This is a digital copy of a book that was preserved for generations on library shelves before it was carefully scanned by Google as part of a project to make the world's books discoverable online.

It has survived long enough for the copyright to expire and the book to enter the public domain. A public domain book is one that was never subject to copyright or whose legal copyright term has expired. Whether a book is in the public domain may vary country to country. Public domain books are our gateways to the past, representing a wealth of history, culture and knowledge that's often difficult to discover.

Marks, notations and other marginalia present in the original volume will appear in this file - a reminder of this book's long journey from the publisher to a library and finally to you.

Usage guidelines

Google is proud to partner with libraries to digitize public domain materials and make them widely accessible. Public domain books belong to the public and we are merely their custodians. Nevertheless, this work is expensive, so in order to keep providing this resource, we have taken steps to prevent abuse by commercial parties, including placing technical restrictions on automated querying.

We also ask that you:

+ *Make non-commercial use of the files* We designed Google Book Search for use by individuals, and we request that you use these files for personal, non-commercial purposes.

+ *Refrain from automated querying* Do not send automated queries of any sort to Google's system: If you are conducting research on machine translation, optical character recognition or other areas where access to a large amount of text is helpful, please contact us. We encourage the use of public domain materials for these purposes and may be able to help.

+ *Maintain attribution* The Google "watermark" you see on each file is essential for informing people about this project and helping them find additional materials through Google Book Search. Please do not remove it.

+ *Keep it legal* Whatever your use, remember that you are responsible for ensuring that what you are doing is legal. Do not assume that just because we believe a book is in the public domain for users in the United States, that the work is also in the public domain for users in other countries. Whether a book is still in copyright varies from country to country, and we can't offer guidance on whether any specific use of any specific book is allowed. Please do not assume that a book's appearance in Google Book Search means it can be used in any manner anywhere in the world. Copyright infringement liability can be quite severe.

About Google Book Search

Google's mission is to organize the world's information and to make it universally accessible and useful. Google Book Search helps readers discover the world's books while helping authors and publishers reach new audiences. You can search through the full text of this book on the web at `http://books.google.com/`

Über dieses Buch

Dies ist ein digitales Exemplar eines Buches, das seit Generationen in den Regalen der Bibliotheken aufbewahrt wurde, bevor es von Google im Rahmen eines Projekts, mit dem die Bücher dieser Welt online verfügbar gemacht werden sollen, sorgfältig gescannt wurde.

Das Buch hat das Urheberrecht überdauert und kann nun öffentlich zugänglich gemacht werden. Ein öffentlich zugängliches Buch ist ein Buch, das niemals Urheberrechten unterlag oder bei dem die Schutzfrist des Urheberrechts abgelaufen ist. Ob ein Buch öffentlich zugänglich ist, kann von Land zu Land unterschiedlich sein. Öffentlich zugängliche Bücher sind unser Tor zur Vergangenheit und stellen ein geschichtliches, kulturelles und wissenschaftliches Vermögen dar, das häufig nur schwierig zu entdecken ist.

Gebrauchsspuren, Anmerkungen und andere Randbemerkungen, die im Originalband enthalten sind, finden sich auch in dieser Datei – eine Erinnerung an die lange Reise, die das Buch vom Verleger zu einer Bibliothek und weiter zu Ihnen hinter sich gebracht hat.

Nutzungsrichtlinien

Google ist stolz, mit Bibliotheken in partnerschaftlicher Zusammenarbeit öffentlich zugängliches Material zu digitalisieren und einer breiten Masse zugänglich zu machen. Öffentlich zugängliche Bücher gehören der Öffentlichkeit, und wir sind nur ihre Hüter. Nichtsdestotrotz ist diese Arbeit kostspielig. Um diese Ressource weiterhin zur Verfügung stellen zu können, haben wir Schritte unternommen, um den Missbrauch durch kommerzielle Parteien zu verhindern. Dazu gehören technische Einschränkungen für automatisierte Abfragen.

Wir bitten Sie um Einhaltung folgender Richtlinien:

+ *Nutzung der Dateien zu nichtkommerziellen Zwecken* Wir haben Google Buchsuche für Endanwender konzipiert und möchten, dass Sie diese Dateien nur für persönliche, nichtkommerzielle Zwecke verwenden.

+ *Keine automatisierten Abfragen* Senden Sie keine automatisierten Abfragen irgendwelcher Art an das Google-System. Wenn Sie Recherchen über maschinelle Übersetzung, optische Zeichenerkennung oder andere Bereiche durchführen, in denen der Zugang zu Text in großen Mengen nützlich ist, wenden Sie sich bitte an uns. Wir fördern die Nutzung des öffentlich zugänglichen Materials für diese Zwecke und können Ihnen unter Umständen helfen.

+ *Beibehaltung von Google-Markenelementen* Das "Wasserzeichen" von Google, das Sie in jeder Datei finden, ist wichtig zur Information über dieses Projekt und hilft den Anwendern weiteres Material über Google Buchsuche zu finden. Bitte entfernen Sie das Wasserzeichen nicht.

+ *Bewegen Sie sich innerhalb der Legalität* Unabhängig von Ihrem Verwendungszweck müssen Sie sich Ihrer Verantwortung bewusst sein, sicherzustellen, dass Ihre Nutzung legal ist. Gehen Sie nicht davon aus, dass ein Buch, das nach unserem Dafürhalten für Nutzer in den USA öffentlich zugänglich ist, auch für Nutzer in anderen Ländern öffentlich zugänglich ist. Ob ein Buch noch dem Urheberrecht unterliegt, ist von Land zu Land verschieden. Wir können keine Beratung leisten, ob eine bestimmte Nutzung eines bestimmten Buches gesetzlich zulässig ist. Gehen Sie nicht davon aus, dass das Erscheinen eines Buchs in Google Buchsuche bedeutet, dass es in jeder Form und überall auf der Welt verwendet werden kann. Eine Urheberrechtsverletzung kann schwerwiegende Folgen haben.

Über Google Buchsuche

Das Ziel von Google besteht darin, die weltweiten Informationen zu organisieren und allgemein nutzbar und zugänglich zu machen. Google Buchsuche hilft Lesern dabei, die Bücher dieser Welt zu entdecken, und unterstützt Autoren und Verleger dabei, neue Zielgruppen zu erreichen. Den gesamten Buchtext können Sie im Internet unter `http://books.google.com` durchsuchen.

No.....

BOSTON
MEDICAL LIBRARY
ASSOCIATION,
19 BOYLSTON PLACE.



Alfred Naumann phot. Photogravure u. Kupferdruck H. Riffarth & Co. Berlin

Verlag von F. C. W. Vogel in Leipzig



Alfred Naumann phot. Photogravure u. Kupferdruck A. Iffarth & Co. Berlin.

Verlag von F. C. W. Vogel in Leipzig.

DEUTSCHE ZEITSCHRIFT

FÜR

CHIRURGIE.

34. BAND.

MAY 28 1

FESTSCHRIFT

HERRN PROFESSOR Dr. C. THIERSCH

KÖNIGLICH SÄCHSISCHER GEHEIMER RATH

DIRECTOR DER CHIRURGISCHEN KLINIK IN LEIPZIG

GENERALARZT I. CLASSE À LA SUITE DES K. S. SANITÄTSOFFICIERCORPS

GEWIDMET.

MIT 51 ABBILDUNGEN IM TEXT UND 15 TAFELN.

LEIPZIG,
VERLAG VON F. C. W. VOGEL.
1892.

CATALOGUED.
W. J.
5.28.1892.

CARL THIERSCH

ZUR FEIER

SEINES SIEBENZIGSTEN GEBURTSTAGES

IN VEREHRUNG GEWIDMET UND ÜBERREICHT

VON

REDACTION UND VERLAGSHANDLUNG
DER DEUTSCHEN ZEITSCHRIFT FÜR CHIRURGIE

UND

DEN VERFASSERN.

Inhalt des vierunddreissigsten Bandes.

Seite

I. Albert Lücke.

Die späteren Schicksale des stationär gewordenen Plattfusses 1

II. Edmund Rose.

Beiträge zur inneren Chirurgie. I. Die „combinirte Magenzerreissung". II. Die Epoophorektomie. III. Die Grenzen des idealen Gallenblasensteinschnittes 12

III. F. König.

Die stricturirende Tuberculose des Darmes und ihre Behandlung. Eine klinische Studie 65

IV. Rudolf Graefe.

Zur Behandlung brandverdächtiger Darmschlingen nach dem Bruchschnitte . 82

V. Arnold Schmidt.

Die radicale Heilung der Unterleibsbrüche nach der Methode des Dr. Carl Schwalbe 90

VI. Paul Wagner.

Weitere casuistische Beiträge zur Nierenchirurgie 98

VII. C. Karg.

Ueber das Carcinom. (Hierzu Taf. I—X.) 133

Seite

VIII. Gregor Urban.

Ueber die Hautverpflanzung nach Thiersch 187

IX. G. Hesse.

Ueber Aktinomykose (Hierzu Taf. XI u. XII.) 275

X. J. A. Garten.

Zur Aetiologie der Zahncaries. (Hierzu Tafel XIII u. XIV.) 308

XI. Th. Kölliker.

Eine Methode der Resection und Arthrektomie des Ellbogengelenkes . . . 317

XII. L. v. Lesser.

Ueber Lymphangioma diffusum multiplex. 321

XIII. P. Buchheim.

Die Bedeutung der Erschütterungen und das Verhältniss derselben zu den übrigen Handgriffen der Massage 336

XIV. Bruno Riemer.

Ein Fall chirurgischer Tuberculose durch Tuberculin geheilt 357

XV. Max Sänger.

Beitrag zur transperitonealen Nephrektomie (Cölio-Nephrektomie) 360

XVI. Friedr. Hesse.

Die Vorbereitung des Kiefers für den künstlichen Zahnersatz 389

XVII. E. Sonnenburg.

Beiträge zur Kenntniss der Halswirbelbrüche 395

XVIII. August Bier.

Ueber plastische Bildung eines künstlichen Fusses aus der mit ihren Weichtheilen bedeckten Tibia nach tiefen Unterschenkelamputationen . . . 436

Seite

XIX. H. Lindner.

Ueber die operative Behandlung der Bauchfelltuberculose 449

XX. J. Mont Bleyer.

Der Phonograph und das Mikro-Graphophon, die ihnen zu Grunde liegenden Principien und die Erfüllung der auf sie gesetzten Erwartungen . . 493

XXI. N. A. Sokoloff.

Die Erkrankungen der Gelenke bei Gliomatose des Rückenmarks (Syringomyelie) 505

XXII. Benno Schmidt.

Beiträge zur operativen Behandlung des Mastdarmkrebses 549

XXIII. Theodor Kocher.

Zur Verhütung des Cretinismus und cretinoider Zustände nach neuen Forschungen. (Hierzu Taf. XV.) 556

XXIV. H. Tillmanns.

Ueber Nephrorrhaphie und Nephrektomie bei Wanderniere 627

MAY 28 1

I.

Die späteren Schicksale des stationär gewordenen Plattfusses.

Von

Prof. Dr. Albert Lücke.

Es ist mir während meiner consultativen Thätigkeit so häufig vorgekommen, dass von Seiten der Aerzte die Erscheinungen, welche sich an lange bestehenden Plattfüssen in späterer Zeit zeigen, eine unrichtige Deutung erfuhren und in keiner Weise auf das vorhandene Leiden bezogen wurden, so dass ich es, da ich auch in der Literatur nur wenige Andeutungen über dieses Kapitel finden kann, für zweckmässig erachte, meine aus vielen Beobachtungen hervorgegangenen Meinungen einmal auszusprechen.

Jeder erworbene Plattfuss, sei er langsamer oder schneller entwickelt, sei er durch abnorme Belastung allein, oder durch erbliche Beanlagung entstanden, kommt in ein Stadium der Ruhe, wofern er nicht durch Behandlung ganz beseitigt wird, so dass er nur als etwas Fertiges, Bleibendes betrachtet werden kann.

Diejenigen Menschen, bei denen sich ein stationärer Plattfuss entwickelt hat, haben gewöhnlich nur an der Functionsstörung zu leiden, welche der Plattfuss als solcher mit sich bringt: der unelastische Gang führt zu schnellerer Ermüdung. Dies ist indessen nicht ganz unbedingt richtig; es giebt Leute genug, welche mit sehr ausgebildeten Plattfüssen jeder Anstrengung im Gehen sowohl auf ebenem Boden, als auch auf bergigem Terrain gewachsen sind.

Ich hatte einmal einem Herrn, welcher schweizerischer Milizofficier war und an hochgradigem Plattfuss litt, ein Zeugniss ausgestellt, dass er weitere Märsche nicht wohl zu machen im Stande sei. Diesen Herrn hielt seine Beschäftigung in seiner Schreibstube, er war blass, mager und muskelschwach. Ein höherer Militärbeamter opponirte gegen dies Zeugniss, da er wüsste, dass Leute mit Plattfüssen höchsten Grades im Stande seien, auf hohe Berge mit grosser Last zu

gehen; er führte als Beispiel einen Käser an, der mit seinen Plattfüssen die schwersten Käse den Berg hinabtrage, ohne dabei im Geringsten zu ermüden.

Ich konnte ihm nur erwidern, dass doch ein erheblicher Unterschied bestehe zwischen den Beinmuskeln eines Comptoirherrn und eines Käsers aus dem Emmenthal. Wer Muskeln hat wie ein solcher Bergbewohner, bei dem wird der Plattfuss so fixirt, dass eher der Berg nachgiebt, als der Fuss; immerhin gehören derartige Fälle zu den grössten Seltenheiten.

Im Allgemeinen wird man die Beobachtung machen, dass Leute mit ausgebildeten Plattfüssen eine schwache Musculatur des Unterschenkels besitzen; es ist ja bekannt genug, dass zur Entwicklung des statischen Plattfusses insbesondere diejenigen Individuen neigen, welche insufficiente Muskeln haben, und bei denen der sogenannte venöse Habitus der älteren Chirurgen besteht, welcher zu kalten Füssen und zu Fussschweissen geneigt macht.

Andererseits aber führt die Entwicklung des Plattfusses selbst in ganz gleicher Weise zu Veränderungen der Muskeln, wie wir dies in entgegengesetzter Weise beim Klumpfuss sehen. Die M. peronaei sind gespannt und in ihren Ansätzen verkürzt, die M. tibiales hingegen und die Extensoren der Zehen erscheinen verlängert.

Wir wissen, welche Schwierigkeiten es bietet, beim Klumpfuss gleichwerthige Muskeln herzustellen, die allen Bewegungen mit ganz gleicher Kraft gerecht werden; in der Ueberzahl der Fälle bleibt ein Defect zum Nachtheil der M. peronaei zurück. Bei dem stationär gewordenen Klumpfuss bleibt diese Differenz natürlich bestehen, und dies ist für das später Vorzubringende von Wichtigkeit.

Wenn nicht andere Umstände hinzutreten würden, sollte man denken, dass alle sich entwickelnden und erst durch Kunsthülfe in ihrer Entwicklung gehemmten Plattfüsse stets den allerhöchsten Grad erreichen müssten, wie dies ja so gern bei sehr ausgebildeten Klumpfüssen der Fall ist. Die für die weitere Entwicklung des Plattfusses, wobei es schliesslich zu einem völligen Abgleiten des Talus vom Calcaneus kommen müsste, eintretende Hemmung liegt nach Lorenz' Untersuchungen in der Formation des Talus selbst.

Es ist aber doch wohl ganz natürlich, dass Individuen, welche die Energie haben, die Schmerzen schon bei der Entwicklung des Plattfusses zu überwinden, und den Fuss fortwährend gebrauchen, und die eine Beschäftigung haben, welche energische Anstrengung der Muskeln verlangt und deren Volumen und Kraft zugleich ausbildet, auch mit einem entwickelten stationär gewordenen Plattfuss ohne Er-

müdung gehen können. Unbehülflich und unelastisch wird ihr Gang immer bleiben.

Diese Unbehülflichkeit, dieser unelastische Gang, diese Unmöglichkeit, die Sohle leicht vom Boden abzuwickeln, liegt aber bekanntlich in den Veränderungen, welche das Fussskelet und mit ihm die Gelenke des Fusses erlitten haben.

Wir besitzen vortreffliche Beschreibungen und Abbildungen von Skeleten entwickelter Plattfüsse besonders von Lorenz, und wir wissen auch, dass, wo solche abnorme Entwicklungen der Gelenkflächen stattgefunden haben, die absolute Beweglichkeit der einzelnen Gelenke erheblich leidet. Häufiger, als dies in Wirklichkeit der Fall ist, scheinen einzelne Gelenke ankylotisch; jedenfalls gelingt es in einer Anzahl von Fällen nicht, in den Gelenken zwischen den Fusswurzelknochen, auch in der Chopart'schen Reihe, selbst mit grosser Gewalt irgend welche passive Bewegungen auszuführen.

Bei der Entwicklung der abnormen Gelenklagen des Plattfusses leidet die freie Beweglichkeit unter allen Umständen; tritt ein Zustand der Fixation ein, so kann dann wieder der Fuss ausgiebiger zum Gehakt gebraucht werden.

Die Schmerzen bei der Plattfussentwicklung treten in sehr verschiedener Weise auf. Dieselben können ganz und gar ausbleiben bei dem hereditären Racen-Plattfuss, dessen Vorhandensein schon oft in ganz früher Jugend zu constatiren ist, und der selbst hohe Grade erreichen kann, ohne dass Schmerzen empfunden werden, so dass die behafteten Individuen von ihrer Difformität oft gar keine Kenntniss haben, obwohl der unelastische Gang deren Vorhandensein deutlich zeigt. In anderen Fällen bei eintretender abnormer Belastung treten auch während der Entwicklung der hereditären Plattfüsse die gleichen Beschwerden auf, wie bei den eigentlichen erworbenen statischen Plattfüssen.

Je schneller sich ein Plattfuss entwickelt, um so heftiger zeigen sich die Schmerzen, die bekanntlich das Gehen dann oft unmöglich machen; ja es zeigt sich in manchen Fällen eine sehr hochgradige Schmerzhaftigkeit beim Gehen, ohne dass man, besonders in der Ruhelage, bereits eine Difformität zu bemerken im Stande wäre.

Die Ursachen dieser Schmerzen werden von allen Autoren darin gefunden, dass Zerrungen der Gelenkbänder zu Stande kommen durch die Belastung, der sie nicht gewachsen sind, und dass die Verschiebungen der Knochen und der dadurch bedingte abnorme Druck auf gewisse Theile der Gelenkflächen und die theilweise Abweichung der Gelenkflächen von einander die höheren und höchsten Grade der Schmerzhaftig-

keit hervorrufen. Das Alles kennen wir ja auch als Folgeerscheinungen von mancherlei Gelenkerkrankungen und auch Gelenkverletzungen, besonders den Distorsionen, wo die Verschiebung der Gelenke durch abnormen Druck gelegentlich zu hoher Schmerzhaftigkeit führt.

Zweifellos scheint es mir, dass bei den sehr acut sich entwickelnden statischen Plattfüssen auch die osteoporotische Veränderung des Knochengewebes eine grosse Rolle spielt, deren Vorhandensein ja schon früher gelegentlich festgestellt ist und von den Franzosen als entzündlicher Process gedeutet wurde; wir wissen ja auch sonst, dass osteoporotische Knochen empfindlich und schmerzhaft sind.

Der völlig ausgebildete hochgradige Pes plan. valg. ist charakteristisch: die prägnante Supinationsstellung, die glatte Plantarfläche, die langgestreckten Zehen, kühle Haut, deutliche Venenzeichnung, dazu der Vorsprung des Talus am innern Fussrande. Die weniger hochgradigen Formen sind manchmal schwerer zu erkennen, da bei ihnen die Abplattung der Planta nicht vollständig da zu sein braucht; doch markirt sich die Valgusstellung immer, und stets sind die langgestreckten Zehen nebst Circulationsstörungen vorhanden.

Der stationär und damit schmerzlos gewordene Plattfuss hat dadurch, dass die oben geschilderten bleibenden Veränderungen in der Circulation, in der Musculatur des Fusses und in dessen Gelenk- und Knochenformation vorhanden sind, eine Prädisposition behalten zu mancherlei Erkrankungen, welche aus verschiedenen Anlässen auftreten können. Die dabei vorkommenden Erscheinungen sind sehr verschiedener Art und sehr verschiedenen Grades: entweder beziehen sie sich auf eine erneute Zunahme der Stellungsanomalien mit scheinbar entzündlichen Erscheinungen, oder nur auf Wiederauftreten von Schmerzen beim Gehen, auf zunehmende Schwäche der Muskeln und neuralgische Schmerzen und nicht selten auch Venenthrombosen.

Die häufigste Ursache der Plattfussrecidive, wenn wir dieses Wort gebrauchen dürfen, ist ein den Plattfuss treffendes Trauma. Hier haben Contusionen und Distorsionen dieselben Folgen, und deren Schwere hängt einerseits von der Grösse der Einwirkung, andererseits aber auch von dem Grade des Plattfusses und in erster Linie von der dabei vorhandenen Circulationsstörung und Muskelschwäche ab.

Fall. Ein 40jähriger Israelit hatte beiderseits Plattfüsse mittleren Grades. Er übertrat sich den rechten Fuss auf unebenem Wege; es trat Blutunterlaufung und Schwellung ein, welche mit Ruhelage und Eis be-

kämpft wurde; eine ausgedehnte Zerreissung von Bändern soll nicht vorhanden gewesen sein. Als er nach mehreren Wochen den Fuss wieder zu brauchen begann, war derselbe noch schwach und schmerzte in der Gegend der Fusswurzelgelenke. Es wurde längere Zeit Massage und Electricität angewandt, ohne Erfolg. Dann wurden mehrfach Gypsverbände angelegt und die Vermuthung ausgesprochen, dass eine Ostitis der Fusswurzelknochen vorhanden wäre. Nach Abnahme der Gypsverbände wurden die Schmerzen bei Belastung noch erheblicher, und nun, etwa nach Jahresfrist, consultirte mich der Kranke. Ich fand: Plattfüsse (Valg. plan.) mittleren Grades auf beiden Seiten; rechts ist die Valgus-, nicht aber die Planusstellung etwas ausgesprochen. Am rechten Fuss ist nirgends eine Schwellung zu sehen, die Unterschenkelmusculatur ist bedeutend schlaffer als links. Es besteht kein spontaner Schmerz; beim Drehen des Fusses in der Valgusrichtung zeigt sich ein heftiger Schmerz, der in das Chopart'sche Gelenk und auch noch mehr nach hinten verlegt wird; beim Stehen tritt der Schmerz sehr intensiv auf, und man bemerkt dabei, dass sich der Calcaneus mehr, als auf der linken Seite, um seine Längsaxe nach aussen dreht.

Es war also keine Ostitis vorhanden, sondern es war durch die Distorsion eine Lockerung der bis dahin in ihrer abnormen Lage fixirten Gelenke eingetreten; insonderheit wichen die Talo-Calcaneusgelenke mehr aus.

Die beiden Füsse zeigten die gewöhnliche venöse Stauung, sie waren beide kühl und feucht; ein Unterschied zwischen beiden bestand in dieser Beziehung nicht. Der Patient gab an, dass ihm seine Plattfüsse keine besonderen Schmerzen, auch in seiner Jugend nicht, gemacht hätten; er habe nicht gerade sehr weit, ohne zu ermüden, gehen können, aber doch immerhin ein paar Stunden.

Meine Verordnung bestand der Diagnose gemäss in der Anlegung eines Plattfussschuhes mit Sohleneinlage und für die erste Zeit mit einer inneren Seitenschiene, Application von Electricität und Massage auf die Unterschenkelmusculatur.

Der Erfolg war ein unmittelbarer; Patient ging nach Anlegung des Schuhes gleich ohne Schmerz. Die Schiene wurde später fortgelassen, und noch nach Jahr und Tag waren keine Beschwerden wieder aufgetreten.

Aehnliche Fälle habe ich sehr viele gesehen und behandelt; die Diagnose auf Ostitis nach Trauma wurde von den Collegen vielfach gestellt und gelegentlich auch operative Eingriffe vorgeschlagen. Sind die Plattfüsse von vornherein nicht hohen Grades, so kann man auf eine vollständige Wiederherstellung durch die einfache oben bezeichnete Mechanotherapie rechnen.

Anders verhält es sich bei Fällen wie der folgende:

Ein israelitischer Kaufmann, 32 Jahre alt, hatte ererbte Plattfüsse, welche ihm in der Pubertätszeit erhebliche Beschwerden gemacht hatten; sie hatten einen sehr hohen Grad erreicht, sowohl die Valgusstellung, als

auch die Plattfussentwicklung wurden sehr ausgebildet; doch wurden die Plattfüsse stationär, so dass der Patient, wenn auch mit ganz unelastischem Gang, seinen Geschäften mühelos nachgehen konnte, welche ihn zwangen, oft 5—6 Stunden zu gehen, auf schlechten und guten Wegen.

Bei einem Eisenbahnunfall wurde ihm der rechte Fuss gequetscht, er wurde in einem Spital mit Eisumschlägen und dann mit fixirenden Verbänden einige Wochen behandelt; dann war die Form des Fusses die alte, er fühlte noch grosse Schwäche, aber beim Gehen nur mässigen Schmerz. Sowie er aber sein Geschäft wieder aufnahm, fing der Fuss an, ihn mehr und mehr zu schmerzen, so dass ihm eine Thermalbadekur verordnet wurde. Während derselben nahm die Schmerzhaftigkeit mehr und mehr zu, so dass er fast nicht mehr zu gehen vermochte; er musste sich einer Krücke bedienen.

In diesem Zustande consultirte er mich. Ich fand einen mageren Mann; beiderseits ausgebildete Plattfüsse. Rechts war sofort zu bemerken, dass beim Stehen die Valgusstellung ganz bedeutend zunahm; auch der Calcaneus drehte sich um seine Längsaxe nach aussen, so dass der äussere Fersenrand gehoben wurde; auch stand die Ferse etwas mehr nach hinten vor, als linkerseits. Man sah deutlich, dass die äussere Fersenseite sich gegen die Spitze des Malleolus externus anstemmte; an dieser Stelle wurde ein ganz intensiver Schmerz vorgegeben; auch in den Fusswurzelgelenken empfand der Patient Schmerz, sowohl beim Auswärtsdrehen, als auch bei der Belastung; er gab noch Schmerzen an in dem Unterschenkel. Bei dem im Ganzen wenig musculösen Mann war die rechte Wade um 3 Cm. dünner, als die linke.

Ich verordnete einen nach Gypsabguss angefertigten Schuh mit Plattfusseinlage und Seitenschienen; ferner Electricität und Massage der Unterschenkelmusculatur.

Der Patient konnte gleich nach Anlegung des Apparates unzweifelhaft viel besser gehen, besonders wich der Schmerz unter dem äusseren Knöchel bald, aber die frühere Leistungsfähigkeit konnte er nicht wiedergewinnen, und ausstrahlende Schmerzen im Unterschenkel blieben bestehen, die Zunahme der Wadenmusculatur war eine geringe.

Da der Patient einen Process gegen die Eisenbahngesellschaft angestrengt hatte, so glaubte ich, dass die Simulation eine Rolle spiele, was auch von anderen Aerzten zu seinem Nachtheil geltend gemacht wurde; doch auch nachdem der Process entschieden war, konnte der Patient nicht ohne Apparat gehen, die neuralgischen Schmerzen bestanden nach wie vor, und in gleicher Weise die Muskelatrophie.

Ich will hier bemerken, dass ausser den gewöhnlichen Plattfusseinlagen auch noch Schuhe nach der Methode Lorenz und Meyer versucht wurden; der Erfolg blieb aus, und noch nach Jahr und Tag bestand die Functionsstörung und die Schmerzhaftigkeit.

Auch solche Fälle, die man als incurable Form bezeichnen könnte, sind mir sowohl in der Privatpraxis, als in der klinischen Praxis wiederholt vorgekommen. Es handelt sich dabei immer um sehr ausgebildete Plattfüsse mit starken Abrutschungen, seien es Racenplattfüsse, oder die gewöhnlichen, erworbenen; das Trauma kann in der Form der Distorsion und der Contusion einwirken.

Gemeinsam ist allen diesen Fällen das Anstossen der Spitze des Malleol. extern. gegen die Aussenfläche des Hackenfortsatzes des Calcaneus; man findet dies ja auch bei acut sich ausbildendem Valgus. Es bildet sich an dieser Stelle ein Schleimbeutel; bei angeborenen paralytischen und zum Gehen benutzten Plattfüssen habe ich Gelegenheit gehabt, diesen Schleimbeutel anatomisch nachzuweisen.

Die Einwirkung eines Traumas auf stationäre Plattfüsse besteht also darin, dass dieselben wieder in ein acutes Stadium treten. Die Schmerzen müssen zum Theil auf erneute Verschiebung in den Gelenken der Fusswurzel zurückgeführt werden; in den Fällen von geringerer secundärer Formveränderung bin ich geneigt, diese an Ostitis erinnernden Schmerzen als osteoporotische Schmerzen aufzufassen. Die in den Plattfüssen bestehende schlechte Circulation in Verbindung mit den durch die Traumen erzeugten Blutaustretungen sind wohl im Stande, in der spongiosen Substanz der betheiligten Knochen eine solche Veränderung hervorzurufen.

Bei sehr hochgradigen Plattfüssen sind die nach traumatischen Einwirkungen entstandenen Veränderungen für gewöhnlich nicht auf den vorherigen Zustand zurückzubringen. Auch neuralgische Beschwerden treten auf und können bestehen bleiben.

Man könnte glauben, dass lange, schwere Arbeit im Stehen oder langes und angestrengtes Gehen und Steigen stationäre Plattfüsse beeinflussen könnte; solche Fälle sind mir nur selten vorgekommen; wo es so schien, lagen noch andere nun zu erörternde Ursachen zu Grunde. Zu diesen gehört: abnorme einseitige Belastung eines Plattfusses bei Erkrankung des andern. Ein Beispiel dafür ist folgendes:

Eine 36jährige Frau hatte leichten Grad von Plattfuss beiderseits. Mit 31 Jahren stellte sich rechts eine cariöse Erkrankung des Os metat. primi ein; sie wurde daran operirt. Da dieses Bein schwächer blieb, benutzte sie das linke mehr; doch erst als sie wiederholt an rheumatischen Entzündungen verschiedener Gelenke gelitten und auch nicht selten Schwellung um die Knöchel herum gehabt hatte (wohl Varicenbildung),

traten links so heftige Schmerzen auf, dass sie die chirurgische Klinik aufsuchte. Es war äusserlich am Fuss nichts zu sehen, die Schmerzen wanderten und hörten in der Bettlage auf. Bei passiven Bewegungen in den Fussgelenken, besonders bei Drehung des Fusses traten heftige Schmerzen auf. Sie wurde ohne Erfolg probeweise mit Tuberculin behandelt. Nach längerer Bettruhe stellte sich dann heraus, dass die Schmerzhaftigkeit, auch beim Versuch aufzutreten, sich auf die Spitze des Malleol. externus und auf eine nach vorn und oben von ihm gelegene Stelle concentrirte, wo sich eine kleine Hervorragung zeigte. Es wurde ein Schnitt geführt über die Spitze des Mall. ext. nach vorn und oben, diese Spitze abgetragen; dann fand sich am Rande des Talus an der Gelenkspalte zum Calcaneus eine flache Hervorragung wie ein Sustentaculum, welche entfernt wurde; das Fussgelenk und der Talus sowohl als der Calcaneus waren sonst unverändert, keine Granulationen vorhanden. Naht, Heilung per primam. Später gute Gehfähigkeit mit Plattfussschuh.

Es scheint, als ob diese, vielleicht durch die Plattfussstellung neu gebildete Knochenleiste bei der Einwärtsdrehung des Fusses ein schmerzhaftes Hinderniss gebildet hätte, da der Schmerz später ganz aufhörte.

Die beiden wesentlichsten Ursachen des Recidives sind Varicenbildung und durch verschiedene Einwirkungen hervorgerufene allgemeine Muskelschwäche.

Zur Varicenbildung muss der Unterschenkel bei Plattfuss disponiren, weil, wie oben schon bemerkt worden ist, der Blutumlauf im plattfüssigen Bein ein zweifellos schlechterer ist, wozu ja auch die bei dieser Erkrankung gewöhnlich bestehende Muskelschwäche beitragen muss.

So sehen wir nicht selten bei Frauen, welche erworbene oder Racenplattfüsse haben, nach Schwangerschaften, besonders nach wiederholten Schwangerschaften mit Varicen, Rückfall-Plattfüsse auftreten, welche sich schon während der Schwangerschaft, häufiger noch nach Ablauf derselben geltend machen. Die falsche Stellung nimmt zu, und es treten Schmerzen auf, die nicht selten bis zur Gehunfähigkeit führen. Eine frühzeitige und richtige Behandlung führt fast immer zur Rückbildung und zur Gebrauchsfähigkeit; man muss Plattfussschuhe anlegen, die Varicen behandeln und leichte Massage vornehmen lassen. Ich habe es auch hier erlebt, dass diese locale Schmerzen als Ostitis aufgefasst wurden und die dann verordnete Ruhelage trotz vorübergehender scheinbarer Besserung des Zustandes durch die nach längerer Inactivität vermehrte Muskelschwäche die weitere Entwicklung des Plattfussrückfalls begünstigte.

Die in gewissem Alter bei Frauen oft schnell sich entwickelnde Fettleibigkeit hat denselben Erfolg durch die dabei so gewöhnlich stattfindende Varicenentwicklung. Solche Frauen, welche trotz

ihrer Plattfüsse bis dahin gut zu Fuss waren, ja Berge bestiegen, bekommen Schmerzen in den Füssen, und ein weiteres Ausweichen im Sinne des Valgus ist dann zu constatiren.

Bei Männern zeigen sich ähnliche Verhältnisse nur aus Grund der im Ganzen kräftigeren Musculatur seltener.

Ich erinnere mich an einen katholischen Landpfarrer, einen grossen, kräftigen Mann, welcher in der Jünglingszeit sich Plattfüsse mässigen Grades erworben hatte; nachdem dieselben stationär geworden waren, hatten sie ihm trotz der beschwerlichen Geschäfte der Landpfarrei in gebirgiger Gegend niemals Beschwerden verursacht. Er wurde in eine bessere Stadtpfarrei versetzt, nahm sehr schnell an Embonpoint erheblich zu und fing nach einiger Zeit an zu merken, dass er bei mässigen Spaziergängen in der Ebene Schmerzen in beiden Füssen bekam und leicht ermüdete. Ich fand bei ihm mässige Plattfüsse, dagegen nicht unerhebliche Varicenentwicklung; Plattfussschuhe machten ihn bald wieder gehfähig.

Unter gewissen Umständen sind natürlich sowohl bei Männern als Frauen Entfettungskuren einzuleiten.

Auch bei manchen mässig fetten Männern, die an erworbenen oder Racen-Plattfüssen leiden, entstehen Varicen aus anderen Ursachen, und diese sind ja besonders dann oft schwer zu diagnosticiren, wenn ihre Entwicklung vorzugsweise in der Tiefe, innerhalb der Wadenmuskulatur stattfindet. Bekanntlich haben solche Leute oft unverhältnissmässig dicke, aber weiche Waden — auf welche sie stolz zu sein pflegen —; wenn nun hier ein Plattfussrecidiv sich einstellt, etwa nach aussergewöhnlich angestrengtem Gehen, oder, wie ich es in diesen Fällen öfter erlebt habe, nach ganz leichten Verstauchungen, so wird die Diagnose des recidiven Plattfusses leicht verfehlt, da scheinbar auch keine Muskelschwäche vorhanden ist.

Ich muss übrigens bemerken, dass im Verlauf der auf Varicenbildung beruhenden schmerzhaften Recidivplattfüsse von mir nicht selten Venenthrombosen beobachtet worden sind, besonders auch solche in den tiefen Wadenvaricen, wodurch das Bild noch complicirter wird.

Die allgemeine Muskelschwäche, welche sich nach langer Bettlage, nach langen Krankheiten, acuten und chronischen, entwickelt, ist eine ganz besonders häufige Ursache des Recidivplattfusses. Wie oft habe ich dies nach überwundenem Typhus zu Stande kommen sehen! Aber auch nach solchen Krankheiten, bei denen die einfache Inactivitäts-Atrophie der Beinmuskulatur eingetreten war.

Es bilden sich besonders nach abzehrenden Krankheiten, sowie die Plattfüsse wieder belastet werden, die Recidivverschiebungen oft

überraschend schnell und unter erheblichen Schmerzen aus, ganz wie bei frisch entwickelten Plattfüssen. Andererseits giebt diese Form keine schlechte Prognose, da, wenn mit Zuhülfenahme von Apparaten der gefährliche Moment überwunden wird, die Musculatur ihren alten Kräftegrad wieder erreichen kann und damit der frühere Zustand wiederhergestellt wird.

Auch bei alten Leuten, deren Muskeln anfangen, die Kraft zu verlieren, und welche vielleicht ihr ganzes Leben hindurch kaum gewusst haben, dass sie einen geringgradigen Pes valgus hatten, kann sich bei gleichbleibenden Anforderungen an die Stützkraft der Füsse eine weitere, recht schmerzhafte Entwicklung des Pes valg. einstellen.

Das wesentlichste und für gewisse Fälle fast allein hervortretende Symptom bei der Entwicklung des Recidivplattfusses ist die Schmerzhaftigkeit. Wie verschieden der Grad derselben ist, habe ich erwähnt: es kann das Auftreten wegen des Schmerzes ganz unmöglich werden, es können stechende constante, locale Schmerzen auftreten, auch wandernde Schmerzen mit Austrahlung und Aufwärtssteigen kommen vor. Der Sitz des Schmerzes wird wie bei frisch sich entwickelndem Pes plano-valgus in verschiedener Weise empfunden: in den Zehen, am häufigsten in den Fusswurzelknochen, besonders an der Grenze der hinteren Reihe, des Calcaneus, aber auch im Fersenabsatz; den besonderen Schmerz an der Spitze des Malleol. externus, welcher durch Aufstossen desselben auf die Aussenfläche des Calcaneus zu Stande kommt, habe ich bereits besonders erwähnt.

Es ist etwas ganz Gewöhnliches, dass der Patient sowohl als der Arzt diese Schmerzen als Rheumatismus bezeichnen; geringgradige Plattfüsse werden ja auch bei der Untersuchung in der Bettlage oder auf dem Canapé oft gar nicht entdeckt; bei allen Schmerzen in den Unterschenkeln und Füssen muss die Untersuchung zunächst im Stehen geschehen, da sich dann erst die verschiedenen Veränderungen deutlich zeigen: die Stellungsanomalien, die Venenentwicklung bis zur Varicenbildung.

Die gewöhnliche Rheumatismusbehandlung mit Einreibungen u. s. w. kann natürlich bei in der Entstehung begriffenem Recidivplattfuss nichts nützen. Electricität und Massage sind zweckmässiger; aber ganz besonders schädlich sind die warmen Bäder, die Thermen. Jeder Besitzer eines stationären Plattfusses weiss ganz wohl, dass er im warmen Sommer schlechter geht, als im Winter, und dass ihm kalte Bäder und Waschungen zuträglich sind. Bei dem Gebrauch von Thermalwässern, Baden-Baden, Wildbad, Wiesbaden u. s. w., habe ich die Recidivplattfüsse sich oft sehr rapid verschlechtern sehen.

Von den rheumatoiden Schmerzen müssen wir auch noch auf die Neuralgien zu sprechen kommen, welche sich vom Recidivplattfuss aus entwickeln können. Zuerst pflegen die Schmerzen in oft unbestimmter Weise nach dem Unterschenkel hin auszustrahlen. In anderen, im Ganzen seltenen Fällen sind sie in ganz bestimmten Nervenbahnen zu verfolgen, in erster Linie im Nerv. peroneus. Wir dürfen diesen Zustand natürlich erst dann als neuralgisch bezeichnen, wenn die Schmerzen im Recidivplattfuss selbst bei Belastung und bei passiven Bewegungsversuchen bereits nicht mehr vorhanden sind.

Wie ich schon oben bemerkt habe, kommt solcher Zustand bei durch schwere Verletzung entstandenen Recidivplattfüssen vor, besonders aber habe ich ihn bei solchen Frauen häufig gesehen, die überhaupt Neigung zu nervösen Zuständen zeigten. Die Heilung des Recidivplattfusses, verbunden mit Einwirkung der Electricität, beseitigt die Neuralgie in vielen Fällen; bei anderen dagegen etwickeln sich daraus alle Formen der Hysterie.

II.

Aus der freien Vereinigung der Chirurgen Berlins.

(Aus der 48. Sitzung am 8. Febr. 1892.)

Beiträge zur inneren Chirurgie.

Von

Prof. Dr. Edm. Rose,
Geh. Med.-Rath und dirig. Arzt in Bethanien.

(Mit 4 Abbildungen im Text).

I. Die „combinirte Magenzerreissung".

M. H.! Bei einer früheren Gelegenheit habe ich mir erlaubt, Ihnen meine Erlebnisse aus einzelnen Theilen der „inneren Chirurgie" vorzuführen. Ich habe Ihnen meine Erfahrungen über die Verletzungen der Harnwege [1]), ferner aus dem Gebiet der Erkrankungen der Gallenblase [2]) geschildert. Ich bitte Sie, heute mir Ihre Aufmerksamkeit für ein benachbartes Organ zu leihen.

M. H.! Von Verletzungen des Magens hört man im Ganzen wenig. Dass Wunden des Magens nicht unheilbar sind, wie Hippokrates und Celsus [3]) es annahmen, ist ja schon seit Jahrhunderten festgestellt. Als ich Ihnen vor zwei Jahren (3. II. 1890)[4]) das Messer vorzeigte, welches ich 1889 einem jungen Menschen mit Erfolg durch den Magenschnitt entfernt hatte, war ich zugleich in der günstigen Lage, Ihnen aus den alten Büchern der Professoren Beckher und Loth die Abbildung des ersten, von Daniel Schwab in Königsberg

---

1) Vgl. Deutsche Zeitschr. f. Chirurgie. Bd. XXXI. S. 347. 34. Sitzung der freien Vereinigung der Chirurgen Berlins am 14. Juli 1890: „2 Fälle von Blasenruptur".

2) „Die conservative Chirurgie der Gallenblase und das Sondiren der Gallenwege." Vgl. Deutsche Zeitschr. f. Chirurgie. Bd. XXXI. S. 480.

3) Servari non potest, „cui stomachus ... percussa est; cuique aut ventriculus aut .... vulnerati sunt". In A. Cornel. Celsus, Lib. V, Cap. 26. 2. Lugduni Batavorum 1746. P. 283.

4) Vgl. aus der 30. Sitzung der freien Vereinigung der Chirurgen Berlins vom 3. Februar 1890 mein Votum im Anhang, aus ihren Verhandlungen 1890 Jahrgang III. 4—8.

1635 mittelst des Magenschnittes operirten und geheilten Messerschluckers vorzeigen zu können.

Es handelte sich dabei um die Gründung der operativen Magenchirurgie. Die Königsberger Facultät entschloss sich, diese Operation anzurathen, nach langen Erwägungen. Beckher führte Fälle von Fallopia, Schenk und Matthaeus an, zum Beweis, dass wirklich nicht alle Magenverletzungen tödtlich, und fügte einen neuen Fall von einem Danziger Schiffer hinzu, der eine Stichwunde glücklich überstanden. Daraufhin entschloss man sich zur Operation eines seit 6 Wochen im Magen eingekeilten Messers, beiläufig ohne Naht der Oeffnung im Magen; der Erfolg rechtfertigte das Verfahren. Das war die Gründung der operativen Magenchirurgie.

Immerhin hört man noch heut zu Tage nicht gar viel von Wunden des Magens und ihrer Heilung.

Ich selbst erinnere mich nur eines Falles aus der älteren Zeit.

Ein Fall von perforirender Schusswunde des Magens.

Am 21. November 1863 Morgens habe ich einen 48 Jahre alten Kellermeister Heinrich K. aus Berlin (unter Nummer 1241) auf die chirurgische Abtheilung in Bethanien aufgenommen, weil er sich eben, angeblich in Folge häuslichen Unfriedens, eine Schusswunde in die Herzgrube beigebracht hatte. Er hatte draussen viel Blut verloren; es stand aber fest, er hatte es sicherlich nicht ausgeworfen, sondern ausgebrochen. Damit stimmte auch der Befund.

Die einfache Schusswunde kleinen Kalibers lag in der Herzgrube etwas mehr links; auf der Brust liess sich nichts nachweisen, kein Rasseln, keine Dämpfung. Das Athmen war vesiculär allerdings 24 mal in der Minute bei einem Pulse von 78. Schmerz empfand der blasse Kranke nur bei sehr tiefem Athmen. Eine Ausschussöffnung bestand nicht; nirgends konnte eine Kugel gefühlt werden, weder an dem nicht aufgetriebenen Bauch, noch an der Brustwand des mageren Kranken, so dass anfangs die Annahme nahe lag, er habe das jedenfalls nicht sehr grosse Projectil mit ausgebrochen.

Bei einfachem Charpieverband, kalten Umschlägen, flüssiger Nahrung und Verbot zu reden, nebst Morphiumtropfen bei ruhiger Bettlage war anfangs der Verlauf ganz frei von Beschwerden, weiteres Erbrechen trat nicht ein. Der erste Stuhlgang erfolgte bei diesem Verfahren erst am 28. nach einem Klystier; es ist darin nichts Auffallendes bemerkt worden. Die Abtrocknung des Schorfes war so eiterfrei, dass man in der Meinung bestärkt werden musste, der penetrirende Magenschuss heile in seinem Verlaufe unmittelbar durch Verklebung. Der Kranke lag ganz ruhig im Bett und hatte selbst am ersten Abend einen Puls von 84 bei 18 Athemzügen in der Minute; er hatte keinen Schmerz und schlief viel.

Allein am 26. November änderte sich das Bild. Der Puls stieg am Morgen auf 100 bei 26 Athemzügen in der Minute. Links hinten unten

stellte sich Dämpfung und Bronchialathmen ein, dazu kamen am 28. ab und zu Schmerzen in der linken Seite, am 1. Dec. Abends etwas Temperaturerhöhung, 38,2, die am 4. Abends sogar bis auf 39,2 stieg. Am 8. war er endlich den ganzen Tag fieberfrei, am 10. Abends aber stieg die Temperatur wieder auf 38,2; das Exsudat machte jetzt eine volle Dämpfung bis zur Mitte des linken Schulterblatts mit einem knarrenden Geräusch bei der Auscultation. Dabei war die Temperatur Morgens meist fieberfrei, Abends dagegen stieg sie wieder am 11. bis 38,8, am 16. bis 39,2. Dann besserte sich das Befinden vom 17. ab, die Exsudation schwand, während die Schusswunde längst geheilt war. Der Kranke konnte am 1. Febr. 1864 als geheilt und in seinen Kräften hergestellt entlassen werden.

Nach alledem konnte man sich wohl mit Grund der Meinung hingeben, das jedenfalls nicht umfangreiche Geschoss sei nach Durchdringung des Magens in die linke Brusthälfte gefahren und daselbst eingeheilt, wie das ja bei so kleinen Geschossen und bei zweckmässigem Verhalten überall im Körper schon so häufig gerathen ist. Denn dass kleine Magenwunden ohne Naht heilen können, hat ja schon Daniel Schwabe 1635 durch seinen ersten Magenschnitt gelehrt.

Der Ort der einzigen Schussöffnung in der Magengrube, die Richtung des Schusscanals, wie sie sich aus der Betheiligung des linken Brustfells ergab, sprachen für eine Richtung des Schusses durch den Magen; dass er wirklich selbst getroffen, darauf deutete nur das wiederholte reichliche Blutbrechen hin (die Gastrorrhagie).

Dies ist der einzige Fall von Magenverwundung, den ich trotz aller Kriege der letzten Jahrzehnte zu sehen bekommen habe; dagegen hat dann später Herr Prof. H. Fischer in Breslau[1]) in der Vormittagssitzung des 3. deutschen Chirurgencongresses am 9. April 1874 den Magen eines Soldaten herumgereicht, der am 6. August 1870 bei Wörth einen Schuss durch die linke Brusthöhle und den Magen davongetragen und die Magenperforation zwar glücklich überstanden hatte, jedoch an Erschöpfung infolge von Eiterung und Lungenphthise zu Grunde ging. Die zwei Narben im Magen waren kaum zu erkennen, so schön geheilt. Der Magenschuss selbst war bei Lebzeiten unter den sonstigen Leiden ganz unbemerkt geblieben.

Woraus soll man denn nun schliessen, dass der Magen verletzt?

Ob eine Wunde von aussen in eine Eingeweidehöhle dringt, äusserlich eindringende (penetrirende) Wunden, oder gar von innen, wie man ja auch die seltenen von innen oder inner-

1) Vgl. auch Deutsche med. Wochenschr. vom 25. Sept. 1875. I. Jahrg. Nr. 1. S. 7. Ebenso fand Socin (Kriegschirurgische Erfahrungen. S. 93) nach 8 Tagen einen perforirenden Magenschuss vollständig geheilt.

lich eindringenden Wunden unterscheiden kann; ob ferner nicht blos in die Eingeweidehöhle die Wunde eindringt, sondern in die Eingeweide selbst — eindringende (penetrirende) Eingeweidewunden —; endlich, ob nicht gar ein Eingeweide ganz durchdrungen und noch ein zweites, vielleicht selbst in einer zweiten Höhle getroffen ist — die durchdringenden (perforirenden) Wunden —, das Alles sind Fragen, die früher den Arzt vor Allem der Prognose wegen interessirten. Hat der Kranke Aussicht durchzukommen, ist er innerlich verletzt? Mit solchen Fragen bestürmen die Betheiligten den Arzt.

Das Drängen der Angehörigen hat dann wohl oft zur Vielgeschäftigkeit geführt. Wie oft folgte aber der Sonde und dem Finger bei der Untersuchung selbst von Meisterhänden der erste Schüttelfrost und bald der Tod! Fast stets dabei, ohne dass Neues damit ermittelt war, oft genug bei Fällen, die bis dahin fieberlos, ohne alle Reaction verlaufen waren.

Der unauslöschliche Eindruck solcher Fälle wurde damals bekräftigt, als ich Stromeyer's Rath las, beim Anfange eines Feldzuges ja zuerst alle Sonden im Feldlazareth zu confisciren. Verstärkt wurde er dann durch so manches Attest, welches mir später zur Aufnahme in das Spital durch die Hände ging. Da hiess es dann wohl: „Nach sorgfältiger Sondirung haben sich Eingeweide und Knochen als unverletzt herausgestellt", und doch hätte oft genug eine einfache Ueberlegung — wir werden das gleich sehen — das Gegentheil lehren können, wie das dann auch bald der Tod bestätigt hat.

Wäre es nicht am Ende besser, sagte ich mir, man fasste solche Wunden erst gar nicht an? Gesagt, gethan. Die nächste penetrirende Kniegelenkwunde[1]), die nächste complicirte Zerschmetterung des Ober-

1) Der Fall betraf den 25 Jahre alten Zimmergesellen August W. aus Wensikendorf, der sich durch Abgleiten bei der Arbeit ein zweifingerbreites Stemmeisen horizontal innen dicht neben der linken Kniescheibe hineingestossen hatte. Nichts ahnend kam er selbst zu Fuss in die Poliklinik und hatte mit seinem „quatschenden" Gang die ganze Kniegelenkkapsel voll Luft gepumpt, welche dadurch aufgetrieben und tympanitisch war. In der klaffenden Wunde sah man den Oberschenkelknorpel. Er wurde von mir sofort (am 20. Juli 1864 unter Nr. 748) in Bethanien aufgenommen, in das Zelt gelegt mit hoher Lage der Ferse, ganz offen, d. h. ohne Naht und Verband, so dass die Gartenluft freien Zutritt zum Knorpel hatte, auf der Schiene behandelt, und nachdem die Wunde verklebt, Sicherheits halber mit einem Gypsverband noch eine Zeit lang zur Ruhigstellung des Beins gezwungen. Am 10. September ging er vollständig geheilt nach Hause.

In demselben Jahre 1864 habe ich schon eine Wunde der Achillesferse ganz offen einfach mit Lagerung behandelt und geheilt. Der 28 Jahre alte Arbeiter Christian B., gebürtig aus Grünrade, wurde von Britz nach Bethanien mit einem

armknochens im Ellbogengelenk — es fühlte sich wie ein Sack Erbsen an — behandelte ich ohne Anfassen, offen mit freiem Luftzutritt auf der Schiene. Der Ellbogen blutete fast den ganzen Tag aus seiner radial gelegenen Wunde. Beide Kranken heilten an der freien Luft durch Hunter's entzündliche Verklebung — zu meiner Freude. Sowie ich dauernd selbständig war, durften nach dieser Probe aus der Zeit meiner Vertretung alle meine Wunden nicht mehr angefasst werden; das ist ja das Princip meiner offenen Wundbehandlung, dass die freie Luft dazumal unschädlicher als die Verbände war.

Je weniger nun die penetrirenden Wunden berührt wurden, desto mehr sah ich aber auch durchkommen. Oder war das nicht am Ende eine Täuschung?

Der Beweis hing ab von der sorgfältigen Beobachtung der Kennzeichen „der rationellen Symptome" und wurde in seiner Sicherheit durch gelegentliche Sectionen dabei oder durch den Verlauf bewahrheitet. Wie soll man nun also eine innere Verletzung erkennen, ohne die Wunde anzufassen?

Natürlich wurde dabei auch Bekleidung und Instrument beachtet, wenn es möglich. Wie oft fand sich zum Beispiel bei solchem Attest, wie ich es geschildert, ein Geschoss, in dem der Aufmerksame aus der Einsprengung von Knochensplittern oder Knochenmehl schon das Gegentheil der Diagnose feststellen konnte, ohne erst den Kranken gesehen zu haben, ein noch jetzt viel zu wenig beachtetes und gewürdigtes Kennzeichen.

Zunächst kommt nun also in Betracht die Beobachtung der Wunde und zuletzt die leise Betastung ihrer Umgebung. Kommt etwas Ungewöhnliches aus dem Wundcanal, z. B. Luft, Galle, Stuhlgang, Leber, [1]) Lunge, Hirn, Netz u. dgl.?

Fuhrwerk gebracht, nachdem ihm ein Sensenhieb die rechte Achillessehne getroffen hatte. Zwei Strassen weit war er damit noch gegangen, so gut es ging. In der 1 Zoll tiefen Wunde sah man, dass nicht blos die ganze Sehne, sondern auch die Sehnenscheide vollständig durchschnitten war (er wurde aufgenommen am 10. Aug. 1864 unter Nr. 820). Nachdem die Wunde ausgespritzt und ausgeblutet, wurde er in passender Seitenlage mit freiem Luftzutritt zur ungenähten Wunde behandelt, später die Spitzfussstellung und Kniebeuge durch einen Gypsverband festgestellt, in dem ein grosses Fenster für freien Luftzutritt sorgte. Es trat Verklebung ein bis auf ein Drittel der Haut. Am 7. Sept. wurde der gefensterte Gypsverband entfernt. Der Arbeiter ging sofort ganz gut und verliess am 9. Sept. 1864 das Haus vollständig geheilt.

1) Man vergleiche: „Die Geschichte einer Bauchwunde oberhalb dem Nabel, durch welche ein Theil des linken Lobi der Leber ausgefallen", bemerkt von Dr. Opitz, Hofrath, Stadt- und Landphysikus des Fürstenthums Minden. In Aug. Gottlieb Richter's chirurgischer Bibliothek. Bd. XI (Frankenthal 1792.

Demnächst fragt sich: Sind die Functionen der benachbarten Theile verändert, z. B. die Respiration einseitig oder aufgehoben, die Herztöne erloschen und dergleichen?

Drittens ist endlich zu beachten: Haben die Excrete aus den natürlichen Wegen eine abnorme Beschaffenheit, z. B. Blutgehalt im Auswurf, Luft im Urin, Knochen und Kugel im Stuhl und Anderes mehr?

Schliesslich kommt dann die leise Betastung der Umgebung der Wunde, ob man etwas Abnormes unter der umgebenden Haut fühlt (Luft, Splitter, Geschosse u. dgl.).

Nächst diesen Fragen handelt es sich dann, zumal wenn Alle im Stich lassen, schliesslich um die weitere Beobachtung der beginnenden Reaction, die Folgen der Reizung am Ort.

Bei sorgfältiger Beobachtung des Kranken kann man mit Erwägung dieser Punkte weit kommen, jedenfalls weiter als mit der Sonde, die ich freiwillig nie angewendet habe; man schadet dabei dem Kranken nicht durch die Untersuchung, wie es früher so oft geschah.[1])

Mit dieser schonenden Methode habe ich Kugeln in allen Organen des Körpers erkannt und eingeheilt[2]) oder vielmehr eigentlich doch nur nicht am Einheilen gehindert, denn die Section von Selbstmördern hat mich schon frühzeitig gelehrt, dass schon durch den Schuss selbst die Kugeln festsitzen.[3]) Es handelt sich also bei ihrer vollständigen

S. 462. Ein 17jähriges Bauernmädchen fällt Februar 1791 beim Springen über einen Graben auf eine Flasche in ihrer Schürze, deren Bruchstücke ihr den Leib zerschneiden. Am 3. Tag fand der Stadt- und Landchirurgus Beyer einen Lebervorfall, den er abband und Tags darauf in der Länge von 3 Zoll abtrug. Heilung in 5 Wochen. Völlige Gesundheit wie zuvor.

1) Man denke nur an du Verney's Schilderung der schrecklichen Folgen der Beckenbrüche und vergleiche damit seine Art, sie zu untersuchen. In Traité des maladies des os par Mr. Du Verney. Paris 8. 1761. Tome I. p. 281. Vergleiche meine Kritik S. 38 in meiner „Diagnostik der einfachen Beckenfracturen". Sonderabzug aus den Charité-Annalen. Bd. XIII. Heft 2. Berlin 1865. Du Verney hielt die Crepitation für das sicherste Zeichen eines Beckenbruchs, und dann natürlich Fieber und Brand für die Folgen dieser Verletzung, die bei ihm stets tödtlich geendet hätte.

2) Vgl. meine Schrift über Herztamponade (Ein Beitrag zur Herzchirurgie). Leipzig 8 (Vogel 1884), und meinen Vortrag auf dem X. Chirurgencongress 1881 über „Trepanation beim Hirnabscess" in Langenbeck's Archiv. Bd. XXVII. S. 537, sowie meinen Jahresbericht im amtlichen Medicinalbericht des Cantons Zürich 1877 bis 1879. S. 124.

3) Zum Beweis habe ich früher in Zürich in meinen Vorlesungen eine harte Hirnhaut vorgezeigt, in der neben der grossen Hirnsichel ein Geschoss von dem dickeren Kaliber der Schweizergewehre „eingeheilt" war und durch viele übergreifende Gewebsfäden ganz fest sass. Um zu zeigen, wie fest sie gehalten wurde,

Unschädlichkeit im Körper nur darum, ihr Lockerwerden, ihr Lockermachen zu vermeiden!

Heut zu Tage dagegen — man kann das ja zugeben — sind unter dem Schutz der Antiseptik — ich betrachte das als einen Hauptvortheil davon — alle Maassregeln der kleinen Chirurgie, die Punctionen, Tenotomien, Sondirungen und ähnliche, ja so sehr viel unschädlicher geworden. Schaden sieht man freilich auch wohl noch jetzt ab und an, z. B. bei der Probepunction jauchiger Empyeme; folgt die breite Eröffnung dem Stich nicht gleich, so kann sein Canal eine mächtige Infectionsquelle werden, die durch Infiltration der Bauchwandschichten schlimmer als das Empyem sich gestalten kann.

Immerhin möchte ich noch jetzt grossen Werth legen auf die Uebung in der rationellen Diagnose ohne Sonde oder Fingeruntersuchung; denn was wollen wir sonst machen, wenn eben gar keine Wunde oder wenigstens keine äussere vorhanden, ganz abgesehen von solchen Fällen, wo der Canal bei kleinerem Kaliber wegen Engigkeit uns nicht durchgängig ist?

Und so frage ich mich wieder: Woraus soll man denn schliessen, dass der Magen verletzt ist?

Ich denke dabei also heut zu Tage vor Allem an die ernsthaften Zerreissungen des Magens (Ruptura ventriculi), die doch wohl ähnlichen Werth haben werden, wie die so häufigen Zerreissungen des Darms. Ein derber Faustschlag auf den vollen Magen ist ja freilich entsetzlich schmerzhaft, aber eine solche Contusion ist doch ohne Folgen — nach meiner eigenen Erfahrung. Bérard behauptet ja allerdings, dass der Tod schon ohne Weiteres durch die Verletzung der Nerven

---

pflegte ich die harte Haut an einem Ende zu fassen und damit die am entgegengesetzten Ende festhaftende Kugel im Kreise herumzuschleudern, wie das die Kinder bei ihren Spielen thun. Das habe ich alle Winter in meinen Vorlesungen über allgemeine Chirurgie meinen Zuhörern, alle Sommer im Kurs über Kriegschirurgie den Militärärzten gezeigt, fast die ganzen 14 Jahre lang, die ich in Zürich war, bis eines Tages die Kugel von selbst sich gelöst hatte, weil nicht zur rechten Zeit Spiritus nachgegossen war. Das Präparat war jetzt eingetrocknet und die Kugel herausgefallen. Gewiss ein schönes Beispiel von festem „Einheilen", und doch war der Schuss gewiss nicht eine Secunde überlebt worden, denn alle Wände waren mit Hirnmasse bespritzt und die dicke Schädeldecke, an der sich das grobe Geschoss abgeplattet hatte, ungefähr in der Grösse abgehoben, wie man sie bei Sectionen entfernt. Das Präparat rührte her von einem in seiner Wissenschaft hochgeachteten und liebenswürdigen, aber schwermüthigen Collegen vom Polytechnikum, der in der Sammlung ein altes Gewehr stark geladen, den Lauf in den Mund genommen und mit der grossen Zehe das Gewehr abgedrückt hatte. Jedenfalls war also der Tod ganz momentan eingetreten, und doch war bereits das grosse Geschoss ganz fest wie eingebacken in der harten Hirnhaut „eingeheilt".

(des N. pneumogastricus) eingetreten sei. Ich muss das nach meinen Erfahrungen dahingestellt sein lassen.

Oder giebt es am Ende gar keine Zerreissung des Magens, keine Ruptur des Magens? In der neuesten Auflage von Nélaton ist nur von Schuss- und Stichwunden des Magens die Rede. Eine solche äussere Wunde — das liegt ja auf der Hand — zeigt förmlich mit den Fingern hin, woher eine etwaige Abweichung im Befinden kommt. Hier fehlt solch' Hinweis ganz; denn dass schon bei den Rupturen der anderen Baucheingeweide der Mangel von äusseren Quetschungszeichen die Regel ist, ist ja allbekannt. Höchstens kommt ganz vereinzelt einmal als Complication eine Zerreissung der Bauchmuskeln dabei vor, wie ich ein grosses Präparat der Art in der chirurgischen Sammlung des Zürcher Kantonsspitals aus Billroth's Zeit hatte.

In der That muss eine Magenzerreissung ausserordentlich selten sein! In einer über 30jährigen Spitalthätigkeit, in der ich so viele Hunderte von inneren Verletzungen habe zur Section kommen sehen, erinnere ich mich nicht eines einzigen Falles von Ruptura ventriculi.[1])

Der Grund liegt wohl auf der Hand! Vorn ist der Magen mehr oder weniger von der Leber, besonders vom linken Leberlappen und vom linken Rippenpfeiler bedeckt, aussen von der Milz, hinten vom Rückgrat und der Bauchspeicheldrüse. Wie schwer ist es oft, den leeren Magen beim Magenschnitt zwischen ihnen hervor zu holen! Der volle oder vergrösserte Magen wird allerdings leichter getroffen werden können. Da die Zerreissungen der Eingeweide aber doch alle durch stumpfe Körper herbeigeführt werden, so lässt sich von vornherein schwer vorstellen, dass diese deckenden Nachbareingeweide bei einer Zerreissung des Magens unverletzt bleiben sollten. Freilich habe ich einmal eine grosse Zerreissung der harten Hirnhaut ohne die leiseste Beschädigung des Schädels gesehen; eine solche Ruptura durae matris ohne fissura cranii bleibt aber doch eine seltene Ausnahme.

So bin ich denn in der That der Meinung, dass noch am ersten die mit Ruptur der deckenden Nachbareingeweide verbundenen Magenrupturen, sagen wir die „combinirten Magenrupturen", sich finden, jedenfalls sehr viel häufiger sein werden, als die einfachen. Um so leichter werden natürlich in der Fülle der Zeichen und Folgen bei solchen combinirten Verletzungen die Erscheinungen der Magen-

1) Wir sehen hier natürlich ab von der cadaverösen Magenerweichung, deren Zeichen nicht blos unter anderen verborgen sind, sondern ganz fehlen; als erste Erscheinung der Fäulniss kann sie, wie ich vor langen Jahren gesehen, ein grosses Loch im Magen machen, ehe noch wenige Stunden nach dem Tode verflossen sind.

ruptur entgehen. Haben wir doch dasselbe vorhin gefunden bei den combinirten Magenschüssen, bei denen auch die Magenverletzung selbst so im Bilde zurücktritt, dass sie ganz unbeachtet bleiben kann und erst nach dem Tode geheilt vorgefunden wird.

Doch braucht es wohl nicht erst bewiesen zu werden, wie sich durch solche Combination die Gefahren steigern müssen. Beim Magenschnitt ist unsere Hauptsorge, dass ja kein Mageninhalt in die Bauchhöhle geräth. Wer übernimmt aber die Sorge, wenn der Magen reisst und sein Inhalt frei in die geschlossene Bauchhöhle austritt, mag er auch besten Falls nur aus etwas Luft nebst einigen Mikroben und nicht gleich aus einer ganzen Mahlzeit bestehen?

Kann der Chirurg da noch etwas helfen, oder ist er so ohnmächtig wie bei den Dünndarmrupturen, wo ich zwar schon viele Risse mit Erfolg genäht, alle diese Operirten aber doch schliesslich nicht von ihrer Sepsis habe retten können? Und wenn er durch den Bauchhöhlenschnitt (Coeliotomie) etwas leisten kann, woran soll er vor diesem schweren Entschluss die Fälle erkennen?

Was sind also nochmals die Zeichen der Magenruptur?

Im Folgenden will ich Ihnen zwei Kranke vorstellen, bei denen ich mich entschlossen habe, den Bauch zu öffnen, um sie, im Grunde genommen, von den Folgen einer combinirten Magenzerreissung zu heilen.

Da die Fälle noch anderweitig chirurgische Interessen haben, will ich ihre Geschichte hier ausführlich folgen lassen.

Ein Fall von Ileus infolge traumatischen Leberabscesses.

Am 25. October 1890 wurde uns ein alter Bekannter, der Klempnergeselle Julius J. aus Erfurt, zur Operation der Laparotomie wegen Ileus nach Bethanien gebracht und (unter No. 1272) sofort aufgenommen. Er klagte über sehr heftige Koliken und war sehr elend geworden.

Nachdem er erst am 20. September anscheinend ganz wohl unser Krankenhaus verlassen hatte, stellte sich am 4. October vollständige Verstopfung ein. Durch ein Abführmittel wurde sie zwar beseitigt, trat aber am 18. October nach sehr geringer Stuhlentleerung wieder mit heftigen Koliken und Aufstossen ein. Am 20. steigerte sich der Zustand bis zum Erbrechen, während der ganze Bauch immer mehr kugelartig auftrieb. Am 23. trat nochmals nach Ricinusöl etwas dünnflüssiger Stuhlgang ein, ohne sonstige Besserung herbeizuführen, so dass der Kranke eben wieder in die Anstalt gebracht werden musste.

Bei der Aufnahme war der Bauch aufs Aeusserste meteoristisch aufgetrieben, dabei gleichmässig gespannt und überall äusserst empfindlich; der Kranke jedoch fieberfrei, Puls 104. Da sich zunächst kein Anhalt für ein mechanisches Hinderniss ergab, wurden Eiswasserumschläge neben

absoluter Diät angewendet. Ein Glycerinklystier hatte am 26. den Abgang einiger weniger ganz verhärteter Kothpartikel zur Folge, die mich in der Annahme eines Ileus e coprostasi bestärkten. Ich setzte deshalb in den nächsten Wochen die Eiswasserbehandlung fort; daneben bekam der Kranke als Nahrung ausschliesslich verdünnte Milch und täglich ein Glycerinklystier, welches dann vom 28. an fast täglich denselben Erfolg hatte — einen aus steinharten Massen bestehenden, allmählich reichlicher werdenden Stuhlgang. Da der Kranke zwar am 29. und 30. noch je einmal trotz aller dieser Vorsicht Erbrechen bekommen, es dann aber aufhörte und der Leib sichtlich dünner wurde, so wurde vom 10. Tage ab des grossen Hungers wegen geschabtes Fleisch und gekochte Eier verabreicht und, da sie vertragen wurde, Ricinusölemulsion in allmählich wachsender Stärke gegeben, wodurch dann auch mehrmalige breiige, aber immer noch mit harten Kothmassen vermengte Stühle erfolgten.

Je mehr jedoch dieser Verlauf uns befriedigte, desto deutlicher stellte sich als Grundursache dieses Ileus dennoch ein mechanisches Hinderniss heraus. Anfangs war nur an dem gleichmässig aufgetriebenen Bauch eine etwas vergrösserte Leberdämpfung aufgefallen, jetzt aber trat, je mehr die ganze Unterbauchgegend einsank und unempfindlich wurde, desto deutlicher das Epigastrium in der Grösse eines Mannskopfes bei der Rückenlage kugelförmig hervor. Diese Geschwulst war gegen Berührung sehr empfindlich, sehr prall und grenzte unmittelbar an die Leberdämpfung.

Es wurde deshalb am 13. November in der Chloroformnarkose (Verbrauch ca. 14,0 Grm.) zur Coeliotomia superior geschritten. Der Schnitt wurde in der Mittellinie 12 Cm. lang über die Halbkugel hinweg vom Schwertfortsatz zum Nabel schichtweise ausgeführt; nachdem auch die verdickte Fascia transversa in ganzer Schnittlänge gespalten, sah man durch das durchsichtige Bauchfell den Tumor etwa zwei Finger breit oberhalb des Nabels in stumpfer Querkante enden und darunter die im Knäuel liegenden Dünndärme durchscheinen. Die Geschwulst wurde dann beim weiteren Spalten des Bauchfells auf seiner Höhe sofort mit eröffnet, der Schnitt in der derben Hülle senkrecht so breit erweitert, dass man, während 1½ Liter einer graubraunen flockigen Flüssigkeit im Strahl hervorstürzte, mit der halben Hand eingehen konnte. Man überzeugte sich dabei, dass man in einer grossen Höhle war, die unter den Rippenpfeilern bis zur Zwerchfellkuppe hinaufreichte, sich nach rechts 3 Finger breit über die Mittellinie erstreckte und die ganze kugelige Geschwulst ausmachte. Ihre innere Wandung war körnig uneben, sonst bestand sie aus einem gleichmässigen Sack von der Dicke etwa eines dicken Handschuhs und setzte sich innen mit ihrer Lichtung bis an jene durch das Bauchfell durchschimmernde Kante fort. Indem der Sack so die Stelle des linken Leberlappens einnahm, nur seine gewöhnlichen Grenzen allseitig überschritt, musste es sich also um eine Art Leberabscess handeln, wofür auch die körnige Innenfläche und die braune Farbe des Inhalts sprach. Der Strahl der Flüssigkeit zeigte, dass sie jedenfalls abgeschlossen war.

Am meisten fiel mir aber Folgendes auf: An der hinteren Wand etwa 2 Finger breit oberhalb jener Kante des Sackes fand sich eine trichterförmige Oeffnung, die etwa eine Fingerkuppe eindringen liess, sich jedoch für die Sonde als blind endend erwies.

Ich zauderte eine Weile, ob ich, kräftiger drückend, meinen Finger hineindrängen sollte, stand aber davon ab, da der Sack, wie man deutlich fühlen konnte, nicht sehr dick war, ich also entweder in die offene Bauchhöhle oder vielmehr in den Magen kommen musste. Denn obgleich sich während dessen der Sack nicht unbedeutend zusammengezogen hatte, blieb der Magen mitsammt dem Quercolon hinter ihm verborgen.

Die Ränder des Schnittes im Tumor wurden, nachdem er mit Chlorzink ausgespritzt, mittelst vier derber Catgutnähte an der äusseren Haut befestigt. Nachdem der Hautschnitt dort unten, wo die Dünndärme durch das Bauchfell durchschimmerten, mittelst drei Seidennähten geschlossen war, wurde die Höhle mit Sublimatgaze tamponirt. Fieber trat auch jetzt nicht ein; alle 2, dann 3 Tage wurde der Verband erneut, der immer weniger durchtränkt war. Jedesmal wurde die Höhle sorgfältig durch Ausspritzen mit Chlorzink gereinigt. Dabei konnte man schon ungefähr 8 Tage nach der Operation sehen, dass die Höhle mit einer Schicht von dem gelbbraunen körnigen Lebergewebe ausgeschlagen war. Am 16. Dec. war die Wunde oberflächlich geworden, der Rest der Heilung wurde bis Ende December mittelst Salbenverbänden erzielt und der Kranke dabei völlig hergestellt. Die Stuhlentleerung erfolgte spontan, der Appetit war vorzüglich, das Aussehen wurde täglich besser.

Die Untersuchung der braunen, zum Theil schleimigen Flüssigkeit aus dem Tumor hat ergeben, dass sie mikroskopisch nur Eiterzellen und Detritus, chemisch Gallenfarbstoff enthielt. Weder Echinococcusblasen, noch Hakenkränze, noch auch Gewebsstücke befanden sich darin, wie denn auch die Flüssigkeit nicht in einer besonderen Membran steckte. Der Sack bestand eben aus der verdickten Glisson'schen Kapsel, welche innen noch von einer ganz dünnen Schicht Lebergewebe ausgekleidet war.

Es handelte sich hier also nach alledem um einen beträchtlichen Leberabscess, der sich nicht im, sondern auf Kosten reichlich des ganzen geschwollenen linken Leberlappens entwickelt hatte und selbst nach seiner Entleerung und Retraction weder Magen noch Querdarm am durchsichtigen Bauchfell zum Vorschein kommen liess. Es ist kein Zweifel, der Abscess haftete hinten fest am Magen und damit indirect am Querdarm. Den Ort der Anheftung hat uns die Operation bei Lebzeiten verrathen. Es war der trichterförmige Gang, welcher jetzt blind endete; seine Lage entsprach der vorderen Magenwand.

Jetzt erklärte sich auch der Ileus, der Anfangs mit seinem Meteorismus ganz den Leberabscess verdeckt hatte, sowie die ganze Mechanik des Ileus. Der Abscess comprimirte allmählich den durch das Ligamentum gastrocolicum indirect anhaftenden Querdarm und zwar mit seiner Entwicklung immer stärker, bis sich hinter dieser Stenose des Colon transversum gelegentlich einmal Coprostase entwickelte. Durch die Verhärtung der Kothmassen hinter diesem Hinderniss wurde zuletzt die Durchgängigkeit ganz aufgehoben, und es entstand jetzt der vollständige Ileus.

Die Therapie stellte zunächst allmählich trotz der Stenose die Durchgängigkeit her, dann wurde ihre Grundursache durch die Operation beseitigt.

Um des Erfolges sicher zu sein, haben wir den Kranken erst am 2. März 1891 aus dem Krankenhause entlassen und noch jetzt unter Augen, da man sich doch fragen muss, ob eine so ausgedehnte Zerstörung der Leber ohne weitere Folgen bleiben wird.

Wer weiss, ob das der Mensch, wie der Titan Prometheus, ungestraft aushalten kann.

Ich habe diesen Fall ausführlich mitgetheilt wegen der Eigenheit, dass hier als erstes und dann einziges Zeichen eines Leberabscesses sich Ileus durch Compression des Colon einstellte. Gegenüber den gewöhnlichen Angaben will ich nochmals hervorheben, dass der Kranke während seines Leidens stets fieberfrei gewesen ist und auch nie einen Schüttelfrost gehabt hat, ebensowenig Gelbsucht und Schulterschmerzen, ganz abweichend von den gewöhnlichen Erscheinungen, welche sowohl die durch Vereiterung von Echinococcusblasen, als auch die auf metastatischem Wege bei Pyämie, oder durch Gallensteinverschwärung, oder durch Darmentzündung (wie sie besonders in den Tropen entstehen) hervorgerufenen Leberabscesse darbieten. Damit werden wir darauf hingewiesen, welches grosse Interesse unser Fall in ätiologischer Beziehung darbietet; ihre Erwägung wird uns auf den eigentlichen Gegenstand, der uns hier beschäftigen soll, wieder zurückführen.

Ausser jenen vier Ursachen führte bekanntlich Frerichs in seinen Leberkrankheiten[1]) noch den traumatischen Leberabscess an, wie er durch directe Verletzung der Leber entstehen solle. Er bezog sich dabei ausdrücklich nicht auf eigene Erfahrung, sondern nur auf die Angaben von Budd, Morehead und Andral. Dem gegenüber wurden 1868 in der Dissertation[2]) von Gustav Bückling (aus Zehdenick) 36 Fälle von Leberabscess aus den 2463 Obductionsprotokollen des Virchow'schen Instituts für die letzten fünf Jahre veröffentlicht. Es fand sich kein einziger unter ihnen, der nicht metastatisch war, sondern auf eine directe Leberverletzung zurückzuführen gewesen wäre. Ebenso weist Kurt Baerensprung 1875 in seiner Arbeit über Leberabscess nach Kopfverletzungen[3]) nach, dass von allen jenen Fällen, auf die Frerichs sich berief, höchstens

1) Bd. II. S. 105.

2) „36 Fälle von Leberabscess". Diss. inaug. Berlin. 8. Gustav Lange. 1868.

3) Langenbeck's Archiv. Bd. XVIII. Nr. 17. S. 557.

ein Fall von Andral eine strenge Kritik aushält. So selten kann man bei den Leberabscessen nach Kopfverletzungen mit Sicherheit eine gleichzeitige Gewalteinwirkung auf die Lebergegend nachweisen, zumal die indirecten Leberrupturen durch Sturz, wie sie Richerand experimental an Leichen machen lehrte, noch weniger deutliche Symptome machen.

Unser Fall von Leberabscess ist nun dadurch ferner ausgezeichnet, dass sein traumatischer Ursprung wirklich nachgewiessen ist. Die Gleichzeitigkeit zweier Verletzungen am Kopf und am Oberbauch wurde einmal durch Zeugen beobachtet und uns seiner Zeit sogleich mitgetheilt, dann aber auch fielen Spuren davon objectiv sogleich im Krankenhaus auf und haben sogar zu langen Ueberlegungen Anlass gegeben.

Dieses Interesses wegen wollen wir jetzt auch die Vorgeschichte des Kranken aus dem Sommer vorher mittheilen, wie wir sie in unserem Krankenhause beobachtet haben.

Ein Fall von combinirter vorderer Magenzerreissung.

Zum ersten Mal wurde der damals 20 Jahre alte Klempnergeselle Julius J. am Morgen des 22. Juli 1890 bewusstlos nach Bethanien gebracht (No. 949), nachdem er bei seiner Arbeit 3 Etagen hoch vom Dach gestürzt war. Er fiel dabei mit dem Bauch auf ein quer liegendes eisernes Rohr, die Gehirnerschütterung war verbunden mit einem Bruch des Schädelgrundes, wie sich aus den dabei gewöhnlichen Blutungen entnehmen liess, und einem Bruch des Speichenbeins am Handgelenk auf beiden Seiten. Der Kranke lag 6 Tage völlig bewusstlos, bei einem Pulse, der am 2. Tage nicht über 100 stieg und am 4. und 5. Tage 60 war. Am 1. Tage brach er neunmal, fast durchweg schwarzes Blut, ebenso am 2. Tage noch dreimal. Dabei war der Leib aufgetrieben, sehr empfindlich, und an seinen beiden Seiten liess sich in der Rückenlage eine Dämpfung nachweisen.

Lange haben wir damals am Krankenbett erwogen, ob es sich nicht am Ende um eine gleichzeitige Darmzerreissung handeln möge. Jedenfalls schien uns aber vorläufig ein actives Vorgehen bei der Bewusstlosigkeit doch nicht rathsam, wenn auch sichtlich die Misserfolge unserer Coeliotomien (Bauchhöhlenschnitte) bei Darmzerreissung gerade eben von der zu späten Vornahme abhängen. Ganz wurden wir aber davon abgebracht, als der Kranke am 2. Tage einen normal gefärbten Stuhlgang von selbst entleerte; denn bei einer Darmzerreissung habe ich das nie[1]) gesehen, ebensowenig

1) Ich habe das schon in meiner Monographie: „Beobachtungen über den Bauchschnitt“ (Berlin 1867 bei Otto Janke. S. 44) bemerkt, wo ich die Einklem-

wie mir dabei Blutbrechen vorgekommen ist. Auffällig war es ja, dass das Erbrechen fast nur aus Blut bestand und so reichlich war, allein wir erklärten uns das jetzt dadurch, es sei das Alles verschlucktes Blut, wenn wir auch kaum je bei Schädelbasisbrüchen so viel Blut hinten im Rachen heruntergleiten und durch Erbrechen wieder zum Vorschein kommen sahen. Da nun auch der Urin stets spontan entleert wurde und die Seitendämpfung schnell abnahm, gaben wir jeden Eingriff auf; Contusio abdominis hiess es an der Kopftafel. Wir begnügten uns mit der Eisbehandlung an Kopf und Bauch.

Der weitere Verlauf sprach nicht gerade dagegen. Am 25. Juli wurden beide Arme in Gypsverbände gelegt, am 26. Abends hob sich dann die Temperatur. Am 27., am Abend des 28. und 29., am 30. fieberte der Kranke, ohne dass jedoch die Temperatur 38,8 überstiegen hätte. Sonst blieb er stets frei von Fieber und hat nie wieder Erbrechen gehabt, obgleich er schon vom 24. ab kalte verdünnte Milch bekam. Mit der Wiederkehr des Bewusstseins stellte sich Appetit ein, die Dämpfung in den Bauchseiten nahm so ab, dass sie jedenfalls nach 3 Wochen völlig verschwunden war. Das Befinden war ein vorzügliches, abgesehen davon, dass Patient gelegentlich über erschwerten Stuhlgang zu klagen hatte, für dessen Ordnung jedoch während seines Aufenthaltes im Hause gesorgt wurde. Wir erklärten es theils damit, dass der Kranke seiner 3 Brüche wegen 1 Monat in der Rückenlage hatte zubringen müssen, theils stellten wir es mit der Dämpfung in der Bauchhöhle in Verbindung.

Anscheinend im besten Wohlbefinden verliess uns der Kranke am 25. September. Von der Kopfverletzung war nur ein leichtes Schielen durch Parese des Abducens zurückgeblieben, das Sehvermögen und der Augenhintergrund waren normal. Ebenso will der Kranke auf dem rechten Ohr seitdem schlechter als früher hören; am Trommelfell liess sich jedoch nichts Abweichendes nachweisen. Die grosse Längsnarbe auf dem linken Stirn- und Seitenwandbein stammt übrigens von einem Fall im fünften Lebensjahre her; möglicher Weise rührt es schon von jener Zeit her, dass der Knochen hier gegenüber der rechten Seite etwas abgeflacht erscheint.

Hinterher müssen wir jetzt gestehen, dass wir die Bauchverletzung, weil sie bei der absolut ruhigen Lage und strengen Diät Anfangs so leicht verlief, schliesslich doch wohl zu gering geschätzt haben. Im Vergleich mit der späteren Zerlegung der Theile am Lebenden leidet es wohl keinen Zweifel, dass Julius J. neben seiner Schädelfractur und Hirnerschütterung eine Ruptur der vorderen Magenwand und des darauf liegenden linken Leberlappens gehabt hat. Dadurch entstand einmal die Blutung in die Bauchhöhle,

mungserscheinungen von einer linearen Darmquetschung hergeleitet und die Identität ihrer Symptome mit den Zeichen der Darmruptur nach der Erfahrung hervorgehoben habe.

wie doch wohl die Dämpfung in den Seitentheilen dort aufzufassen ist, dann die zwei Tage trotz aller Vorsicht anhaltende Gastrorrhagie. Bei den sonst günstigen Verhältnissen wäre die Leberruptur gewiss einfach geheilt — wie oft sieht man doch bei der Autopsie mehrmals Verletzter auf der Leber Narbenzüge in jener charakteristischen dendritischen Form, welche den Rupturen infolge des Läppchenbaues der Leber eigenthümlich ist. Hier kam es hinterher zum Leberabscess, gewiss infolge der Combination mit dem Magenriss, durch den sie von vornherein inficirt gewesen sein wird. Viel Mageninhalt kann bei dem anhaltenden Erbrechen nicht im Magen geblieben und also in den Leberriss gekommen sein, auch würde sich sonst die Eiterung darin früher geltend gemacht haben. So kam es zu einer vorläufigen Verklebung des Leber- und Magenrisses und zur Verlöthung zwischen Leber und Magen.[1]) Während sich die Blutung in die Bauchhöhle gab, der Bluterguss aufgesaugt wurde, entwickelten sich ganz allmählich in der Leber die vom Magen eingedrungenen und in der Leber eingeschlossenen Eitererreger. So entstand der traumatische Leberabscess!

Dass hier ein Magenriss vorlag, dafür war zunächst das einzige Zeichen das anhaltende Blutbrechen, gerade wie es das einzige Zeichen bei unserem Fall von Magenschuss war. Nur zeigt sich hier, wie man bei mehrfachen gleichzeitigen Verletzungen in der Würdigung dieses Zeichens schwankend werden kann.

Der Werth dieses Zeichens wurde dann bei der Operation sichergestellt, diesen „Augenschein" am Lebenden, wo wir die trichterförmige Narbe mit ihrer Delle zwischen hinterer Fläche des Leberlappens und vorderer Fläche des Magens fanden. Diese Anheftung deutete förmlich als Rest eines Ganges auf eine frühere Communication zwischen Leber- und Magenriss hin. Der davon abhängige Ileus könnte als ein zweites, aber gewiss ausnahmsweises und secundäres Zeichen des Magenrisses, nämlich nur des combinirten, angesehen werden.

Ebenso spricht aber vielleicht auch drittens der Leberabscess selbst für diese Combination, also auch für den Magenriss.

Dass eine Leberruptur eitert, ist doch ganz ungewöhnlich. Lange hat man alle für tödtlich gehalten, weil die, welche nicht an gleichzeitigen wichtigeren Verletzungen starben, nicht der Zermalmung des Organs erlagen oder sich innerlich verbluteten, wohl oft genug leben

1) Nicht etwa mit dem Querdarm. Bei einer Zerreissung des Querdarms habe ich niemals bis jetzt Blutbrechen erlebt, auch lag bei dem Bauchschnitt der Trichter im Leberabscess für eine Verbindung mit dem Querdarm zu hoch.

blieben, aber ganz latent heilten, wie schliesslich doch den meisten Spitalärzten die Lebernarben bei den Obductionen in späterer Zeit wiederum Verletzer gezeigt haben werden.

So erklärt sich denn das Ungewöhnliche eines traumatischen Leberabscesses! Der traumatische Leberabscess ist eine Folge der Combination von Magen- und Leberriss, das zeigt unser Fall mit seiner Anatomie am Lebenden.

Der Ersatz der Leber beim Menschen.

Des Interesses halber möge es mir nun noch gestattet sein, ehe wir die Magenrisse an einem zweiten Fall weiter studiren, hier eine Schilderung der bleibenden Nachtheile und die weiteren Schicksale unseres interessanten Klempnergesellen einzuschalten, soweit es mir möglich. Mag es sich beim Hirnabscess, beim Leberechinococcus zumeist nur um eine Auseinanderdrängung des Gewebes höchstens mit etwelcher Druckatrophie ringsherum handeln, so liegt der Thatbestand bei unserer Art von Leberabscess doch sichtlich ganz anders. Hier handelt es sich wirklich um die Zerstörung eines bedeutenden Theiles vom Gewebe der Leber; vom linken Lappen kann kaum eine dünne Schicht erhalten geblieben sein, ein Theil von der linken Seite des rechten Lappens ist jedenfalls mit in die Abscesshöhle aufgegangen, deren Wandung ja sichtlich und fühlbar nur aus der leeren Glisson'schen Kapsel bestand. Sollte dieser grosse Leberdefect ganz ohne Folge bleiben?

Dass man grosse Stücke der Leber ohne Schaden entbehren kann, ist eine Thatsache, welche schon die Wundärzte des vorigen Jahrhunderts wussten. Das Stück der vorgefallenen Leber, welches, wie oben erwähnt, der Stadtchirurg von Minden, Beyer, 1781 entfernte und dadurch die Kranke von ihrem schweren Leiden heilte, betrug vom linken Lappen 3 Zoll. Bei unserem Kranken J. J. ist aber der Defect jedenfalls bedeutend grösser.

Interesse für diese Frage haben jüngst die Experimente von Gluck und Ponfick erregt. Gluck gelang es 1882 bei Kaninchen (und noch besser bei Katzen), Stücke von der Leber bis zu einem Dritttheil zu entfernen und doch die Thiere am Leben zu erhalten. Ponfick hat sich, wie er 1890 auf dem Chirurgencongress mittheilte, nicht blos von der Richtigkeit der Thatsache überzeugt, sondern es gelang ihm sogar, $^3/_4$ ohne bleibenden Schaden zu entfernen; dabei führte er den interessanten Nachweis, dass sich dabei eine massenhafte Neubildung von jungen Drüsenelementen schon in wenigen Tagen bildet. Ob das auch für grosse Defecte beim Menschen gilt? Sehen

wir also zu, wie es sich bei unserem Menschen von Prometheus mit der Leberregeneration gestaltet. Vor, bei und nach seiner Entlassung am 23. April[1]) suchten wir nach besten Kräften den Thatbestand festzustellen, soweit es eben am Lebenden angeht. Zu diesem Zweck wurde der Kranke jedesmal untersucht bei vollständig horizontaler Rückenlage auf dem Operationstisch in nüchternem Zustande, nachdem er gründlich abgeführt hatte.

Am 9. Februar ging die Leberdämpfung in der Mammillarlinie vom 5. Intercostalraum bis zum unteren Rippenbogen, mitten zwischen Mammillarlinie und Sternallinie vom unteren Rand der 5. Rippe bis zum Rippenbogen. Diese Linie gab zugleich nach links hin die Grenze der Leberdämpfung an. Durch einen breiten Raum mit voll tympanitischem Ton war beim nüchternen Zustand davon getrennt die Milz, deren Dämpfung 5 Cm. betrug (Vgl. Fig. 1).

Auffallend war nun — und es war das der Grund, warum wir seinen Austritt, so lange als wir es durchsetzen konnten, verzögert haben —, dass zunächst nicht etwa die Leber, sondern die Milz zu schwellen anfing und fortfuhr. Die Milz war schon zuletzt im Krankenhause beträchtlich gross (wie Fig. II vom 2. März zeigt), ohne dass der Kranke je früher oder jetzt eine Spur von Typhus oder Wechselfieber gehabt hätte, auch nicht in larvirter Form.

Vom 6. März bis 20. April haben wir dann den Kranken schwefelsaures Chinin in Lösung brauchen lassen, wovon er im Ganzen 72 Grm. verbraucht hat. Ich bemerke dabei, dass er auch in dieser Zeit niemals gefiebert hat, abgesehen von den 4 Tagen in der zweiten Woche nach dem Sturz von dem Dache.

Am 23. April, dem Tage seiner Entlassung, wurde dann folgender Befund, wie Fig. III zeigt, von uns notirt.

Die leichte Leberdämpfung geht in der Mammillarlinie von der 4. Rippe abwärts 15 Cm., die volle von der 5. Rippe ab 12 Cm. Die Leber reicht dort bis zum Rippenbogen. Nach innen reicht die volle Dämpfung bis zu einer Linie, die 4 Cm. entfernt vom rechten Sternalrand herabläuft, die leichte Dämpfung geht nach links bis zum rechten Rippenbogen. Die leichte Milzdämpfung beginnt in der vorderen Axillarlinie und zwar 4 Cm. oberhalb des Mammillarniveaus, die volle 2 Cm. unter ihm. Die Milzdämpfung geht darunter in die Herzdämpfung medianwärts über. Die Länge der Milzdämpfung beträgt 32 Cm. Bei rechter Seitenlage überragt die Milz um 7 Cm. den Rippenbogen gegen den Bauch hin nach rechts, bei der Rückenlage guckt sie noch 5 Cm. in den Bauch hinein.

Unserem Rath zufolge ging der Kranke im Sommer in seine Heimath auf das Land, ohne dass sich sein Zustand im Wesentlichen verändert hat.

---

1) Fig. I giebt den Zustand vom 9. Februar, Fig. II vom 2. März, Fig. III bei seiner Entlassung am 23. April, Fig. IV. den vom 17. Nov. 1891 an.

Dementsprechend belästigt der Milztumor den Kranken, der sonst ganz wohl ist, jetzt doch bis zu einem gewissen Grade.

Die Folgen der Leberzerstörung beim Menschen.

Man sieht aus dieser Schilderung zunächst bestätigt, welch' grosse bleibende Zerstörung von Lebersubstanz der Leberabscess mit sich geführt haben muss. Darnach drängt sich doch die Frage auf, ob bei einem anderen Falle von Magenruptur — hier verbot es uns ja der schwere Grad von Gehirnerschütterung, von dem es sich Anfangs doch nicht absehen lässt, wie er endet —, ob nicht trotz der anscheinend leichten Spontanheilung, wenigstens bei kleinen Magenverletzungen, eine sofortige Naht und Säuberung vorzuziehen wäre, wenn die sonstigen Verhältnisse einigermaassen günstig dafür liegen. Vielleicht wird man aber wohl auch hier, wie bei den Darmrupturen, meist zu spät kommen und der Infection der Nachbarschaft nicht mehr vorbeugen können.

Jedenfalls haben wir nun hier, wo von dem linken Leberlappen kein nachweislicher Rest übrig geblieben, ein grosses Feld für die erhoffte Leberregeneration vor uns. Ich habe nun in der That die Ueberzeugung gewonnen, dass etwas dem Aehnliches auch beim Menschen stattfindet, allein immerhin viel langsamer als beim Versuchsthier und nicht in der alten Form. Der zerstörte linke Leberlappen, von dem fast nur die Glisson'sche Kapsel die Wand des Abscesses bildete, ergänzt sich nicht wieder, sondern der wurstförmige Rest von Leber hinter dem rechten Rippenpfeiler verdickt sich einfach nach allen Seiten immer mehr; die Leber wächst, soviel wir am Lebenden nachweissen können, aufwärts und wird dadurch quadratisch. Der Magen liegt jetzt nach wie vor in starker Breite den Hautdecken in der Herzgrube fast unmittelbar an.

Ausserdem macht sich aber hinterher, und zwar in gar nicht angenehmer Weise, die Bildung eines Milztumors als Folge geltend, für dessen Entstehung sich gar kein anderer Grund auffinden lässt. Von Typhus und Intermittens war gar nicht die Rede. Unwillkürlich fällt einem die Entstehung des Milztumors bei Lebercirrhose ein, allein auch das trifft nicht zu; denn bei der Eröffnung des Bauches war die Leber jedenfalls ganz glatt und nicht hart. Auch fehlen bis jetzt alle die Erscheinungen von Seiten des Darmes und der Bauchhöhle, wie sie bei der Lebercirrhose nicht ausbleiben; der Kranke fühlte sich so wohl, dass er im Krankenhause durchaus nicht mehr zu halten war.

Schliesslich könnte man noch etwa daran denken, ob nicht am Ende der Milztumor Folge der ursprünglichen Verletzung sei, ob nicht

durch den Sturz mit dem Bauch auf das Gasrohr neben Leber- und Magenruptur auch eine Milzruptur entstanden und es so zu einer sogenannten Splenitis traumatica gekommen ist.

Ich habe in meinem Leben bei einer über 30jährigen Spitalthätigkeit sehr viel Milz- und Leberrupturen gesehen, frische, vernarbende und längst vernarbte — alle an der Leiche. Bei der schonenden Art, die ich mir und meinen Assistenten von jeher zur Regel gemacht habe, solche Verletzungen zu untersuchen und zu behandeln, habe ich nie so schlimme Folgen davon gesehen, wie man sie in den Büchern schildert. Verblutung in die Bauchhöhle und ähnliche Folgen habe ich nie danach behandelt. Zertrümmerung habe ich nur bei gerichtlichen Fällen gesehen, die gar nicht erst in Behandlung kamen.

Die Leberrisse und die meisten Milzrisse sind dabei ganz latent oder fast latent verlaufen; der Tod war stets Folge anderer Verletzungen. Auch die berühmten irradiirten Schmerzen in den Schultern, von denen schon Celsus[1]) redet, das Gallebrechen, den Icterus und den Singultus der Leberrupturen habe ich unter diesen Verhältnissen niemals gesehen.

Wenn der Bauch solcher Kranken möglichst wenig berührt, Eisbehandlung und Diät bei ruhiger Lage angewendet wird, sieht man auch nach dem Tode meist gar kein Blut in der Bauchhöhle oder selten eine wenig bedeutende Menge.

Auch der Schmerz und das Erbrechen sind nicht charakteristisch, da sie allen inneren Bauchverletzungen gemeinsam sind. Dazu kommt, dass selbst die Leute, welche sich schon Vormittags durch Sturz solche Verletzungen zuziehen, oft genug durch Alkoholgenuss ihre Bewegungen unsicher gemacht haben und dann doppelt leicht brechen, so dass Anfangs die Abschätzung dieses Zeichens recht misslich sein kann. Wir sehen hier ganz davon ab, dass gelegentlich, wo uns das Erbrechen am meisten von Bedeutung sein würde, vielleicht eine chronische Magendilatation oder ein ähnliches altes Leiden sich vorfinden kann, die jetzt nach dem Gewaltact doppelt sich geltend machen. So haben wir jetzt gerade einen Fall von Rippenbruch mit Zerreissung der linken Niere und Hämatothorax in Behandlung gehabt, bei dem uns die erste Zeit eine chronische Magendilatation mit ihrem Erbrechen viel Zweifel gemacht hat. In unserem Falle hier wurde die Einsicht Anfangs durch die Hirnverletzung getrübt.

Meine Erfahrung ist also, je schonender die Leberrisse behandelt werden, desto latenter bleiben sie und desto leichter kommen die

1) Jocinoris vulnerati notae sunt — punctiones doloresque usque ad jugulum junctumque ei latum scapularum os intenti. L. V. C. l. 26, 10.

Verletzten dabei durch; zu dieser Ueberzeugung bin ich gekommen durch Sectionen, wenn nach einigen Wochen oder später der Tod, aus oft ganz anderen Gründen, eingetreten war. Die dendritischen Narbenzüge an der Oberfläche der Leber sind ja hinterher so charakteristisch für die vorausgegangenen Leberrisse.

Anders ist es mit Milzrissen, von denen sich ein gewisser Theil, schon ohne zum Tode zu führen, kenntlich gemacht hat. Den ersten Fall der Art, der mir vorgekommen und deshalb mir vielleicht am meisten Eindruck gemacht hat, will ich hier zum Vergleich mittheilen.

Ein Fall von geheilter Milzruptur (sogenannter Splenitis traumatica).

August Friedrich G., 42 Jahr alt, Arbeiter aus Reisewitz bei Neisse, wurde am 15. December 1862 nach Bethanien gebracht und unter No. 1155 von mir aufgenommen. Aus seinem Vorleben ist erwähnenswerth (worauf ja schon Margagni die Aufmerksamkeit gelenkt hat), dass er 1843, also 20 Jahre vorher, einen „Anfall von Nervenfieber" gehabt haben will, der ihn freilich nur 13 Tage krank gemacht haben soll. Folgen hat er jedenfalls von diesem also anscheinend unbedeutenden Leiden nicht gehabt; denn er beschäftigte sich mit Tragen schwerer Säcke, ohne je dabei eine bemerkbare Anstrengung oder Stiche in der Seite zu empfinden.

Am 11. December nun stürzte ein Stoss dicker Bretter auf ihn, traf ihn in der Milzgegend und begrub ihn ganz und gar. Indem er umgestossen wurde, schlug er hinten mit dem Rand des rechten Musc. quadratus lumborum auf. Es erfolgte eine Ohnmacht und am Abend Erbrechen, welches sich, nachdem man ihm in der Nacht 12 Egel gesetzt, am Morgen noch 4 mal wiederholt haben soll. Gleichzeitig trat Frösteln und starke Schmerzen ein.

Nach seiner Aufnahme bekam der Kranke ausser Diät ein Klysma und Ricinusölemulsion, nach deren Wirkung sich am 18. December bei ruhigem Puls (Morgens 80, Mittags 88, Respiration 20) eine empfindliche Stelle am rechten Quadratus lumborum ergab und ein starker Tumor in der Milzgegend, der sich abwärts bereits bis 1 Querfinger oberhalb der Crista ilium erstreckte, nach vorn bis zum Nabel ging. Eine Temperaturmessung ergab Mittags 38 °. Da er bei ruhiger Bettlage sich ziemlich wohl befand, liess er sich am 20. dadurch verleiten, aufzustehen, wonach stärkere Schmerzen entstanden. Es wurden deshalb am 21. 5 Blutegel angesetzt. Am 26. Abends 9 Uhr traten wieder heftige Schmerzen ohne aufgeklärte Ursache in der Geschwulst ein, wobei die Augen eingefallen waren. Nach dem Gebrauch von 0,05 Morph. hydr. vergingen sie und zeigten sich nur bei Bewegung, kehrten am 30. aber noch einmal wieder.

Am 14. Januar ist constatirt, dass der Milztumor sich bis einen Finger von der Crista ilium erstreckte und von da in der Linea axillaris und mammillaris schon 11 Zoll hoch hinauf reichte. Die längste Ausdehnung war bei schwacher Seitenlage in schräger Richtung 16½ Zoll. In querer Richtung ging seine Dämpfung 18½ Zoll um den Thorax herum. Dabei

ergaben gelegentliche Temperaturmessungen nie mehr als 37,5, der Puls blieb stets unter 100.

Am 6. Februar ging der Tumor nur noch aufwärts bis zur 7., statt zur 5. Rippe, war in der Linea axillaris $6^1/_2$ Zoll hoch und in grösster schräger Richtung 12 Zoll lang. Dabei war er selbst bei Druck ohne Schmerzen.

Am 6. März ging er abwärts bis zwei schmale Finger von der Crista ilium aufwärts 7 Zoll hoch bis zum Ursprung der 7. und 8. Rippe. Die innere Grenze war 1 Zoll links vom Nabel; von da ging sie einen Finger unter das Nabelniveau herab, wo der Tumor $4^1/_2$ Zoll hoch und fühlbar war. Der ganze Unterleib war durch ihn vorgewölbt.

Da sich eine Art Milzcachexie mit grosser Blässe eingestellt hatte, bekam G. Chinin und brauchte es Monate lang bis zu seiner Entlassung, wobei sich also die Anfangs so stark wachsende Milz, wie wir sahen, wieder etwas verkleinerte, ohne jedoch ganz verschwunden zu sein, als er am 6. März seiner Ansicht nach vollständig hergestellt unsere Anstalt verliess und in seine Familie zurückkehrte.

Ob die Verletzung noch weitere Folgen gehabt haben wird, kann ich nicht angeben, da mir über seine weiteren Schicksale nichts bekannt geworden ist.

Später habe ich noch mehrere ähnliche Fälle von sogenannter Splenitis traumatica erlebt, nach Gewaltacten, die auf die Milzgegend einwirkten. Stets schwoll die Milz dabei beträchtlich an. Die Milzcachexie entwickelte sich jedoch nicht so stark wie hier, wo die wiederholten Blutentziehungen gewiss in Anschlag zu bringen sind. Die näheren Notizen hierüber stehen mir jedoch leider nicht zur Verfügung.

In allen diesen Fällen hat sich übrigens die Milzdämpfung mit Vorliebe gegen die Achselhöhle hin entwickelt; vor Verwechselung mit Pleuraexsudaten schützte der Umstand, dass vesiculäres Athmen wenigstens bei tiefen Zügen darauf bis zum Rückenbogen zu hören war. Ragte der Milztumor gegen die Bauchhöhle hervor, so war er niemals so hart wie bei Malaria und Leukämie für die tastende Hand anzufühlen.

Man sieht aus diesen Fällen, wie unzutreffend die Bezeichnung „Splenitis traumatica" eigentlich ist. In keinem Fall handelte es sich um einen Fieberzustand, in keinem kam es bei zweckmässigem Verhalten zu einer Eiterung. Schwellung und Schmerzen finden wir nur Anfangs, dann bei unruhigem Verhalten, warmen Umschlägen in verstärktem Maasse, bei Eisbehandlung, Ruhe und Chinin verschwinden sie. Sollte diese Schwellung nicht also mit dem Blutgehalt in Verbindung stehen, vielleicht geradezu mit Nachblutung in das weiche Milzgewebe, aus den ursprünglichen, vielleicht zum Theil schon wieder verklebten Milzrissflächen? Andeutungen von solchen Vorgängen im

Beginn habe ich bei Sectionen bald nach der Verletzung Gestorbener gesehen. Das Gewebe der Leber ist für einen ähnlichen Vorgang, scheint mir, zu derb. Deshalb sieht man, wenigstens nach meinen Erfahrungen, irgend welche erhebliche Blutergüsse in das Lebergewebe kaum, höchstens einmal unter die Kapsel, sondern gleich kommt es zu wirklich sichtbaren Rissen. Wir sehen also in der sogenannten „Splenitis traumatica" nur die Folgen einer Milzruptur und haben sie mit Chinin behandelt, weil experimentell dessen contrahirende Wirkung auf die Milz festgestellt sein soll.

Sollte es einmal bei Milztumor in Folge von Milzruptur trotz sorgfältiger Behandlung wirklich zur Eiterung kommen, so wird sich fragen, ob auch nicht hierbei eine Combination mit Magenruptur vorliegen könnte, durch welche hindurch einige Eitererreger in die Milzruptur gekommen und bei Verklebung eingeschlossen werden konnten, wie wir es bei unserem Klempnergesellen zur Erklärung des Leberabscesses in Folge combinirter vorderer Magenruptur annehmen. Man würde dann dabei auf unser Zeichen der Magenruptur, das anhaltende Blutbrechen, achten, bei operativen Eingriffen auf Verwachsungen zwischen Magen und Milz fahnden müssen. Mir ist solche seitliche combinirte Magenruptur bis jetzt noch nicht vorgekommen.

Alle diese Fälle von traumatischem Milztumor unterscheiden sich aber von dem bei unserem Klempner Julius J. dadurch, dass sie sich dem Gewaltact sofort anschlossen. Hier kam es erst zur Schwellung 8 Monate darnach und zwar zur Zeit, als der Leberdefect ein definitiver war, so dass man den Eindruck davonträgt, es bestehe ein irgendwie gearteter Zusammenhang nicht mit der Leberruptur, sondern mit der Leberregeneration.

Der Zukunft muss überlassen bleiben, wie sich dieser Milztumor weiter gestaltet, ob sich etwa Leukämie daraus entwickelt, wie man bei deren Genese ja öfters schon Gewalteinwirkungen auf die Milz beschuldigt hat.

NACHTRAG.

Der bleibende Nachtheil nach der Zerstörung eines Theiles der Leber.

Nach einem längeren Aufenthalt auf dem Lande besserte sich das Befinden des Klempnergesellen Julius J. so, dass ihn die Versicherungsbehörde veranlasste, sich wieder an die Arbeit zu machen. Das hielt er aber nicht aus; sein Meister attestirte ihm, „dass er bei allem guten Willen selbst die leichteste Klempnerarbeit zu verrichten vollständig unfähig sei". Julius J. stellte sich deshalb am 17. No-

vember weder in Bethanien vor. Eine genaue Untersuchung ergab, wie Fig. IV zeigt, Folgendes:

Die leichte Leberdämpfung beginnt noch jetzt an der 4. Rippe, ist 6,5 Cm. hoch und geht dann von der 6. Rippe ab bis zum Rippenpfeiler in die volle Leberdämpfung über, welche jetzt innen an die Herzdämpfung anstösst.

Die Herzgrube bleibt ganz und gar von dem überaus vollen tympanitischen Magenschall ausgefüllt und war zeitweise beim Pressen hervorgebaucht, eine Hernia ventriculi lineae albae, obgleich der Kranke zum Schutz eine gewirkte Gummibinde um den Oberbauch getragen hat.

Was die Milzdämpfung anbetrifft, so ging in der Rückenlage ihre volle Dämpfung vom Rückenbogen aufwärts, 14 Cm. gegen die Achsel hin. Nach der leichten Dämpfung, die bis über das Mammillarniveau hinaufreichte, bestimmt, war die grösste Länge der Milz in etwas schräger Richtung 25 Cm. Bei sehr starkem Einathmen guckte ein Halbmond, etwa von 2½ Cm. Dicke, über den linken Rippenbogen in die Bauchhöhle, wie man durch Percussion und Tasten ermitteln konnte. Einen Centimeter mehr mochte das in der rechten Seitenlage stattfinden. Uebrigens war der Tumor noch ebenso weich wie früher.

Ein Tropfen Blut, der stellenweise das ganze Gesichtsfeld bei ungefähr 300facher Vergrösserung mit Geldrollen gefüllt hatte, gab in einzelnen Gesichtsfeldern kein weisses Blutkörperchen, in vielen zwei; einmal zählte ich 6, ein Assistent als Maximum einmal 8.

Auch noch jetzt hat sich kein anderer Grund für den Milztumor herausgestellt.

Nach alledem hat also der Milztumor um 7 Cm. in seiner Höhe abgenommen, die leichte Leberdämpfung ist um 3½ Cm. breiter geworden und nimmt jetzt 2 Intercostalräume ein. Während die Leber in der Höhe wieder abgenommen, ist die volle Leberdämpfung in die Breite gegen den Defect hin gewachsen. Leukämie ist bis jetzt nicht eingetreten, auch keine weiteren Beschwerden, wie sie bei der Lebercirrhose vorkommen.

Möchte man nicht aus alledem schliessen, dass zwischen Leber und Milz in ihrer Bedeutung für den Körper des Menschen ein inniger Zusammenhang existirt? So lange der Leberdefect anhält, nimmt die Milz allmählich an Volumen zu, wie durch eine Art Stauung, oder eine Vermehrung einer vicariirenden Thätigkeit; regenerirt sich die Leber dann, so steht dies Wachsthum der Milz still, sie schwillt wieder ab, und die Verhältnisse werden sich — wir wollen es hoffen — wohl ganz allmählich zur Norm ausgleichen.

Wenn die Lebergestalt auch jetzt schon (wohl infolge der Respiration und des Bauchdrucks) normalere Form angenommen hat, so fehlt doch bis jetzt in der Herzgrube jede Spur von Regeneration,

obgleich seit der Entleerung des Leberabscesses schon mehr als ein Jahr vergangen ist.

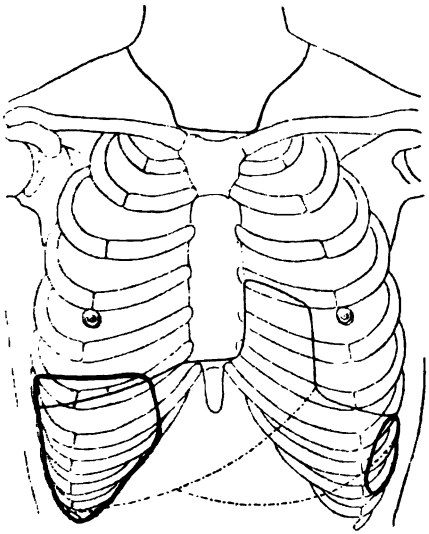

Fig. 1. 8. II. 1891.

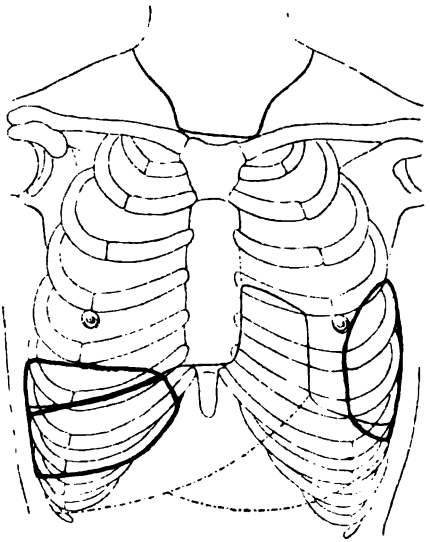

Fig. 2. 2. III 1891.

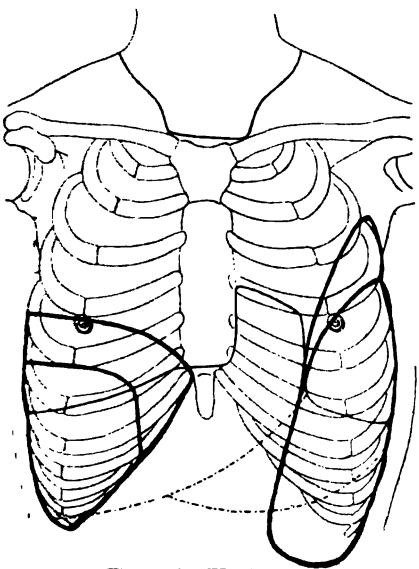

Fig. 3. 23. IV. 1891.

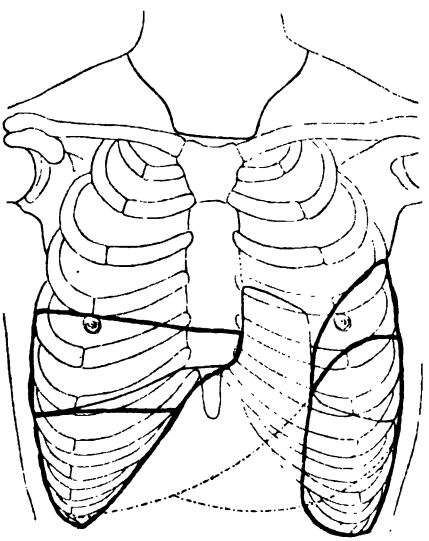

Fig. 4. 19. XI. 1891.

Wir haben bisher einen Fall von combinirter vorderer Magenruptur geschildert, unseren ersten, bei dem wir hinterher auf diesen

Vorgang nach der pathologischen Anatomie am Lebenden geschlossen haben; nicht lange darauf haben wir ein Gegenstück erlebt, bei dem es so früh zur Anatomie am Lebenden kam, dass uns noch die Ruptur selbst vorlag.

Wie wir zur Cöliotomie in diesem Fall genöthigt wurden, möge die ausführliche Krankengeschichte lehren.

Bauchhöhlenschnitt (Coeliotomia superior) wegen hinterer Magenruptur.

Der 24 Jahre alte Friedrich Schl., geboren in Ströhen, Kreis Lübbecke in Westphalen, wohnhaft in Halbe bei Königs-Wusterhausen, wurde am 11. Mai 1891 nach Bethanien gebracht und unter Nr. 582 aufgenommen. Bei der Dunkelheit, die über seinen Zustand obwaltete, wurde folgende Anamnese aufgenommen.

Der Vater des Kranken ist bereits todt, ohne dass die Ursache bekannt. Die Mutter lebt und ist gesund, ebenso seine zwei Brüder, dagegen ist eine Schwester der Mutter an der Schwindsucht gestorben. Als Kind überstand er Scharlach, nachher, 6 und 8 Jahre alt, die Lungenentzündung. Vor 2 Jahren bekam er eine Gonorrhoe, die darauffolgenden Bubonen incidirte er sich selbst, woher die Narbe in der linken Leiste herrührt, sonst war er stets gesund. Während seiner Dienstzeit war er 2 Jahre lang Lazarethgehülfe in Metz. In der letzten Zeit lebte er als Ziegelarbeiter.

Als er 14 Tage vor seiner Aufnahme mit zwei anderen Arbeitern ungebrannte Ziegelsteine auf eine Lowry laden wollte, wurde er beim Zusammenstürzen des Steinhaufens, der über mannshoch war, mit ihnen verschüttet und dabei so über die Lowry gedrückt, dass er mit dem linken Rippenbogen auf ihren scharfen Bretterrand zu liegen kam. Nachdem er endlich von den Steinen befreit war, konnte er zwar von selber aufstehen, ohne etwas Anderes, als ein Bischen Schwindel zu verspüren. Bald jedoch stellte sich Erbrechen von blutigem Mageninhalt und später von reinem Blut ein. Er wurde darauf in einem Tragkorb nach Hause geschafft. Dabei dauerte das Blutbrechen an, und im Ganzen fand es etwa 12 mal statt und soll die Gesammtmenge eine ziemlich grosse Schüssel betragen haben.

Ausserdem constatirte der hinzugerufene Arzt einen linksseitigen Rippenbruch; seine Verordnung bestand in zwei Eisblasen und Eispillen innerlich. Nach einigen Tagen wurde Milch und Eierbouillon gestattet. Vor ungefähr 8 Tagen constatirten die Aerzte eine Entzündung des unteren linken Lungenlappens. Am Freitag, den 8. Mai, fiel das Dickerwerden des Leibes auf, es wurde deshalb, jedoch ohne Erfolg, am Sonntag der Magen ausgepumpt, und da er zwei Tage verstopft war, bekam er 3 Calomelpulver, worauf 4 mal dünner Stuhlgang erfolgte. Im Uebrigen hatte er die letzten 14 Tage ziemlich regelmässig fast jeden Tag Oeffnung, niemals wieder Erbrechen, dagegen die ganze Zeit und auch noch beim Eintritt andauernd häufiges Aufstossen.

Es handelt sich nun um einen kleinen, kräftigen, verständigen Mann von gesundem, nicht icterischen Aussehen, welcher leicht fiebert (P. 100, C. 38,8), kräftige Herztöne an normaler Stelle hat und oft, aber in geringen Mengen, dunklen, eiweissfreien Urin lässt. Seine Glieder kann er ordentlich brauchen. Bei 22maligem Athmen in der Minute finden sich vorn normale Verhältnisse bei der Percussion und nur vereinzelte, nicht klingende, mittelblasige Rasselgeräusche; rechts hinten sind die Verhältnisse normal. Links dagegen beginnt eine Dämpfung an der Schultergräte mit abgeschwächtem Athemgeräusch und vereinzeltem Rasseln, die abwärts in die Nierendämpfung übergeht und nach vorn in die Dämpfung des ganzen, sehr stark aufgetriebenen, gespannten Oberbauches. Einen Finger breit über dem fast verstrichenen Nabel zieht sich quer über den Leib eine Furche; oberhalb derselben wölbt sich der Bauch wie von einer Geschwulst empor, in der man Leber, Magen und Milz bei voller Dämpfung nicht unterscheiden kann. Darunter erstreckt sich quer 2 Finger breit eine Zone gedämpft tympanitischen Schalles, die nach unten in rein tympanitischen Schall übergeht. Der obere Theil des Bauches, an welchem eine etwas hervorragende schmerzhafte Stelle am linken Rippenbogen in der Mammillarlinie wohl als Callus den Ort des Rippenbruchs bezeichnet, ist auf Druck überall schmerzhaft, der untere nicht druckempfindlich. Rechts befindet sich in der Parasternallinie zwischen der vollen Dämpfung und dem vollen Lungenschall eine fast handtellergrosse Stelle mit tympanitischem Schalle, ebenso links in der hinteren Axillarlinie in der Höhe des 11. Brustwirbels.

Als ich ihn am 12. Mai früh in diesem Zustande antraf, liess ich ihn sofort betäuben und öffnete ihm die Bauchhöhle in der Linea alba, vom Schwertfortsatz bis zum Nabel, wobei 4 Ligaturen angelegt wurden. Nach Eröffnung des Bauchfells lag eine grosse, pralle, fahl braunschwarze Geschwulst vor, die durch dünne, leicht zerreissliche Verklebungen mit dem Parietalblatt des Bauchfells hier und da zusammenhing; weil bei ihrer leichten Lösung eine Stelle in der Mitte stärker blutete, wurden beide Theile dieser lockeren, fadenförmigen Verbindung unterbunden, um ungestört zur Orientirung über diese grosse räthselhafte Geschwulst die ganze Hand in die Bauchhöhle einführen zu können. Das Vordringen ging bei der Engigkeit zwischen Geschwulst und Zwerchfell nur schwierig, stiess aber auf kein ernsthaftes Hinderniss.

In der rechten Seite von der Mittellinie kam der Zeigefinger ganz oben in der Zwerchfellkuppe auf ein Organ, welches sich so täuschend wie ein normaler bei Eröffnung der Brusthöhle zusammenfallender Lungenlappen anfühlte, dass ich wirklich eine Zeit lang glauben musste, mit einer Zwerchfellruptur zu thun zu haben, durch welche ein Lappen der Lunge in die Bauchhöhle vorgefallen sei. Unten war die Geschwulst den Bauchdecken ganz fest angedrückt. In der Mitte des Schnittes fand sich eine thalergrosse tympanitische Stelle, welche bei meinem Betasten ein quatschendes Geräusch nach Art der Succussion von sich gab, wie wenn Luft und Flüssigkeit darin sei. Sonst unterschied sich die Stelle in nichts von der Nachbarschaft. In anderer Richtung konnte ich nirgends zwischen Geschwulst und Bauchdecke wegen der Engigkeit vordringen. Demgemäss glaubte ich mit einer prallen Cyste zu thun zu haben, deren

Inhalt in Verjauchung übergegangen sei, zumal der Kranke ja fieberte. Ich machte deshalb ganz vorsichtig einen Einstich, es kam nichts heraus. Ich erweiterte ihn senkrecht etwa 3 Cm. lang, da sich ausser Luft nur ganz wenig trübe Flüssigkeit zeigte. Auf diese Weise liess sich nun feststellen, dass ich in eine mit Schleimhaut ausgekleidete Höhle gekommen war, deren beide Wandungen durch eine hinterliegende Geschwulst platt gedrückt und nach aussen gewölbt waren, sich fast berührten und innen parallele Falten auf der dunkelbraunrothen Fläche zeigten. Was für ein Darmtheil mochte es aber sein? Ein elastischer Katheter glitt darin nach links oben und rechts unten in eine ziemlich enge Fortsetzung. Kurz und gut, es stellte sich schliesslich heraus, dass der stark zusammengezogene, daumendicke, an der Einschnittsstelle 3 Finger breite Magen bandartig schräg abwärts von oben links nach unten rechts über die Geschwulst hinweglief, äusserlich in keiner Weise von ihr zu unterscheiden; die ganze runde Geschwulst war gleichmässig schwärzlich-braun.

Nachdem ich den Finger in den Magen eingeführt und mir gemerkt hatte, wie weit hinab innen in der Mittellinie die untere Kante des bandförmigen Magens reiche, nähte ich seinen Einschnitt fein säuberlich mit Catgut wieder zu und machte jetzt dicht unterhalb der Umschlagskante in der Mittellinie einen zweiten Einstich in die Geschwulst, die doch hinter dem Magen liegen musste, muthmaasslich also in das Ligamentum gastrocolicum; vom Colon transversum war eben auch nichts zu unterscheiden.

Sofort schoss im hohen Bogen eine gelblich-röthliche Flüssigkeit heraus, von der nach Erweiterung des Stichs durch die ganz dünne, durchsichtige Bedeckung an dieser Stelle noch 3100 Grm. aufgefangen werden konnten. Im Ganzen mögen wohl $4^1/_2$ Liter Flüssigkeit darin gewesen sein, mit der sich theils grössere, theils kleinere Brocken und Flocken von schleimigem oder gelbeiterigem Aussehen, ebenso verschiedene alte Blutcoagula entleerten. Je mehr das geschah, desto deutlicher zeigte sich jetzt, dass die Decke der Cyste am Schnitt nur aus dem durchsichtigen Netz, dem nicht einmal verdickten Ligamentum gastrocolicum ganz allein bestand. Man musste sich eigentlich über seine Zähigkeit wundern, wenn man aus der Strahlhöhe auf den Druck schloss, dass es nicht nach Trennung der Bauchdecken dabei von selbst geplatzt war. Nach Erweiterung des Schnitts untersuchte ich die Höhlung mit dem Finger.

Hinter dem Magen rechts oben war sie mit Fibrinschwarten ausgekleidet, ähnlich denen, die sich bei manchen Empyemen an der Pleura finden; sie liessen sich mit Leichtigkeit wohl zumeist in grossen Fetzen abstreifen. Die Rückseite der Höhle war sehr uneben und unregelmässig, doch konnte ich sie bei fast vollständigem Abfluss eben noch mit der Fingerspitze abreichen. In der Mitte kam ich auf die pulsirende Aorta; setzte ich die Spitze von meinem steif gemachten Finger darauf, so konnten die Umstehenden meine Hand mit dem Puls tanzen sehen. Ebenso unregelmässig war die untere Wand des Sackes. Sollten da alte harte Scybala in dem Querdarm durchzufühlen sein?

Sonst enthielt der Sack nichts als Flüssigkeit. Ob die hintere oder untere Seite der Höhle mit ihren Unregelmässigkeiten vom Pankreas gebildet war, das war wohl möglich, auch wahrscheinlich, aber insofern

nicht nachweisbar, als sie für den Einblick nicht zugänglich waren; auf weiteres Abstreifen in der dunklen Höhle mochte ich mich auch nicht einlassen, da der Zugang, zumal bei Eintritt einer grösseren Blutung, nicht leicht war. Jedenfalls musste aber die Oberfläche der Bauchspeicheldrüse sehr unregelmässig geworden sein; ob durch Zerreissungen oder Auflagerungen oder Ausschwitzungen, das war vorläufig nicht zu ermitteln.

Während nun, besonders nach Entfernung der Schwarten, immer weiter Flüssigkeit ausfloss, veränderte sich die Gestaltung der Dinge wesentlich; es klärte das die Sachlage auf und stellte sie sicher. Am unteren Ende des Bauchschnittes entfernte sich die Geschwulst vom Nabel aufwärts; an ihrer unteren Kante machte sich allmählich durch normaler werdende Färbung der Querdarm deutlich und rückte aufwärts, dann fielen zwischen ihm und dem Nabel sogar einmal das grosse Netz und Dünndärme vor, die schnell reponirt und zurückgehalten wurden.

Jetzt stellte sich auch die auffallende Erscheinung mit dem Vorfall des Lungenlappens als Täuschung heraus. Ohne jede Schwierigkeit konnte man ihn jetzt im oberen Wundwinkel hervorziehen und zeigte sich da, dass es der linke Leberlappen war, der durch seine ungewöhnliche, wenigstens von mir noch nie früher am Lebenden in der Weise gefühlten Weichheit den Eindruck eines Lungenlappens gemacht hatte, zumal ich das Ende des linken Leberlappens seitlich in der rechten Hälfte der Zwerchfellkuppe wirklich nicht erwartet hätte. Welche auffallende Drehung der ganzen Leber nach rechts und oben muss hier durch diesen Hydrops der Bursa omentalis hervorgebracht sein!

Am oberen Ende des Bauchschnittes hatte sich ferner unterdessen die Sachlage insofern verändert, dass mit dem Einsinken der Geschwulst sich der genähte Magenschnitt von der Mittellinie immer mehr unter die linke Wundlippe verzog. Ehe er ganz verschwinden sollte, hielt ich es für gut, ihn jetzt noch schnell auch in der Serosa mit Seide zu übernähen.

Bei der Abnahme des Ausflusses kam nun auch die untere oder hintere Seite des Magens etwas zum Vorschein und zeigte sich da dicht über dem Schnitt des Ligamentum gastrocolicum, in der Mittellinie unmittelbar über seinem Ansatz beginnend und von da sich sagittal an der hinteren (oder vielmehr augenblicklich unteren) Wand des Magens hinaufziehend, eine durch ein feines Blutcoagulum jetzt geschlossene und verklebte, im Allgemeinen geradlinige, aber zackige, etwa 4 Cm. lange Risswunde im Magen. Auf der inneren Seite des Magens war mir bei der Contraction und Wulstung der Schleimhaut nichts davon aufgefallen. Obgleich die Verklebung die ganze Operation hindurch gehalten, also wohl schon ziemlich fest war, hielt ich es doch für besser, die Serosa darüber hinweg noch mit Seide zu vereinen, um ganz sicher zu sein. Es genügten dazu zwei Knopfnähte. Es war nämlich meine Absicht, die Oeffnung des Ligamentum gastrocolicum an die Haut anzunähen und Drain einzuführen, die natürlich bei jeder Bewegung den Riss streifen und fortwährend reiben mussten, denn die Flüssigkeit kam dabei immer noch, und zwar nur aus dem Einschnitt in dem Ligamentum gastrocolicum, und hörte noch immer nicht auf zu fliessen. Ich vernähte deshalb mit zwei Seidennähten die linken Schnittränder des Ligamentum gastrocolicum mit

dem Hautschnitt, schloss darunter den Schnitt im parietalen Bauchfellblatt mit mehreren Catgutnähten, wobei der untere Winkel des Schnittes vom Lig. gast. mit hineingezogen wurde, um zugleich einen Abschluss dort für die Flüssigkeitsquelle gegen die Bauchhöhle und einen Schutz gegen Darm und Netzvorfall zu machen.

Nachdem jetzt durch das Loch im Lig. gast. zwei über fingerlange, fast fingerdicke gefensterte Gummidrains eingeführt und an der Haut mit Seide angenäht waren, wurde das parietale Bauchfell oberhalb der Drains mit Catgut ebenfalls vereinigt. Dann wurde die Fascie im Bauchschnitt mit Catgut in beiden Theilen oberhalb und unterhalb der Drains geschlossen und schliesslich die Bauchdecken mit je 6 Seidennähten oberhalb und unterhalb der Drains vereinigt, jedoch nicht ganz bis unmittelbar an die Drains, weil diese das Loch im Ligament, aus dem es noch immer abfloss, nicht vollständig schlossen.

Die Dauer der Operation betrug 2 Stunden und wurde dafür bei Anwendung des Junker'schen Apparates verbraucht 20,0 Grm. Chloroform und 10,0 Grm. Aether.

Beim Verband wurde die Wunde zunächst mit Jodoformgaze bedeckt, dann der ganze Bauch mit einer Schicht Salicylgaze und endlich mit mehreren Schichten Sublimatgaze der Rumpf eingewickelt, um damit alle Excrete aufzufangen — eine Complication, die wir machten, weil Jodoformgaze in solchen Massen zu theuer ist und unsere nach der La Placeschen Formel gemachte Sublimatgaze bei so starker Durchtränkung nur zu oft starke Eczeme hervorruft.

Der Verlauf des Krankheitsfalles war nun folgender: Der Kranke fieberte noch einige wenige Tage. Am 13. Morgens, am Tage nach der Operation, stieg das Fieber am höchsten, auf C. 39,5 (bei P. 110), um am 15. fortzubleiben; am 18. Abends hatte er nochmals 38,0, und am 19. Abends 38,5; von da ab blieb das Fieber in diesem Monat ganz weg. Die Verbände wurden Anfangs je nach der Durchtränkung gemacht; zunächst am Tage nach der Operation, dann am 3., 4., 7. und alle 2 Tage bis zum 27., von da ab täglich, vom 10. Juni ab alle 3 Tage, vom 20. Juni ab alle 7 Tage; es spiegelt sich darin das Maass des Ausflusses ab. Am 21. Mai wurden die äusseren Näthe entfernt, die zum Theil durchgeschnitten hatten. Es wurde darnach am 23. leider constatirt, dass die Narbe oberflächlich etwas aufging und sich abrundete; in der Tiefe hielt sie fest.

Am 25. wurden die letzten beiden Nähte entfernt, nämlich die, welche den linken Rand des künstlichen Loches im Ligamentum gastrocolicum mit der äusseren Haut vereinigten. Im ganzen Umfang der Drainwunde war eine Verklebung der beiden Bauchplatten zu Stande gekommen, so dass nur noch um die Drains eine Communication mit dem Netzbeutel (der Bursa omentalis), hinter Magen und Querdarm vorhanden war.

Bei all' den ersten Verbänden habe ich nach Herausnahme der Drains mittelst des Kautschukansatzes vorsichtig die Bursa omentalis mit Chlorzinklösung (5 : 1000) ausgespritzt; es war das durchaus nothwendig zur Herausbeförderung der vielen, meist gelblichen oder bräun-

lichen Bröckel von der Grösse selbst manchmal einer kleinen Erbse, mit denen sich auch jedesmal die ganz nasse Gaze auf ihrer unteren Fläche besetzt fand. Kam das Wasser klar zurück, so wurden die Drains wieder eingeführt. Da ich die Berge und Thäler in der Tiefe des Sackes gefühlt hatte, wunderte es mich nicht, dass sich das jedesmal wiederholen musste. Am liebsten hätte ich (nach dem alten Satz des Celsus: Jocinoris vulnerato -- in ventrem cubandi dulcedo) den Kranken gleich deshalb auf den Bauch gelegt, wenn ich dabei nicht eine Lösung der zarten Verwachsungen befürchtet hätte; so wurde es erst am 10. Juli wenigstens auf 2 Stunden probirt, ohne jedoch eine besonders beschleunigende Wirkung auf die Ausstossung mit sich zu führen.

Von grossem Interesse war die mikroskopische Untersuchung dieser Brocken und Krümel. Wie schon in der Flüssigkeit, die bei der Operation aus der Bursa omentalis entleert wurde, neben einem starken Eiweissgehalt Pflanzenfasern und areoläres Bindegewebe gefunden wurde, so fand man in den Krümeln neben amorphen Hämatoidingebilden in verschiedener Form Pakete von leeren Sarcolemmaschläuchen.

Bei uns hatte der Kranke nur verdünnte Milch, draussen nach seiner Angabe auch nur Milch, Eier und klare Brühe bekommen. Seine letzte Mahlzeit hatte er am Abend vor seiner Verschüttung zu sich genommen, bestehend aus Schinken, Eiern und Kartoffeln, die mit einem Gemüse durchgerührt waren; der Jahreszeit nach kann es damals gewiss nur Spinat gewesen sein.

Es war doch recht merkwürdig, von dieser Mahlzeit noch die ausgelaugten, aber unzweideutigen Reste nach so langer Zeit (4 Wochen) im Omentalsack wiederzufinden.

Allerdings waren beim Spritzen auch die zu Tage liegenden Magenrupturnähte abgegangen; da aber nichts von einer Oeffnung zu sehen, auch keine Milch im Verband war, konnte man die Ruptur für sicher geheilt halten. Um jedoch ganze Gewissheit zu haben, wurde ihm jetzt auch unmittelbar vor dem Verbande dunkelrother Portwein gegeben; es kam aber weder im, noch beim Verbande etwas davon wieder zum Vorschein. Kein Zweifel, die noch nicht verdauten Reste seiner Abendmahlzeit waren am anderen Morgen durch den Riss der hinteren Magenwand in die Bursa omentalis gefallen! Und solche Brocken sind noch bis Mitte Juni aus der Oeffnung gekommen, als sie schon in einen schmalen Spalt verwandelt war.

Uebrigens verkleinerte sich die Höhle so, dass man am 27. Mai einen Versuch machen konnte, die Drains fortzulassen; gleichzeitig wurde die

Milchdiät bei der starken Abmagerung mit geschabtem Schinken und Eigelb und dergleichen verstärkt. Am 28. musste aber ein Drain wieder eingeführt werden, weil sich die Höhle nicht vom Grunde aus schloss, sondern oberflächlich zwischen Magen und Colon stets die Neigung hatte, sich zu verengern. Bei einem zweiten Versuch am 29. konnte der Drain endgültig fortgelassen werden.

Eine grosse Schwierigkeit bei der Behandlung machte das Wundwerden des ganzen Bauches infolge der starken Secretion, weshalb auch beim Verband sehr bald auf die Sublimatgaze Verzicht geleistet war. Ich erinnerte mich eines Zürcher Kranken, bei dem nach der Gastrostomie der ausfliessende Magensaft sogar brandige Rinnen in der Bauchhaut erzeugt hatte. Allein eine Untersuchung auf Salz- und Milchsäure ergab ein negatives Resultat; es sprach ja auch Alles gegen eine Communication der Höhle mit dem Magen. Sonst war das Befinden des Kranken ein ganz gutes. Nur veranlasste am 2. Juni ein Versuch, die oberflächliche Wunde neben dem Loch mit Höllensteinsalbe zu verbinden, drei Tage lang abendliches Fieber mit Temperatur bis auf 39,5, ein Glasigwerden der Granulation, weshalb der alte Verband mit Jodoformgaze wieder angewendet wurde; darnach kam dann bald Alles wieder in sein altes Geleise.

Was den Stuhlgang betrifft, so kam er vom 20. ab alle 3 Tage regelmässig und wurde jedesmal durch ein Glycerinklystier erleichtert. Er war dunkel gefärbt, geformt, reichlich. Wovon kam denn nur die anhaltende, nicht unbedeutende Secretion?

Ende Juni wurde deshalb die Verbandgaze, die noch immer ganz durchtränkt war, mit warmem Wasser ausgezogen und nach besten Kräften untersucht.

Eine Kleisterlösung, mit diesem Auszug versetzt, gab nach 20stündigem Stehen deutliche Zuckerreaction, wie sie sowohl mit Kali und Kupfervitriol, als auch mit der Wismuthprobe nachgewiesen wurde. Setzte man dann zu der Mischung Jod, so wurde sie blau, zum Zeichen, dass bei der geringen Concentration des Gazeauszugs noch nicht aller Stärkekleister in Zucker übergeführt war. Diese Reaction ist dann noch Wochen lang an den Verbandstücken mit demselben Erfolg wiederholt worden. (Uebrigens gab der Auszug und der Kleister, allein auf Zucker untersucht, weder gleich, noch nach 20stündigem Stehen eine Zuckerreaction.)

Ebensowenig hat der Urin des Kranken je Eiweiss oder Zucker enthalten.

Ein Versuch, eine Fibrinmasse, die sich nach der Punction einer anderweitigen ascitischen Flüssigkeit einer Frau niedergeschlagen

hatte, mit dem schwachen Auszug aufzulösen, ist nicht beweisend ausgefallen, da die volle Auflösung nicht zu Stande kam und die ursprüngliche Masse nicht gemessen worden war; eine Abnahme schien mir jedoch deutlich vorhanden zu sein.

Immerhin gewann man aber doch so die Ueberzeugung, dass nach der Eigenschaft, Stärke in Zucker umzuwandeln, der so verdünnte Auszug viel Bauchspeichel enthalten müsse. Dadurch erklärte sich nun auch die Stärke und Andauer der Secretion, die sogar in der nächsten Zeit noch zunahm.

Da ein Wechsel des Regimes auf Bauchfisteln oft günstig einwirkt, liessen wir ihn deshalb vom 6. Juli ab einige Stunden täglich aufstehen. Alle 3—4 Tage wurde jetzt der ganze Verband durchnässt.

Die Bauchspeichelfistel ist jedoch erst Anfang August versiegt. Am 6. August war der 3 Tage lang gelegene Verband fast trocken und nur an den innersten Schichten feucht; zugleich hatte sich die Fistel sehr verengt und liess nur einen Tropfen trüber Flüssigkeit allmählich hervorquellen. Die Bauchhaut hatte sich schon vorher bis auf einige kleine Stellen ziemlich erholt. Von jetzt ab musste der Kranke wieder im Bett liegen. Am 15. August war die Fistel ganz und auf die Dauer geschlossen; selbst dann dauerte es aber noch einige Wochen (bis zum 5. September), bis auch die wunde Stelle am Bauchschnitt sich schloss. Vom 28. August ab bekam er einen Salbenverband täglich, am 2. Sept. den letzten. Am 12. September stand er nach dem Schluss der Wunde mit einer Binde wieder auf.

Er verliess das Krankenhaus am 10. October vollständig geheilt und hergestellt, ohne jede subjective Beschwerde. Um die etwas breit gewordene Narbe zu unterstützen, trägt er eine gewirkte Kautschukbinde. Die Narbe ist 14 Cm. lang und beginnt jetzt 1 Cm. oberhalb des in seiner oberen Hälfte verstrichenen Nabels, ihre grösste Breite beträgt 4 Cm. Am Rippenbogen, einwärts von der Mammillarlinie, fühlt man eine Andeutung von Callus.

Bei unserem Verschütteten hat es sich also nun um eine mit Zerreissung der Bauchspeicheldrüse combinirte Zerreissung der hinteren Magenwand gehandelt. Durch den Magenriss war der Rest der Abendmahlzeit in den Netzbeutel, die Bursa omentalis, gerathen und hatte bei seiner stärkeren Masse im Gegensatz zum vorigen Fall das mitverletzte Organ, hier das Pankreas, vom Magen abgedrängt. Indem sich nun das Blut und der Bauchspeichel hinzugesellte, bildete sich eine Entzündung in der Bursa omentalis, welche mit Fibrinschwartenbildung und immer stärkerer Flüssigkeitsansammlung einherging, eine Art von Netzbeutelwassersucht. Dabei scheint es zum Verschluss

des Winslow'schen Loches gekommen zu sein, wenigstens ist es mir nicht gelungen, dasselbe bei der Lösung der Schwarten zu finden oder zu erreichen. Vielleicht war es auch nur durch die Coagula oder durch die Schwarten verlegt, vielleicht durch die merkwürdige Verschiebung der Baucheingeweide, die Umstülpung der Leber und bandartige Streckung des Magens so verlagert worden, dass die ganze übrige Bauchhöhle nicht mehr mit dem Netzsack in Zusammenhang stand.

Um eine Pankreascyste hat es sich mit Sicherheit nicht gehandelt, da der Kranke zuvor ganz wohl war und die Decke des Sackes nur aus dem, von den Gefässen abgesehen, ganz durchsichtigen, fettlosen, dünnen Ligamentum gastrocolicum, dem Magen und dem Querdarm bestand. Auch das später bei der Operation vorgefallene grosse Netz war fettlos. Auffallend ist mir, dass die Erscheinungen in der Bauchhöhle nicht stärker waren. Weitere Beobachtungen müssen lehren, ob der Bauchspeichel sich vielleicht ebenso wie die Galle nach Courvoisier verhält, die bei aseptischem Verhalten nur eine locale Reizung machen soll. Ob bei der Auslaugung der Mahlzeit durch den Magensaft und besonders durch den Bauchspeichel auch die inficirende Wirkung des Mageninhaltes, die sich im vorigen Fall geltend machte, abgeschwächt worden sein mag?

Wenn in unserem Fall schliesslich die Bursa omentalis einen halben Eimer Flüssigkeit enthalten hat, muss sich da nicht der ganze Netzsack zu ursprünglichen fötalen Formen unter dem wachsenden, doch recht beträchtlichen Druck zurück-, wenigstens in gewissem Grade, entwickelt haben? Ich hatte so den Eindruck!

Alles das sind Fragen, die sich für ähnliche Fälle aufdrängen und der Bestätigung harren.

Das Zeichen des Magenrisses.

Kommen wir nun aber zum Schluss bei der Abwägung unseres Falles auf unseren Ausgangspunkt zurück und legen uns die Frage vor: Was sind denn nun die unmittelbaren Zeichen der Magenruptur? so bleibt uns allein unter allen Erscheinungen wieder nur das als pathognomonisches Symptom, was mir schon vor 30 Jahren bei meinem Magenschuss aufgefallen ist: das anhaltende Blutbrechen infolge eines Gewaltactes auf die Magengegend (die Gastrorrhagie), ein Zeichen, welches um so beweisender sein wird, wenn der Magen vorher gesund und nicht gleichzeitig der Kopf von der Verletzung betroffen war. Nach der jetzt dreifachen Erfahrung möchte ich dies Zeichen für vorkommende Fälle der Beachtung und richtigen Würdigung

um so mehr empfehlen, da sich doch nicht Jedermann so leicht entschliesst, die Bauchhöhle zu öffnen und sich öffnen zu lassen.

Unsere drei Fälle haben das Gemeinsame, dass die Magenverletzung selbst, zwar ohne Naht, wie schon bei Daniel Schwabe, geheilt ist; trotz dieses günstigen örtlichen Verlaufes traten aber bei diesen combinirten Magenrissen so schwere Folgen auf (Leberzerstörung, Ileus, Milztumor, Netzbeutelwassersucht, Bauchspeichelfistel), dass sich doch der Wunsch aufdrängt, ihnen, wenn irgend möglich, lieber sofort durch einen Bauchhöhlenschnitt vorzubeugen. Denn dass Verletzungen des gesunden Magens leicht mit Erfolg genäht werden können, zeigte mir schon mein Fall von Magenschnitt, trotz aller Unvorsichtigkeit meines Messerschluckers, nebenbei aber dieser Fall von unbeabsichtigtem probatorischen Magenschnitt, bei dem die Heilung ebenso glatt stattfand. Vielleicht wird es aber bei sofortiger Oeffnung der Bauchhöhle auch gelingen, den Nachtheilen vorzubeugen, welche der Austritt der Mahlzeiten in die Nachbarorgane, wie wir zwei Beispiele geschildert haben, doch nach einiger Zeit mit sich führen muss.

Zu diesem Zweck muss man Vertrauen gewinnen zu dem Zeichen des Magenrisses, welches sich mir nach alledem als das einzige pathognomonische herausgestellt hat:

das durch einen Gewaltact herbeigeführte anhaltende Blutbrechen aus vordem gesundem Magen.

ANHANG.

Die Gründung der operativen Magenchirurgie.

Da ich mich im Vorhergehenden mehrfach auf meine Betheiligung bei einer Verhandlung über Gastrostomie in der freien Vereinigung der Chirurgen Berlins bezogen habe, will ich mein damaliges Votum aus ihren Verhandlungen hier folgen lassen. Es lautete:

Meine Herren! Als ich im Jahre 1873 (neben v. Thaden der erste deutsche Arzt) meine erste Gastrostomie gemacht und die Erfahrungen darüber im Zürcher Verein jüngerer Aerzte (vgl. Schweizer Correspondenzblatt IV, S. 483) vorgetragen habe, sprach ich mich für diese Operation aus, empfahl aber dringend, sie nicht zu spät zu machen, ohne jedoch so weit zu gehen, wie später Verneuil, der sie bei noch durchgängiger Speiseröhre vorzunehmen empfohlen hat. Wie viele Kranke, die schon 3 Tage lang nicht einmal Flüssigkeiten schlucken konnten, habe ich schon vor 30 Jahren in meiner Assistentenzeit durch allmähliche Dilatation mit aller Geduld dahin gebracht, dass sie ohne Hülfe die gröbste Nahrung bis zu ihrem

Tode allein schlucken konnten! Ein Kind, welches ich so vor Jahren nach einer Laugenstrictur vor dem Hungertode gerettet hatte, kam nach vielen Jahren in ähnlichem Zustande mit einem Rückfall angereist; im Vertrauen auf meine Kenntniss des Falles habe ich ihm damals den von Verneuil so verpönten Cathétérisme forçé, allerdings mit einigem Blutverlust, gemacht; ich konnte ihm doch aber auf der Stelle eine halbe Flasche Wein mit Ei beibringen, und das Kind ging glücklich und gestärkt nach Hause. Es wurde ganz geheilt. Ich bin darum nicht blind gegen die Gefahren dieser Methode, allein es giebt doch Umstände, wo diese Methoden, die eine oder die andere, besser und schnell zum Ziele führen, zumal wenn der Verhungernde ein Krebskranker mit seinem Siechthum ist.

Nichtsdestoweniger habe ich mich 1873 im Nothfall, besonders wenn sich der Speiseröhrenkatheter bei aller Vorsicht doch stets röthlich von Blutstreifen beim Abwischen gefärbt zeigt, für die Anlage eines Magenmundes nach dem Vorgang von Sedillot in Strassburg ausgesprochen. Ich konnte mich freilich zur Empfehlung damals noch auf keinen einzigen geheilten Fall stützen, denn erst der 32. Fall ist Verneuil im Jahre 1876, freilich nur bei einer Narbenstrictur, gelungen. Dass man aber mit einem Magenmund leben kann, zeigte doch schon 1834 der canadische Jäger v. Beaumont mit seiner Schusswunde, zeigte der Hund, den v. Bardeleben nach künstlichem Verschluss der Speiseröhre ein Jahr lang durch einen Magenmund ernährte.

All' den verunglückten Fällen von Gastrostomie gegenüber berief ich mich damals auf die Erfolge der Gastrotomie, so dass also die Undankbarkeit der Gastrostomie hauptsächlich von der Inanition der Kranken herrühren muss. Damals konnte ich nur an das grosse Aufsehen erinnern, welches trotz des 30jährigen Krieges der preussische Wundarzt Daniel Schwab in Königsberg verursacht hat, als er 1635 in Gegenwart der ganzen medicinischen Facultät und vieler Studenten zum ersten Mal in der Welt einem armen Bauer ein 18 Cm. langes Messer durch den Magenschnitt entfernte. Und das auch gleich das erste Mal mit Erfolg!

Heute benutze ich gern die Gelegenheit, Ihnen einen kleinen Druck in Quart vorzulegen, benannt:

„Historische Beschreibung des Preussischen Messerschluckers, Wie er nicht allein durch einen Schnitt des Messers befreiet, glücklich geheilet, sondern nunmehr ein Weib gefreyet, und zu Landsberg in Preussen seine Wohnung genommen, Sich auch bis anhero frisch und gesund befindet.

Nebenst seinem natürlichen Contrafayt und des verschluckten Messers eigentlicher Gestalt und Länge, verfertigt durch Daniel Beckhern D. und Professor, Königl. auch Churfürstl. Brandenburg-Preussischen bestalten Hoff-Medicum und Stadt Kneiphoff'schen Physicum ordinarium.

Königsberg. In Verlegung Peter Hendels Buchf. Im Jahr 1643."

Die Schrift ist dem Grossen Kurfürsten gewidmet.

Wir sehen aus dem Bilde hinter dem Titelblatt, dass dieser erste Magenschnitt glücklich und ohne alle Folgen überstanden ist. Und doch waren schon 6 Wochen vergangen, ehe sich die Facultät zu dieser Operation entschloss. Die Krankengeschichte selbst lernen wir besser aus dem unmittelbaren Bericht eines anderen Zeugen, des Prof. med. Primarii und Facultätsseniors Georg Loth, kennen, aus seiner „Kurzen Relation von einem d. 29. Maji stylo novo abgeschluckten und d. 9. Juli allhie ausgezogenem Messer (Königsberg, in Quart, 1635 bei Peter Hendeln). Nebenst dessen Conterfayt und vorgenommenen Operation und Kuration. Zusamst einer der löblichen Medicinischen Facultät zu Königsberg nothwendigen Ablehnung wider die daselbst ausgepflogenen Gesanglügen von unser Kur."

Ich habe diese Titel ausführlicher mitgetheilt, weil man schon daraus sieht, dass in diesen Vertheidigungsschriften jener Wunderthat die Hauptsache für uns, die Operation, sehr nebenher behandelt wird, ohne alles Bewusstsein, dass es sich hier um den glücklichen Anfang der ganzen operativen Magenchirurgie handeln sollte!

Der 22jährige Bauernknecht des Herrn Georg von der Gröben, Namens Andreas Grühnhaide aus dem Dorfe Grünwalde, fühlte sich unwohl und übel; um Brechen zu erregen, kitzelte er sich deshalb mit dem Schaft seines gewöhnlichen Messers im Schlunde, und da das nichts half, stiess er etwas tiefer hinein, wobei es ihm aus den Fingern entwich und im Halse stecken blieb, zumal es, wie Sie sehen, am unteren Ende Widerhaken hat. Vergeblich stellte er sich auf den Kopf, es kam nicht wieder heraus; schliesslich gab man ihm ein Kanne Landsberger Bier zu trinken, welches „im Hinabfliessen ein Gemurr gemacht, bis endlich das Messer in den Magen kommen", worauf er eine Zeit lang bei der Arbeit Ruhe hatte. Neuer Schmerzen wegen wurde er die 7 Meilen nach Königsberg gebracht und hier Anfangs mit öligen Mitteln behandelt, dann mit einem Magnetpflaster. „Ob auch ein Magnetisches Pflaster die Kraft hat Eisen an sich zu ziehen" lautet die „VII. Medicinalische Frage", welche Prof. Beckher in seinem Buche abhandelt; gestützt auf die Experimente mit den Magneten und Bernstein und die Empfehlungen der anziehenden Wirkung des Magnetsteins selbst als Pulver im Pflaster von Felix Wirtz, Sennert und Paré, vertheidigt er den Versuch damit um so mehr, als es ja einem Messerschlucker in Prag 1602 so nützlich gewesen. Die angebliche „herausziehende Wirkung des Magnetpflasters" bestand näm-

lich darin, dass das bereits festgekeilte Messer unter demselben allmählich auseiterte, wie schon Fabricius von Hilden ein verschlucktes Messer nach 2jährigem Leiden in der Weise herauseitern sah, bei einem Pariser Messerschlucker das Auseitern 9 Monate dauerte. Dass kleinere Metallkörper gern „die gewöhnliche Hinterthür" benutzen und oft ohne Schaden, manchmal aber nach entsetzlichen Beschwerden, abgehen, belegt er mit zahlreichen Beispielen. Da nun aber Hippokrates' Meinung von der Unheilbarkeit der Magenwunden schon von Galenus bestritten und in der Neuzeit sattsam widerlegt sei — zu den Fällen von Fallopia, Schenk, Matthaeus fügt er aus seiner Erfahrung noch einen Fall aus Danzig an, wo einem Schiffer ein Stich in den Magen geheilt wurde —, so sei es gewiss besser gewesen, die Leiden abzukürzen und zum Magenschnitt zu schreiten.

Wie hat nun Daniel Schwab den ersten Magenschnitt gemacht? Es verlohnt sich vielleicht, aus den Acten die Thatsachen zusammenzusuchen.

Nachdem der zeitige Decan der Facultät, der genannte Prof. Beckher, ein Gebet gesprochen, wurde der Messerschlucker auf ein Brett gebunden und mit einer Kohle der Ort, da der Schnitt geschehen soll, gezeichnet, „und war derselbe nach der linken Seiten unter den kurzen Ribben ohngefähr 2 Finger breit nach der Länge". Anderen Orts heisst es, der Schnitt war „die Grösse von 4 Daumen quer". Auf dem Bilde bei Beckher sehen wir, dass die Narbe dem linken Rande des linken Musc. rectus abdominis entspricht, eine Stelle, die noch heute vorzugsweise bei Magenoperationen gewählt wird. „Es ward aber erstlich die Haut, darnach das Fleisch und dann das Peritonaeum, darinnen die Därme verfestet sind, geöffnet." „Ob nun wohl, weil der Patient nüchtern war, der Magen nicht bald zu fassen war, und etwas sich verlängert, — hat doch der Chirurgus beim Anziehen des Magens mit einer krummen Nadel des Messers Spitze vermerket, darauf das Messer ergriffen und höher gefahren, bis er an die Messerspitze gelanget, etwas daselbst gelüftet, darauf nachgedruckt und also mit der Messerspitze den Magen durchgestossen, dass die Spitz in Etwas sich herausbegeben, welche Herr Schwabe[1]) mit einem Kornzänglein weiter herausgezogen, und wie er die Finger angeleget, ist solches Messer glücklich und völlig herausgebracht worden, und ist also keine grössere Wunde dem Magen zugefüget, als dass der Schafft des Messers genau hat durchgezogen werden können." — „Wie dann auch, wie der Schafft gar herausser kommen, die Lefftzen der Wunde des Magens gleichsam wie mit einem Hall oder Schmatz zusammengefahren." Dies „Zuschnappen" der Magenwunde nahm Alle Wunder. „Das ist mein Messer", rief der Kranke. Daniel Schwab operirte also schon mit einem grossen Bauch- und möglichst kleinem Magenschnitt.

Der Operirte wurde dann befreit und ins Bett gelegt, die Wunde gereinigt und das Abdomen aussen mit 5 Heften vereinigt, endlich mit des Fabricius ab Aquapendente „spanischem Balsam" (der Terpenthin, Myrrhe und Aloe enthält) verbunden und ein Umschlag von Eiweiss mit

1) In demselben Buch auf einer Seite heisst der Wundarzt bald Herr Schwab, bald Herr Schwabe.

Bolus-Alaun darübergelegt. Dabei bekam er täglich die wunderbarsten Arzneien von seinen Medicis verordnet, z. B. Perlenwasser, so dass man wohl annehmen muss, dass der Magen sofort nach jenem „Zuschnappen" anscheinend schon ohne Naht wasserdicht geschlossen hat, wohl vermöge der Kleinheit der Wunde, die das Verfahren bei der Elasticität des Magens und der Ausdehnung beim Vorziehen mit sich geführt hat. Am anderen und dritten Tage wurden schon je 2 Hefte aufgelöst und ein Stichpflaster darübergelegt.

Als der Kranke noch „bettrinsig" war, kam Wladislaus IV., König von Polen und Schweden, durch Königsberg; er liess sich das Messer zeigen und durch seinen Leibarzt und Leibchirurgus über die Operation und den Zustand der Wunde berichten.

Wer war denn nun der glückliche Operateur? Vergeblich sehen wir uns noch heute in dem grossen biographischen Lexicon unseres verehrten Collegen Gurlt um nach Daniel Schwab, dem Begründer der operativen Magenchirurgie. Von ihm selbst ist mir nichts bekannt. Aus den angeführten Schriften geht hervor, dass von der Facultät für die Operation gewählt wurde, doch wohl als der Beste, „Herr Daniel Schwab, Königl. Magister in Pohlen und zu Schweden, auch Churfürstl. Durchlaucht zu Brandenburg und der löblichen treuen Stadt Königsberg wohlbestallter Chirurgus und Lithotomus". Durch Patent vom 3. Januar 1635 hat der Churfürst Georg Wilhelm von Brandenburg den „ehrenfesten und wohlerfahrenen Daniel Schwaben Chirurgen, Oculisten, Stein- und Bruchschneider um der sonderlichen und vortrefflichen Erfahrenheit seiner freien Kunst unter seine Diener aufgenommen und von allen bürgerlichen Beschwerden als einen privilegirten Diener freigemacht und allerlei Freiheiten nachgegeben". Er kann nicht mehr ganz jung gewesen sein, denn Wladislaus IV. bestätigte bei seinem Aufenthalt in Königsberg am 20. Juli 1635 ihm alle diese Privilegien wegen dieser Cur nicht blos, sondern dehnte sie zugleich auf seinen Sohn Friedrich Wilhelm aus, der schon „aus des Vaters und anderer Meister Institution in der Arzt-Kunst geübet, in der Weise, dass sie in allen Orten seines Königreichs frei practiciren dürften und sich kein ausländischer Chirurg und Bruchschneider ausser den öffentlichen Jahrmärkten unterstehe, dieselbe Kunst ihnen zum Schaden zu treiben, bei Strafe". Endlich im Jahre 1643 gehörte Daniel Schwab, der Begründer der operativen Magenchirurgie, nicht mehr zu den Lebenden, wie wir aus dem Buch von Prof. Daniel Beckher entnehmen.

Jedenfalls gewinnt man aus dieser Geschichte des ersten Magenschnittes nicht den Eindruck, als ob selbst bei der damaligen Technik der Verlauf ein sehr schwerer gewesen wäre. In dieser Werth-

schätzung des einfachen Magenschnittes bin ich durch die Geschichte eines anderen Messerschluckers bestätigt worden, den ich voriges Jahr in Bethanien operirt habe.

Sie sehen hier ein 16,5 Cm. langes, 1 Cm. breites, stumpfkantiges, an der Spitze abgerundetes, am Ende scharfzackig quer abgebrochenes messerartiges Stück Eisen, welches wie das abgebrochene Ende eines Kinderdegens aussieht. Am 1. September 1889 beschäftigte der 17jährige Mechanikerlehrling Gustav Sch. aus Berlin sich damit zu seinem Vergnügen, es damit den sogenannten Degenschluckern nachzuthun, wie er das früher schon oft gethan. Hierbei entglitt dasselbe seinen Fingern, da es keinen Stiel hat, und wurde unwillkürlich verschluckt. Am folgenden Tage brachte ihn sein Vater nach Bethanien (Journ. Nr. 1141. Saal 63), aus Sorge vor Verschlimmerung, obgleich der Sohn zunächst nur einen beständigen Druck zwischen linkem Rippenbogen und Schwertfortsatz fühlte. Erbrechen trat nicht ein, im Rachen fand sich keine Verletzung, die Sonde glitt leicht durch die leere Speiseröhre hindurch, ohne dass man etwas fühlen konnte. Bei den straffen Bauchdecken des kräftigen Menschen war man nicht im Stande, einen Fremdkörper durchzufühlen.

MAY 28 1

Zunächst wurde reichliche Mehlnahrung und 1 Esslöffel Ricinusöl gegeben, wonach ich doch schon vor 30 Jahren manchen verschluckten und in den Magen hinabgestossenen Groschen binnen 24 Stunden „die gewöhnliche Hinterthür" habe benutzen sehen. Viermal trat Stuhlgang ein, allein ohne den gewünschten Erfolg. Der Druck blieb derselbe.

Da nun in der ganzen Beobachtungszeit der ins Bett gesteckte Kranke stets schon bei leichtem Druck auf die Magengrube Schmerz bekam, entschloss ich mich zum Magenschnitt, obgleich aus dem Kranken bei seiner Einsilbigkeit über den Zusammenhang und das Object vor der Operation nicht viel herauszubringen war.

Am 5. September wurde die Linea alba zwischen Schwertfortsatz und Nabel gespalten, da man doch von hier aus für alle Fälle den Oberbauch am besten controliren kann; das Bauchfell war nicht verklebt, hinter dem vorliegenden linken Leberlappen suchte ich an der Wirbelsäule den eng zusammengezogenen Magen auf. Er war in der That, wie man schnell fühlen konnte, durch einen querliegenden Körper gespreizt, dessen Enden die Magenwände vorbuchteten. Da während der ganzen Operation das Brechen nicht aufhörte, obgleich die Narkose mittelst des Junker'schen Apparates und mit einem Gemisch von Chloroform und Aether stattfand, befestigte ich die vordere Wand mittelst zwei seidenen Schlingen, an denen ich sie eng an den Bauchschnitt heranziehen liess, ehe ich den Magen klein öffnete. Es gelang mir leicht, mit dem in den Magen geführten Finger das Messer so zu lockern und zu drehen, dass es mit seinem runden Ende in die Oeffnung des Magens trat; beim Herausschieben trat kein Mageninhalt aus, da er jetzt so gut wie leer war. Die 2 Cm. lange Magenwunde wurde durch eine fortlaufende (in Jodoformäther getauchte) Catgutnaht geschlossen. Als ich mit einem dünnen Seidenfaden darüber nochmals die Serosa nach Lembert fortlaufend vereinigt hatte, riss er leider aus; ich wiederholte es mit einem dickeren Faden und

breiter ausgreifend, so dass die Stiche der 2 Schlingen mit eingenäht wurden. Mit Catgut wurde laufend das Bauchfell, dann die Fascie und endlich mit Seide die Haut genäht. Die Temperatur stieg nur am 6. Abends auf 38,6 bei Puls 108 in maximo, dann nochmals am 10. Abends vorübergehend auf 39, als der Kranke heimlich eine ganze Düte mit Zuckerwerk, die ihm von den eigenen Eltern zugesteckt war, gegessen hatte. Da ihm das sonst nichts machte, bekam er schon am 15. gewöhnliche Kost, nachdem die ersten Nähte am 11., die übrigen am 15. entfernt worden waren; Alles war geheilt und der Bauch normal. Der Kranke verliess erst am 8. October ganz gesund das Haus, da er noch, von einem schlechten Zahn verursacht, eine Vereiterung einer Lymphdrüse in der linken Fossa submaxillaris bekam, die am 18. eine Incision erforderte; der Befund am Bauch liess nichts zu wünschen übrig.

Welch' merkwürdiger Unterschied in dem glatten Verlauf und dem ungestörten Wohlbefinden nach dem einfachen Magenschnitt und dem schweren Darniederliegen der Kräfte eines fast verhungerten Krebskranken, selbst wenn man nach gelungener Anlage eines Magenmundes sie zu heben sich bemüht.

Uebrigens scheint die Operation selbst auf den Kranken keinen grossen Eindruck gemacht zu haben. Denn im nächsten Sommer hat man ihn schon wieder unter der Volksmenge auf dem Mariannenplatz vor Bethanien sich herumtreiben und öffentlich das Verschlucken einer Uhr vormachen sehen. Wohlweislich hielt er sie aber jetzt stets an der Kette fest!

2. Die Epoophorektomie.

M. H.! Im Frühjahr 1891 bin ich in der Lage gewesen, eine kopfgrosse Eierstockscyste entfernen zu können und dabei beide Eierstöcke vollständig zu erhalten.

Ich will zunächst den Fall mittheilen und alsdann einige Eigenthümlichkeiten hervorheben, die vielleicht in Zukunft ermöglichen werden, ihn von den gewöhnlichen Fällen schon vor der Operation zu unterscheiden und so die Aussichten für das fernere Leben von vornherein günstiger zu gestalten.

Das Dienstmädchen Minna B., 20 Jahre alt, aus Hadersleben bei Aschersleben gebürtig, wurde am 6. April 1891 in Bethanien (unter No. 445) aufgenommen, weil sie seit 5 Tagen über heftige und andauernde Schmerzen im Bauch zu klagen hatte. Sie stammt aus gesunder Familie, hat selbst nicht blos Masern und Scharlach überstanden, sondern auch, nachdem sie mit 13 Jahren die Periode bekommen und seither regelmässig und ohne Schmerzen behalten hatte, mit 17 Jahren ein gesundes, lebendes Kind normal zur Welt gebracht. Die Regeln traten 3 Monate darauf wieder ein, kehrten regelmässig und ohne Ausnahme bis jetzt wieder, zum letzten Mal angeblich vor 14 Tagen. Auch liess sich kein

Zeichen von Schwangerschaft bei der gesunden und kräftigen Person ermitteln, kein Uteringeräusch, kein Colostrum in den wohlentwickelten Brüsten. Herz und Lungen gaben normalen Befund, der Urin enthielt weder Eiweiss noch Zucker.

Dagegen fühlte man an den straffen, mit spärlichen Striae versehenen Bauchdecken eine feste runde Geschwulst, welche bis zwei Finger unter den Nabel hinaufreichte, nicht schmerzhaft war, gleichmässige Oberfläche und Beschaffenheit hatte. Die Entfernung des Schwertfortsatzes vom Nabel betrug 10 Cm., vom oberen Ende der Schamfuge war er 16 Cm. entfernt. Der Scheidentheil war aufgelockert, nicht empfindlich, mit leicht geöffnetem Munde. Bei einer Untersuchung in der Narkose am 9. April fand ich, dass dieselbe pralle, harte Geschwulst das vordere Scheidengewölbe einnahm, die Blase gegen die Fuge, die Gebärmutter ganz nach hinten verschoben hatte, ohne dass man Beide davon abgrenzen konnte. Die Beckenhöhle war dadurch ausgefüllt und der Mastdarm zusammengedrückt. Aufwärts liess sich die Masse im Ganzen nicht bewegen, wohl aber ein wenig seitlich. Ob die Geschwulst Flüssigkeit enthielt, liess sich selbst in der Narkose nicht ermitteln, da sie zu fest eingekeilt war; man konnte nicht mit Sicherheit unterscheiden, ob sie fest oder prall war. Die Länge des Uteruscanals betrug 8,7 Cm.

Nachdem die Regel abgewartet, wurde gleich danach am 23. April zur Operation geschritten. Nachdem die Bauchhöhle vom Nabel bis zum oberen Rand der Fuge eröffnet (Coeliotomia inferior), fand sich eine mannskopfgrosse Geschwulst vor, welche sich nur mit grosser Mühe und Kraft zu Tage fördern liess, trotzdem ich doch nirgends eine Verwachsung trennen musste. Der Grund, zeigte sich bald, bestand darin, dass die Geschwulst im rechten breiten Mutterband lag, innen bis fast unmittelbar an die nicht vergrösserte Gebärmutter, und zwar an deren Grund reichte und nach unten festgehalten wurde. Es geschah das durch das runde Mutterband, welches in der Wand der Geschwulst, über und vor derselben entlang ging, dunkelroth aussah, auf der Geschwulst plattgedrückt und von der Breite eines dicken Mannsfingers war; in der Mitte seiner Breite mag es noch etwa $^1/_2$ Cm. hoch gewesen sein. Sowie es mit der Geschwulst zwischen 2 Ligaturen von der Gebärmutter abgetrennt war, wurde sie beweglicher und damit deutlich prall fluctuirend. Jetzt konnte man nun auch leichter das Verhältniss zum Eierstock feststellen. Der grosse rechte Eierstock war platt, spindelförmig, gerade am inneren Ende dieser Spindel begann unmittelbar die Geschwulst. Sie hatte sich im breiten Mutterband so entwickelt, dass der Eierstock an ihrer hinteren, der Eileiter an der oberen vorderen Seite lag. Sowie die Geschwulst mit dem runden Band innen vom Uterus gelöst war, konnte man hinten den Eierstock und vorn den Eileiter in Bauchfellfalten abheben.

Die Entfernung habe ich dann ganz in meiner alten Weise gemacht, die sich meiner Methode der Oberschenkelexarticulation [1]) anschliesst, seit 20 Jahren bei den Geschwülsten der weiblichen Geschlechtsorgane von mir angewendet wird und in meiner Arbeit über „die Exstirpation gut-

1) Lüning, Ueber die Blutung bei der Exarticulation des Oberschenkels und deren Vermeidung. Zürich. 8. Schulthess. 1876. S. 37.

artiger Bauchgewächse“ [1]) schon früher empfohlen worden ist. Die Geschwulst wurde immer mehr abgehoben und vom Boden abgetrennt, indem über sie weg, unterhalb des runden Bandes ein Stück Bauchfell nach dem andern mit der Hohlsonde abgelöst und zwischen 2 Ligaturen abgetrennt wurde, dann geschah dasselbe oberhalb des Bandes. Bis zuletzt liess ich die Verbindung mit dem spindelförmigen Eierstocksende, am Ligamentum ovarii, in dem aber kein grösseres Gefäss zu sehen war. Sicherheitshalber wurde auch dieser Schnitt nach vorheriger Unterbindung gemacht. Die grosse Wunde im breiten Mutterband zog sich schnell zusammen und wurde noch durch einige Catgutnähte in ihrer Berührung befestigt. Die Vereinigung des Bauchhöhlenschnittes geschah dann wie gewöhnlich mit Catgut; in der Haut wurden 20 Seidennähte angelegt. Bei der Narkose wurden 22,0 Grm. Chloroform und 70,0 Grm. Aether verbraucht. Der Verlauf war ein überaus leichter. Als am 10. Tage der Verband entfernt wurde, eiterte auch nicht ein einziger Stichcanal.

Die Geschwulst wog 750 Grm. und bestand aus einer derben Cyste mit glatten Wandungen, an der nur aussen jenes bandartig ausgeplattete runde Mutterband auffiel. Der Inhalt bestand aus einer hellen, klaren Flüssigkeit, die Innenfläche ist glatt.

Das Präparat ist leider zu meinem grossen Bedauern fortgekommen; man hatte nachsehen sollen, ob die Innenfläche noch von Wimperepithel ausgekleidet war, wie es alle Gebilde sind, die aus der Urniere hervorgehen. Aus welchem Theil der Urnierenreste kann dies Cystom des breiten Mutterbandes hervorgegangen sein? Hält man das breite Mutterband gegen das Licht, so sieht man fast bei allen Leichen einige feine parallele Gänge dicht beim Eierstock, das Rosenmüller'sche Organ (Epoophoron oder Parovarium) als den häufigsten Rest der Urnierengänge. Meist sieht man auch, wenigstens andeutungsweise, den Anfang des Gartner'schen Canals sich von da gegen den Uterusgrund erstrecken, ehe sich derselbe in der Masse des Uteruskörpers verliert. Selten zeigt sich das mehr am Uterus gelegene Paroophoron, ein kleines gelbes Knötchen, welches als Rest jener gewundenen Canälchen erscheint, die analog der Paradidymis die Keimdrüse nicht mehr erreichen und die Verbindung mit dem Urnierengang verloren hatten.

Der Umstand, dass die Geschwulst innen glatt war und einwärts bis an die Gebärmutter reichte, möchte dafür sprechen, dass sie aus einem Gang und zwar dem Gartner'schen hervorgegangen. Die Geschwulst hatte sich aber auf Kosten des breiten Mutterbandes eben nicht blos zwischen Gebärmutter und Blase bis zur Scheide ent-

1) Ueber die Exstirpation gutartiger Bauchgewächse (die Laparektomie). Deutsche Zeitschr. f. Chirurgie. Bd. XIX. Heft 1. August 1883. III.

2) S. 39, 41 und 42.

wickelt, sondern ging auch vom Eierstock weit nach aussen. Diese Lage würde für die am meisten nach aussen gelegenen und zugleich häufigsten Urnierenreste, nämlich das Rosenmüller'sche Organ zwischen Eierstock und Eileiter, sprechen. Damit stimmt auch die unmittelbare Verbindung mit dem Eierstock, so dass wohl die allmähliche Entstehung aus dem Parovarium am wahrscheinlichsten ist. Wir hätten es danach also mit einer Epoophorektomie zu thun.

Ganz auffallend ist die merkwürdige Hyperplasie des runden Mutterbandes, welches im Bogen über die kopfgrosse Geschwulst wegging und sie im kleinen Becken festhielt. Es erinnert das an das Mitwachsen der Tunica albuginea testis bei Hodentumoren, und sie erklärt sich wohl durch den Reiz des Druckes und der Spannung.

Auf der anderen Seite mag sich gerade durch diese Lage und Spannung eine solche Parovarialcyste dem aufmerksamen Untersucher schon vor der Operation verrathen. Die Ovarialcyste entwickelt sich frei in die Bauchhöhle hinein, die Parovarialcyste wird durch das runde Mutterband von vornherein in das breite Mutterband untergeduckt und in sein Zellgewebe zwischen Blase und Gebärmutter gezwängt. Die auffallende Deutlichkeit und Grösse der Cyste bei der Vaginaluntersuchung im Gegensatz zu der Unscheinbarkeit bei der Untersuchung durch die jugendlich straffen Bauchdecken möchten dafür charakteristisch sein und die Möglichkeit einer Operation einer Ovariencyste mit Erhaltung beider Ovarien von vornherein in Aussicht stellen.

Auffallend war das leichte Ueberstehen der Operation, welches die Kranke am Tage nach der Operation zu meiner Ueberraschung dazu veranlasste, mich zu fragen, ob sie nicht aufstehen dürfe. Bei einer so langwierigen und eingreifenden Operation! Vielleicht hängt es doch damit zusammen, dass in dem Fall nur Ueberflüssiges entfernt, alle inneren Geschlechtstheile, alle wesentlichen Körpertheile erhalten waren.

Allerdings hat die Kranke nicht blos das runde Mutterband, die Hauptschwierigkeit bei der Operation, sondern auch das Ligamentum ovarii, welches unmittelbar am inneren Ende des Eierstocks sich ansetzt, durch die Exstirpation verloren; die Keimdrüse selbst jedoch blieb ganz erhalten, wenn auch der Schnitt unmittelbar an ihrer Ecke entlang ging.

Die Entfernung des runden Mutterbandes scheint auf die Lage der inneren Geschlechtstheile keinen Einfluss ausgeübt zu haben. Bei einer Untersuchung nach einigen Monaten schien mir die Stellung

der Gebärmutter wieder ganz normal geworden zu sein. Der Scheidentheil stand sehr hoch, die Vagina war ziemlich eng, da die Jugend ja noch so gross ist.

Wenn wir die Kranke im Laufe des Sommers wiedersahen, wollte sie immer in unbestimmter Weise etwas über die untere linke Bauchgegend zu klagen haben, obgleich sich weder bei der Untersuchung, noch beim weiteren Ausfragen irgend ein Anhalt gewinnen liess. Trotz der Radicalcur wäre es ja nicht ganz unmöglich, dass gerade diese Fälle mit Erhaltung beider Ovarien, möglicher Weise auch eines gleich disponirten Parovariums der anderen linken Seite mehr als sonst die Ausbildung einer zweiten Ovariencyste befürchten lassen. Es war uns deshalb ganz angenehm, dass die Kranke sich gegen Weihnachten noch einmal in das Krankenhaus aufnehmen liess, mit dem festen Entschluss, sich noch einmal operiren zu lassen. Wir hatten so Gelegenheit, die Kranke nach gründlichster Vorbereitung mit aller Sorgfalt in der Chloroformnarkose untersuchen zu können. Stand, Lage, Länge und Beweglichkeit der Gebärmutter war normal, keine Spur von Parametritis, beide Eierstöcke waren nicht sehr gross, geschweige denn geschwollen und beweglich; die obere Grenze des rechten breiten Mutterbandes liess sich deutlich als ungleichmässiger und derber als die linke durchfühlen. Nirgends eine Spur von einer Geschwulst. Der Befund liess also nichts zu wünschen übrig. Dabei war natürlich von einer Operation nicht die Rede, und die Kranke beruhigte sich dann auch vollständig bei unserer Zusicherung, sie bis Neujahr, wo sie einen neuen Dienst in Aussicht hatte, zu beherbergen; ihr Appetit war ganz herrlich.

3. Die Grenzen des idealen Gallenblasensteinschnittes.

Der Gallenblasensteinschnitt mit sofortiger Versenkung der genähten Gallenblase und Verschluss der geöffneten Bauchhöhle ist bis jetzt so wenig gemacht, dass es gewiss angebracht ist, jede neue Erfahrung darüber mitzutheilen, mag sie gut oder schlecht ausgefallen sein. Das Ziel, mit einem Schlag womöglich die Kranken von allen ihren Leiden zu befreien, wie es dieser „ideale Gallenblasensteinschnitt“ (nach Bernays' Bezeichnung) beabsichtigt, scheint mir ein so hohes, dass sich weitere Studien über die beste Technik, dieses Ziel zu erreichen, wohl verlohnen.

Vor einem Jahre habe ich eine junge Person, die einen acuten Katarrh der Gallenblase, welche 79 Steine wohl schon längere Zeit enthielt, infolge der Influenza bekommen hatte, wodurch es zur Ver-

klebung der Steine und zur Stauung kam, ihrer Beschwerden wegen auf diese Weise operirt und in 3 Wochen geheilt.[1]) In diesem Falle war die freie Gallenblase im Zustand des chronischen Katarrhs, die Wand etwas verdickt, die Schleimhaut geschwollen, der Inhalt dickflüssige grüne Galle mit glasigen, zähflüssigen, klebrigen Klumpen; immerhin war die Wandung beiderseits glatt und gleichmässig. Nachdem die Innenfläche tüchtigst adstringirt und die Durchgängigkeit der Gallenwege hergestellt, hat dementsprechend eine laufende innere Catgutnaht und darüber eine Serosanaht mit feiner Seide zur Heilung des über 3 Cm. langen Gallenblasenschnittes ausgereicht.

In dem Fall, den ich Ihnen heute vorstellen will, traf ich ganz unerwartet auf eine Abweichung im anatomischen Verhalten, die dasselbe Verfahren zum Scheitern gebracht hat. Unter solchen Umständen war die Naht gewiss etwas unsicher, und ich bin überzeugt, dass in diesem Falle das wirklich eingetreten ist, was Langenbuch und Tait bei dem ganzen Operationsverfahren besorgten: unter der Ungunst der Verhältnisse trat nämlich ein Platzen der Naht, oder doch vielmehr des verklebten Gallenblasenschnittes ein. Im Vertrauen auf die Durchgängigkeit der Gallenwege hatte ich es bei dem unsicher gewordenen Verfahren der Gallenblasennaht, einer einfachen unter diesen Verhältnissen gelassen, aber bei verdoppelter Anwendung aller Vorsichten ist dieser Unglücksfall ohne Folgen geblieben. Die Kranke ist geheilt, sofort nach ihrer Entlassung musste sie alle Beschwerden eines grossen Wohnungsumzuges durchmachen, allein bis jetzt, wie Sie sehen, ohne allen Nachtheil. Folgendes ist die Geschichte der Kranken.

Frau Elisabeth Sch., 53 Jahre alt, Wittwe eines Arbeiters aus Berlin, geboren und aufgewachsen in Spullen (Kreis Pilkallen), wurde am 24. Juli 1891 (unter No. 679) auf die chirurgische Station in Bethanien aufgenommen.

Ihre Mutter war erst mit 87 Jahren gestorben, der Vater jedoch früher unter den Erscheinungen der Gelbsucht. Sie selber hatte mit 9 Jahren die Masern bekommen, die Regeln traten ohne Beschwerden mit 13 Jahren ein, die Verheirathung fand mit 27 Jahren statt. Von ihren 9 Kindern leben noch 3, die anderen starben im Alter von 2½ bis 19 Jahren. Vor 3 Jahren trat die Menopause und damit etwas Fluor albus mit chronischer Obstipation ein. Gelbsucht habe sie niemals gehabt, dagegen schon den ganzen letzten Winter Schmerzen im Bauch, die sich bis zur Brust hinzögen und ihr sehr viel Beschwerden machten. Alle ärztlichen Consultationen seien vergeblich geblieben.

1) Die Kranke wurde in der 34. Sitzung der freien Vereinigung der Chirurgen Berlins am 14. Juli 1890 vorgestellt. Siehe meine „Beiträge zur conservativen Chirurgie" in der Deutschen Zeitschrift für Chirurgie. Bd. XXXI. XXII. S. 481.

Vor 18 Tagen soll nun, angeblich infolge mehrfachen Genusses von gekochten Stachelbeeren, so starker Schmerz hauptsächlich rechts vom Nabel eingetreten sein — sie hatte dabei jedoch kein Erbrechen, andererseits gingen Winde ab —, dass sie sich entschloss, nachdem ein Arzt vergeblich mit Oleum ricini ihr Erleichterung zu verschaffen gesucht hatte, Hülfe im Krankenhaus aufzusuchen, zumal sie in der letzten Zeit dabei sehr abgemagert sei, auch viel Kopfweh gehabt habe.

Frau Sch. zeigte bei ihrem Eintritt ziemlich grosse Abmagerung; ihre Hautfarbe und Bindehaut hatten entschieden einen Stich ins Gelbliche. Auf der Lunge fand sich hier und da Rasseln, am Herzen schien Alles normal zu sein. Die obere Leberdämpfung war bei tieferem Athmen verschieblich. In dem schlaffen runzligen Bauch lässt sich an Stelle der Gallenblase eine deutliche, prall gespannte Geschwulst unter der Leberkante durchfühlen. Wegen ihrer übergrossen Schmerzhaftigkeit konnte sie nicht auf Fluctuation untersucht werden. Immerhin verrückte sie sich beim Athmen, liess sich von hinten abgreifen und war verschieblich. Dabei liessen sich keine Drüsen nachweisen, der Urin enthielt ein wenig Eiweiss.

Am 29. Juni machte ich ganz in der früher beschriebenen Weise mittelst eines Schnittes parallel dem unteren Leberrand den Gallenblasensteinschnitt. Nach Eröffnung der Bauchhöhle schnitt ich die untere Wand der überall freien Gallenblase auf und entfernte daraus 11 Gallensteine, deren grösster einer Haselnuss nahe kommt. Dabei war es sehr auffällig, dass die Gallenblase zwar sehr ausgedehnt, aber auch sehr verdickt war, eine excentrische Hypertrophie; über $^1/_2$ Cm. betrug die Wandstärke; nur an der unteren Seite des Fundus fühlte man schon von aussen eine verdünnte Stelle wie die Delle eines Abscesses durch. Diese Stelle hatte ich deshalb für den sagittal verlaufenden Einschnitt gewählt. Es fand sich, dass die sonst ziemlich starre Blase dort kaum messerrückendick war, die Wandung war dort weich, innen von Schleimhaut überzogen wie eine normale Blase. Nachdem nun ihre Steine mit dem Irrigator ausgestrudelt waren, konnte ich sonst weder mit dem Gesicht noch mit dem Finger etwas Krankhaftes, eine Unebenheit oder ein Geschwür, entdecken. Die Sonde konnte ich tief einführen, ohne weiter Steine zu fühlen, wie sich denn auch von aussen kein Stein weiter durchfühlen liess. Ich kam jedoch diesmal bei der Engigkeit des Halses nicht so weit, als in manchem der früheren Fälle. Mitten bei diesen Versuchen fing die Kranke heftig an zu brechen, wobei Galle sowohl im Erbrochenen, als in der Blase erschien. Ich glaubte nach alledem hinlänglich der Freiheit der Passage gesichert zu sein.

Was sollte ich nun von der Verdickung der ganzen Blase denken? Eine Krebsinfiltration glaubte ich ausschliessen zu müssen, weder in, noch auf der Blase, noch an der Leber fand sich ein Krebsknoten, nirgends eine Verwachsung, nirgends war in der Tiefe der Bauchhöhle etwas von Drüsen zu sehen oder zu fühlen. Die Verdickung der Blase war eine vollständig gleichmässige, bis auf die fingernagelgrosse Stelle im Schnitt.

Ich gab mich also der Meinung hin, es handle sich jedenfalls nicht um Krebs, sondern um eine chronische Entzündung der Gallenblase mit Tendenz zur Perforation der Steine in die Bauchhöhle. Die umschriebene

Verdünnung schien sich mir dadurch ganz ebenso zu erklären, wie der so ganz auffallend starke Druckschmerz.

Aus diesem Grunde hoffte ich die Gallenblasse erhalten zu können und verfuhr wie früher. Zunächst wurde die Blasenwunde mit Catgut zusammengenäht in der Weise, dass sich die Wundränder berührten. Demnächst wollte ich darüber die Serosa mit einigen Seidennähten versehen, ausgreifend, um beim Schluss ganz die erste Naht zu bedecken. Allein das ging nicht an. Die Verwachsung der Serosa mit der Unterlage war so innig, die Wandung der Serosa selbst so dick und stark, dass alle Seidennähte beim Zusammenziehen und Knüpfen ausrissen. Im selben Augenblick erfolgte neues Erbrechen. Da jedoch die Catgutnaht dabei hielt und nichts austreten liess, hoffte ich mich auf sie allein verlassen zu dürfen und schloss die Bauchwand darüber ohne weitere Drainage, indem ich eng das Bauchfell, dann die Fascie mit Catgut und die Haut mit Seide vereinigte. In die Bauchhöhle war bei der Operation nichts geflossen. Zur Narkose mittelst des Junker'schen Apparates waren 17,0 Chloroform und 60,0 Grm. Aether verbraucht.

Ihre Folgen waren leider nicht sehr angenehm; denn am selben Tage musste die Kranke noch 12 mal brechen, trotz aller Vorsicht, und am nächsten noch 2 mal. Da der Puls und die Temperatur die nächsten Tage mässig blieben, konnte man nicht an Peritonitis dabei denken; immerhin machten die heftigen Erschütterungen mir bei der Unsicherheit einer einmaligen Catgutnaht sehr viel Sorgen. Bei zweimaligem Messen fand sich die Temperatur am

29.	Juni	Morg.	—,	Ab.	37,1;	der	Puls	Morg.	—,	Ab.	72.
30.	"	"	37,2,	"	37,8;	"	"	"	—,	"	—.
1.	Juli	"	37,6,	"	37,7;	"	"	"	—,	"	72.
2.	"	"	37,6,	"	37,8;	"	"	"	70,	"	72.
3.	"	"	37,7,	"	37,7;	"	"	"	84,	"	86.
4.	"	"	37,6,	"	38,0;	"	"	"	—,	"	94.
5.	"	"	37,1,	"	37,7;	"	"	"	88,	"	86.

In den folgenden Tagen sanken Temperatur und Puls noch mehr.

Der erste Verband musste des Scheidenflusses wegen am 2. Juli gemacht werden. Der Bauch war nicht aufgetrieben, auch nicht empfindlich. Die Wunde sah ganz reizlos und schön aus, so dass man sich den besten Hoffnungen hingeben konnte. Leider aber kam es am 5. Tage, den 3. Juli Abends, nochmals zum Erbrechen, obgleich die Kranke nichts als verdünnte Milch bekam.

In der Nacht vom 5. zum 6. Juli, dem 7. Tage, trat dann das gefürchtete Unheil wirklich ein, als die Kranke unerwartet Stuhlgang und noch einmal, das letzte Mal, Erbrechen bekam. Sie verspürte dabei einen stechenden Schmerz in der Wundgegend und klagte mir, es sei ihr, als wäre dort etwas geplatzt. Ich liess deshalb den Verband aufmachen und fand ihn in der That mit Galle durchtränkt. Die äussere Naht ist einwärts theilweise geplatzt, und aus der Oeffnung dringt anhaltend Galle hervor. Es wurden deshalb in der Gegend einige Seidennähte entfernt, die Wundränder aber nicht weiter, als schon von selbst geschehen, von einander entfernt. In diese schmale Spalte wurde etwas Jodoformgaze gelegt, und der Verband erneut, nachdem die Scheide ausgespült war.

Vom 7. bis 14. Juli wurde der Verband täglich gewechselt, jedesmal war er mit Galle durchtränkt. Am 11. wurden die übrigen Nähte entfernt, die Wunde blieb dort vereinigt, und die Kranke bekam Appetit, während die Temperatur nie über 37,6 stieg, der Puls nie über 80. Von da ab konnten bei gutem Wohlbefinden die Verbände zweitägig und vom 22. ab noch seltener gemacht werden; die Secretion nahm beständig ab, und die Fistel verkleinerte sich immer mehr. Am 27. Juli zeigte der Verband nach achttägigem Liegen nur noch sehr wenig Galle, die Wunde war beinahe geschlossen, der Leib weich und nirgends empfindlich. Der letzte Schutzverband wurde am 8. August angelegt; da sich aber nie mehr Secretion zeigte, bekam sie am 20. ein Bad und blieb ausser Bett. Um unserer Sache sicher zu sein, liessen wir sie sich bis zum 16. September in der Anstalt erholen.

Man sieht, der ganze Verlauf ist so gut wie fieberlos gewesen. Das heftige Erbrechen der ersten beiden Tage war sicher nur Chloroformwirkung und scheint der Verwachsung bei der festen Lage der Nähte nicht geschadet zu haben. Als mit dem Stuhlgang in der Nacht vom 5. auf den 6. Juli neues Erbrechen eintrat, war das Catgut muthmaasslich schon resorbirt, und so durchtränkte sich unter dem Gefühl des Platzens der Verband mit Galle. Vermuthlich hat die dünne Stelle in der Gallenblase nachgegeben; äusserlich haben trotz des schliessenden Verbandes ein paar Seidennähte bei der heftigen Bethätigung der Bauchpresse durchgeschnitten, was freilich nach 7 Tagen nicht so ganz auffallend ist. So entstand eine Gallenfistel; da jedoch kein Hinderniss vorhanden, alle Steine entfernt, die Passage frei war, so schloss sie sich bei sorgfältigem Verbande und horizontaler Lage nach einem Monat von selbst und blieb es trotz aller Mühsalen, die das Leben für eine dürftige Wittwe mit sich führt.

Da wir das Chloroformbrechen zu vermeiden noch immer nicht ganz in der Hand haben, so liegt wohl der Hauptgrund dieses immerhin störenden Misserfolges in der Ungleichmässigkeit und damit ungleichen Festigkeit der Gallenblasennaht und Narbe, wie sie dieser napfförmigen Verdünnung mitten in der steifen Wand entsprach. Da die Gallenblase reichlich war, hätte ich vielleicht besser diese schwache Partie herausschneiden sollen. Ich habe das unterlassen, weil sie bei der Besichtigung nicht ulcerirt war. Der Rest von Gallenblase wäre immer noch gross genug geblieben. Allerdings ist bis jetzt auch noch kein Fall von partieller Resection der Gallenblase, soviel mir bekannt, glatt verlaufen. Der Küster'sche Fall[1]) vom Jahre 1884 starb nach 24 Stunden. Der Blasenfundus war von einem Stein perforirt, ein freier Gallenerguss fand sich bei der

1) Verhandl. des 16. deutschen Chirurgencongresses 1887. Bd. II. S. 80.

Operation im Bauchfell; die ulcerirte Partie wurde entfernt. Im Hagemann'schen [1]) Fall (von 1888) einer partiellen Resection [2]) trat die vorübergehende Heilung erst durch Eiterung ein, indem die Naht infolge des frühzeitigen Aufstehens am 8. Tage platzte. Vielleicht hätte auch in unserem Fall eine einfache Seidennaht bessere Dienste gethan, als die vergängliche Catgutnaht; ich ziehe sonst in Höhlen innen Catgut vor, um alle Fremdkörper für die Entstehung von Steinen zu vermeiden.

Schwer ist sicherlich die Frage zu entscheiden, ob beim Entstehen der Gallenfistel in unserem Fall ein freier Gallenerguss in die Bauchhöhle stattgefunden hat, was ja nicht undenkbar, sogar wahrscheinlich ist. Es ist doch kaum möglich, dass der genähte Theil der Blase vor dem Platzen schon mit der Bauchwand verklebt war; denn in allen Fällen habe ich stets die untere Wand der Gallenblase aufgeschnitten, nicht den vorderen Theil des Fundus, der der Bauchwand am nächsten liegt.

Dann würde dieser Fall also ein neues Beispiel für den Satz sein, welchen, wie ich sehe, schon Courvoisier [3]) in seiner sorgfältigen Bearbeitung der Gallenblasenchirurgie aufstellt, nämlich „bis jetzt sei noch keine Thatsache beigebracht, welche einem peritonealen Gallenerguss eine direct deletäre Wirkung zuzuschreiben nöthige".

Immerhin scheint mir dieser Fall vor Allem eine Aufforderung zu sein, wenn bei der Cholecystendyse (der Versenkung der genähten Gallenblase) die Naht in ihrer vollständigen Wirkung scheitert und Galle austritt, die Flinte nicht ins Korn zu werfen, sondern mit doppelter Sorgfalt des Verbandes und voller Ruhigstellung der Theile für die Kranke weiter zu sorgen, bis sie vollständig geheilt. Sind die Hindernisse in der Canalisation wirklich beseitigt, so kann man sich darauf sicher Rechnung machen, wie denn auch nach der Erfahrung und Umschau von Courvoisier [4]) permanente Fisteln stets auf restirende Steine hinweisen.

Schliesslich ergiebt sich aus alledem, dass selbst Structurveränderungen in der Dicke des Gewebes der Gallenblase kein allgemein gültiges Hinderniss für die conservative Behandlung und

1) Verhandl. des 18. deutschen Chirurgencongresses 1889. S. 108. Fall II.

2) Die vollständige Exstirpation war beabsichtigt, aber wegen Blutung aus dem Lebergewebe unmöglich. Die Kranke starb nach 1/4 Jahr, der Fall war mit Echinococcus complicirt.

3) „Casuistisch-statistische Beiträge zur Pathologie und Chirurgie der Gallenwege." Leipzig. 8. Vogel 1890. Seite 162.

4) Ebenda. Seite 121.

nicht unter allen Umständen eine Indication für die Exstirpation der ganzen Gallenblase sind.

In den letzten Tagen bin ich dann noch einmal durch die Umstände veranlasst worden, einen Gallenblasensteinschnitt zu machen, welcher unter der Ungunst der Verhältnisse unglücklich ablief. Die Autopsie, welche uns durch diese Gelegenheit gestattet wurde, ist für die Vorgänge im Bauch nach der idealen Cholecystotomie doch vielleicht von Interesse, und will ich die Krankengeschichte deshalb hier mittheilen.

Die Maurersfrau Rosina I., 56 Jahre alt, aus Giersleben bei Stassfurt, wurde am 1. Februar 1892 von einem erfahrenen älteren Arzte der Nachbarschaft zur Operation nach Bethanien geschickt, weil sie schon seit einigen Tagen an Einklemmung eines Nabelbruches leide (aufgenommen unter Nr. 240). Die Kranke hat in ihrem Leben sehr viel durchgemacht, immer schwer arbeiten müssen, viel Kummer und Sorge gehabt; von ihrem rohen und gewaltthätigen Mann will sie viel gelitten haben. 12 Kinder hat sie zur Welt gebracht und 3 mal unrichtige Wochen gehalten.

Schon früher hat sie und ihre Umgebung öfters bemerkt, dass ihr Gesicht auffallend gelb gefärbt war, auch will sie häufig an Leibschmerzen gelitten haben. Seit ungefähr $1^1/_2$ Jahren sei sie auffallend abgemagert, auch hatte sie dabei über Verdauungsbeschwerden, namentlich Brechreiz und auch manchmal Erbrechen, zu klagen. Seit längerer Zeit hat die Kranke einen Nabelbruch, der ihr bis dahin keine Beschwerden verursacht habe.

Am 29. Januar erkrankte sie plötzlich an sehr heftigen Leibschmerzen; es stellte sich Uebelkeit und anhaltendes Erbrechen ein, welches zwei Tage lang andauerte. Am 29. früh war der letzte Stuhlgang und die letzten Winde erfolgt. Wiederum trat während des 30. und 31. Januar jene auffällige Gelbfärbung ein. Als endlich am 1. Februar der Arzt hinzugezogen wurde, schickte er sie zur sofortigen Bruchoperation ins Krankenhaus. Kurz vor ihrer Aufnahme hierselbst hat Patientin wieder Stuhlgang gehabt, jedoch ohne Winde. Die Leibschmerzen waren geringer geworden, auch habe am 1. Februar kein Erbrechen mehr stattgefunden.

Bei ihrer Aufnahme fanden wir eine ziemlich abgemagerte, nicht sehr kräftige Frau mit blassen Schleimhäuten, kaum noch gelblich gefärbter Conjunctiva, ziemlich schwachem, aber regelmässigem Pulse, reinen, aber ebenfalls schwachen Herztönen vor. Der Leib ist leicht aufgetrieben, tympanitisch, bei der Palpation noch etwas schmerzhaft. Am Nabel ist ein thalergrosser Bruch vorhanden, der ebenfalls wenig schmerzhaft, nicht sehr gespannt, leer beim Percussionsschall, bei Compression schmerzhaft war. Handbreit rechts vom Nabel und etwas nach oben findet sich eine Stelle, die bei Berührung noch immer ausserordentlich schmerzhaft ist. Von dieser Stelle sollen auch an den vorhergehenden Tagen die Schmerzen hauptsächlich ausgegangen sein. An dieser Stelle ist durch

die Bauchdecken deutlich eine rundliche, ziemlich harte Geschwulst durchzufühlen, deren Oberfläche glatt ist. Sie liegt 2—3 Finger unter dem rechten Rippenbogen, oberhalb davon ist der Schall leer; dabei bestand kein Mastdarm- oder Uteruscarcinom, kein Eiweiss im Urin.

Da die Kranke anfangs ärztlich nicht beobachtet, konnte man zweifeln, ob hier eine Massentaxis oder eine Ruptur eines hochgradig eingeklemmten Nabelbruchs vorlag, wofür der augenblickliche Nachlass des Erbrechens und die Weichheit der Bruchgeschwulst bei anhaltendem Collaps sprechen konnte, oder ob nicht vielleicht ein Gallenblasentumor mit Gallensteineinklemmung vorliegen möchte, oder Beides. In jedem Falle glaubte ich nicht die Verantwortung für längeres Zuwarten tragen zu können; sieht man doch starke Einklemmungscollapse nach der Operation schnell schwinden.

Nachdem die Kranke ein Seifenbad bekommen, machte ich ihr quer den Bauchhöhlenschnitt in der Höhe zwischen Nabelbruch und Bauchgeschwulst, in der Haut von dem linken Rande des linken Rectus bis in die Seite und im Bauchfell halb so lang. Bei der Untersuchung mit dem Finger ergab sich, dass zur Zeit wenigstens im Nabelbruch kein Darm, sondern nur ein Stück angewachsenen Netzes war. Im Bruch und in der Bauchhöhle war das Netz blass und nicht gespannt. Nirgends in der Bauchhöhle, so weit ich abfassen konnte, färbte sich mein Finger mit Darminhalt, nirgends fanden sich Verwachsungen. Die Geschwulst bestand in der That nicht aus einem Darmconvolut, sondern aus der harten, blassen, prall aufgetriebenen Gallenblase, an deren Hals deutlich ein Stein durchgefühlt werden konnte. Von einer Exstirpation der Gallenblase konnte bei dem Collaps der Kranken nicht die Rede sein, weil die ausgedehnte Gallenblase an ihrer oberen Fläche breit mit der Leber verwachsen war und ausserdem eine dreieckige, fingergliedgrosse, scharlachrothe Adhäsion das vordere Ende des Fundus der Blase mit dem Leberrande verband. Beim Einstechen in die untere Seite des Blasenfundus entleerte sich, anfangs im Strahl, eine ganz wässerige Flüssigkeit, demnächst zwei haselnussgrosse Steine und ein ganzes Convolut Steinchen von der Grösse einer kleinen Erbse und noch weniger. Nach dem Ausstrudeln der Blase mit Chlorzinklösung fand sich beim Sondiren in einer Ektasie des Blasenhalses eingekeilt ein Stein, derselbe Stein, den man von aussen hatte fühlen können. Mit Mühe liess er sich, nicht ohne theilweise Verletzung seiner äusseren Schale, in der Grösse eines Daumennagels mit einem grossen scharfen Löffel hinausbefördern. Wie am Präparat zu sehen, hat er bereits an der Leberseite des Gallenblasenhalses mit einem Vorsprung eine erbsengrosse Grube eingedrückt, ohne dass es jedoch hier schon zu einer Durchbohrung gekommen wäre. Weiter liessen sich die Gallenwege nicht sondiren, weil der Gallengang hinter dieser Halsaussackung für den eingeklemmten Stein sich rechtwinklig, ohne verengt zu sein, gegen den Darm umbiegt. Aufgeschnitten sind die Gallenwege darunter von der Breite eines kleinen Fingers.

Nach der Entfernung des Steines wurde die Gallenblase nochmals

ausgestrudelt, weil es bei der zwangsweisen Entfernung geblutet hatte und einige abgebrochene Bröckelchen zu entfernen waren. Da dabei Galle aus der Tiefe herausquoll, wurde zum Verschluss der Gallenblase geschritten und zwar, da die Gallenblase wiederum so verdickt war, wie im vorigen Fall, mit einer Reihe von 7 seidenen Knopfnähten. Nachdem man sich überzeugt, dass bei diesem Manöver nichts in die Bauchhöhle geflossen, wurde sie wie gewöhnlich vollständig geschlossen. (Verbrauch an Chloroform 29,0 und an Aether 25,5.)

Die Patientin brach nach der Operation noch 2 mal und ebenso in der folgenden Nacht, das Erbrochene ist gallig gefärbt. Leider blieb der Puls schwach und besserte sich nicht (92 am Abend bei C. 37,2, am Morgen des 2. Februar Puls 100 bei C. 37,5, am Abend des 2. Febr. Puls 120 bei C. 38,3). Am 3. Febr. war die Kranke ziemlich apathisch, zum Theil vielleicht infolge subcutaner Aethereinspritzungen, nach denen sie sich vorübergehend erholte. Ein Gefühl von Beklemmung, das sie am Tage vorher gehabt, kehrte nicht wieder. Die Temperatur betrug am Morgen 38,5, am Abend 37,9. Zu rechtem Schweiss ist es nicht gekommen; trotz wiederholter Aetherinjectionen wurde der Puls wieder schwächer, und es trat vor Mitternacht der Tod ein.

Die Section ergab, dass in der Bauchhöhle kein Tropfen Flüssigkeit war, die Därme waren nicht geröthet, nicht aufgetrieben und spiegelglatt. Die Dünndärme sahen leicht gelblich aus, die gelbliche Farbe liess sich aber nicht abwischen. Nirgends im ganzen Darmcanal fand sich die Spur einer vorausgegangenen Einklemmung, eines Geschwürs, einer Verwachsung oder eines Gallensteins. Nur die Seidennahtstelle der Gallenblase mit ihrer Nachbarschaft in der Grösse eines Zweimarkstücks war mit dem anliegenden Querdarm leicht verklebt. Leber und Milz waren verkleinert, nach Art der senilen Atrophie, die Leber schlaff, glatt, gelblich gefärbt, die Gallenblase normal von Farbe und collabirt, beim Eingiessen von Wasser läuft nichts durch die festschliessende Naht ab. Das Innere der Gallenblase und der steinfreien Gallenwege ist jetzt von Galle gelb gefärbt. Beginnende Granularatrophie der Nieren. Das Herz war sehr schlaff, mit blasser, brauner Musculatur, deren mikroskopische Untersuchung ausgedehnte fettige Entartung der Muskelfasern erwies.

Aus alledem ergiebt sich also, dass von Incarceration eines Darmes sich nichts hat nachweisen lassen. Die schon vorher heruntergekommene Kranke ging ihrem Ende entgegen infolge der Gallensteinkoliken, welche ein im Hals eingekeilter und der Perforation naher Stein mit sich führte. Die Befreiung von demselben geschah ohne grossen Blutverlust; trotzdem hat die Kranke dies Leiden nicht überstanden, weil entsprechend ihren vielen körperlichen Anstrengungen und der senilen Beschaffenheit ihrer Organe ihre Herzmuskeln in ausgedehnter Weise fettig degenerirt waren.

Von Interesse war, dass die einfache Seidennaht bis zum Tode ihre Zwecke erfüllt, und dass ihr Schluss sich von selbst durch eine Verklebung mit dem Querdarm verstärkt hat. Die Gallenwege waren

vollständig von Steinen befreit und die Circulation der Galle hergestellt worden, wenn auch noch im Tode die Dünndärme, die Leber, das Gesicht leichte Spuren von Gelbsucht zeigten. Die durchgängige Gallenblase war nicht, wie ich erwartet hatte, aufgetrieben, sondern collabirt.

Da die ganze Gallenblase verdickt, ihre obere Wand fest mit der Leber verwachsen war und diese breite, blutreiche, fingerdicke Adhäsion zwischen dem Grund der Gallenblase und der Leber bestand, so wäre die Exstirpation der Gallenblase wohl schwerlich ohne grossen Blutverlust ausführbar gewesen.

Es ist traurig, dass, so glatt und einfach die Operation verlief, so dringend sie wegen der Einkeilung und drohenden Perforation war, sie doch bei der Erschöpfung der Kranken infolge der Herzschwäche zu spät kam.

Bei der Mittheilung dieser Fälle in der 48. Sitzung der freien Vereinigung der Chirurgen Berlins am Montag, den 8. Februar 1892 wurden die Steine dieser beiden Kranken und das Präparat der Leber vorgezeigt.

Die alte Frau Elisabeth Sch. befindet sich nach ihrem Gallenblasensteinschnitt ganz wohl, ohne jede Spur von Bauchbruch; die ganze Narbe ist weiss, linear und liegt zwischen zwei Hautfalten.

Der Arbeiter Friedrich Schl. zeigte sich ganz munter und gesund ohne einen Bauchbruch.

Auch bei dem Klempnergesellen Julius J. hat sich beim weiteren Tragen seiner Bauchbinde und Aussetzen der Arbeit der Magenbruch zurückgebildet. Die Abducenslähmung hat sich bei ihm fast vollständig ausgeglichen, dagegen hat sich das Gehör auf dem rechten Ohr seit dem Sturz vom Dache ganz verloren, selbst die Knochenleitung ist ganz erloschen. Der Befund an der Leber hat sich insofern bedeutend verbessert, dass man sowohl durch die Percussion, als durch Abtasten einen quer verlaufenden Leberrand in der rechten Hälfte der Herzgrube jetzt nachweisen kann. Dementsprechend hat sich auch der Milzbefund verbessert. Unter dem linken Rippenbogen lässt sich nichts mehr von ihr durchfühlen, ihre grösste Länge in schräger Richtung beträgt jetzt 17 Cm., die volle Dämpfung nur noch 12 Cm. Das 3/4 Zoll dicke Gasrohr, die Einfassung eines kurzen Treppengeländers, sei noch jetzt an der Stelle verbogen, auf die er mit seinem Bruch gestürzt sei.

III.

Die stricturirende Tuberculose des Darmes und ihre Behandlung.

Eine klinische Studie.

Von

Prof. F. König
in Göttingen.

(Mit 3 Abbildungen.)

Die Lehre von den Ursachen der Canalisationsstörungen im menschlichen Darm hat im Laufe der letzten Jahrzehnte erhebliche Fortschitte gemacht. Den grössten Theil dieser Fortschritte verdanken wir der Antisepsis, welche dem Chirurgen gestattete, in solchen Fällen, die früher nur an dem symptomatischen Bild studirt werden konnten, gleichsam eine Autopsie am Lebenden zu machen, sei es, dass die Eröffnung des Bauches wirklich nur zum Zweck der Diagnose vorgenommen — der seltenere Fall —, sei es, dass zugleich ein therapeutischer Eingriff beabsichtigt wurde. Auf diesem Wege war es möglich, durch den anatomischen Befund das symptomatische Bild zu controliren und demselben einen positiven Boden zu schaffen. Immerhin bleibt in dieser Richtung noch Vieles zu thun. Es lässt sich nicht verkennen, dass es sowohl für die Sicherheit des Handelns, als auch für die Stellung der Prognose von der allergrössten Bedeutung sein würde, wenn wir allmählich dahin kämen, sowohl für die acuten, als auch für die chronischen Stenosen aus den klinischen Erscheinungen ein bestimmtes, leicht erkennbares Bild für die einzelnen Formen derselben aufstellen zu können.

In den folgenden Zeilen soll ein Versuch dazu gemacht werden, eine bestimmte Form der chronischen Darmstenose, welche offenbar nicht so selten vorkommt, als man bis dahin glaubte, durch bestimmte klinische Erscheinungen zu charakterisiren. Wir sind der Meinung, dass es aus diesen Erscheinungen in der Regel möglich sein wird die stricturirende Tuberculose des Darmes zu erkennen. Wir glauben den Beweis liefern zu können, dass die Möglichkeit dieser Erkenntniss nicht nur ein theoretisch-wissenschaftliches, sondern auch ein ausserordentlich praktisches Interesse hat.

Wir geben zunächst im Folgenden die fünf Beobachtungen aus den letzten 2 Jahren, welche uns als Grundlage für unsere Anschauungen gedient haben.

Krankengeschichten.

I. Eine 31jährige Frau (Mina Ludolph) wird am 20. September 1890 in die chirurgische Klinik aufgenommen. Sie hat 3 Kinder gehabt und ist nach der letzten Geburt vor einem Jahr erkrankt. Sie litt bald an Durchfall, bald an Verstopfung und wurde dabei blass und mager. Der Bauch war meist aufgetrieben, zuweilen wurde er mit Kolikschmerzen dünner. Seit 4 Wochen wurde zuerst eine kleine Geschwulst in der Nabelgegend bemerkt, welche öfter auch wieder verschwand. Der Stuhl hat die Consistenz und das Aussehen von dünner Erbsensuppe. Patientin hustet mässig, ohne Auswurf, die linke Lungenspitze leicht infiltrirt. Herz und Nieren gesund.

Operation den 22. September 1890. Schnitt in der Mittellinie vom Process. ensiformis beginnend, noch einige Centimeter über den Nabel hinaus, um denselben links abbiegend. Sofort nach Eröffnung des Bauchfellsackes liegt das mit einer Anzahl grauer Knötchen besetzte harte, zum Theil in einen derben Strang verwandelte Quercolon vor. Die Länge des degenerirten Stückes beträgt etwa 8 Cm. Das Colon ascendens ist enorm erweitert. Man zieht den gesammten kranken Darm und nach beiden Seiten noch grössere Stücke des gesunden Darmes aus der Bauchöffnung hervor, näht einen Theil der Bauchwunde zu und umgiebt den hervorgezogenen Darm mit Gaze. Dann wird zunächst das kranke, ebenfalls mit tuberculösen Knoten durchsetzte Netz entfernt und nun der kranke Darm, sowie über denselben hinaus nach beiden Seiten ein gesundes Stück nach horizontaler Abtrennung vom Mesenterium resecirt (15 Cm.). Die gesunden Enden des Colon vereinigt man durch Doppelnaht.

Die Kranke befindet sich 3 Tage wohl, dann beginnt sie zu collabiren und stirbt am 5. Tage.

Die Autopsie ergab neben dem Vorhandensein zahlreicher tuberculöser Geschwüre und Knötchen in Dünn- und Dickdarm keine Peritonitis. Die Naht hatte vollkommen gehalten. In beiden Lungenspitzen fand sich eiterige Induration mit zahlreichen grauen Tuberkeln. Dazu Tuberkel in der Leber und Milz.

Präparat. Das resecirte Darmstück ist 17 Cm. lang (Alkoholpräparat). Ein Stück verdicktes Netz hängt von der Mitte des strangförmig degenerirten Darmes herab.

Das ganze Darmstück besteht aus dem erweiterten, magenwärts gelegenen, 7 Cm. langen Theil, welcher eine Weite (in der Peripherie des aufgeschnittenen Darmes) von 9 Cm. hat, aus der 6 Cm. langen, 1 Cm. in der inneren Peripherie weiten Strictur und aus dem 4 Cm. langen, 5½ Cm. weiten abführenden Theil. An dem aufgeschnittenen Darm bemerkt man zunächst, dass die Wandung des zuführenden die des abführenden Theils an Dicke erheblich (1 Cm. : 4 Mm.), über das Doppelte übertrifft, und zwar wesentlich auf Grund der Muscularis. In dem zuführenden Rohr findet sich oberhalb der Strictur ein in ungleicher Höhe an der Strictur heraufragendes, deutlich tuberculöses Geschwür. Die Wan-

dung der Strictur ist entzündlich verdickt, die Serosa ringförmig-narbig. Die Schleimhaut zeigt in dem sehr engen Canal Ulceration mit erheblicher Zerstörung und Unterminirung. Daneben findet sich eine Anzahl fleckiger Narben und brockenförmige, schleimhautbekleidete Stränge.

Mikroskopisch wird die Ulceration der Schleimhaut bestätigt. Submucosa und Muscularis sind entzündlich infiltrirt, letztere vielfach zerstört. Im Gebiet der Submucosa und Schleimhaut selbst finden sich zahlreiche einzelne und in Haufen stehende Tuberkel mit epithelioiden Zellen und Riesenzellen.

2. Ein 26jähriger Mann (Fr. Wunnemann) wird am 6. December 1890 aufgenommen. Aus tuberculöser Familie stammend, ist er angeblich, ausser der vor 9 Jahren beginnenden Darmkrankheit, gesund gewesen. Damals ist er plötzlich mit heftigem Bauchschmerz, Auftreibung des Bauches, Stuhlverhaltung, Erbrechen erkrankt. Diese Zufälle wiederholten sich seit jener Zeit mit unregelmässigen Zwischenräumen.

An den Organen der Brust wird nichts Abnormes gefunden.

Die Untersuchung ergiebt gespannten, aufgetriebenen, an den Seiten gedämpften Bauch. Führt man gegen den hinteren unteren Theil desselben kurze Schläge, so hört und fühlt man deutlich ein Plätschern. Oefter treten heftige kolikartige Anfälle auf; dann treibt sich der Leib auf, man sieht durch die Decken Bewegungen des Darmes. Es entstehen eigenthümlich plätschernde, klimpernde Geräusche. Schliesslich nimmt das Geräusch den Charakter an, als ob Flüssigkeit durch eine Spritze getrieben würde. Mit diesem Geräusch sinkt der Bauch ein, die Kolik verschwindet. Der Stuhl wird breiig entleert.

Operation den 11. December. Medianschnitt 20 Cm. lang. Sofort quillt der stark aufgetriebene Dünndarm aus der Wunde. Nachdem ein etwa 1½ Meter langes Stück herausgezogen und sofort wieder in den Bauch gebracht worden, kommt man an eine etwa 2½ Cm. lange, erheblich verengte (Serosa narbig) Stelle. Jenseit derselben ist der Darm leer. Die Mesenterialdrüsen, entsprechend diesem Theil sind geschwellt. Im Bauch mässige Mengen durchsichtiger Flüssigkeit. Der Darm wird in üblicher Weise vor die Wunde gezogen und verwahrt, die Bauchwunde zum grossen Theil provisorisch geschlossen. Darauf wird ein etwa 8 bis 9 Cm. langes Stück resecirt und doppelte Nahtreihe angelegt. Operation dauerte über 2 Stunden. Am 1. Tag Fieber und Erbrechen, dann geht es gut, am 3. Tage Singultus, der bis zum 6. bei niederer Temperatur anhält. Collaps und Tod.

Die Section ergiebt zunächst das Vorhandensein einer feinen Perforationsstelle in der Nahtlinie, sowie eine eiterige Peritonitis. Im Dünndarm finden sich noch vielfache Geschwüre. Das Cöcum zeigt sich in ein einziges grosses Geschwür verwandelt, besonders um den Process. vermiformis herum. Hier frische Blutung. Möglicher Weise ist auch die Peritonitis von dort ausgegangen. Die Mesenterialdrüsen waren verkäst, die Bronchialdrüsen steinhart verkalkt. Im rechten Oberlappen fand sich bei sonst gesunder Lunge eine frische fibrinöse Pneumonie. Die Follikel der Milz waren amyloid entartet.

Das resecirte Darmstück (etwa 7 Cm. lang) zeigt ein weites (8 Cm.) zuführendes und ein engeres (3 Cm.) abführendes Rohr, ersteres hypertrophisch, besonders im Gebiet der Muscularis, letzteres dünn und atrophisch. Die eigentliche Strictur, 1/2 Cm. lang, ist ausserordentlich eng (3 Mm.). Am uneröffneten Darm zeigte sich die Serosa narbig und eng. Durch das Lumen der Strictur verlief eine Schleimhautbrücke. Aufgeschnitten, sieht man in der stricturirten Stelle noch ein trichterförmig bis auf die Serosa reichendes Geschwür, dessen Grund mit nekrotischen Fetzen bedeckt ist. Daneben unterminirte, zipfel- und brückenförmig zerstörte Schleimhaut. Von der Strictur nach oben in das erweiterte zuführende Stück erstreckt sich ringförmig ein flaches, deutlich tuberculöses Schleimhautgeschwür.

Im Gebiet der Submucosa des erkrankten Gebietes finden sich zahlreiche charakteristische Tuberkel.

3. Ein 24jähriger Mann (Heinrich Traube) wird am 15. Jan. 1890 aufgenommen. Hat seit 3 1/2 Jahren Darmbeschwerden, und zwar anfallsweise auftretende schmerzhafte Kolikanfälle mit Auftreibung des Leibes, welche mit eigenthümlich metallischen Geräuschen verbunden sind, so dass selbe von der Umgebung bemerkt werden können.

Zunächst treten dieselben bei unregelmässigem, meist breiigem Stuhl nur alle paar Wochen, später mehrere Male in der Woche auf; in letzter Zeit sind sie viel häufiger geworden, bei oft verschiedene Tage dauernder mangelhafter Stuhlentleerung. Innerhalb der letzten 3 Wochen, während welcher Patient in der medicinischen Klinik war, ist etwa 3 mal Erbrechen dünner kothartig, riechender Massen aufgetreten.

Blasser, magerer Mensch mit linksseitiger Spitzenaffection. Der Leib ist zwischen Nabel und rechter Darmbeinschaufel aufgetrieben, gedämpft tympanitisch klingend. Bei Succussionsversuchen an dieser Stelle kann man deutlich plätschernde Geräusche hervorrufen, so, als wenn Flüssigkeit und Luft in einem ausgedehnten Darm vorhanden wäre. Bei solchen Versuchen sieht man peristaltische Darmbewegung durch die Bauchdecken.

Am 19. Januar wird ein Anfall beobachtet: Unter lebhaften Schmerzgefühlen treibt sich der Bauch stark auf und wird hart. Nach etwa 2 Minuten hört man dann ein eigenthümlich musikalisches, klimperndes Geräusch und nach kurzer Dauer den Ton, als wenn ein Wasserstrahl aus einer Spritze ausgetrieben wird. Dabei sinkt der gespannte Bauch ein, und der Anfall ist vorüber. Aehnliche Anfälle wiederholen sich jetzt Tag für Tag.

23. Januar 1890. Laparotomie. Grosser Medianschnitt fast vom Proc. ensiformis bis zur Symphyse. Aus der Bauchhöhle entleert sich ziemlich reichliche klare Flüssigkeit, und sofort drängen sich mit Gas und Flüssigkeit gefüllte Dünndarmschlingen, deren Serosa zum Theil mit kleinen grauen Knötchen besetzt ist, in die Wunde. Am stärksten gefüllt ist eine nach rechts hin gelegene Schlinge, offenbar die, von welcher das plätschernde Succussionsgeräusch ausging. Die Schlinge geht ganz plötzlich in ein schmales, leeres Darmstück über. Von der Serosa der engen Uebergangsstelle

geht ein bindfadendicker Verwachsungsstrang nach unten rechts an den Rand des kleinen Beckens, nach dessen Lösung sich die erweiterte Darmschlinge sammt der Stenose und dem darunterliegenden engen Darm vor die Bauchdeckenwunde ziehen lässt. Darauf partielle Bauchnaht, übliche Verwahrung des Darmes. Resection eines circa 12 Cm. langen Darmstückes mit folgender Doppelnaht, Exstirpation einer Anzahl von auf dem Durchschnitt deutlich tuberculösen Drüsen aus dem Mesenterium.

An dem frischen Präparat zeigte sich das Darmlumen an der verengten Stelle auf ein Minimum reducirt. Wasser, in den erweiterten Darmtheil geschüttet, fliesst nur tropfenweise durch die Strictur.

Am aufgeschnittenen Spirituspräparat (Fig. 1) constatirt man zunächst in dem oberen, sehr erweiterten Darmstück (11 Cm. innere Peripherie) eine sehr dicke Darmwand mit stark hypertrophischer Muscularis. In diesem Darmtheil ist der obere Theil der Schleimhaut normal. Etwa 2 1/2 Cm. über der stenosirten Stelle beginnt ein in unregelmässigen Grenzen circuläres, charakteristisch flaches, tuberculöses Geschwür. Tiefer unten, nahe der Strictur, zeigt dasselbe Narbungsvorgänge, sowie daneben tiefere Ulcerationen mit Unterminirungen und brückenförmgen Ablösungen der Schleimhaut. Die gleichen Veränderungen zeigen sich auch in der etwa 1 1/2 Cm. langen Stenose.

Fig. 1.

Die Wandungen dieses Theils sind stark entzündlich verdickt. Im oberen Theil desselben, sowie im untersten des Geschwürs der erweiterten Stelle finden sich eine Anzahl von subserös gelegenen, linsen- bis erbsengrossen, wie vergrösserte Drüschen aussehenden Geschwülstchen. Bei mikroskopischer Untersuchung zeigen dieselben in entzündlichem Gewebe ganz exquisite, theils isolirt, theils in Haufen liegende Tuberkel.

An der narbig geschrumpften, serösen Aussenfläche der stricturirten Stelle finden sich bindegewebige Adhäsionsreste und bei der Lösung der Schlinge zurückgebliebene Netztheilchen.

Bei vorsichtiger Ernährung des Operirten, zunächst einige Tage durch Klystire, später durch flüssige Kost, trat die Heilung ohne weitere Symptome ein. Am 3. Februar entleerte sich zuerst schmerzlos Stuhl.

Am 9. März wurde der Kranke, bereits gut gekräftigt, entlassen, und etwa nach Jahresfrist hat er sich, gesund und stark geworden, ohne jedes Krankheitssymptom vorgestellt.

4. Eine 52jährige magere, angeblich seit kaum 1/2 Jahre(?) kranke Frau (Frau A. K.) wurde am 2. September 1891 in die Klinik aufgenommen. Sie giebt an, dass sie und ihre Umgebung im Juli durch eigenthümliche laute Geräusche in ihrem Bauch belästigt wurden. Gleichzeitig verlor sie den Appetit, und die Abmagerung,

welche schon seit längerer Zeit allmählich gekommen war, nahm zu. Heftige Kolikschmerzen und Stuhlverstopfung vervollständigten das Bild. Der Bauch trieb sich auf. Die Kranke hat zwei Kinder gehabt, will nie krank gewesen sein. An ihrer Lunge wird ebensowenig wie an Herz und den Unterleibsdrüsen etwas Abnormes nachgewiesen.

Sehr magere Frau von ausserordentlich blasser Hautfarbe. Der Stuhl kann nur durch Mittel erzwungen werden, es wird dabei viel Flüssigkeit und kleine Kothbröckel entleert. Wiederholtes Erbrechen (einige Male kothig) und heftige Kolikanfälle. An dem erheblich geschwellten, gedämpft tympanitischen Bauch sieht man durch die dünnen Bauchdecken die peristaltischen Dünndarmbewegungen, welche zumal beim Beklopfen des Leibes auftreten. Musikalische Geräusche werden bei einer Reihe von Kolikanfällen gehört.

Operation 6. September. Laparotomie. Aus dem grossen Medianschnitt stürzen die gefüllten Darmschlingen sofort hervor. Zugleich ergiesst sich ziemlich reichlich leichtgetrübte Flüssigkeit. Am unteren Ende der geblähten Stelle des Darmes findet sich eine leichte circuläre Einschnürung der Serosa. Nahebei verschmälert sich plötzlich der Darm, es kommt eine derbe, strangförmige, offenbar stricturirte Stelle, und diese geht in leeren, aber normalen Darm über. Der Darm jenseit der kranken Partie ist absolut leer. Im Mesenterium der kranken Partie ist eine etwa grosshaselnussgrosse Drüse, welche exstirpirt wird. Sodann folgt nach Lösung der Schlinge die Resection von 14 Cm. Darm nach beiden Seiten im Gesunden. An der engeren abführenden Schlinge wird ein schief auf die Axe des Darmrohrs laufender Schnitt geführt, damit dieser enge Darmtheil besser auf den oberen senkrecht abgeschnittenen passt. Darauf Naht in gewöhnlicher Weise.

Fig. 2.

Präparat. Am aufgeschnittenen Alkoholpräparat hat der erweiterte Theil des Darmes 11 Cm., die untere enge abführende 4 Cm. Weite, die stricturirte Stelle ist kaum für eine dünnere Sonde passirbar. Der magenwärts gelegene weite Theil ist 7 Cm., die Strictur $2\frac{1}{2}$ Cm., das analwärts gelegene Ende $3\frac{1}{2}$ Cm. lang. Der obere Theil ist in allen Häuten, besonders aber in der Muscularis verdickt, hypertrophisch. Während die oberen Theile des weiteren Darmes an der Schleimhaut gesund sind, beginnt da, wo der weite Schlauch sich zum Trichter nach der Stenose zuspitzt, circuläre, diffuse, exquisit tuberculöse Erkrankung des Darmes. Die tiefe Geschwürsbildung setzt sich in die Strictur, deren Wände erheblich verdickt sind (6 Mm.), fort. In der Mitte der Strictur ist die Schleimhaut grösstentheils zerstört; der hier bleibende enge Theil ist ausgefüllt durch einen Fremdkörper, wie es scheint, einen Zwetschenstiel (in der Figur durch einen rothen Punkt bezeichnet), dessen sich an die Frucht an-

setzendes knopfförmiges Ende in das enge Lumen der Strictur hineinragt, während der Stiel senkrecht in einem tiefen Geschwür sitzt und nahe daran ist, mit einem Ende die Serosa zu perforiren. Die Ulceration geht auch noch 1 Cm. weit aus der Strictur auf das untere leere Stück des Darmes über. Aussen zeigt sich entsprechend der Stenose eine tiefe, scharfe, ringförmige, auf der Oberfläche narbige Einziehung der Serosa.

In der entzündlich und ulcerös erkrankten Darmwand werden zahlreiche mucöse und submucöse Tuberkel gefunden.

Der Verlauf nach der Operation war ein durchaus fieberloser, durch keine Störung unterbrochener. Am 10. Tage und von da ab regelmässig trat Stuhl ein. In der 5. Woche wurde die Kranke nach Entfernung der Wandungsnähte entlassen. Die Mittheilungen über ihr Wohlsein und zunehmende Ernährung reichen bis Ende December 1891.

5. Eine 33jährige Frau (D. H.) wird Anfang December 1891 in die Klinik aufgenommen. Sie hat 3 Kinder gehabt. Kurz nach dem letzten Wochenbett vor fast 2 Jahren erkrankte sie mit Stuhlverstopfung, heftigen Leibschmerzen, Erbrechen. Diese anscheinend acute Erkrankung besserte sich, exacerbirte jedoch von Zeit zu Zeit. Laxantien konnten nicht entbehrt werden. Vor 3 Wochen traten heftige Kolikschmerzen ein, der Leib trieb sich auf, die Stuhlentleerung war nur durch kräftige Laxantien und Einläufe zu erzielen.

An der sehr mageren, blassen Frau sind wesentliche Lungen-, Herz-, Nierenveränderungen nicht nachzuweisen. Dagegen ist das Abdomen stark aufgetrieben. Anfallsweise vermehrt sich die starke Spannung, und man sieht durch die dünnen Decken die sich windenden Darmschlingen. Bei diesen Anfällen von Kolik hört man ausserordentlich laute, musikalisch klingende, klimpernde Geräusche. Zuweilen kann man solche Zufälle durch Streichen der Bauchdecken mit der Hand hervorrufen. Der Magen ist stark dilatirt, ein Theil der gedämpft tympanitisch klingenden Darmschlingen ist mit Gas und Flüssigkeit gefüllt.

7. December Laparotomie. Langer Medianschnitt. Der Dünndarm ist colossal aufgetrieben und offenbar zum Theil sehr hypertrophisch, der Dickdarm erscheint zusammengefallen und leer. Um dies zu constatiren, war es zunächst nöthig, den Dünndarm vor die Bauchdecken zu entwickeln, und war die Reposition desselben, nachdem man die enge Stelle aufgefunden hatte, nicht leicht. Die enge Stelle des Darmes liegt offenbar am unteren Ileumende und im Gebiet des Blinddarmes. Die Theile selbst sind aber derart mit Netz und mit dem Beckenbindegewebe zu einer Geschwulst verwachsen, dass sie schwer kenntlich sind; der Processus vermiformis ist ganz in den Adhäsionen verschwunden. Offenbar handelt es sich um zwei, etwa 7 Cm. von einander entfernte, eine obere weitere und eine untere engere, durch Einschnürung im Serosatheil alsbald leicht kenntliche Stricturen. Die Entwicklung des Darmtheiles ist sehr schwierig. Nach seiner Lösung müssen viele kleine und grössere mesenteriale Drüsen entfernt werden; erst dann gelingt die Entwicklung vor der Wunde und die Resection von etwa 16 Cm. Darm, zu welchen noch 3 Cm. kommen, welche nachträglich vom unteren Darmabschnitt, weil sie geschwürig sind, abgetragen werden müssen. Die Vereinigung ist schliesslich nur so möglich, dass das colossal erweiterte obere Ende durch einen Zwickelausschnitt

trichterförmig gemacht wird; dann Naht. Die sehr schwierige Operation hatte über 2 Stunden gedauert.

Präparat. Das exstirpirte Darmstück, welches von Netz verdeckt und mit ihm verwachsen ist, erscheint enorm verdickt. Das gesammte Stück ist 16 Cm. lang. Das obere, zuführende Stück (7 Cm. lang) ist oben 13 Cm. weit. Es schliesst mit einer engeren Stelle, welche sich aussen als engerer Serosaring kenntlich macht, innen wird die Verengerung noch erheblicher dadurch, dass eine ringförmige Schleimhautlippe (Valvula Bauhini) in das Darmlumen vorspringt (s. Fig. 3 a). Unter ihr erweitert sich das Lumen des Darmes zu einer Ampulle. Sie hat die Höhe von 4 Cm. und eine Weite von 8 (siehe Fig. 3 b). Aber sie verengert sich rasch wieder und geht in eine Strictur von der Weite einer starken Knopfsonde über. Diese Strictur ist 3 Cm. lang (s. Fig. 3 c).

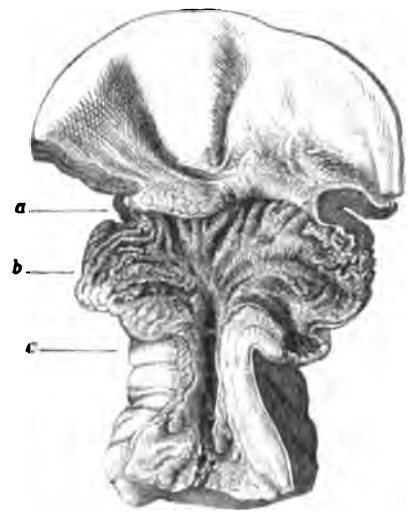

Fig. 3.

Das obere weite Darmstück ist sehr erheblich hypertrophisch und betrifft die Hypertrophie besonders die Muscularis. Die Schleimhaut ist bis etwa 1 Cm. oberhalb der ersten Verengerung (Valvula B.) gesund. Dort beginnt eine nicht ganz gleich concentrisch-flache Ulceration mit deutlichen kleinen, in der Submucosa gelegenen Knötchen. Erst an und unter der ringförmigen Schleimhautlippe beginnt schwere Erkrankung. Der Wulst selbst ist unterminirt, einzelne Zipfel und Brücken sind in der ganzen hinteren Peripherie sichtbar. Dann kommt in der wieder erweiterten Ampulle (Cöcum, Fig. 3 b) eine fast in der ganzen Peripherie herumreichende anscheinende Längsfaltung des Darmes, welche sich bei genauerer Betrachtung dadurch entstanden zeigt, dass erhaltene Streifen der Schleimhaut mit zerstörten, theils ulcerösen, theils narbigen abwechseln. Eine Anzahl Längsfalten stellen vollkommen von der Unterlage gelöste lange Schleimhautbrücken dar. Die Falten ziehen sich zum Theil strahlig bis in die eigentliche Stenose hinein. In dieser selbst, welche ringsum von colossal verdicktem, entzündlich und tuberculös veränderten Gewebe umgeben ist, findet sich die Schleimhaut nur noch fragmentarisch, zum Theil durch Narbe und Granulation ersetzt. Daher sieht die Oberfläche feinzottig aus, und zwischen den Zotten gehen einzelne tiefe, der Perforation nahe Gänge durch die verdickte degenerirte Wand. In dem unter der Strictur liegenden zusammengefallenen atrophischen Darm (Colon ascendens) ist im Beginn noch ein circuläres, deutlich tuberculöses Geschwür. Dann kommt ein gesundes Stück und darunter (in dem nachresecirten Theil von 3 Cm.) noch ein schildförmiges, markstückgrosses, deutlich tuberculöses Geschwür.

Die mikroskopische Untersuchung weist an den verschiedensten Stellen Tuberculose nach. In dem oberen erweiterten Theil zeigt sich einige Centimeter oberhalb der Valvula der Darm, dessen Muscularis hypertrophisch ist, entzündlich infiltrirt. Je näher der ringförmigen Falte, desto mehr nimmt die Infiltration zu und kommen zumal in der Submucosa massenhafte, einzeln und conglomerirt stehende Tuberkel mit epitheloiden Zellen und Riesenzellen zum Vorschein. Daneben vielfach kleinere und grössere Ulcerationen der Mucosa. Dieselben Bilder bietet auch die Wand der Ampulle und die verdickte Aussenwand der engen Stelle.

Der Verlauf nach der Operation war vollkommen glatt und fieberlos. Nach 8 Tagen trat Stuhl ein, später mussten grössere Stuhlanhäufungen am Rectum mechanisch entleert werden. Von da ab war der Stuhl regelmässig, der Bauch flach. Die Patientin wurde in der 5. Woche (Mitte Januar d. J.) bei vollkommenem Wohlbefinden entlassen. Sie hat, wie sie Mitte Februar schreibt, 12 Pfund zugenommen.

Wir haben die vorstehenden Krankengeschichten, sowohl in klinischer als auch in pathologisch-anatomischer Richtung, mit einer gewissen Breite mitgetheilt, weil es sich für uns darum handelt, zu erweisen:

1. dass es sich in den beobachteten Fällen um Darmtuberculose gehandelt hat;

2. dass ein bestimmtes klinisches Bild ihnen allen eigenthümlich war, und dass, wie wir aus den mechanischen Verhältnissen der Präparate begründen wollen,

3. das klinische Bild gerade für diese Form der Darmverengerung sich mit dem pathologisch-anatomischen Bild derselben deckt.

Beginnen wir mit der Besprechung der pathologisch-anatomischen Befunde, so ist zunächst bei allen Präparaten makroskopisch (Geschwüre der Schleimhaut mit Unterminirung, mit Bildung von zipfelförmigen und brückenförmigen Schleimhautnarben in den geschwürigen Stellen, zum Theil mit deutlich sichtbaren grauen Knötchen), wie auch mikroskopisch (Nachweis von Tuberkeln, theils einzeln stehend, theils in Haufen, sowohl im Gebiet der narbenden Strictur, als auch in den angrenzenden Darmgebieten, Befund zahlreicher Tuberkel in den exstirpirten Mesenterialdrüsen) Tuberculose nachgewiesen worden. Wir glauben also keinen Widerspruch erwarten zu dürfen, wenn wir die Strictur in allen unseren Krankheitsfällen als eine durch Tuberculose entstandene ansehen. Für die Begründung der Mechanik der klinischen Erscheinungen ist es aber nothwendig, dass wir an dieser Stelle noch etwas genauer auf die besondere Form des Darmes unserer Kranken im Gebiet der Strictur, sowie oberhalb und unterhalb derselben eingehen.

Bei allen Kranken, über welche wir berichtet haben, fand sich der Darm oberhalb der Strictur erheblich erweitert und zumal

das Stück direct oberhalb der verengten Stelle in Beziehung auf seine Muscularis hypertrophisch. Die Dilatation erstreckte sich in der Regel, wie sich bei der Operation nachweisen liess, über grosse Gebiete des Darmes, und soweit das Betasten des dilatirten Darmes, seiner Wand, ergab, musste auch die Hypertrophie noch ein grösseres Stück — wie weit, liess sich aus begreiflichen Gründen nicht entscheiden — nach oben hin vorhanden sein.

Die eigentliche Strictur war in allen Fällen sehr eng, so eng, dass, als direct nach der Exstirpation der dilatirte Darmtheil oberhalb der engen Stelle mit Wasser gefüllt wurde, dies entweder gar nicht, oder nur tropfenweise durch die enge Stelle abfloss.

Abgesehen von der grossen Enge war noch charakteristisch für die enge Stelle, dass sie eine relativ grosse Länge hatte (6 Cm., ½ Cm., 1½ Cm., 2½ Cm., 3 Cm.). Hinzuzufügen wäre noch, dass der stricturirte Theil selbst in allen Fällen gerade gestreckt an seiner Innenfläche meist mit weichem granulationsartigem Gewebe ausgekleidet erschien.

Gegenüber dem erheblich dilatirten und hypertrophischen, zuführenden Darmtheil erschien der abführende, unter der Strictur gelegene stets relativ eng und in seiner Wandstärke verringert, atrophisch. Man braucht also den Thatsachen keine Gewalt anzuthun, wenn man schliesst: Um den flüssigen Koth durch die allmählich enger werdende Stelle hindurchzutreiben, musste der über derselben liegende Theil des Darmes, in welchem die fäcalen Massen sich häuften und ihn so nach und nach erweiterten, stärkere Arbeitsleistung vollbringen, und zwar um so stärker, je näher der engen Oeffnung. Als Folge dieser erhöhten Leistung bildete sich die Muscularis des Darmes mehr und mehr aus, es entstand eine compensatorische Hypertrophie. Unterhalb der verengten Stelle wurde die Darmperistaltik viel seltener in Anspruch genommen. Nur dann, wenn eine gesteigerte Muskelleistung des oberen Darmtheiles die flüssigen fäcalen Massen durch die enge Stelle durchgetrieben hatte, wurde vorübergehend und bei der gleichmässigen Weite und Leere des darunter liegenden Darmabschnittes, nur in sehr bescheidenem Maasse, die peristaltische Thätigkeit dieses unterhalb der Strictur gelegenen Darmabschnittes gebraucht. Als Folge solcher verminderter Anforderungen verfiel dieser von der Strictur analwärts gelegene Darmtheil einem gewissen Grade von Atrophie, der Atrophie durch Nichtgebrauch.

Aber auch die Erscheinungen am Kranken zeigen vieles Gemeinsame, und zumal in Beziehung auf das eigentliche klinische

Bild decken sie sich in ausgezeichneter Weise mit den pathologisch-anatomischen Befunden an den stenosirten Theilen des Darmes. Heben wir zunächst einige anamnestisch wichtige Thatsachen hervor, so handelte es sich in der Mehrzahl der Erkrankungsfälle um Personen, welche dem frühen Mannesalter angehören. Nur eine Kranke (4) war bereits 52 Jahre alt, die übrigen 24, 26, 31, 33 Jahre, drei Frauen und zwei Männer. Bei den Frauen wurde die Krankheit zweimal auf das Puerperium zurückgeführt (1, 5). Stets handelte es sich um schon längere Zeit dauernde Störungen (½ Jahr Fall 4, 1 J. Fall 1, 2 J. Fall 5, 3½ J. Fall 3, 9 J. Fall 2), und einige Male waren eine Reihe von Jahren (3½, 9) verflossen, bis die Erscheinungen die Operation nöthig machten. In mehreren Fällen sind angeblich acute Erkrankungen, welche der Beschreibung nach wie Peritonitis verliefen, den folgenden chronischen Störungen vorausgegangen (2, 5). Ganz zweifellos bedeuten die Angaben der Kranken, welche sich auf die zeitliche Entwicklung ihrer Krankheit beziehen, nicht den Beginn der Tuberculose im Darm, sondern den Beginn der Symptome, welche durch die Heilung der Darmgeschwüre mit narbiger Schrumpfung und dadurch hervorgerufener Verengerung bedingt waren.

Wenn wir jetzt zu den eigentlichen Symptomen übergehen, so ist nur einmal (2) die Magerkeit und Blässe des Kranken nicht hervorgehoben. Bei allen anderen fielen diese Erscheinungen als Beweis der lange vorausgehenden Ernährungsstörungen dem Beschauer sofort auf. Stets waren Störungen in der Stuhlentleerung vorhanden. Meist trat nur durch Abführmittel Stuhl ein, und auch wenn er spontan entleert wurde, war er dünnbreiig oder von der Consistenz und Farbe einer Erbsensuppe. Die eigentlich schmerzhaften Erscheinungen traten fast stets anfallsweise auf. In wechselnden Zeiträumen, bald sehr oft, täglich und mehrere Male hinter einander traten kolikartige Anfälle auf, welche sich bei Einigen mit Erbrechen, ja mit kothig riechendem Erbrechen complicirten (3, 4, 5) und dann öfter mit Einsinken des geblähten Leibes und mit Kothentleerung endeten. Bei sämmtlichen Kranken war der Bauch in der Regel aufgetrieben, bald tympanitisch, bald an einzelnen Stellen stärker vorgetrieben und beim Beklopfen an diesen Stellen eigenthümlich plätschernde Geräusche bietend. Nicht selten sah man ständig durch die dünnen Bauchdecken geblähte, sich wurmartig bewegende Darmabschnitte.

Von ganz besonderem Interesse waren jedoch die Symptome, welche sich in der Regel nur bei mehr oder weniger heftigen Kolik-

anfällen einstellten. Ich will das Symptomenbild, welches sich bei Fall 2 oft wiederholte, weil es in charakteristischer Weise die Erscheinungen wiedergiebt, hier wiederholen: Oefter treten heftige Kolikanfälle auf; dann treibt sich der Leib sichtbar auf, durch die Bauchdecken sieht man wurmartige Bewegungen des gefüllten Darmes. Gleichzeitig hört man plätschernde und eigenthümlich musikalisch klimpernde Geräusche; sie hören auf, indem schliesslich der gefüllte Darm einsinkt, mit einem Ton, der das Geräusch nachahmt, welches entsteht, wenn Flüssigkeit aus dem Ansatzrohr einer Spritze durch den Druck des Stempels oder das Zusammendrücken des Kautschukballons entleert wird. Die Kolik bedeutet also den nützlichen Act, durch welchen die in grösserer Masse angesammelten Fäcalflüssigkeiten durch die enge Stelle hinausgedrückt werden. Aehnliche Zufälle sind bei sämmtlichen Kranken, am unbedeutendsten bei Fall 1, von den Aerzten und Angehörigen beobachtet worden.

Vergleichen wir die eben kurz geschilderten Erscheinungen mit dem, was wir an der exstirpirten Darmschlinge festgestellt haben, so müssen wir gestehen, dass bei dem gedachten Befund ein Symptomencomplex, wie er von uns geschildert wurde, zu erwarten war.

Mit dem allmählichen Ausbilden der Strictur füllt sich das höher liegende Dünndarmstück mit dünnem Koth und Darmgasen an und erweitert sich. Diese Ansammlung von dünnen Kothmassen und Luft erklärt vollkommen das in der Mehrzahl der Fälle nachgewiesene, beim Anschlagen der Bauchdecken entstehende plätschernde Geräusch. Der mit Luft und dünnem Inhalt gefüllte Darm muss erhöhte Muskelkraft entwickeln, um durch die enge Strictur die Flüssigkeit vorzudrängen. Die peristaltischen Contractionsbewegungen schaffen von ziemlich entfernten Gebieten den Darminhalt nach der weitesten Stelle oberhalb der Strictur hin. Dabei entsteht durch die Fortbewegung der Flüssigkeit innerhalb der sich selbst peristaltisch bewegenden Därme ein Anschlagen von Luft und Flüssigkeit gegen die Darmwandungen. Ist das Ende des über der Verengerung gelegenen, am meisten erweiterten und auch am stärksten hypertrophischen Darmes stark gefüllt, so presst schliesslich die musculär peristaltische Contraction desselben den dünnen Inhalt durch die Strictur in das unter derselben liegende leere Darmgebiet. Bei diesem Act entsteht dann jenes Geräusch des Ausspritzens von Flüssigkeit durch ein enges Ansatzrohr. Nach dieser Entleerung sinkt der geblähte Darm oberhalb der Strictur zusammen: der Kolikanfall ist zu Ende.

Nun wollen wir gern zugeben, dass ausnahmsweise auch einmal das eben geschilderte typische Bild bei einer anderen zu Stenose des Darmes führenden Erkrankung, wie beispielsweise bei dem Carcinom, auftreten kann, vor Allem, dass die freilich so ausserordentlich seltenen Formen von nichttuberculösen Stricturen (nach Typhus, Dysenterie) ganz gleiche Erscheinungen bedingen können. Aber während die letzteren Formen an sich selten sind und durch ihren Zusammenhang mit Typhus oder Dysenterie fast immer erkannt werden, werden unsere Erscheinungen bei dem Carcinom in der Regel überhaupt nicht auftreten können, da weder das zuführende Ende des Darmes mit der Regelmässigkeit dilatirt und hypertrophisch wird, während es gleichzeitig elastisch bleibt, noch auch die Strictur selber so eng, so lang und so weich und gleichmässig und das unter der Strictur liegende Stück so weich, leer und ausdehnbar wie bei der durch Tuberculose bedingten Verengerung bleibt.

Wir wollen zum Schluss der beobachteten klinischen Erscheinungen noch hinzufügen, dass bei keinem unserer Patienten Erkrankungen an Leber und Nieren, bei zweien dagegen eine mässige Spitzenaffection einer Lunge nachgewiesen werden konnte. Die Richtigkeit dieses Befundes wurde auch durch die Autopsie (2) bestätigt. Hier zeigten die Lungen keine Veränderung.

Wir sind nach all' dem Angeführten der Meinung, dass man sehr oft im Stande sein wird, die Diagnose der durch vernarbende Tuberculose herbeigeführten Darmstrictur zu stellen.

Wenn sich die Darmbeschwerden langsam entwickeln, auch wohl nach längeren Pausen in verstärktem Maasse wieder auftreten, wenn im Vordergrund der Erscheinungen Kolikanfälle mit dem oben geschilderten eigenthümlichen Bild stehen, so darf man, zumal dann, wenn die Krankheit Personen in den 20er und 30er Jahren betrifft, mit grosser Wahrscheinlichkeit eine stricturirende Darmtuberculose annehmen. Die Sicherheit der Diagnose nimmt zu, wenn die Kranken allmählich blass und mager geworden sind, wenn sie anderweitige Zeichen von Tuberculose bieten.

Hat denn aber, so höre ich fragen, diese Diagnose irgend einen Werth? Ist nicht die Prognose der Darmtuberculose eine so ungünstige, dass jeder Eingriff, zumal aber ein schwerer, langdauernder, wie die Darmresection, zu verwerfen ist? Darauf lautet die Antwort: Unter allen Umständen ist die Möglichkeit, irgend eine Diagnose bei Darmstenose zu stellen, von Werth. Es kommt aber hinzu, dass

durch das Eintreten schwerer Erscheinungen von Kothstauung der erkrankte Mensch an seiner Kothstauung sterben würde, wenn ihn der Chirurg sterben lässt. Aber was die Hauptsache ist: die Darmtuberculose ist eben überhaupt nicht eine so zweifellos in kürzester Zeit zum Tode führende Krankheit, wie man dies in alter Zeit glaubte. Wenn auch zugegeben werden muss, dass schwere Phthise und schwere Tuberculose des Darmes in Wechselbeziehung stehen, und dass weitverbreitete Tuberculose des Darmes nicht selten den Tod des Befallenen herbeiführt, so weiss man doch jetzt bereits seit langer Zeit, dass es sich in gar nicht seltenen Fällen um circumscripte Formen von tuberculöser Darmerkrankung handelt, und dass solche ausheilen können.[1]) Ebenso bestätigt unser Fall 2, dass Darmtuberculose nicht nothwendig das Vorhandensein von Lungenphthise voraussetzt.

Wir müssen demnach als erwiesen annehmen, dass es eine Tuberculose des Darmes giebt, die sich localisirt, und die also mit den Reserven, welche wir einer jeden von uns heute so genannten Localtuberculose gegenüber einhalten müssen, durch locale Eingriffe entfernt werden kann. Unsere kleine Casuistik beweist die Richtigkeit dieser Annahmen.

Bei zweien unserer Patienten, welche starben, wies die Section die, übrigens bei dem einen schon während der Operation auf das äussere Ansehen des Darmes hin vermuthete verbreitete Tuberculose nach, bei den drei übrigen, welche genesen sind, hatten wir keine Ursache, eine erhebliche anderweitige Darmtuberculose anzunehmen.

Nach alledem sind wir der Meinung:

1. dass wir in der Regel auf Grund der von uns beschriebenen klinischen Erscheinungen im Stande sein werden, die stenosirende Darmtuberculose zu diagnosticiren, und

2. dass es nicht nur erlaubt, sondern geboten ist, wenn keine besonderen Contraindicationen, als da sind: weitverbreitete Tuberculose anderer Organe und davon abhängige äusserste Schwäche, vorhanden sind, die Resection des stricturirten tuberculösen Darmes mit folgender Naht vorzunehmen. Diesen Satz müssen wir um so mehr vertreten, als es sich bei der Bildung einer stricturirenden Narbe nach Tuberculose gar nicht um eine eigentliche Ausheilung handelt. Der Kranke hat nur die schlechten Folgen seines Ringgeschwürs, indem die Heilung eine Verengerung schafft. Gleichzeitig aber schreitet die Tuberculose über die Grenzen der Erkrankung, zumal nach oben,

1) Vgl. die ausgezeichnete Darstellung bei Orth, Lehrbuch d. spec. Path. u. Anat. Bd. I. S. 830ff.

wo durch die Kothstauung ausgezeichnete Verhältnisse dafür geschaffen sind, fort, und er würde unfehlbar, wenn nicht der Strictur, so der fortschreitenden Tuberculose erliegen.

Wir kommen nun noch einmal auf die Resultate unserer oben gegebenen Casuistik und auf die Ausführung der Operation zurück.

Unter den 5 von uns operirten Kranken genasen 3, während 2 im Anschluss an die Operation starben. Es ist von Interesse, zu betonen, dass nur einer der Patienten in directem Anschlusse an die Darmresection starb. Die eine Patientin, welche ausserordentlich mager und elend vor der langdauernden Operation war, hatte überhaupt keine Peritonitis. Sie collabirte und ging wahrscheinlich bei der sehr ausgedehnten Tuberculose an Herzschwäche zu Grunde. Der Patient Nr. 2 starb an Peritonitis durch Perforation in der Naht.

Von den geheilten Kranken ist einer seit 2 Jahren gesund und arbeitsfähig (3). Eine 52jährige Frau (4), welche zum Skelet abgemagert war, als sie im September operirt wurde, hat sich vollständig erholt und ist stärker geworden. Die dritte, vor zwei Monaten operirte Patientin (5) fühlt sich vollkommen wohl und hat ebenfalls an Körpergewicht zugenommen (12 Pfund in 4 Wochen).

Zum Schluss gebe ich in Kürze das Operationsverfahren, nach welchem sämmtliche Fälle behandelt wurden.

Ich habe es aufgegeben, in diesen Fällen längere Vorcuren mit Abführmitteln der Operation vorauszuschicken. Sie schaden, indem sie den schon sehr heruntergekommenen Kranken schwächen, und sie nützen nichts, weil, wenn vielleicht auch einmal einiger Koth dadurch entleert, der Darm andererseits zu flüssiger Ausscheidung angeregt, bei dem Eingriff doch nicht leer gefunden wird. Die Entleerung des über der Strictur gelegenen, mit Gas und flüssigen Massen gefüllten Darmes bei der Operation macht aber andererseits auch keine Schwierigkeiten.

Nachdem ein allgemeines Seifenbad genommen und der Bauch in der üblichen Weise gereinigt und desinficirt worden ist, führe ich den Schnitt, ohne mich an die Mittellinie zu halten, in der Richtung, in welcher durch die stärkste locale Vortreibung die kranke Schlinge vermuthet wird. Verlängerungen der Schnitte in gerader oder davon abweichender Richtung werden öfter, je nach dem Befund, bei Eröffnung des Bauches vorgenommen. Trifft man nicht sofort, wie bei Fall 1, die kranke Darmschlinge, so zieht man jetzt zunächst den gefüllten Theil des Darmes vor den Bauch und lässt ihn durch die Finger gleiten, bis man an verengerten, an leeren Darm kommt. Dieses Auffinden des kranken Darmes hat in keinem Fall Schwierig-

keiten gemacht. Sobald die Strictur gefunden ist, bringt man den Theil des Darmes, welchen man für die Operation nicht braucht, wieder zurück, ein Act, der zuweilen Schwierigkeiten macht, aber doch bei Beckenhochlagerung und starker Erhebung der Bauchdeckenwände stets gelingt, zumal dann, wenn man die kranke Schlinge sofort mit aus dem Bauch herausziehen kann. Schwieriger gestaltet sich die Operation, wenn, wie dies besonders bei den Erkrankungen in der Cöcalgegend zu sein pflegt, erhebliche Verwachsungen vorhanden sind. Unter solchen Verhältnissen thut man wohl gut, den vorgezogenen Darm zunächst aussen liegen zu lassen und die kranken Theile von ihren Verwachsungen (Netz, narbige Stränge, geschrumpfte Mesenterien u. s. w.) zu befreien. Dabei sind mannigfache Unterbindungen unerlässlich. Grössere tuberculöse Mesenterialdrüsen pflege ich jetzt in der Regel, sobald der Darm gelöst ist, zu exstirpiren. Ist das Alles geschehen und der geblähte, gesunde Darm zurückgebracht, so ziehe ich so viel Darm, als ich zur Resection brauche, aus der Wunde. Der Rest der Bauchwunde wird durch provisorische Nähte geschlossen. Jetzt löse ich zunächst das Mesenterium in der Grenze des erkrankten hart am Darm ab, und nun erst schütze ich die Bauchwunde vor dem Einfliessen von Darmsecreten bei der Durchschneidung des Darmes. Unter der vom Mesenterium gelösten Darmschlinge durch ziehe ich einen Streifen aseptischer Gaze, und einen ebensolchen forme ich zu einem derben Wall, ringförmig um die ganze hervorgezogene Schlinge auf den Bauchdecken. Die Oberfläche dieser Gaze wird überall mit fetter Borsalbe bestrichen, damit sich das Gewebe nicht mit dem flüssigen Darminhalt, falls solcher darauf kommen sollte, imprägnirt. Die Bauchdeckenhaut in der Umgebung wird ebenfalls gesalbt.

Es folgt die Durchschneidung des Darmes mit der Scheere, während derselbe von einem Assistenten zugehalten wird. Alsdann entleert man regelmässig zuerst den Darm. Aus der zuführenden Schlinge strömen Gase und Flüssigkeit in untergehaltene, aseptisch gemachte Glasschälchen. Entleert sich auch bei Druck kein Inhalt mehr, so wird die Oberfläche des Verbandes und die Schlinge selbst noch einmal gereinigt, um sie zur Naht vorzubereiten. Besondere Berücksichtigung verdient der Umstand, wenn das obere Darmstück erheblich weiter ist, als das untere. Ich habe mir in solchen Verhältnissen, wenn die Unterschiede der Weite nicht zu erheblich waren, mit schiefem Schnitt durch das untere Ende geholfen (4), waren sie zu gross für diese Methode, so schnitt ich (Fall 5) ein dreieckiges Stück aus dem weiteren Darmende aus und verengerte dasselbe trichterförmig durch eine Längsnahtlinie. Als Nahtmaterial benutze ich Catgut und Seide

— Seide in Abständen zwischen den Catgutnähten zur Verstärkung und Sicherung der Nahtlinie. Die Naht selbst ist eine doppelreihige; eine Reihe Knopfnähte bringt die Schleimhaut zusammen, was bis über die Mitte des Lumen hinaus durch von innen angelegte Fäden erzielt wird, während der Rest der Schleimhautnähte so angelegt ist, dass sie Submucosa, Muscularis und, wenn diese zu dünn sind, auch noch die Serosa knapp mitfassen und aussen geknüpft werden. Schon ehe diese Nähte angelegt wurden, sind an der am meisten gefährdeten Mesenterialseite eine Anzahl der zweiten, die Serosa und Muscularis umgreifenden Nähte angelegt worden. Nun, wenn der ganze Darm durch die Nähte, welche die Schleimhaut linear zusammenhalten, vereinigt ist, kommt die zweite Reihe, die der breiten Serosanähte, welche so zahlreich gelegt werden, dass nirgends eine der tiefen Schleimhautnähte mehr sichtbar ist.

Dann nochmalige Reinigung des Darmes, Entfernung der Schutzgaze, nochmalige Reinigung der Bauchdecken, Lösung der provisorischen Bauchwandnähte, Reposition der Darmschlinge, exacte Naht der Bauchwunde.

Ich rechne auf eine solche Operation bei einfachen Verhältnissen 1—1¼ Stunde, bei schwierigen Fällen, ausgedehnten Verwachsungen u. s. w., länger. Die letzte gut verlaufende Operation dauerte 2¼ Stunde.

In den ersten Tagen wird nur etwas Wasser und Wein gereicht, nach 4 Tagen Bouillon, je nach Umständen Ei, dann dünner Brei und erst in der 2. Woche Fleisch. Den Darm lasse ich nach Umständen 8—14 Tage in Ruhe. Dann muss freilich öfter mit Glycerininjection, kleinem Einlauf, kleinen Gaben Ricinusöl für Entleerung gesorgt werden, und zuweilen muss man sehr harte, Beschwerden machende Kothballen mechanisch ausräumen. Die Nähte werden nur ausnahmsweise, wenn sie eiterig sind, früher, sonst erst in der 3. bis 4. Woche entfernt. Die Kranken liegen 4—5 Wochen zu Bett und sollen noch längere Zeit vorsichtige Diät halten.

IV.

Zur Behandlung brandverdächtiger Darmschlingen nach dem Bruchschnitte.

Von

Dr. med. Rudolf Graefe,

Arzt an der Filiale des Stadtkrankenhauses und Assistent der chir. Klinik zu Leipzig.

Der 19jährige Töpferlehrling Ferdinand H. aus Paunsdorf wurde am 8. April 1890 auf der Fahrt von Leipzig nach B. plötzlich von heftigen Leibschmerzen und starkem Erbrechen überfallen. Er war nicht im Stande, weiterzufahren, und hielt sich von 2—½6 Uhr Nachmittags in dem Wartesaale des Bahnhofes zu B. auf. Da sich jedoch sein Zustand eher verschlimmerte, als besserte, wurde er nach dieser Zeit in das Krankenhaus daselbst aufgenommen.

Seit dem Jahre 1884 litt der Kranke an einem rechtsseitigen Leistenbruche, welcher bis 1888 durch ein Bruchband zurückgehalten worden war. Um diese Zeit legte er, angeblich auf Rath eines Arztes, das Band ab und hat es seitdem nicht mehr getragen.

Bei der Aufnahme in das Krankenhaus wurde festgestellt, dass sich der Bruch eingeklemmt hatte, und nach einigen vergeblichen Versuchen gelang es, denselben zurückzubringen.

Wegen mangelnder Geldmittel wurde der Kranke am nächsten Tage aus dem Krankenhause entlassen, obgleich die Schmerzen nicht nachliessen, und auch nach der Reposition Flatus nicht abgegangen waren. Der Kranke fuhr nach Leipzig zurück.

Auch hier änderte sich der Zustand weder an diesem, noch an den folgenden Tagen zum Besseren. Allerdings hörte das Brechen auf, aber es wurde auch nur etwas Milch und Wasser genossen. Die Schmerzen dagegen steigerten sich mehr und mehr und strahlten über den ganzen Leib aus. Weder Flatus noch Stuhl wurden entleert.

Am Morgen des 11. April fand sich bei dem mittelgrossen, kräftig gebauten, mässig entwickelten, sonst gesunden Menschen der Leib ziemlich stark tympanitisch aufgetrieben, druckempfindlich, besonders in der rechten Leistengegend, wo trotz der Auftreibung eine gesonderte Schwellung deutlich zu fühlen war. Der Leistencanal war allerdings leer, aber dicht hinter der inneren Bruchpforte stiess man auf einen äusserst schmerzempfindlichen Widerstand. Die subjectiven Beschwerden waren die oben beschriebenen geblieben. Es fand sich noch leichte Cyanose des Gesichts. Etwas Eiweiss im Harn. Der Puls sehr verkleinert und beschleunigt. Die Athmung ebenfalls schnell und oberflächlich. Fieber war nicht vorhanden.

Zweifelsohne lag hier eine Massenreduction vor, und man schritt des-

halb ungesäumt zur Operation. Es machte sich nothwendig, nicht nur den Leistencanal, sondern auch die angrenzende Musculatur zu durchtrennen, ehe man zu dem im Ganzen verschobenen Bruchsacke gelangte, dessen enger, verdickter Hals die Ursache der Einschnürung bildete. Nachdem der Bruchsack, welcher nur ganz wenig, leicht getrübtes, aber geruchloses Bruchwasser enthielt, geöffnet, der einschnürende Ring gespalten worden war, fand sich ein grösseres, wenig verändertes Netzstück und eine ziemlich grosse Darmschlinge als Inhalt vor. Letztere hatte eine sehr starke Einschnürungsrinne, war dunkelblauroth geschwollen und zeigte einzelne, der völligen Blutstase sehr verdächtige Stellen, besonders in der Nähe der Schnürfurche. Diese waren blauschwarz, der Peritonealüberzug über ihnen nicht mehr recht glänzend, und beim Anritzen mit dem Messer trat nur mühsam etwas zähflüssiges, schwarzes Blut aus. — Später zeigten sich an diesen Stellen auch Granulationen.

Da die Einklemmung bereits fast 3 mal 24 Stunden dauerte, der Bruch einer nicht sehr milden Behandlung ausgesetzt worden, und endlich der Allgemeinzustand des, wenn auch noch jugendlichen, Kranken entschieden ein erschöpfter war, so sah man davon ab, die Schlinge in die Bauchhöhle zurückzubringen und die Radicaloperation anzuschliessen; der eingeklemmte Darm wurde vielmehr vor der Bauchwand durch Nähte fixirt, das Netz abgebunden und entfernt, und nach sorgfältiger Lagerung der Schlinge in Jodoformgaze das ganze Operationsfeld mit einem antiseptischen Verbande gedeckt.

Bereits am Abend war der Zustand entschieden besser. Die Schmerzen waren geschwunden. Kein Fieber. Der Puls hatte sich gehoben, war aber noch beschleunigt, 110. — Kein Erbrechen.

Am folgenden Tage war der Verlauf ein durchaus reactionsloser. Der Kranke erhält nur Getränk in kleinen Mengen. Gegen Abend gehen Flatus ab.

Am 13. April. Verbandwechsel. Die ganze Wunde ist aseptisch. Auf der Darmschlinge findet sich ein braunrother, dünner Fibrinniederschlag. Die Stelle der Einschnürungsrinne zeigt Granulationsbildung. — Der Verband wird in gleicher Weise erneuert, wie er gelegen. Das subjective Befinden ist gut. Flüssige Nahrung.

In den nächsten Tagen war der Verlauf ein völlig ungestörter. Verbandwechsel am 16. April. Die Darmschlinge hat sich vollständig erholt, sieht nirgends mehr verdächtig aus. Dieselbe wird, nach Entfernung der fixirenden Seidennähte und sorgfältiger Reinigung mit Sublimatlösung, in die Bauchhöhle zurückgebracht; die Fascie in 2 Etagen mit Catgut genäht; die Hautwunde bleibt dagegen in ihrer ganzen Ausdehnung offen. — Jodoformgaze-Tamponadeverband.

Abends ist die Temperatur 37,9, der Puls 100. Keine Schmerzen. Subjectives Wohlbefinden.

21. April. Ueppige Granulationswunde, von der Tiefe her sich ausfüllend.

24. April. Erster Stuhlgang. In den Tagen vorher war Opium gegeben worden. Dauernd gutes Befinden. Vermehrung der Kostzulagen.

7. Mai. Die Wunde schliesst sich mehr und mehr. Gewöhnliche Kost.

26. Mai. Die Granulationsfläche ist noch etwa markstückgross.

Seit dem 14. Juni steht der Kranke auf.

Am 21. Juni wird derselbe entlassen. Er geht ohne Beschwerden mit einem passenden Bruchbande ab. Die auf dem Wege der Granulation entstandene Narbe erscheint dauerhaft.

Zwei Punkte waren es vor anderen, welche in diesem Falle unsere Aufmerksamkeit in Anspruch nahmen: einmal, dass das sehr lange und sehr stark beleidigte Darmstück sich wider Erwarten erholte, und dann, dass die durch 5 Tage vorgelagerte Schlinge sich ohne Anstand in die Bauchhöhle zurückbringen liess, und die Heilung der Wunde ohne jeden Zwischenfall in günstigster Weise von Statten ging.

Um den letzten Punkt vorwegzunehmen, war es allerdings mit Rücksicht auf die Erfahrungen, welche später noch Erwähnung finden werden, nicht beabsichtigt, die Schlinge schon, wenn sie anscheinend sich erholt haben würde, in die Leibeshöhle zu bringen, aber die Zurückführung wäre früher geschehen, wenn nicht zeitliche Hindernisse vorhanden gewesen wären. Jedenfalls beweist der glatte Verlauf, dass man sich, ist man seiner Operations- und Verbandtechnik nur einigermaassen sicher, ruhig Zeit lassen darf, bis über die Lebensfähigkeit einer gereizten Darmschlinge auch nicht mehr der geringste Zweifel sein kann.

Was den ersten Punkt anbetrifft, so wurde in der That nicht erwartet, dass das Darmstück sich erholen könnte.

Ueber die Widerstandsfähigkeit eingeschnürten Darmes gehen die Meinungen noch weit aus einander. So sagt Englisch [1]) in seinem Referate über Brüche: „Rosenrothe, selbst dunkelblaue Färbung ist noch keine Gegenanzeige zum Zurückbringen, da sich die Gedärme meist rasch erholen"; während Maas [2]) zur gleichen Zeit der Ansicht ist, dass die Empfindlichkeit des Darmes gegen locale Circulationsstörungen sehr gross sei, dass bei elastischer Einklemmung eines Darmstückes venöse Stauung und Ischämie ganz besonders in Betracht zu ziehen seien, und dass, wenn die Circulationsstörung nur etwas weit in die Mesenterialgefässe hineinreiche, die Bestimmung der Grenzen ihrer Einwirkung ganz unmöglich sei. Auf Seite des Letzteren stehen auch Tscherning [3]) und Klemm [4]), welche auf Grund ihrer Zusammenstellungen und der einschlägigen Thierversuche zu der Anschauung kommen, dass Nachlassen der Stauungsfarbe und Glätte des Peritoneum noch durchaus keinen sicheren Schluss auf die Lebensfähigkeit der Darmwand ermöglichen, da die intensivsten Veränderungen am frühesten in der Schleimhaut auftreten und nachträglich noch zum Durchbruch führen können, ohne dass man im Stande ist, dies von aussen sicher zu beurtheilen.

Unsere vorliegende Erfahrung scheint eher der Auffassung von Englisch zu entsprechen; doch haben wir vor Allem die Ueberzeugung daraus entnommen, dass der Arzt bis heute überhaupt nicht in der Lage ist, ein nur einigermaassen sicheres Urtheil über die Widerstandsfähigkeit gereizter Darmwand abzugeben — eine Meinung, welche auch König in der neuesten Auflage seines Lehrbuches vertritt. So klar meistens der Fall liegt, sobald wirklicher Brand eingetreten ist, so zweifelhaft ist er, wenn es sich nur um die Vorstufen desselben handelt. Da wird die Beurtheilung, wenn ich so sagen darf, fast immer Gefühlssache sein, der Anschauung des Einzelnen überlassen bleiben, der nur auf ungenügende allgemeingültige Punkte fussen kann. Grund genug, doppelt vorsichtig zu sein!

Es ist nicht am Platze, im Anschlusse an unseren Fall die Weiterbehandlung wirklich brandiger Bruchschlingen zu besprechen; seitdem aber das Für und Wider der primären Darmresection und Naht immer weitere Kreise der Chirurgen, vor Allem der deutschen Chirurgen, zu beschäftigen beginnt, und damit der Frage, ob ein Darm brandig sei oder nicht, in einem weit höheren Grade die Aufmerksamkeit zugewendet wird, als früher, häufen sich auch die Stimmen mehr und mehr, welche betonen, dass schon in geringem Grade zweifelhafte Darmstücke nicht versenkt werden dürfen, sondern bis zur Klarstellung der Circulationsverhältnisse an die Bruchpforte oder vor dieselbe gelagert werden sollen. Bereits vor 10 Jahren[5]) haben wir uns bei Besprechung der Darmnaht in diesem Sinne verwandt, und nachdem haben sich Cohn von der Hahn'schen Abtheilung in Berlin[6]), Klemm (l. c.), Reichel[7]) und vor Kurzem v. Bramann[8]) in gleicher Weise ausgesprochen.

Man könnte vielleicht sagen, es sei dies eigentlich unnöthig, da es zu selbverständlich sei, aber ich glaube, fast jeder Chirurg, namentlich der, welcher auf eine längere Anstaltsthätigkeit zurückzublicken vermag, erinnert sich des einen oder anderen Falles, wo das Sectionsergebniss nachwies, es wäre besser gewesen, eine Darmschlinge, welche in die Bauchhöhle zurückgebracht wurde, nicht zu versenken und die Bruchpforte nicht zu verschliessen. Ein verzeihlicher Irrthum, den aber gleichwohl der Kranke mit dem höchsten Preise bezahlte.

Es war mir bei meiner Umschau in der Literatur interessant, gerade aus den letzten Jahren statistisches Material anzutreffen, welches auch diesen Gesichtspunkt in den Kreis seiner Berechnungen zieht, und ich bin so im Stande, die eben erwähnte Gefahr mit einigen Zahlen zu belegen. Tscherning (l. c.) berichtet über 507 eingeklemmte Brüche, welche während des 24jährigen Bestehens des

Communehospitals in Kopenhagen theils der Taxis, theils dem Bruchschnitte unterworfen worden sind. Davon sind 93 Fälle gestorben. Unter 73 nach der Herniotomie Gestorbenen sind nicht weniger als 26, bei denen die Lebensunfähigkeit des Darmes nicht erkannt worden war, und die nachfolgende Peritonitis zum Tode führte. Aus den Krankengeschichten kann man allerdings schliessen, dass in den früheren Jahren die Beurtheilung des Zustandes der Darmwandung nicht hinreichend in Obacht genommen worden ist; späterhin jedoch wurde regelmässig nach Spaltung des einschnürenden Ringes der Darm vorgezogen, aber wiederholt ist die Prognose unrichtig gewesen, und ein nicht lebensfähiger Darm zurückgebracht worden. Die Schwierigkeit sucht Tscherning, wie schon erwähnt, darin, dass der Brand am häufigsten von der Schleimhaut aus und nicht umgekehrt seinen Weg nimmt: unter 24 Fällen, wo die Aufmerksamkeit bei der Autopsie auf diesen Punkt gerichtet worden ist, findet sich bei 23 die Bemerkung, dass der Durchbruch von der Schleimhaut ausgegangen war, und nur einmal kam das Vordringen des Brandes von aussen nach innen zur Beobachtung. In ähnlicher Weise berichtet Habs[14]) von der Abtheilung Hagedorn's in Magdeburg, dass unter 15 Fällen, wo „ganz unverdächtiger" Darm reponirt worden ist, 4 Kranke gestorben sind, und zwar 3 an Darmbrand bezw. Peritonitis, also 20 Proc. Und dabei ist man in einzelnen Fällen noch so vorsichtig gewesen, die Radicaloperation nicht anzuschliessen.

Diese Selbstinfection der Bruchkranken ist wohl auch der Grund, dass hier die Antisepsis keinen solchen Einfluss auf die Gesammtsterblichkeit gehabt hat, wie in anderen Gebieten der Chirurgie. Tscherning betont dies ganz ausdrücklich. Unter seinen 93 Todesfällen konnte nur 3mal eine bei der Operation entstandene Infection — operative Wundsepsis — als Todesursache angeschuldigt werden; 80mal war der Tod durch Folgen der Incarceration bewirkt, 10mal durch zufällige Complicationen oder unbekannte Ursachen. In gleichem Sinne spricht sich Lange[9]) aus, welcher eine Zusammenstellung von Brucherkrankungen innerhalb von 22 Jahren aus dem Friedrichshospitale mittheilt. Er verfügt über 300 Brucheinklemmungen, welche operativ behandelt wurden, mit einer Mortalität von 78 Fällen. Ebenso denkt Benno Schmidt-Leipzig[10]), einer der erfahrensten Kenner der Bruchliteratur.

Sie Alle geben ohne Weiteres zu, dass die Fortschritte, welche durch die Antisepsis auch bei der Herniotomie geschaffen wurden, ganz bedeutende sind, sobald die Fälle von Wundinfection aus der vorantiseptischen Zeit mit denen der letzteren verglichen werden;

sie leugnen aber, wie gesagt, den Einfluss der Antisepsis auf die Gesammtsterblichkeitsziffer der Bruchschnitte.

Lange giebt übrigens noch eine andere, für unsere Frage werthvolle Zusammenstellung. Er hat nämlich die Procentsätze der Mortalität nach der verschieden langen Dauer der Einklemmung berechnet und hat gefunden, dass nach einer Incarcerationsdauer von höchstens 12 Stunden die Sterblichkeit 3 Proc. beträgt. Dieselbe steigt nach eintägiger Dauer auf 23 Proc., nach 2 Tagen auf 40 Proc. Bei noch längerer Dauer (3—9 Tage) bleibt sie im Durchschnitte auf diesem Procentsatze stehen. Gewiss ein sehr bemerkenswerthes Ergebniss mit Rücksicht auf die Lebensfähigkeit der eingeklemmten Schlinge, beziehungsweise auf ihre Gefährlichkeit für die Bauchhöhle und damit für das Leben des Kranken.

Das Leben desselben ist bekanntlich in der Hauptsache durch die Sepsis der Bauchhöhle oder durch eiterige Peritonitis gefährdet.

Es liegen aus neuerer Zeit zwei Arbeiten vor, welche dieser Frage experimentell näher getreten sind. Zuerst von Garré.[11]) Dieser prüfte die Untersuchungen von Nepveu, dass im Bruchwasser eingeklemmter Hernien stets Bacterien zu finden sind, welche aus dem Darminnern stammen müssen. Garré hat 8 Fälle von Brucheinklemmung untersucht, nur wenige Male trotz sorgfältigster Culturversuche Bacterien im Bruchwasser gefunden und schliesst aus seinen Untersuchungen, dass das Vorkommen von Pilzen im Bruchwasser nicht abhängig ist von der Dauer der Einklemmung, ebensowenig mit der Farbe des Bruchwassers in Beziehungen steht, ja dass Pilze selbst bei fäculentem Geruche desselben fehlen können. Sowie aber der Darm brandig geworden ist, wandern die Pilze durch die Wandung und erfolgt der Tod durch Peritonitis bacteritica.

Zu wesentlich anderen Ergebnissen kommt Bönnecken[12]), welcher gleichfalls an 8 Fällen von Brucheinklemmung seine Untersuchungen gemacht hat und ausserdem noch an zahlreichen Versuchsthieren, denen er künstliche Einklemmungen beibrachte. Seine Schlussfolgerungen gipfeln in der Anschauung, dass bei Brucheinklemmung sehr bald, und lange ehe die Darmwand lebensunfähig geworden ist, Mikroorganismen im Bruchwasser auftreten; dass diese aus dem Darminhalte stammen; und dass endlich der Tod bei Thieren, denen der Darm künstlich abgeklemmt wurde, durch peritoneale Sepsis infolge starker Resorption von Bacteriengiften bedingt wird, selten durch eiterige Peritonitis. Gewöhnlich tritt diese erst bei Darmbrand ein.

Lassen wir es dahingestellt, ob die noch lebensfähige, aber im

Zustande der Reizung befindliche Darmwand bereits für Bacterien durchlässig ist, oder ob sie dazu erst absterben muss. Das wird Bönnecken ohne Weiteres zugegeben werden müssen und wird auch durch die klinische Erfahrung zweifelsohne gestützt, dass durch die gereizte Darmwand schon lange vor Eintritt der wirklichen Nekrose mittelst osmotischer Vorgänge Ptomaine, überhaupt Bacteriengifte in die Bauchhöhle übertreten und dort zur Aufsaugung gelangen. — Wir wissen ferner, dass der Organismus diesen septischen Insulten nur sehr ungenügend zu widerstehen vermag, und dass sehr bald, in vielen Fällen sogar unerwartet schnell, die lebensgefährliche Wendung eintritt. Ausserdem dürfte es kaum einem Zweifel unterliegen, dass die aus der Einschnürung gelöste Schlinge, selbst wenn sie lebensfähig ist, immer noch Bacterienproducte übertreten lässt, so lange ihre Circulationsverhältnisse noch nicht gänzlich wiederhergestellt sind. Nehmen wir noch hinzu, dass, so lange die Schlinge eingeklemmt ist, die Resorption fast ausschliesslich von der Peritonealwandung des Bruchsackes aus stattfindet, dass aber, sobald die Schlinge befreit und versenkt worden ist, der ganze seröse Apparat der Bauchhöhle zur Verfügung steht, die aufsaugende Fläche wesentlich viel grösser geworden ist, so ist es, meinen wir, unsere Pflicht, in allen Fällen, wo der Allgemeinzustand nur irgend stärker in Anspruch genommen scheint, wo die Einklemmung schon irgend länger besteht, der Schlinge nur etwas gröbere Insulte zugefügt worden sind, diese, selbst wenn sie uns kaum gangränverdächtig erscheint, eine Zeit lang vor der Bruchpforte liegen zu lassen und dieselbe nicht eher zu versenken, als bis der Darm sich völlig erholt hat.

Nur so kann ich es mir erklären, dass in unserem Falle, obgleich der Kranke recht erschöpft war, bereits am Abende das Allgemeinbefinden sich wesentlich gehoben hatte, während ich mich an andere Fälle erinnere, wo nach der Versenkung des Darmes, obgleich der Tod an Sepsis nicht eintrat, der Allgemeinzustand erst am 3. oder 4. Tage ein befriedigender wurde.

Mit Rücksicht auf diese septische Infection und ihre Gefahren, welche er voll anerkennt, betont Mikulicz[8]), ein entschiedener Anhänger der primären Resection und Darmnaht, auch ganz folgerichtig, dass er schon bei brandverdächtigem Darme lieber die Ausschneidung des erkrankten Stückes und die Naht des Darmes vornehme, als die Schlinge versenke und gar die Radicaloperation hinzufüge. Ich glaube aber doch, dass es noch ungefährlicher ist, die Schlinge einfach vor der Bruchpforte liegen zu lassen und in zweckentsprechende Verbandstücke einzuhüllen, was besonders nach den neuesten Unter-

suchungen von Preobraschenski[13]) jedenfalls als hinreichende Sicherung vor weiterer, septischer Infection angesehen werden darf. Die Resection, besonders mit folgender Naht, erfordert selbst bei sehr geübten Operateuren längere Zeit, sicher längere, als die einfache Vorlagerung. Die Verlängerung der Operation, bedingungsweise der Narkose, bietet aber für den septisch Inficirten, gleichviel ob der Darm schon brandig oder nur verdächtig ist, Gefahren, die man unseres Erachtens möglichst vermeiden muss. Hier sei es auch gestattet, einer rein praktischen Erwägung Raum zu geben. Macht man die primäre Darmnaht zum Princip, noch dazu mit der Erweiterung, dass schon jeder verdächtige Darm ausgeschnitten und genäht werden soll, so wird in absehbarer Zeit auch in der Praxis, wo ja der Bruchschnitt eine fast noch grössere Rolle spielt, als in den Krankenhäusern, dieses Operationsverfahren versucht werden, welches in der Hand des Geübten selbstverständlich vollberechtigt ist, in der Hand des selten Operirenden aber recht bedenklich erscheint.

Es ist gewiss nicht zu leugnen, dass vor Allem für die Praxis der Bruchschnitt mit Versenkung der gelösten Schlinge und folgender Radicaloperation immer die ideale Vornahme bleiben wird, aber dieser ideale Eingriff muss unserer Ansicht nach unterbleiben, wenn damit nur die geringste Lebensgefahr verbunden ist. Dann müssen wir ein Verfahren wählen, das, wenn auch nicht in so kurzer Zeit zum Ziele führend, doch jedenfalls sicherer und in der Nachbehandlung nicht wesentlich schwieriger ist.

Literatur.

1. Eulenburg's Realencyklopädie (1885). Bd. III. S. 444.
2. Sitzungsberichte der physikalisch-medicinischen Gesellschaft zu Würzburg 1885. S. 74.
3. Hospitals-Tidende 1888. 3 Raekke. VI. No. 23—28 (dänisch).
4. Inaugural-Dissertation. Dorpat 1889.
5. Berliner klinische Wochenschrift 1881. S. 104.
6. Ebenda. 1889. Nr. 20—21.
7. Centralblatt für Chirurgie 1890. S. 688.
8. Berliner klinische Wochenschrift 1891. S. 1002.
9. Hospitals-Tidende 1889. 3. R. Bd. VII. No. 5 u. 6.
10. Verhandlungen der deutschen Gesellschaft für Chirurgie 1883. Bd. I. S. 11.
11. Fortschritte der Medicin. Bd. IV. S. 486—490.
12. Virchow's Archiv. Bd. 120.
13. Wratsch 1891. No. 26 (russisch).
14. Deutsche Zeitschrift für Chirurgie. Bd. XXXII. S. 323.

V.

Die radicale Heilung der Unterleibsbrüche nach der Methode des Dr. Carl Schwalbe.

Von

Dr. med. Arnold Schmidt
in Leipzig.

Während meiner Assistentenzeit an der Leipziger chirurgischen Klinik wurden, im Anschluss an einen Vortrag Carl Schwalbe's auf dem Chirurgencongresse 1882, Versuche gemacht, Unterleibsbrüche durch subcutane Injectionen von Alkohol radical zu heilen. Ich hatte damals Gelegenheit, ungefähr 10 Fälle auf diese Weise zu behandeln, und habe später wiederholt diese Methode bei beweglichen Hernien angewandt. Da nun trotz wiederholter Veröffentlichungen Schwalbe's und Anderer diese wirklich empfehlenswerthe Methode nicht recht Boden zu gewinnen scheint und nur von Wenigen angewendet wird, möchte ich meine Erfahrungen in dieser Sache, obwohl sie nur gering sind und ich nur über 9 eigene Fälle verfüge, zu weiterer Kenntniss bringen, zumal da ich in einzelnen Punkten nicht ganz mit Schwalbe übereinstimme.

Die Injectionen von Alkohol bezwecken, wie aus den Publicationen Schwalbe's bekannt sein dürfte, durch wiederholte acute Entzündungen eine chronische Entzündung in der Umgebung von Hernien hervorzurufen und als Endproduct derselben gefässhaltiges Bindegewebe neu zu bilden, das sich in sich zusammenzieht, sich verkürzt, schrumpft und so einen narbigen Verschluss der Bruchpforten bildet, der auf die Dauer dem Andrängen der Eingeweide widersteht.

Diese Injectionen, mit der nöthigen Vorsicht und unter strengster Antisepsis ausgeführt, sind als ungefährlich zu bezeichnen, denn nach der neuesten Veröffentlichung Schwalbe's[1]) ist unter 1200 Bruchkranken, die nach dieser Methode von ihm und Anderen behandelt wurden, nur ein Todesfall, der nicht einmal mit Sicherheit auf die Injectionen zurückgeführt werden kann, vorgekommen, während nach einer Statistik an demselben Orte auf 1000 Radicaloperationen durch Schnitt 21 Todesfälle kommen und Socin (Anderegg) gar eine Mor-

1) Die radicale Heilung der Unterleibsbrüche von Dr. Carl Schwalbe in Magdeburg. Sonderabdruck aus der Deutschen medicinischen Zeitung 1891.

talität von 4,4 Proc. bei gewöhnlichen Brüchen und von 6,2 Proc. bei gleichzeitiger Netzresection ausgerechnet hat.

Dazu kommt, dass die Radicaloperation bei ihrer Gefährlichkeit in ihrem endlichen Erfolg noch höchst unsicher ist — Socin giebt an gleicher Stelle im Durchschnitt ca. 50 Proc. Recidive —, so dass man einer Methode, die bei fast völliger Gefahrlosigkeit dasselbe oder mehr in Bezug auf Dauer der Heilung leistet, den Vorzug geben sollte, um so mehr, als die Radicaloperation jederzeit angeschlossen werden kann. Allerdings grosse Ausdauer von Patient und Arzt und grosse Sorgfalt sind erforderlich, um überhaupt ein Resultat und besonders ein dauerndes zu erzielen. Die Curzeit rechnet nur in den seltensten Fällen nach Wochen, meist nach Monaten und länger, aber nur die ersten Wochen erfordern bei Leisten- und Schenkelbrüchen Bettruhe, bei Nabelbrüchen und ähnlichen ist auch das nicht nöthig; nach dieser Zeit kann der Kranke herumgehen und seine gewöhnliche Thätigkeit wieder aufnehmen, die Cur wird ambulant und in mehr oder weniger langen Pausen, je nach den Fortschritten, fortgesetzt.

Um eine dauernde Heilung einer Hernie zu erzielen, kommt es darauf an, die Gewebspartien, in denen man Schrumpfung, Sclerose erzeugen will, möglichst gleichmässig und intensiv mit Alkohol zu durchtränken, Alkohol in die unmittelbare Umgebung der Bruchpforte und des Bruchsackes zu deponiren, und dazu ist es nöthig, mit der Art und Weise, wie die Injectionen zu machen sind, vollkommen vertraut zu sein. Ich halte es deshalb, zumal die Gefahrlosigkeit und der endliche Erfolg lediglich davon abhängen, nicht für überflüssig, ausführlicher auf die Technik einzugehen.

Ich beginne damit, die Injectionsnadel in einem Reagenzgläschen in Sodalösung oder einer antiseptischen Flüssigkeit eine halbe Minute lang zu kochen.

Es wird nun bei bequemer Rückenlage des Patienten die Gegend, in der die Injectionen gemacht werden sollen, mit Aether gründlich gereinigt, eventuell rasirt und mit einer antiseptischen Lösung abgewaschen, dann, nachdem der Bruch reponirt ist, der Zeigefinger der linken Hand in den Bruchring gelegt und die Injectionsnadel, die, um die Schmerzen beim Einstich auf ein Minimum zu reduciren, möglichst scharf sein muss, unter Leitung des im Bruchcanale liegenden Fingers eingestochen und bis an die Stelle, wo man den Alkohol hinbringen will, vorgeschoben. Fliesst nach einiger Zeit des Zuwartens kein Blut aus der Canüle, und ist man so sicher, nicht mit der Spitze in einem Blutgefäss zu sein, wird eine Spritze an die Canüle gesetzt — ich nehme eine 5 Ccm. haltende, um das häufige Ansetzen und Abnehmen

zu vermeiden — und ganz langsam eingespritzt. Das Einspritzen muss ganz allmählich geschehen, um Gewebszerreissungen zu vermeiden. Infolge seines grossen Diffusionsvermögens durchtränkt der Alkohol eine grössere Gewebspartie. Bei Nabelbrüchen lässt sich dies gut beobachten; man kann sehen, wie sich die Haut während des Einspritzens auf grössere Ausdehnung hin hervorwölbt, und man kann dann die mit Alkohol imbibirte Partie abtasten. Bei diesen Brüchen ist, namentlich dann, wenn durch vorhergehende Injectionen schon Infiltrate entstanden sind, noch auf zwei Punkte zu achten: einmal, dass man sich mit der Spitze der Spritze subcutan oder tiefer befindet und nicht in die Cutis selbst spritzt, und zweitens, dass man nicht zu viel Alkohol an eine Stelle bringt; die Haut wölbt sich dann stark hervor und verfärbt sich weisslich — der Druck des Alkohols verschliesst die Blutzufuhr zur Cutis —; in beiden Fällen tritt, ganz abgesehen von der grösseren Schmerzhaftigkeit, eine oberflächliche Gangrän der Cutis ein, die den weiteren Verlauf in recht unangenehmer Weise complicirt. Ist genügend Alkohol eingespritzt, wird die Canüle schnell zurückgezogen und der Stichcanal eine kurze Zeit mit dem Finger comprimirt, um ein Wiederherausfliessen des Alkohols zu vermeiden; dies ist vor Allem nöthig, wenn schon ein derbes Infiltrat vorhanden ist, da hat die Cutis einen Theil ihrer Elasticität eingebüsst, und die Einstichstelle zieht sich nicht schnell genug zusammen.

Nach der Injection bedecke ich Nabelbrüche mit einem handtellergrossen Stück Heftpflaster — am besten Kautschukpflaster —, das kleinere Nabelbrüche am Heraustreten hindert, ausserdem einer nachträglichen Infection der Stichöffnung vorbeugt und den Druck und das Reiben der Kleider an dem bisweilen unmittelbar nach der Injection recht empfindlichen Infiltrat abhält. Bei Leisten- und Schenkelbrüchen lasse ich, entgegen Schwalbe, kein Bruchband während der Behandlung tragen. Nach meinen Erfahrungen drückt die Pelotte den Alkohol gerade da fort, wo man ihn hinbringen will — in der Umgebung des Bruchcanals —, und verhindert die Bildung eines derben Infiltrats. Ich lasse, um ein Heraustreten der Eingeweide zu vermeiden, die Kranken mit Leistenbrüchen die erste Zeit der Cur im Bette, womöglich mit erhöhtem Becken, liegen, und zwar so lange, bis sich ein genügend grosses Infiltrat gebildet hat, das pelottenartig den Leistencanal verschliesst und ein Heraustreten von Bruchinhalt, vorausgesetzt, dass der Kranke seine Bauchpresse nicht zu stark wirken lässt, unmöglich macht; meist genügen 3 bis 4 Wochen. Auch im Bette lasse ich ein gut passendes Suspensorium tragen, um den Zug des Hodens und des Cremaster auszuschalten.

Was die Stärke des einzuspritzenden Alkohols anbetrifft, so fängt man mit schwächeren Lösungen von ca. 50 Proc. an und steigt allmählich bis höchstens 80 Proc.; stärkeren, eventuell absoluten Alkohol zu nehmen, ist nicht zu rathen, da dabei die Schmerzen grössere sind und die Gefahr einer Abscessbildung durch die sehr starke Reizung berücksichtigt werden muss.

Von der Stärke des Alkohols ist die Menge, die man auf einmal einspritzt, abhängig; je stärker man den Alkohol nimmt, desto weniger wird man gewöhnlich brauchen; natürlich kommt die Reaction, die auf eine Einspritzung folgt, ebenfalls in Betracht. Bei Kindern wird man weniger injiciren, als bei Erwachsenen. Ich beginne mit 1—2 Ccm., die ich von einer oder mehreren Einstichstellen aus einspritze, und habe noch nie mehr als 5 Ccm. in einer Sitzung eingespritzt.

Der Schmerz während der Injectionen ist nicht sehr erheblich; er wird als ein starkes Brennen angegeben, das bald vorübergeht. Nur bisweilen habe ich Klagen über Druckschmerzen zu hören bekommen, namentlich dann, wenn ziemlich viel eingespritzt worden war und man in bereits infiltrirtes Gewebe spritzte; schon nach einigen Stunden verlieren sich derartige Schmerzen gänzlich. Infolgedessen sah ich mich bei Erwachsenen nie veranlasst, etwas gegen die Schmerzen zu thun; Cocain oder ein anderes locales Anästheticum habe ich nie gebraucht. Kinder dagegen habe ich fast stets zu den Einspritzungen chloroformirt; Kinder chloroformiren sich ja so leicht, und wenige Züge Chloroform genügten, um sie so weit tolerant zu machen, dass ohne Schreien, Strampeln u. s. w. eingespritzt werden konnte. Die kleine Operation wird allerdings dadurch, dass man einen Assistenten zum Chloroformiren haben muss, umständlicher; ich injicire dann nicht täglich, sondern anfangs nur jeden 3.—4. Tag, später noch seltener, und zwar jedes Mal etwas mehr, ca. 3 Ccm.; das genügt bei einem Kinde vollständig, um eine bedeutende Reaction in kurzer Zeit zu erzielen.

Es wären nun noch einige unangenehme Zwischenfälle kurz zu berühren, die durch unvorsichtiges Injiciren entstehen können. Da ist zuerst das Anstechen und Einspritzen in ein Blutgefäss, das, wie schon oben erwähnt, durch Zuwarten nach dem Einstechen der Canüle vermieden werden kann. Ferner kann es passiren, dass man den Bruchsack ansticht und in denselben injicirt, noch ehe die Bauchhöhle abgeschlossen ist; die Folge ist ein sehr heftiger Schmerz, der durch Eis und Morphium zu bekämpfen ist und in einigen Stunden, ohne weitere nachtheilige Folgen zu hinterlassen, sich verliert. Trifft

man den Samenstrang, was geschehen kann, wenn schon ein mehr oder weniger grosses Infiltrat vorhanden ist, so ist ein bald vorübergehender, nach der Bauchhöhle zu ausstrahlender Schmerz und eine acute Hydrocele, die in einigen Tagen schwindet, die Folge.

Die Frage: Wie oft und wie lange soll man nun injiciren? lässt sich nicht stricte beantworten; das muss der Erfolg der Einspritzungen lehren. Die ersten 6—8 Tage der Cur wird man, namentlich wenn man den Kranken zum Bettliegen verurtheilt hat, täglich mehrere Ccm. einspritzen, um möglichst bald ein grösseres, derbes Infiltrat hervorzurufen; ist das gelungen, dann pausirt man einige Tage, um zu beobachten, ob und wie weit das Infiltrat wieder verschwindet; dann beginnt man von Neuem mit Injectionen, pausirt nach einigen Tagen wieder, und so fort, bis man sieht, dass sich der Bruchring (Nabel) so weit verengt hat, dass keine Eingeweide mehr hervortreten, oder dass sich in der Leistenbruchgegend ein so grosses, derbes Infiltrat gebildet hat, dass auch hier ein Verschluss der Bruchpforte eingetreten ist. Nun wird eine längere Pause, die sich eventuell über Monate erstrecken kann, gemacht; ist dann das Infiltrat geschwunden und das restirende, neugebildete und geschrumpfte Bindegewebe noch nicht genügend, um dem Andrängen von Eingeweiden hinreichenden Widerstand entgegenzusetzen, dann wird von Neuem mit Injectionen begonnen, bis sich schliesslich der Nabelring oder die Bruchpforte hinreichend verengert hat. Ein Suspensorium, resp. ein Heftpflasterverband werden dann noch Monate lang weiter getragen. Den Kranken von Zeit zu Zeit zu controliren, ist empfehlenswerth, um bei einem eventuellen Nachgeben der Narbe sofort neue Injectionen machen zu können.

Nach dieser Methode habe ich nun, abgesehen von den Fällen, die ich als Assistent der Leipziger chirurgischen Klinik beobachtet habe, 9 Hernien, 5 Nabelhernien, davon 3 bei Erwachsenen, 2 bei Kindern, einen Bauchwandbruch bei einem älteren Herrn und 3 Leistenbrüche, 1 bei einem Erwachsenen, 2 bei Kindern, behandelt, deren Krankengeschichten folgende sind:

1. Herr S. Dicker, untersetzter Herr. Seit Jahren taubeneigrossser Nabelbruch, der viel Beschwerden verursacht. Bruchpforte für einen Finger durchgängig.

Juli 1884 Beginn der Behandlung. Jeden 2. Tag 2—3 Ccm. 50 proc. Alkohol. Im August ausgedehntes Infiltrat, das die Bruchpforte vollständig schliesst. Beim Husten noch Andrängen, aber kein Hervortreten. September bis October noch jeden 6.—7. Tag 3 Ccm. Dann Bruchpforte vollständig geschlossen. Seitdem, also seit 7 Jahren, geheilt.

2. Herr M. Untersetzter, kräftiger Mann, etwas Panniculus adiposus. Seit Jahren circa wallnussgrosser Nabelbruch.

Am 19., 22., 24. Februar, 6., 10. März 1889 je 2—3 Ccm. 70 proc. Alkohol injicirt. Grosses Infiltrat, das die Bruchpforte vollständig bedeckt und keine Eingeweide hervortreten lässt.

Aus äusseren Gründen musste die Cur damals abgebrochen werden. Jetzt ist der Bruch wieder da, hat aber nur die Hälfte seiner ursprünglichen Grösse erreicht und macht gar keine Beschwerden.

3. Herr Maurermeister Sch. Grosser, kräftiger, gesunder Mann. Seit Jahren Nabelbruch von Wallnussgrösse, der durch eine breite Nabelbruchbandage, die namentlich in der heissen Jahreszeit äusserst lästig ist, zurückgehalten wurde.

Vom Mai bis October 1890 24 Einspritzungen, davon allein 14 im Mai. 1—3 Ccm. in jeder Sitzung 70 proc. Alkohol. Bruchpforte vollständig geschlossen. Im October 1891 wieder beim Husten geringe Hervorwölbung des Nabels. Infolgedessen vom 21. October bis 6. November 7 Injectionen 50 proc. Alkohol, bis 5 Ccm. in einer Sitzung. Seitdem völlig geheilt.

4. Kind Wa. 3 Jahre alt. Kirschgrosser Nabelbruch. War ein halbes Jahr hindurch resultatlos mit Heftpflasterverbänden behandelt worden.

Im November 1889 7 mal in Narkose 2 Spritzen (Ccm.) 50 proc. Alkohol. Nabelring fast vollständig geschlossen, keine Hervorwölbung mehr bei starkem Pressen und Husten. Ende 1890 Bestand der Heilung.

5. Erica F. 5 Jahre altes, kräftiges Mädchen. Haselnussgrosser Nabelbruch. Bruchpforte für kleinen Finger durchgängig.

In Narkose am 12., 16., 19., 24. Februar, 2. und 5. März 1891 je 2—3 Ccm. 70 proc. Alkohol. Fünfmarkstückgrosses Infiltrat, das die Bruchpforte vollständig verschliesst und den Bruch zurückhält. Am 21. April, 5. Mai und 11. Juni weitere Injectionen; seitdem Bruchring so verengt, dass kein Hervorwölben des Nabels mehr stattfindet, auch nicht beim Husten und Schreien. December 1891 Bestand der Heilung.

6. Dr. med. S. Mittelgrosser, kräftiger Mann. Seit Jahr und Tag links vom Nabel, etwas unterhalb desselben, entsprechend einer Inscriptio tendinea, kirschgrosse Geschwulst, die sich beim Husten vergrössert und prall anfühlt; dieselbe lässt sich zurückbringen und restirt dann eine rundliche Oeffnung, die die Fingerspitze aufnimmt. Häufig heftige, von da ausstrahlende Schmerzen über den ganzen Leib. Bruchbandage.

Anfang April 1885 Beginn der Injectionen, täglich 1—2 Ccm. 70 proc. Alkohol. Bereits nach 8 Tagen ausgedehntes Infiltrat, das die Geschwulst völlig verdeckt. Anfang Mai ohne Bandage mit wallnussgrossem, derbem Infiltrat, ohne die geringsten Beschwerden beim Husten und Niesen, nach Carlsbad. Ende Juni noch immer haselnussgrosser, fester Tumor, der die Bruchpforte vollständig verschliesst. Mitte Januar 1886 bis Februar wieder 6 Einspritzungen; Mitte 1886 an Stelle der Geschwulst eine circa erbsengrosse, harte Stelle; kein Andrängen, kein Hervorwölben mehr. Seitdem bis zu seinem 1887 erfolgten Tode geheilt geblieben.

7. Dr. Alfred Sch. Untersetzter, kräftiger Mann mit starkem Panniculus adiposus. Seit circa 10 Jahren rechtsseitiger Scrotalbruch, der durch Bruchband zurückgehalten wird, aber sich häufig unter demselben hervordrängt und dann starke Schmerzen verursacht. Sehr weite Bruchpforte. Der Kranke wird ambulant behandelt und trägt sein Bruchband. Von Mitte April 1885 bis Mai circa 80 Ccm. 70 proc. Alkohol. Der Druck der Pelotte verhindert die Bildung eines stärkeren Infiltrats in unmittelbarer Nähe des Leistencanales und ist Veranlassung zu 2 oberflächlichen, bohnengrossen Gangränstellen der Haut über dem Infiltrat! Infolgedessen muss das Bruchband locker getragen werden, und der Bruch tritt häufig unter demselben hervor.

Da ein längeres Bettliegen vom Kranken verweigert wird, im August abermals unter denselben Vorbedingungen, d. h. ambulant und mit Bruchband, 50 Ccm. 70 proc. Alkohol mit demselben Erfolg! Eine intercurrente Krankheit unterbrach die Cur. Entschiedener Misserfolg. Der Kranke trägt stärkeres Bruchband mit grösserer Pelotte.

8. Albrecht M. 5jähriger, kräftiger Knabe. Angeborener rechtsseitiger Leistenbruch, der nach Abnahme des Bruchbandes beim Stehen und Gehen sofort ins Scrotum herabtritt. Leistenring lässt den kleinen Finger eindringen.

Am 29. October 1887 Beginn der Cur bei strenger Bettruhe, ohne Bruchband mit Suspensorium. 60 proc. Alkohol. Bis 24. November an 20 Tagen Injectionen; 5 mal in Narkose. Schon am 13. November derber Kuchen, der die Bruchpforte vollständig schliesst und selbst beim Husten nichts hervortreten lässt. Am 2. December aus der Behandlung entlassen; derbes Infiltrat, das sich als breiter Strang nach oben fortsetzt.

Februar 1888: Vollständig geheilt geblieben; an Stelle des Infiltrates gut bleistiftstarker Strang, der sich bis zum Leistencanal verfolgen lässt.

Sommer 1889: Nichts mehr von einem vorhanden gewesenen Bruch nachzuweisen.

9. T. 10jähriger, kräftiger Knabe; angeborener, pflaumengrosser Scrotalbruch, der sich durch ein Bruchband zurückhalten lässt.

Vom 19. September bis 10. October an 17 Tagen Injectionen, jedes Mal 2—3 Ccm. 70 proc. Alkohol. Ohne Narkose; strenge Bettruhe, kein Bruchband, Suspensorium. Schon nach 10 Tagen ausgedehntes derbes Infiltrat, das die Bruchpforte vollständig verschliesst. Am 10. October steht der Knabe mit Suspensorium auf.

Januar 1891: Infiltrat bis auf einen fingerstarken derben Strang, der nach oben bis in den Leistencanal verläuft, geschwunden. Es tritt nichts beim Husten und Pressen hervor. Januar 1892 dauernd geheilt geblieben.

Aus diesen kurzen Krankengeschichten ergiebt sich nun folgendes Resultat: Von den 5 Nabelbrüchen sind 4 geheilt, und zwar hat die Heilung 7 Jahre, 2 Jahre, 9 Monate und 2 Monate Bestand. Der 5. Kranke ist wesentlich gebessert. Der Kranke (6) mit Bauchwandbruch ist 1½ Jahr, bis zu seinem Tode, geheilt geblieben. Von den Leistenhernien sind die beiden Knaben 4 und 1¼ Jahr geheilt

geblieben und wird man wohl Beide als dauernd geheilt betrachten können. Der complete Misserfolg in Fall 7 darf nicht der Methode zur Last gelegt werden; es vereinigten sich verschiedene Umstände, um eine Heilung zu vereiteln. Die grosse Fettentwicklung, die weite Bruchpforte waren schon an sich ungünstige Momente; dazu kam, dass sich der Kranke nicht entschliessen konnte, sich einige Wochen ins Bett zu legen, um den die Heilung störenden Druck des Bruchbandes abstellen zu können. Meiner Ueberzeugung nach wäre es möglich gewesen, auch diesen Bruch dauernd zur Heilung zu bringen, wenn man beim Beginn der Behandlung den Kranken während 4 Wochen hätte im Bett liegen lassen können.

Aus dem Gesagten und aus den Krankengeschichten geht nun meiner Ansicht nach zur Genüge hervor, dass die Methode der radicalen Heilung der Unterleibsbrüche nach Schwalbe durch Alkoholinjectionen relativ ungefährlich ist, dass sie bei genügender Ausdauer von Patient und Arzt sehr befriedigende Resultate giebt, und dass sie verdient, auch in weiteren Kreisen angewendet zu werden.

VI.

Weitere casuistische Beiträge zur Nierenchirurgie.

Von

Dr. Paul Wagner,

Docent an der Universität Leipzig.

Vor mehr als 5 Jahren habe ich in dieser Zeitschrift[1]) eine Reihe von Beobachtungen mitgetheilt, die sämmtlich dem Gebiete der chirurgischen Nierenerkrankungen angehören. Ich hatte Gelegenheit, die Mehrzahl dieser Fälle als Assistenzarzt der Leipziger chirurgischen Klinik zu beobachten, und ich verdanke meinem damaligen hochverehrten Chef, Herrn Geh. Med.-Rath Prof. Dr. Thiersch, die Erlaubniss zur Veröffentlichung derselben.

Die Literatur über die Nierenchirurgie, die schon damals einen ganz beträchtlichen Umfang erreicht hatte, ist in den letzten Jahren so angeschwollen, dass man beim Arbeiten auf diesem Gebiete Mühe hat, alle bisherigen Leistungen zu übersehen. Es würde sich kaum lohnen, weitere casuistische Beiträge zur Nierenchirurgie zu bringen, wenn alle die diese Affectionen betreffenden diagnostischen und operativen Fragen durch die Veröffentlichungen der letzten Jahre eine endgültige Lösung gefunden hätten. Dies ist aber noch keineswegs der Fall.

Am Schlusse meiner oben erwähnten ersten Nierenarbeit stellte ich den Satz auf, dass es vor allen Dingen dringend nöthig erscheine, die Nierenexstirpationen etwas mehr einzuschränken, als bisher geschehen sei. Ich wies darauf hin, dass bei gesunden Wandernieren, bei Stein- und Eiterniere, bei Hydronephrosen und Nierencysten die primäre Nephrektomie im Allgemeinen contraindicirt sei, dass aber in diesen Fällen zuweilen eine secundäre Nierenexstirpation nöthig erscheine.

Die Exstirpation gesunder Wandernieren wird jetzt wohl von fast allen Chirurgen als ein unberechtigter Eingriff angesehen. Der letzte Autor, dem wir eine grössere Arbeit über die Behandlung der

1) Bd. XXIV. S. 505–592. 1886.

Wandernieren verdanken, Sulzer[1]), hält die Nephrektomie gesunder beweglicher Nieren nur in den wenigen Fällen für gerechtfertigt, wo wiederholte Annähung nichts nützte, oder wo, trotzdem durch Nephrorraphie Fixirung erzielt wurde, doch keine Besserung eines schweren Krankheitsbildes eintrat, das mit Sicherheit auf die Wanderniere zurückgeführt werden kann. Sulzer, dessen Arbeit auf Anregung von Courvoisier entstanden ist, hat bei der Nephrorraphie eine Mortalität von 2,5 Proc. herausgerechnet, im Gegensatz zu 27 Proc. bei der Nephrektomie uncomplicirter Wandernieren.

Auch bezüglich der Behandlung der Steinniere haben sich die Ansichten mehr und mehr geklärt: die primäre Nephrektomie ist durch die Nephrolithotomie fast ganz in den Hintergrund gedrängt worden. Die grossen Vorzüge dieser letzteren Operation, die uns namentlich durch die günstigen Erfolge englischer und amerikanischer Chirurgen klar geworden sind, haben auch bei uns in Deutschland dazu geführt, der Nephrolithotomie bei der Behandlung der Steinniere den ersten Platz anzuweisen. Gerade bei der Steinerkrankung der Niere ist dieser therapeutische Fortschritt nicht hoch genug anzuerkennen. In einer grossen Zahl von Fällen kommt es in beiden Nieren gleichzeitig zur Concrementbildung, oder aber die eine Niere erkrankt kurze oder längere Zeit nach der anderen. In früheren Jahren und auch jetzt noch sind in der Literatur Beobachtungen mitgetheilt, wo die eine, sonst verhältnissmässig noch gesunde und genügend functionirende Niere wegen Concrementbildung exstirpirt wurde und der Patient dann später an gleicher Erkrankung der zurückgebliebenen Niere zu Grunde ging. Zwei auch nur theilweise functionirende Nieren würden zur Erhaltung des Lebens genügt haben. Aber hierzu kommt noch, dass in vielen Fällen von Steinerkrankung die Niere im Uebrigen vollkommen normal ist, dass keine Spur einer Eiterung oder einer eiterigen Einschmelzung von Gewebe vorhanden ist. Hier wird dann nach Entfernung des Concrementes eine vollkommene Restitutio ad integrum eintreten können.

Im Grossen und Ganzen allgemein anerkannt ist die Indication zur Nephrektomie bei malignen Tumoren der Niere, mögen sie Sarcome oder Carcinome sein, mögen sie Kinder oder Erwachsene betreffen. Der wunde Punkt liegt hier nur in der Schwierigkeit, mit Sicherheit eine frühzeitige Diagnose zu stellen. Hoffentlich bringt uns ein genaues Studium der physikalischen Untersuchungsmethoden aber auch hier allmählich zu immer frühzeitigeren und sichereren

1) Deutsche Zeitschr. f. Chirurgie. Bd. XXXI. S. 506. 1891.

Diagnosen. Immer und immer wieder muss die Nothwendigkeit betont werden, bei irgendwie verdächtigen Fällen eine genaue Untersuchung des Abdomens in Narkose vorzunehmen und auch eventuell vor einer Probeincision nicht zurückzuschrecken. Andernfalls werden die Fälle an Zahl nicht abnehmen, in denen der Operateur wegen des Marasmus des Kranken und des Umfanges der Geschwulst mit voller Berechtigung jeden operativen Eingriff abweist.

Ausgezeichnete directe Operationserfolge bei der Nephrektomie wegen maligner Tumoren hat Schede zu verzeichnen. Gegenüber den neueren Bestrebungen einiger Gynäkologen, die transperitoneale Nephrektomie als das Normalverfahren zur Exstirpation bösartiger Nierentumoren hinzustellen, wollen wir hier nur kurz anführen, dass Schede auf Grund seiner Erfahrungen den retroperitonealen Querschnitt empfiehlt, als eine „an sich nahezu ungefährliche Methode".

Gelegentlich eines Vortrages über die Behandlung der chirurgischen Nierenerkrankungen[1]) habe ich 11 Fälle von Nephrektomie wegen maligner Nierengeschwulst zusammengestellt, in denen über 5 Jahre bis herab zu einem Jahre vollkommene Heilung constatirt werden konnte. Es wäre sehr wünschenswerth, wenn die Operateure über das weitere Schicksal dieser Kranken Mittheilungen machen könnten.

Ich habe in der Literatur noch einen Fall von Terrillon[2]) gefunden, der bei einer 45jährigen Frau ein grosses Epitheliom der linken Niere mit Erfolg entfernte. Patientin war 28 Monate nach der Operation noch recidivfrei.

Gutartige Neubildungen der Niere, die zu operativen Eingriffen Veranlassung geben, sind eine grosse Seltenheit. Es finden sich in der Literatur vereinzelte Fälle von Atherom, Lipom, Adenom, Fibrom, Cystofibrom der Niere beschrieben. In den Fällen, wo die Grösse der Geschwulst eine Operation erheischte, ist bisher wohl stets die totale Nephrektomie vorgenommen worden, da der gutartige Charakter der Geschwulst erst nach der Exstirpation der Niere festgestellt werden konnte. Denjenigen Chirurgen, die bei Nierenoperationen möglichst conservativen Grundsätzen huldigen, musste sich immer und immer wieder der Gedanke aufdrängen, ob es möglich sei, in solchen Fällen, wo sich nach Freilegung der Niere die Geschwulst als eine entschieden gutartige zeigt, die Geschwulst zu entfernen, ohne zugleich das übrige normale Nierengewebe zu opfern.

---

1) Wiener Klinik 1890. Heft 11. S. 294.

2) Bull. et mém. de la soc. de chir. de Paris. Vol. XVI. p. 431. 1891.

Czerny war es vorbehalten, die erste partielle Nierenexstirpation wegen einer auf traumatischer Grundlage entstandenen kleinapfelgrossen, an der Convexität der rechten Niere sitzenden Geschwulst vorzunehmen. Der günstige Heilungsverlauf hat gezeigt, dass auch grössere, die Pyramiden mitfassende Defecte der Niere trotz breiter Eröffnung des Nierenbeckens wenigstens durch Granulationsbildung sicher zur Ausheilung gelangen können. Leider erwies sich die exstirpirte Geschwulst als maligner Natur, so dass nach wenig mehr als 2 Jahren wegen Recidivs die totale Nephrektomie ausgeführt werden musste.

Auf Anregung von Czerny hat Paoli[1]) an Hunden, Kaninchen und Katzen eine Reihe von Versuchen über die Resection der Niere unternommen und dabei besonders die histologischen Veränderungen sowohl an der resecirten, wie an der nicht resecirten Niere genauer untersucht.

Besondere Verdienste um die partielle Nephrektomie hat sich Tuffier erworben, dem wir namentlich auf dem Gebiete der experimentellen Nierenchirurgie eine Reihe ausgezeichneter Arbeiten verdanken.

In einer neueren Mittheilung[2]) berichtet dieser Autor über die partielle Nephrektomie bei grossen, solitären, serösen Nierencysten.

Die bisherige Therapie derartiger Cysten, die meist nur einen geringen Theil der Nierensubstanz zum Schwunde bringen, bestand in der Punction oder Incision oder Nephrektomie. Letztere Operation hat unverhältnissmässig schlechte Resultate ergeben: auf 24 Nephrektomien 11 Todesfälle.

Tuffier empfiehlt deshalb die Ausschneidung der Cyste mit unmittelbarer Vereinigung des im Nierenparenchym gesetzten Defectes. Die Einwürfe gegen dieses Verfahren — Gefahr einer Blutung, Möglichkeit einer bleibenden Urinfistel — werden vom Vf. theoretisch und durch die Ergebnisse seiner Thierexperimente widerlegt.

Ausserdem aber hat Vf. nach seiner Methode bei einem 64jährigen Manne eine citronengrosse Cyste des oberen Nierenendes mit günstigem Heilungserfolge entfernt. Wegen gleicher und andersartiger Nierenaffectionen haben Kümmell[3]) und Bardenheuer[4]),

1) Siehe Centralbl. f. Chir. Bd. XIX. S. 4. 1892.
2) Arch. général de méd. Juillet 1891.
3) Centralbl. f. Chir. Bd. XVII. Nr. 18. 1890.
4) Deutsche med. Wochenschr. Bd. XV. Nr. 21. 1889.

zum Theil mit gutem Resultate, die partielle Nephrektomie vorgenommen.

Die bisherigen Erfolge muntern entschieden zu weiteren Versuchen auf diesem Wege auf. Dass bei sehr ausgedehnten solitären Nierencysten, bei denen sich die partielle Exstirpation der Niere nicht vornehmen lässt, sowie bei Echinococcuscysten der Niere die Nephrektomie, wenn irgend möglich, durch die Nephrotomie ersetzt werden soll, wird wohl von allen Autoren zugegeben.

Bei Verletzung der Ureteren ist die betreffende Niere für den Organismus fast ausnahmslos verloren. Manche Operateure empfehlen deshalb, bei Verletzung eines Ureters gelegentlich einer schweren Bauchoperation die Nephrektomie sofort anzuschliessen.

Vielleicht ist es aber doch das Richtigere, erst die Bildung einer Ureterenfistel abzuwarten und dann erst noch einen Heilungsversuch zu machen, ehe man die gesunde Niere opfert.

Guyon[1]) hat in einer neueren Mittheilung über „Rétentions rénales" hervorgehoben, dass bei vollkommen aseptischer Nierenretention durch Resorption der abgesonderten Flüssigkeit die zunächst entstehende Geschwulst allmählich wieder kleiner wird und zu einer vollkommenen Nierenschrumpfung führen kann.

Guyon hält diese letztere Thatsache von praktischer Wichtigkeit bei der zufälligen Verletzung eines Ureters infolge einer schwierigen Laparotomie, indem hier durch eine Unterbindung des Ureters eine vollkommen aseptische Nierenretention erzeugt werden könne. Die Nephrektomie würde so zwar umgegangen, der Organismus der Niere aber trotzdem beraubt werden.

Vorläufig können wir in dieser Methode für den Kranken keine Vortheile erblicken.

Wenn wir uns jetzt denjenigen chirurgischen Nierenaffectionen zuwenden, deren operative Behandlung noch nicht zu einer Einigung unter den Chirurgen geführt hat, so sind hier in erster Linie die Hydronephrose und die Pyonephrose zu nennen. Die Ansichten, ob bei diesen Erkrankungen die Nephrektomie oder die Nephrotomie vorzunehmen sei, sind zur Zeit gerade noch so getheilt, wie vor Jahren. Eine genaue Durchsicht der zahlreichen Casuistik, sowie eigene Erfahrungen am Krankenbette lassen mich auch heute noch den schon vor Jahren aufgestellten Satz vertreten, dass — besondere Verhältnisse ausgeschlossen — die Nephrotomie

1) Ann. des mal. des org. génito-urin. Vol. IX. No. 9. 1891.

zunächst die einzig berechtigte Operation sowohl bei der Hydronephrose, wie bei der Pyonephrose ist. Die primäre Nephrektomie sollte gar nicht in Frage kommen, wohl aber ist in manchen Fällen die Nierenexstirpation als secundäre Operation indicirt.

Ich glaube diese Auffassung so lange für berechtigt halten zu müssen, als es uns nicht gelingt, auf einfache Weise mit Sicherheit ein Bild von der Beschaffenheit und von der Functionsfähigkeit der anderen Niere zu gewinnen.

Wie die Verhältnisse jetzt liegen, kann der primären Nephrektomie bei Hydro- und Pyonephrose nur dann das Wort geredet werden, wenn der hydro- oder pyonephrotische Process zu einem völligen Untergange der secernirenden Nierensubstanz geführt hat; denn dann kommt bei der Frage des operativen Eingriffes der Zustand der anderen Niere gar nicht in Betracht. Freilich ist gerade in diesen Fällen die Nephrektomie meist unnöthig, da auch durch die einfache Incision und Drainage eine vollkommene Ausheilung und Verödung des Sackes eintreten wird.

Enthält aber die erkrankte Niere, wie es meistens der Fall ist, noch secretionstüchtiges Gewebe, so müssen wir zunächst darauf ausgehen, dieses zu erhalten und dem Organismus wieder dienstbar zu machen. Der operative Eingriff hierfür ist die Nephrotomie, die uns bei der Hydronephrose, eventuell der Pyonephrose ja auch gestattet, den leider allerdings nur selten gelingenden Versuch zu machen, den natürlichen Abflussweg wiederherzustellen.

Während in der letzten Zeit namentlich Küster diesen auch von anderen Autoren hervorgehobenen Standpunkt vertreten und ausgezeichnete Erfolge mit der conservativen Nephrotomie bei der Hydronephrose zu verzeichnen gehabt hat, ist es andererseits besonders Schede, der an der Hand eines ausserordentlich reichhaltigen Materials die entgegengesetzte Meinung hochhält. In seiner letzten Mittheilung [1]) scheint aber auch dieser Autor etwas einzulenken, wenn er sagt: „Die Behandlung der Hydronephrose mit der radicalen Entfernung ist eine Complaisanceoperation, bei welcher sociale Verhältnisse, die Rücksicht auf die Arbeits- und Erwerbsfähigkeit des Patienten u. s. w. ein sehr gewichtiges Wort mitsprechen". Ich kann dem nur insoweit zustimmen, als man in derartigen Fällen einer nicht zum Ziele führenden Nephrotomie rascher die Nephrektomie wird folgen lassen dürfen, als man dies vielleicht unter günstigeren socialen Verhältnissen des Kranken thun würde.

---

1) Jahrb. d. Hamburg. Staatskrankenanst. Bd. I. 1889. Leipzig, Vogel.

„Für die eigentliche Pyonephrose, die Abscessniere", sagt Schede an demselben Orte, „halte ich die möglichst frühzeitige Exstirpation für die einzig rationelle Therapie. Wer sich vergegenwärtigt, dass bei längerem Bestehen die gleiche Erkrankung der anderen Niere die fast unausbleibliche Folge ist, und wer einmal gesehen hat, wie in fast zauberhafter Weise der vom Fieber geschüttelte, von Schmerzen geplagte Patient wieder aufblüht, sobald ihm die kranke Niere noch rechtzeitig entfernt wurde, wird daran keinen Zweifel hegen. Ich halte die Indication für eine genau so strenge, wie die bei malignen Tumoren."

Auch hier vermag ich Schede nur insofern beizupflichten, als ich die primäre Exstirpation einer Eiterniere nur dann als berechtigt ansehe, wenn die Eiterung tuberculöser Natur ist. In diesen Fällen ist die vollkommene Entfernung der erkrankten Niere entschieden das sicherste Verfahren, immer vorausgesetzt, dass wir durch eine möglichst lange und genaue Beobachtung des Kranken uns von der Einseitigkeit der Affection überzeugt haben. In der Praxis wird man freilich sehr häufig zunächst auf die frühzeitige vollkommene Ausrottung des tuberculösen Infectionsherdes verzichten müssen und sich erst durch eine vorausgeschickte Nephrotomie der Gesundheit der anderen Niere zu versichern suchen. Von der Nephrotomiewunde aus würde man ja dann unterdessen nach dem Vorschlage von Mikulicz Jodoformglycerin in die tuberculöse Pyonephrose injiciren können.

In der letzten Zeit ist Madelung[1]) sehr warm für die Nephrektomie bei Tuberculose eingetreten, „sei es, dass man Linderung der Beschwerden, sei es, dass man Heilung bei derselben beabsichtigt". Nachweisbare tuberculöse Erkrankung anderer Organe verbietet die operative Behandlung der Nierentuberculose nicht, vorausgesetzt, dass die andere Niere gesund ist und keine vorgeschrittene Cystitis besteht. Denn die Beschwerden bei der Urinentleerung würden dann fortbestehen und die Operation sich kaum lohnen.

Warum bei Niereneiterungen nicht tuberculöser Natur die primäre Nephrektomie „die einzig rationelle Therapie" sein soll, vermag ich nicht einzusehen.

Haben wir durch eine ergiebige Incision dem Eiter Abfluss verschafft, haben wir die Eiterhöhle desinficirt und drainirt, so wird, wenn keine besonderen Complicationen vorliegen, der vorher vom Fieber geschüttelte und von Schmerzen geplagte Patient gerade

1) Verhandl. d. deutsch. Ges. f. Chir. Bd. XIX. S. 243. 1890.

wieder so aufblühen können, als wenn wir ihm die erkrankte Niere sofort in toto entfernt hätten. Auch wird nach Eröffnung der Pyonephrose durch die vollkommene Ableitung des eiterigen Secretes durch die Nephrotomiewunde nach aussen sicher in keiner Weise eine Begünstigung für die gleiche Erkrankung der anderen Niere geschaffen. Ist dieselbe aber auch bereits erkrankt — die ätiologischen Verhältnisse der Pyonephrose begünstigen ja ein Befallenwerden beider Nieren —, so wird uns das bald aus dem auf natürlichem Wege abfliessenden Harne klar werden, vorausgesetzt, dass das Secret der operirten Niere vollständig durch die Nephrotomiewunde nach aussen gelangt.

Kommt es bei geeigneter Nachbehandlung nicht in bestimmter Zeit zum Versiechen der Eiterung und zum Schluss der Nephrotomiewunde, dann erst sind wir, bei nachgewiesener Gesundheit der anderen Niere, berechtigt, dem Kranken die vollkommene Exstirpation des Organs vorzuschlagen. Man kann dies mit um so besserem Gewissen thun, als nach den bisherigen Erfahrungen die vorhergegangene Nephrotomie die Mortalität der Nephrektomie eher im günstigen Sinne zu beeinflussen scheint.

In der letzten Zeit sind sowohl von der Heidelberger, als von der Züricher chirurgischen Klinik grössere Arbeiten über Nierenchirurgie veröffentlicht worden.

Während der Verfasser der ersteren [1]), Herczel, bei der Therapie der Pyonephrose mehr den radicalen Standpunkt vertritt — bei der Hydronephrose empfiehlt auch dieser Autor, sich mit der Nephrotomie zu begnügen und nur secundär im Nothfalle die Nephrektomie anzuschliessen —, steht Ris, [2]) ein Schüler von Kroenlein, voll und ganz auf dem von uns hervorgehobenen Standpunkte.

Im Anschluss an die eben erwähnten Nierenaffectionen, bei denen die Art und Weise eines operativen Eingriffes noch nicht zu einer Einigung unter den Chirurgen geführt hat, müssen hier noch zwei Erkrankungsformen der Niere Erwähnung finden, die erst in letzter Zeit Gegenstand chirurgischen Eingreifens geworden sind: die renale Neuralgie und die syphilitische Erkrankung der Niere.

Was den letzteren Process anbelangt, so hat Israel [3]) in einem kürzlich in der freien Vereinigung der Berliner Chirurgen gehaltenen Vortrage „über die Beziehungen der Syphilis zur Nierenchirurgie“ 2 bemerkenswerthe Fälle beschrieben, in denen klinisch

1) Beitr. zur klin. Chir. Bd. VI. S. 319 u. 485. 1890.
2) Ebenda. Bd. VII. S. 135. 1891.
3) Deutsche med. Wochenschr. Bd. XVIII. Nr. 1. 1892.

nicht diagnosticirte syphilitische Erkrankungen der Niere zu operativen Eingriffen — und zwar in beiden Fällen zur Exstirpation der Niere — drängten.

Die beiden von Israel mitgetheilten Erfahrungen, wegen deren Einzelheiten auf die Originalarbeit verwiesen werden muss, thun dar, „dass es irrig ist, in Fällen von Nierenaffectionen, welche Gegenstand chirurgischer Erwägung werden, die Syphilis als Krankheitsursache ausser Acht zu lassen"; es ergiebt sich aus diesen beiden Beobachtungen, „dass sowohl geschwulstartige Vergrösserungen der Niere bei einfach syphilitisch entzündlichen, nicht gummösen Processen vorkommen, welche leicht der Verwechslung mit anderen Neubildungen unterliegen können, als auch andererseits destructive Vorgänge mit Fistelbildungen in gummös entarteten Nieren bisweilen operatives Einschreiten erfordern".

Bei den beiden Patienten von Israel erfolgte nach der Nephrektomie rasche Genesung.

Namentlich in diagnostischer Hinsicht von besonderem Interesse ist die sogenannte renale Neuralgie, eine Erkrankungsform, die in ihren Symptomen die allergrösste Aehnlichkeit mit der Steinerkrankung der Niere zeigt.

Englische und französische Autoren sind es vorzüglich, die sich mit diesem eigenthümlichen Krankheitsbilde näher beschäftigt haben, wenn schon auch von deutscher Seite Beobachtungen vorliegen, die hierher zu gehören scheinen (Lauenstein, Schede). Grössere zusammenfassende Mittheilungen über die Nierenneuralgie liegen von Mac Lane Tiffany [1]) und von F. Legueu [2]) vor.

Wenn auch aus den bisherigen Mittheilungen über die renale Neuralgie mit grosser Sicherheit hervorgeht, dass ein grosser Theil der hierher gezählten Fälle klinisch nicht constatirten Concrementen seine Entstehung verdankt, so finden sich andererseits in der Literatur doch einige Beobachtungen, in denen irgend welcher nachweisbare pathologische Zustand der betreffenden Niere vollkommen ausgeschlossen werden muss. Es sind das die wenigen Fälle, in denen wegen der andauernden unerträglichen Schmerzen oder wegen fortgesetzter starker Blutungen die Exstirpation und eine genaue pathologisch-anatomische Untersuchung der Niere vorgenommen wurde und eine Ursache für die schweren Symptome nicht nachgewiesen werden konnte. Es gehören hierher die Fälle von Durham [3]),

1) Annals of surgery. Vol. IV. p. 104. 1889.

2) Ann. des mal. des org. génito-urin. Vol. IX. No. 8, 9, 11. 1891.

3) Brit. med. journ. 18. Mai 1872.

Anderson[1]), Sabatier[2]), Péan[3]), Maurice Raynaud[4]) und Schede (l. c.).

Während wir uns in diesen Fällen wohl auf den negativen Befund der pathologisch-anatomischen Untersuchung verlassen müssen, wird man in den Fällen, wo der anscheinend vollkommen normale Zustand der Niere nur durch die Freilegung, Ab- und eventuell Durchtastung derselben festgestellt wurde, immer Zweifel hegen können, ob nicht kleinste Concremente oder andere Abnormitäten doch übersehen worden sind. Räthselhaft bleibt es nur, dass bei einer Anzahl derartiger Kranken die vorübergehende Freilegung der Niere, eventuell verbunden mit einem Debridement der Capsula fibrosa, dauernde Heilung herbeiführte. Dieser Umstand spricht sehr zu Gunsten einer rein nervösen Erkrankung.

In ein paar Fällen hing die renale Neuralgie entschieden mit Malaria zusammen und heilte auf Chinin.

Kurz darauf hinweisen müssen wir schliesslich auch noch, dass über die technische Ausführung der verschiedenen Nierenoperationen ebenfalls noch Meinungsverschiedenheiten bestehen. Während diese bei der Nephrotomie, Nephrolithotomie und Nephrorraphie mehr untergeordneter Art sind, finden wir bei der Nephrektomie den principiellen Gegensatz zwischen extra- und transperitonealer Operationsmethode.

Die Mehrzahl der deutschen Chirurgen bevorzugt mit vollem Rechte extraperitoneale Schnittführungen und wird sich hiervon hoffentlich auch nicht durch eine in der allerletzten Zeit von gynäkologischer Seite ausgehende Bewegung zu Gunsten der abdominalen Operationsweise abbringen lassen.

In gewissen Fällen von Nierenexstirpation wird ja diese letztere Methode stets ihre Berechtigung behalten, so namentlich in den noch immer ziemlich häufigen Fällen, wo man sich in der klinischen Diagnose geirrt hat und erst nach der Eröffnung der Bauchhöhle die Gewissheit bekommt, dass die angenommene Ovarialgeschwulst in Wirklichkeit von der Niere ausgeht. Die neueren extraperitonealen Schnittmethoden geben auch bei sehr grossen Nierengeschwülsten ein übersichtliches Operationsfeld und gestatten die Exstirpation ohne vorhergehende Zerkleinerung der Geschwulst. Der einzige nicht wegzuleugnende Vortheil der transperitonealen Nephrektomie besteht

1) Lancet 20. April 1889.
2) Rev. de chir. Vol. IX. No. 1. 1889.
3) Ann. des mal. des org. génito-urin. IX. 11. p. 636. 1891.
4) Arch. gén. de méd. Vol. II. p. 387. 1876.

darin, dass man sich durch directe Palpation von dem Vorhandensein und von der Beschaffenheit der anderen Niere überzeugen kann. Hierbei ist nicht ausser Acht zu lassen, dass man sich durch eine derartige Palpation doch nur von gröberen Anomalien Kenntniss verschaffen kann. Einen sicheren Einblick, ob die als gesund angenommene Niere auch wirklich normal functionirt, erhält man auch durch die genaueste Abtastung derselben nicht. Hierzu müssen wir uns anderer Methoden bedienen, von denen die Anlegung einer Nierenbeckenbauchfistel auf der erkrankten Seite entschieden die sicherste ist. Handelt es sich um die Exstirpation von Hydro- und Pyonephrosen, so sollte vorher dieses Verfahren stets in Anwendung gezogen werden. Eine directe Nierenpalpation, wie sie die transperitoneale Nephrektomie ermöglicht, wird ihren Nutzen namentlich bei der Nephrektomie wegen maligner Neubildungen entfalten können. Denn der Nachweis von Metastasen in der anderen, als gesund angenommenen Niere contraindicirt natürlich die Entfernung der primären Nierengeschwulst. Dieser Vortheil erscheint aber doch gering gegenüber den sonstigen Gefahren der transperitonealen Nephrektomie, um so geringer, als man durch die Palpation ja doch nur grössere, an der Oberfläche sitzende Knoten sicher wird nachweisen können.

Die Fälle chirurgischer Nierenaffectionen, die im Folgenden eine kurze Besprechung erfahren sollen, entstammen zum grössten Theile wiederum dem Krankenmateriale der hiesigen chirurgischen Klinik, das mir durch die Güte des Herrn Geh. Med.-Rath Prof. Dr. Thiersch zur Verfügung gestellt wurde.

In meiner ersten Nierenarbeit habe ich die traumatischen Nierenverletzungen ganz ausser Acht gelassen. In dem 10jährigen Zeitraume von 1880—1890 sind auf der hiesigen chirurgischen Klinik 11 Fälle dieser Verletzung zur Beobachtung gekommen.

Die Literatur über die traumatischen Nierenverletzungen, die seit den im Jahre 1876, resp. 1878 erschienenen Arbeiten von Simon und Maas in der Hauptsache nur kleinere casuistische Mittheilungen aufzuweisen hatte, ist in der letzteren Zeit durch einige grössere Arbeiten in dankenswerther Weise bereichert worden. Die Autoren derselben sind: Edler[1]), E. Grawitz[2]), Réczey W. Herzog[4]), Obaliński.[5])

1) Arch. f. klin. Chir. Bd. XXXIV. S. 738. 1887.
2) Ebenda. Bd. XXXVIII. S. 419. 1889.
3) Wiener Klinik. Nr. 11. 1888.
4) Münch. med. Wochenschr. Bd. XXXVII. Nr. 11—12. 1890.
5) v. Volkmann's Vortr. N. F. Nr. 16. 1891.

Eingehendere Bemerkungen über die Schussverletzungen der Niere finden sich in einer Arbeit von V. Wagner.[1]) Ausserdem haben wir auch aus den letztvergangenen Jahren eine ganze Reihe von casuistischen Mittheilungen über grössere operative Eingriffe bei Nierenverletzungen.

Unsere 11 Fälle von traumatischer Nierenverletzung sind sämmtlich subcutaner Art. 8 Patienten genasen, 3 starben. Grawitz hat 108 Fälle von subcutanen Nierenverletzungen in der Literatur auffinden können, von denen 50 einen tödtlichen Ausgang nahmen. Ich kann der Ansicht von Grawitz nur zustimmen, dass die veröffentlichten Fälle durchaus nicht die Gesammtsumme dieser Verletzungen repräsentiren, da sicher viele leichte derartige Verletzungen, die in kürzester Zeit ohne Zwischenfälle zur Heilung gelangen, nicht publicirt werden.

Was unsere 8 Genesungsfälle betrifft, so konnte es sich bei 4 Patienten sicher auch nur um leichtere Contusionen der Niere handeln; die Hämaturie dauerte bei diesen Kranken 4—8 Tage an, der Blutgehalt des Harns war aber nur 1—2 Tage lang ein stärkerer. Die Kranken klagten über mehr oder weniger heftigen Schmerz in der Gegend der verletzten Niere, zeigten aber keine stärkeren Sugillate in der betreffenden Lendengegend. Bei den 4 anderen Patienten waren die Verletzungen der Niere entschieden ernsterer Natur. Es fand sich unmittelbar nach dem Unfall ein kürzer oder länger andauernder Shok, sowie mehrmaliges Erbrechen. Die Hämaturie hielt 12, 18, 20 und 23 Tage an; der Blutgehalt des Harns war bei allen 4 Kranken Tage lang ein ausserordentlich reichlicher. Bei dem einen Kranken zeigte sich die erste Blutbeimengung zum Urine erst 2 Tage nach der Verletzung. Bei 2 Patienten waren beide Lendengegenden der Sitz von ausgedehnten, zum Theil schwappenden Blutergüssen, und es musste auch aus der Art des Unglücksfalles eine doppelseitige Nierenverletzung angenommen werden.

Die Ursache der Nierenverletzung war in 7 Fällen Ueberfahrenwerden oder Sturz von mehr oder weniger beträchtlicher Höhe herab; der eine Patient war zwischen 2 Eisenbahnpuffer eingeklemmt worden. Bei allen Kranken war die Nierenverletzung mit anderen, meist unbedeutenden Verletzungen complicirt. Nur in dem einen Falle war die Complication eine schwerere: es bestand ein ausgedehnter rechtsseitiger Hämatothorax, der auch noch zu bedenklichen pneumonischen Symptomen führte.

1 Wien 1890 (A. Hölder).

Bei allen 8 Patienten erfolgte Heilung, ohne dass es von Seiten der Niere zu weiteren Folgeerscheinungen gekommen wäre.

Die Behandlung bestand in strenger Rückenlage und in andauernder Anwendung von Eis. Von dem inneren Gebrauche styptischer Mittel wurde vollkommen abgesehen. Bei heftigeren Schmerzen wurden Opiate verabreicht. Der Katheterismus wurde, wenn irgend möglich, umgangen; musste er vorgenommen werden, so waren die Desinfectionsmaassregeln doppelt peinliche, um das Einschleppen von Infectionsstoffen in die Harnwege zu verhüten.

Es folgen zunächst die Auszüge aus den Krankengeschichten der 8 genesenen Patienten.

1. Wilhelm L., 38 Jahre alt, Handarbeiter. Patient ist von einem beladenen Wagen überfahren worden und wurde sofort nach dem Unfall auf die hiesige chirurgische Klinik überführt.

Die Untersuchung, am 17. Mai 1881, ergab einen kräftigen, musculösen Mann. Leichter Shok. Erbrechen. Kopf- und Brustorgane ohne Abnormitäten.

Leib weich, nicht aufgetrieben. Beide Lumbalgegenden sind der Sitz eines grossen, schwappenden, subcutanen Blutergusses.

Wirbelsäule, Becken, Extremitäten bieten keine Zeichen einer Verletzung.

Urin deutlich bluthaltig. In den nächsten Tagen noch Blutbeimengung, bis zum 29. Mai, an welchem Tage der Urin blutfrei erscheint.

Intercurrirende Pneumonie. Traumatische Bauchhernie. Patient wird am 9. Juli mit Bandage entlassen.

2. Wilhelm P., 29 Jahre alt, Handarbeiter. Patient ist durch Ueberfahren am rechten Fuss und am Unterleib verletzt worden. Die näheren Umstände des Unglücksfalles sind nicht zu eruiren gewesen. Am Tage darauf wurde Patient auf die hiesige chirurgische Klinik überführt.

Die Untersuchung, am 19. Januar 1882, ergab einen kräftigen, musculösen Mann. Shoksymptome. Kopf, Hals, Brust ohne Besonderheiten.

Unterleib zeigt auf der linken Seite ausgedehnte, sehr schmerzhafte Sugillationen. In der Mitte der linken Bauchhälfte eine bis auf den M. obliquus ext. gehende Rissquetschwunde.

Blase stark gefüllt. Der mittelst Katheter entleerte Harn ist deutlich bluthaltig. Die Lendenpartie beiderseits geschwollen und mit Sugillaten durchsetzt; namentlich auf der linken Seite sehr starke Schwellung, die sich auf die äussere Beckengegend und auf den Oberschenkel fortsetzt. Schwere Contusion des rechten Unterschenkels und Fussgelenkes. Nirgends eine Fractur nachweisbar.

23. Januar. Sugillate langsam im Zurückgehen.

Harn noch deutlich blut- und eiweisshaltig.

8. Februar. Urin frei von Blut. Die übrigen Verletzungen heilten langsam, so dass Patient erst am 25. März entlassen werden konnte.

3. Ernst M., 34 Jahre alt, Müller. Patient ist 2 Stock hoch herabgestürzt und auf dem Rücken liegend aufgefunden worden. Er war nicht bewusstlos, hat nicht gebrochen, aber Blut gespuckt.

Patient wurde unmittelbar nach der Verletzung auf die chirurgische Klinik transportirt.

Die Untersuchung, am 4. März 1882, ergab einen kräftigen Mann mit auffallend beschleunigter, stöhnender Respiration.

Kopf ohne Besonderheiten.

Brust: Herzgegend ausserordentlich empfindlich. Rippenbruch nicht nachweisbar, ebensowenig sind Hautsugillate oder Hautemphysem vorhanden. Herzdämpfung nicht verbreitert. Ueber dem ganzen Herz hört man ein eigenthümliches, lautes Reiben.

Leib weich, nicht aufgetrieben. Druck auf die Blase und auf die Symphyse schmerzhaft; ebenso starke Druckempfindlichkeit in der rechten Lendengegend.

Urin spontan entleert, ausserordentlich stark bluthaltig.

Schon in den nächsten Tagen nahm der Blutgehalt des Urins ab und war am 8. März vollkommen verschwunden. Patient wurde am 25. März entlassen.

4. Moritz Sch., 42 Jahre alt, Handarbeiter. Patient wurde von einem aus circa 3 Meter Höhe herabfallenden Holzblock an der linken Schädelseite und an dem Rücken verletzt. Längere Zeit anhaltende Bewusstlosigkeit; starke Blutung aus Mund und Nase; Erbrechen.

2 Stunden nach der Verletzung Aufnahme in die Leipziger chirurgische Klinik.

Die Untersuchung, am 19. Februar 1883, ergab einen kräftigen, musculösen Mann.

Am Hinterkopf, in der Gegend der Hinterhauptsschuppe, eine stark blutende Rissquetschlappenwunde, in deren Grund der Knochen entblösst ist. Keine Fractur oder Fissur nachweisbar. Beide Augenlider stark blutunterlaufen.

Rücken: In der Gegend der unteren Lendenwirbelsäule starke Sugillate. Antiseptische Naht u. s. w. der Kopfwunde.

21. Februar. Urin stark bluthaltig. Heftige Schmerzen, namentlich in der rechten Lendengegend.

23. Februar. Blutgehalt des Harns hat noch zugenommen. Starke Bronchitis.

26. Februar. Geringe Abnahme des Blutgehaltes. Beschwerden beim Urinlassen, Katheterismus ohne Schwierigkeiten.

10. März. Urin ganz blutfrei. Wegen eigenthümlicher nervöser Störungen wird Patient erst am 31. März entlassen.

5. Jacob H., 27 Jahre alt, Schornsteinfeger. Patient ist in Ausübung seines Berufes vom Dache gestürzt und dabei angeblich mit dem Gesäss aufgeschlagen. Wegen heftiger Kreuzschmerzen konnte sich Patient nicht erheben und wurde in die chirurgische Klinik transportirt.

Die Untersuchung, am 17. November 1884, ergab einen kräftigen Mann, der ausser einem unbedeutenden Sugillat der Kopfschwarte

keine äusseren Verletzungen zeigte. Starke Druckempfindlichkeit in der linken Fossa iliaca; daselbst aber nirgends Sugillate oder Hautabschürfungen.

Der direct nach Verletzung gelassene Harn ist blutfrei, der mehrere Stunden später gelassene Urin dagegen stark bluthaltig. Dieser Blutgehalt währte 6 Tage an.

Am 6. December wurde Patient geheilt entlassen.

6. Max T., 22 Jahre alt, Kutscher. Patient ist am Abend vorher von einem Rollwagen auf das Strassenpflaster gefallen. Er konnte sich selbst wieder erheben, spürte aber sofort heftige Schmerzen in der rechten Seite des Unterleibes. Unterwegs nach seiner Wohnung musste er Wasser lassen, das nur sehr spärlich, unter grossen Schmerzen und ganz blutig abging. Auch in der Nacht noch mehrmals Abgang blutigen Urins.

Am nächsten Tage wurde Patient auf die hiesige chirurgische Klinik aufgenommen.

Die Untersuchung, am 27. Juli 1887, ergiebt einen kräftigen Menschen, der über heftige Schmerzen in der rechten Nierengegend klagt; daselbst starke Druckempfindlichkeit. Eine Geschwulst ist nicht nachweisbar.

Urin trübe, gleichmässig stark blutig gefärbt.

1. August. Urin heute blutfrei. Schmerzen und Druckempfindlichkeit geringer.

8. August. Geheilt entlassen.

7. Reinhold St., 28 Jahre alt, Wagenrücker. Patient ist mit der rechten Thoraxhälfte zwischen zwei Puffer eingeklemmt worden. Er wurde sofort nach dem Unglücksfall ins Krankenhaus überführt.

Die Untersuchung, am 18. December 1889, ergiebt einen mässig genährten, blassen Mann. Shoksymptome. Die Untersuchung der Lungen lässt rechterseits einen bis 2 Querfinger breit über den Schulterblattwinkel reichenden Pleuraerguss nachweisen. Die Probepunction zeigt rein blutige Flüssigkeit. Hochgradige Druckempfindlichkeit der Leber- und rechten Unterbauchgegend.

Urin kann spontan nicht gelassen werden. Mittelst Katheters werden 500 Ccm. blutig gefärbten Urins entleert.

24. December. Temperaturen bis 39,5. Andauernde Hämaturie, die erst am 10. Januar 1890 vollkommen nachlässt. Patient bekam zu seinem rechtsseitigen Hämatothorax noch schwere pneumonische Symptome und konnte erst am 17. Februar 1890 geheilt entlassen werden.

8. Richard L., 29 Jahre alt, Maurer. Patient ist von einem Neubau 2 Stock hoch herabgestürzt. Kurzdauernde Bewusstlosigkeit; sofortige Ueberführung ins Krankenhaus.

Die Untersuchung, am 15. November 1890, ergiebt einen kräftigen, gut genährten Mann.

Athmung oberflächlich, schmerzhaft. Hochgradige Druckempfindlichkeit in der Gegend der 7.—10. Rippe, entsprechend der hinteren rechten Axillarlinie. Keine Crepitation, keine Dämpfung, normale Athemgeräusche.

16. November: Temperatur 38,4. Sputum blutig gefärbt. Urin enthält geringe Mengen Blutes.

17. November: Reichlicher Blutgehalt im Urin.

25. November: In den letzten Tagen fieberfrei. Urin und Sputum ohne Blut. Lungenbefund normal. Eine Rippenfractur nicht mit Sicherheit nachweisbar.

27. November: Patient wird in häusliche Pflege entlassen.

Von den 3 tödlich endenden Fällen giebt der Fall „Herfurth" ein deutliches Beispiel einer uncomplicirten, schwersten subcutanen Nierenzerreissung mit gleichzeitiger Zerreissung des Peritonealüberzuges der Niere und Blutaustritt in die Bauchhöhle. Patient ging 10 Stunden nach der Verletzung im Collaps zu Grunde. Bei den beiden anderen Kranken, die am 7., resp. am 10. Tage nach der Verletzung starben, bildete die bei der Section gefundene schwere Nierenzerreissung nicht das hervorstechendste klinische Symptom. Im Gegentheil liessen bei dem ersten der beiden Kranken nur heftige Schmerzen in der einen Lumbalgegend an eine Nierenverletzung denken; der Urin war niemals bluthaltig.

Bei dem anderen Patienten war zeitweise sehr starke Hämaturie vorhanden; auch wies in den letzten Lebenstagen eine zunehmende Hervorwölbung in der rechten Nierengegend auf eine stärkere Verletzung dieses Organes hin.

Auf die weiteren schweren Verletzungen, denen die beiden Kranken schliesslich erlagen, will ich hier nicht näher eingehen.

Pathologisch-anatomisch fanden sich in beiden Fällen schwere, tiefgehende Zerreissungen der einen Niere; in dem einen Falle auch eine vollständige Thrombose des Hauptstammes der Nierenarterie. Bei diesem Kranken war keine Hämaturie vorhanden gewesen. Die verletzte Niere bot in beiden Fällen das Bild der totalen Nekrose.

W. Herzog[1]) hat aus einer genauen Durchsicht der bisher vorliegenden Casuistik gefolgert und durch eigene Thierversuche bestätigt gefunden, dass „bei Stössen und Schlägen gegen die Lumbalgegend und beim Aufschlagen des Körpers auf die Nierengegend, also bei allen indirect auf die Niere wirkenden Gewalten Risse am Hilus mit Blutungen in das retroperitoneale Gewebe die Regel bilden, dagegen bei directen Quetschungen der Niere von vorn und der Seite gewöhnlich Risse an der Vorderfläche oder unregelmässige Zerfetzungen der Nierensubstanz mit Zerreissung des Peritonealüberzuges und Bluterguss in die Bauchhöhle stattfinden werden".

1) l. c. S. 220.

Bei unserem 1. und 3. Patienten findet sich diese Annahme bestätigt. In dem 2. Falle, wo sicher eine indirecte Verletzung der Niere vorlag, fand sich am Hilus keine Verletzung, sondern ebenfalls eine schwere Zerreissung der Nierensubstanz.

Die Krankengeschichten sind folgende:

Herfurth, circa 40 Jahre alt, Handarbeiter. Patient soll auf weichem Wege von einem unbeladenen Lastwagen über die rechte untere Bauchseite überfahren worden sein. Er wurde am 1. November 1882 Nachmittags 5 Uhr im schwersten Collaps in die hiesige chirurgische Klinik gebracht.

Die Untersuchung ergab einen mittelgrossen, mässig kräftigen Mann. Hochgradiger Shok. Die Untersuchung von Kopf, Brust und Extremitäten ergab keine nachweisbare Verletzung. Leib aufgetrieben, namentlich rechterseits, daselbst auch einige kleine Hautabschürfungen und Sugillate. Eine abnorme Resistenz oder Dämpfung nicht nachweisbar. Die Percussion der Harnblase ergab einen nur geringen Füllungsgrad derselben, mit dem Katheter wurden einige Tropfen reinen Blutes entleert.

2 Stunden später — Patient hatte sich trotz aller angewandter Mittel nicht aus dem Collaps erholt — fand sich eine ziemlich ausgedehnte Dämpfung der rechten Lumbalseite.

Tod am Abend des Aufnahmetages, circa 10 Stunden nach dem Unglücksfall. Die Section ergab eine totale quere Zerreissung der rechten Niere zwischen oberem und mittlerem Drittel mit mächtigem perirenalem Bluterguss. Der Peritonealüberzug zeigte einen mehrere Centimeter langen Einriss; in der kleinen Beckenhöhle reichliche Mengen frisch geronnenen Blutes. In der Harnblase einige Blutcoagula. Weitere Verletzungen nicht nachweisbar.

Hermann Sch., 34 Jahre alt, Handarbeiter. Patient ist von einem 2 Stock hohen Gerüst auf ebenen Boden herabgestürzt und wurde sofort nach dem Unfall besinnungslos in die hiesige chirurgische Klinik aufgenommen.

Die Untersuchung — am 20. October 1890 — ergab einen kräftigen Mann. Sensorium frei. Puls etwas beschleunigt, kräftig. Auf der Stirn 3 unbedeutende Rissquetschwunden. Geringe Blutunterlaufung des rechten oberen Augenlides. Am Kinn eine oberflächliche Rissquetschwunde. Brustorgane ohne Besonderheiten. Leib stark tympanitisch aufgetrieben, schmerzhaft. Dicht oberhalb des Nabels findet sich eine eigenthümliche, quer verlaufende Einsenkung, als ob die untere Hälfte des Leibes durch eine abnorm gefüllte Blase ausgedehnt wäre. Urin noch nicht entleert. Mittelst weichen Katheters werden 200 Ccm. trüben, nicht blutig gefärbten Urins entleert.

21. October. Auf Einlauf reichliche Stuhlentleerung. Kein Erbrechen.

22. October. Temperatur über 40,0. Puls 140. Sehr schweres Krankheitsbild. Starke Schmerzen in der rechten Lumbalgegend. Urin spontan entleert, nicht bluthaltig. In den nächsten

Tagen andauernd hohes Fieber, ohne dass es zu irgend welchen Localisationen gekommen wäre.

27. October. Tod.

Sectionsdiagnose: Fractura cranii; Meningitis purulenta-fibrinosa. Ruptura hepatis et renis d. Peritonitis. Pyaemia.

Rechte Niere liegt in einem festen, von reichlichen schwarzrothen Blutergüssen durchsetzten Gewebe. Bei der Herausnahme derselben zeigt sich, dass die Niere an der Aussenseite, etwa in der Mitte, quer eingerissen ist. Der Riss ist ca. 3 Cm. lang, zeigt etwas unregelmässige Ränder ohne eine Reaction. Zwischen den Wundrändern ziemlich feste Blutgerinnsel.

Auf dem Durchschnitt zeigt die ganze Niere eine trübe Schnittfläche, in der Rindensubstanz von gelbgrauer, an den Pyramiden von grauröthlicher Farbe. Dabei ist die Schnittfläche vorquellend, die Consistenz weich (totale Nekrose). Beim Aufschneiden der Art. renal. d. findet sich der Hauptstamm durch ein frisches, schwarzes Blutgerinnsel vollständig erfüllt. Das Gerinnsel ist ziemlich derb, der Wand allseitig fest anhaftend. Schwere, tiefgehende Risse im rechten Leberlappen. (Der weitere genaue Sectionsbericht hat auf unser Thema keinen Bezug.)

August S., 25jährig, Dienstknecht. Patient ist von einem mit Sand beladenen Wagen herabgestürzt und kam so zu liegen, dass ihm ein oder zwei Räder von der linken Schulter nach der Lebergegend zu über die Brust hinweggingen. Patient wurde in bewusstlosem Zustande sofort ins Krankenhaus geschafft.

Die Untersuchung — am 27. October 1890 — ergab einen kräftigen, gut genährten Menschen. Mässiger Shok.

Linksseitige Clavicularfractur im äusseren Drittel. Starke Druckempfindlichkeit der rechten Thoraxhälfte und der Lebergegend. Unterhalb des rechten Schulterblattes leichtes Hautemphysem. Normaler Lungenbefund; kein Blutauswurf. Ueber die Lebergegend laufen von hinten nach vorn zwei 8 Cm. lange, parallele, strichförmige Excoriationen.

29. October. Temperatur 38,5. Keine Erscheinungen von Seiten der Pleura oder Lunge; keine peritonitischen Symptome. Urin enthält seit heute reichliche Mengen Blut.

31. October. Urin gestern ohne Blut. Nachdem Patient heute ohne ärztliche Verordnung aufgestanden ist, finden sich wieder reichliche Blutmengen im Urin.

3. November. Andauernd Temperaturen bis 39,0. Schwerer Allgemeinzustand; beginnende Delirien. Urin zeigt wechselnden Blutgehalt; keine Gerinnsel. Beträchtliche Vergrösserung der Leberdämpfung; deutliche Hervorwölbung der rechten Nierengegend.

4. November. Heute deutliche Dämpfung rechts hinten von der 6. Rippe an. Daselbst Crepitation zu hören. Probepunction ergiebt blutig-seröses Exsudat. Andauernde Delirien.

5. November. Tod im Coma.

Sectionsdiagnose: Pleurablutung, multiple Rippenfracturen. Ruptur der Leber und der rechten Niere mit Nekrose.

Rechte Niere stark vergrössert, Fettkapsel reichlich mit Blutungen durchsetzt, reisst bei der Herausnahme der Niere entzwei. Die Niere ist durch mehrere tiefgehende Risse zerklüftet; das Gewebe auf dem Durchschnitte gleichmässig, sehr getrübt, körnig, trocken. Rinde verbreitert, gelblichgrau; Pyramidenzeichnung ebenso wie in der Rinde verloren (totale Nekrose der Niere). Leberkapsel durch zahlreiche bindegewebige Auflagerungen verdickt; längs des Lig. suspensor. am vorderen rechten Rande eine oberflächliche Ruptur der Leber. In der Tiefe daselbst ein über wallnussgrosser nekrotischer gelber Herd, der von mehreren Rissen umgeben ist, die mit dunkelrothen, schwärzlichen Blutgerinnseln erfüllt sind.

Im kleinen Becken circa 300 Ccm. theerartiges, dunkles, flüssiges Blut.

Von besonderem Interesse ist die Frage der eventuellen Nierenexstirpation bei traumatischen Nierenverletzungen.

Handelt es sich um Fälle, wo die Nierenverletzung mit offener Verwundung der bedeckenden Weichtheile complicirt ist, also um percutane Nierenverletzungen — es gehören hierher namentlich die Fälle von Schuss- und Stichverletzungen der Niere —, so wird man durch das der Wunde entströmende Blut, resp. durch den nach aussen abgesonderten Eiter einen Anhaltspunkt für das operative Eingreifen haben und je nachdem die Nephrektomie oder Nephrotomie des verletzten Organs ausführen. Nephrektomien wegen Schuss- oder Stichverletzungen der Niere sind vorgenommen worden von Keen, Willard, Reyer, Bruns, Le Fort, Price, Villeneuve, Gage. Nur bei den Patienten der drei letztgenannten Autoren nahm die Operation einen günstigen Ausgang.

Ebenso wie bei den percutanen, so liegt auch bei den subcutanen Verletzungen der Niere die Hauptgefahr in der Blutung und in der Eiterung. Beide können zu einem operativen Eingreifen drängen. Ueber die Nephrektomie wegen andauernder schwerer Blutung bei subcutanen Nierenverletzungen sind die Meinungen der Chirurgen getheilt. Einmal hat man schon in Fällen schwerster und wiederholter Blutung mit Collaps u. s. w. Heilung ohne operativen Eingriff eintreten sehen, dann aber kommen die Kranken häufig in einem so schweren Zustande zur Beobachtung, dass jede grössere Operation contraindicirt ist.

Unter unseren Fällen war es nur der Fall „Herfurth", in dem man an einen operativen Eingriff hätte denken müssen, wenn es der Allgemeinzustand des Patienten irgendwie erlaubt hätte.

Fälle von Nephrektomie bei subcutanen Nierenverletzungen, in denen eine andauernde, schwerste Blutung die Operation indicirte, sind mir aus der Literatur nur folgende bekannt:

Rawdon[1]): 12jähriger Knabe, der 8 Fuss hoch herabgefallen war. Rechtsseitige Nierenzerreissung. Lebensgefährliche Hämaturie. Nephrektomie. Tod.

Arx[2]): 59jähriger Portier, der von einer beträchtlichen Höhe herab mit der rechten Lendengegend gegen die Kante eines gusseisernen Ofens gefallen war. 10 Tage lang schwere Hämaturie, dann klarer Urin. 5 Tage später erneute schwerste Blutung, die auf keine Weise zu stillen war. Lumbale Nephrektomie. Tod nach 24 Stunden infolge von Anämie.

Hochenegg[3]): grosses retroperitoneales Hämatom mit andauernder Hämaturie. Schwere Anämie, Fröste und hohes Fieber. Nephrektomie. Heilung. Die exstirpirte Niere zeigte in ihrer unteren Hälfte tiefe Einrisse.

Obaliński[4]): Officier, der mit dem Pferde zu Falle gekommen war, wobei er mit der rechten Seite gegen eine Barrière anschlug. In diesem Falle war die Hämaturie nur gering und kurzdauernd. Es bildete sich aber ein schmerzhafter, stetig wachsender Tumor in der rechten Lumbalgegend, der auf eine innere Blutung zurückgeführt werden musste. Nephrektomie von einem Bardenheuer'schen Thürflügelschnitt aus. Heilung. Die Niere war vollkommen in zwei ungleiche Hälften zerrissen.

Sorge[5]): Nephrektomie wegen subcutaner Nierenzerreissung durch Quetschung. Anfangs Hämaturie durch 24 Stunden, dann 3tägige Pause, dann Wiederbeginn mit solcher Steigerung, dass am 3. Tage Operation nöthig wurde. Lumbarschnitt. Heilung.

Wahrscheinlich gehört hierher auch ein Fall von Mac Ewan[6]), der einen 21jährigen Patienten betraf, bei dem 4 Wochen nach einer Nierenzerreissung ein schwerer (anämischer?) Zustand eintrat, der die Nephrektomie angezeigt erscheinen liess. Tod 8 Stunden nach der Operation im Shok.[7])

In einigen anderen Fällen, in denen die Nephrektomie nach subcutanen Nierenläsionen ausgeführt wurde, war es nicht die gefahrdrohende Blutung, die den Eingriff indicirte, sondern die Erscheinungen von Vereiterung des renalen und perirenalen Blutergusses. Die Wege, auf welchen in den Fällen von subcutaner

1) Lancet. May 26, 1883.

2) Corresp.-Blatt f. Schweizer Aerzte. Bd. XVI. 9. S. 241. 1886.

3) Wiener klin. Wochenschr. IV. Nr. 4. 1891.

4) v. Volkmann's Vorträge. N. F. Nr. 16. 1891.

5) Centralbl. f. Chir. Bd. XIX. Nr. 4. 1892.

6) David Newman, On the surgical diseases of the kidney. p. 345. 1888.

7) Anmerk. während der Correctur: Weiterhin gehört hierher noch eine mit günstigem Erfolge von Studsgaard ausgeführte Nephrektomie. Centralbl. f. Chir. XVIII. Nr. 25. 1891.

Verletzung die Infectionsträger zur Niere gelangen können, sind von E. Grawitz in seiner oben erwähnten Arbeit näher erörtert worden.

Folgende hierher gehörende Fälle von Nephrektomie sind mir aus der Literatur bekannt geworden:

Neuber-Döge[1]): 22jähriger Patient mit subcutaner Zerreissung der rechten Niere. Vereiterung des Blutergusses; Zeichen von septischer Allgemeininfection. Nephrektomie. Einige Tage später Sectio mediana zur Entfernung alter Blutgerinnsel aus der Blase. Tod.

Mudd[2]): 5jähriger Knabe mit rechtsseitiger subcutaner Nierenverletzung. Rasch wachsende, fluctuirende Geschwulst in der rechten Lumbalgegend. Incision und Drainage, später Nephrektomie. Heilung.

Fenger[3]): 20jähriger Patient mit schwerer Contusion der rechten Lumbalgegend. Kurzdauernde Hämaturie; dann Entwicklung einer Geschwulst in der rechten Lumbalgegend. Ein Jahr später Nephrotomie, dann Nephrektomie. Tod unter schweren Lungensymptomen. Die Untersuchung der exstirpirten Niere ergab einen totalen, zum Theil vernarbten Querriss. Bei der Section fand sich eine bis zur Leber reichende grosse Abscesshöhle; Abscesse in Leber und Lunge; rechtsseitiges Empyem, Durchbruch desselben in einen grösseren Bronchus.

Péan[4]): 46jährige Frau mit rechtsseitiger Nierencontusion. Perinephritische Eiterung; Nephrektomie. Tod.

Demons[5]): 49jähr. Patient mit linksseitiger Lungenverletzung und Nierenquetschung. Perinephritischer Abscess; Nephrektomie. Heilung.

Der Fall von Barker[6]) gehört wohl eigentlich nicht hierher, da es sich bei dem 4jährigen Knaben nicht um eine Nierenzerreissung, sondern um eine durch Ueberfahrenwerden hervorgerufene Ureterenzerreissung handelte. Bei dem kleinen Patienten wurde die Nephrektomie mit günstigem Erfolge ausgeführt.

Obaliński erwähnt in seiner Arbeit noch eines Falles, in dem Kosiński mit günstigem Erfolge eine Nephrektomie bei Nierenruptur ausgeführt hat. Näheres habe ich über diesen Fall nicht finden können.[7])

Bardenheuer hat auf dem Chirurgencongress 1891 über eine Beobachtung berichtet, in der durch einen Deichselstoss eine quere Resection des unteren Endes der Niere ausgeführt war. Die Verjauchung des ausgetretenen blutigen Urins in dem retroperitonealen Bindegewebe indicirte eine Blosslegung der Niere, wobei sich ergab,

1) Inaug.-Diss. Kiel 1889.
2) Americ. journ. of the med. scienc. Vol. XCVII. p. 2. 1889.
3) Journ. of the americ. med. associal. Vol. XII. p. 26. 1889.
4) D. Newman, On the surgical diseases of the kidney. p. 346. 1888.
5) Bull. et mém. Soc. de chir. Paris 1886. p. 450.
6) Lancet. Jan. 17, 1885.
7) Anmerk. während der Correctur: Siehe Centralbl. f. Chir. XIX. Nr. 6. 1892.

dass das untere vollständig abgetrennte Nierendrittel mindestens 20 Cm. von dem Reste entfernt lag. Die Nierenwunde war durch eine feste, schon ältere Narbe geschlossen. Der Wundverlauf war nach der Ausräumung der Höhle ein guter.

Die nächsten 4 Beobachtungen betreffen Fälle von Nierenеiterung; 2mal handelte es sich dabei um Concrementbildung in der Niere.

Der eine der beiden Nierensteinkranken, der schon seit 6 Jahren an häufig wiederkehrenden, heftigen, rechtsseitigen Kolikanfällen gelitten, und bei dem sich eine grössere Geschwulst in der rechten Nierengegend entwickelt hatte, hatte das letzte Jahr vor der Operation auch einige Male ganz typische linksseitige Nierensteinkoliken.

Wegen der sicheren doppelseitigen Nierenerkrankung konnte also bei diesem Kranken an eine Nephrektomie nicht gedacht werden. Es wurde mit günstigem Erfolge die Nephrolithotomie auf der rechten Seite vorgenommen.

Bei dem anderen Patienten mit ausgesprochenen linksseitigen Nierensteinkoliken, bei dem sich eine kindskopfgrosse, prall elastische Geschwulst in der linken Lumbalgegend vorfand, wurde ebenfalls mit günstigem Erfolge die Nephrolithotomie ausgeführt. Auffallend war bei diesem Kranken, dass auch nach der Operation der Blasenurin, der nur von der anderen, nicht operirten Niere stammen konnte — denn in die Abscesshöhle injicirte Farbstofflösungen kamen niemals in dem Blasenurin zum Vorschein —, noch immer reichliche Eitermengen enthielt. Es musste deshalb auch eine Erkrankung der anderen Niere angenommen werden, und in der That trat mehrere Monate nach der Operation plötzlich unter Schüttelfrost und hohem Fieber ein schwerer Kolikanfall auf der nicht operirten Seite ein, der zu einer 12stündigen Anurie führte.

Eine später vorgenommene genaue Untersuchung in der Narkose liess in der rechten Nierengegend keine Geschwulst nachweisen. Patient entzog sich leider bald darauf einer weiteren Beobachtung.

Die beiden Fälle zeigen wieder aufs Deutlichste die schon so oft erhärtete Thatsache der doppelseitigen Erkrankung an Nierensteinen und ermahnen, als operatives Verfahren bei Pyelonephritis calculosa zunächst nur die Nephrolithotomie gelten zu lassen. Zeigt späterhin auch die andere Niere schwerere Krankheitssymptome, so braucht man sich nicht zu scheuen, die Nephrolithotomie auch an dieser Niere vorzunehmen.

Fälle von doppelseitiger Nephrolithotomie sind von Page[1]), Godlee[2]), Swain[3]) mitgetheilt worden. Nur der Kranke des erstgenannten Autors genas.

Turner[4]) hat sogar bei einer 45jährigen Frau die doppelseitige Nephrolithotomie in einer Sitzung vorgenommen, leider mit ungünstigem Ausgange.

In den letal endenden Fällen handelte es sich um ungünstige Complicationen, z. B. schwerste Blutung im Anschluss an die Operation. In der Literatur finden sich auch eine Anzahl von Mittheilungen, wonach wegen anscheinend einseitiger Steinniere die Nephrektomie vorgenommen wurde, dann aber nach einem kürzeren oder längeren Zwischenraum auch die andere Niere erkrankte und die Nephrolithotomie nöthig machte. Mit günstigem Ausgange ist dies nur in einem Falle geschehen, über den Clement Lucas[5]) berichtet. Die 37jährige Patientin war 5 Jahre nach der 2. Operation noch vollkommen gesund.

Auch in den Fällen von Concrementbildung in der Niere, in denen es zu mehr oder weniger hochgradigen Eiterungen gekommen ist, werden fast stets noch kleinere oder grössere Reste secretionsfähiger Nierensubstanz vorhanden sein, die dann namentlich schwer ins Gewicht fallen, wenn auch die andere Niere erkrankt. Ist es noch nicht zu Eiterungsprocessen im Nierenparenchym gekommen, so ist die Nephrektomie als operatives Heilverfahren gegen die Nierensteine natürlich von vornherein vollkommen ausgeschlossen.

Unter den jüngsten Arbeiten über operative Eingriffe bei Steinniere sei namentlich eine aus der Guyon'schen Schule stammende „Thèse" von F. Legueu[6]) erwähnt, die die neuesten Ergebnisse auf diesem Gebiete enthält und kritisch beleuchtet.

Friedrich H., 41 Jahre alt, Reisender. Patient stammt angeblich aus gesunder Familie. Ausser den gewöhnlichen Kinderkrankheiten will er stets gesund gewesen sein, bis in die Mitte der dreissiger Jahre. Er muss den grössten Theil des Jahres auf Reisen zubringen und ist dadurch den verschiedensten Schädlichkeiten ausgesetzt.

Vor circa 6 Jahren erkrankte er ziemlich plötzlich, nachdem er sich kurz vorher einer starken Erkältung ausgesetzt hatte, an heftigen rechtsseitigen Lendenschmerzen, Erbrechen

1) Medico-chir. transact. Vol. LXXI. p. 239. 1888.
2) Bost. med. & surg. journ. Vol. CXXIV. No. 3. 1891.
3) Lancet. June 20, 1891.
4) Transact. of the clinical society of London. Vol XXIV. p. 151. 1891.
5) Bost. med. & surg. journ. Vol. CXXIV. No. 3. 1891.
6) Paris 1891 (G. Steinheil).

und Frösteln. Der Urin soll sehr trübe und dunkel gewesen sein. Nach einigen Tagen verschwanden die Schmerzen, kehrten aber im Laufe der nächsten Jahre häufiger wieder.

Verschiedene Aerzte, die Pat. consultirte, constatirten Nierensteinkolik und verordneten Trinkcuren in Carlsbad, Wildungen u. s. w. Im letzten Jahre traten die Kolikschmerzen auch einige Male in ganz typischer Weise auf der linken Seite ein.

Vor einigen Wochen erlitt Patient wiederum eine schwere rechtsseitige Nierenkolik. Die heftigen Schmerzen liessen nach 2 Tagen nach, verloren sich aber nicht ganz. Patient fieberte Abends, wurde appetitlos und konnte seinen Geschäften nicht mehr nachgehen. Auf der rechten Lendenseite entwickelte sich eine schmerzhafte Anschwellung. Urin sehr trübe und dick; kein Blut enthaltend.

Die Untersuchung des Patienten am 22. Januar 1887 ergab einen ziemlich grossen, bleichen und abgemagerten Mann. Temperatur zwischen 38—39°.

Brustorgane normal. Leib etwas aufgetrieben, namentlich auf der rechten Seite. Die Palpation zeigte auf der rechten Seite, unterhalb der Leber, eine schmerzhafte Resistenz, die sich nach der Seite und nach hinten zu fortsetzte; daselbst war auch die Haut leicht ödematös infiltrirt. Eine Untersuchung in der Seitenlage mit angezogenen Oberschenkeln ergab bei bimanueller Palpation eine etwa kleinkindskopfgrosse, ziemlich prall gespannte, undeutlich fluctuirende Geschwulst, die der Stelle der rechten Niere angehörte. Die gleiche Untersuchung der linken Seite liess bei den leicht eindrückbaren, dünnen Bauchdecken den unteren Theil der linken Niere deutlich fühlen. Eine Vergrösserung derselben konnte nicht sicher constatirt werden, dagegen eine auffällige Empfindlichkeit bei stärkerem Druck.

Urin in seiner Menge etwas vermindert, trübe, stark sedimentirend. Die mikroskopische Untersuchung des Bodensatzes zeigte reichliche Leukocyten, keine Blutkörperchen.

Untersuchung per anum ergab normale Verhältnisse.

Am folgenden Tage führte ich bei dem Patienten die rechtsseitige Nephrotomie von dem Simon'schen Lumbalschnitte aus. Circa 8 Cm. langer Schnitt, der nach Durchtrennung der Haut und Musculatur eine deutlich hervortretende, fluctuirende Geschwulst erkennen lässt. Eine Probepunction ergiebt urinös riechenden, dicken Eiter. 2 Cm. lange Incision, Sicherung der beiden Wundränder durch je eine Fadenschlinge. Entleerung von circa 500 Ccm. dicken, deutlich urinös riechenden Eiters, der ziemlich reichlichen, körnigen, festen Detritus und ein kleines, erbsengrosses Concrement enthält. Mit dem Finger kommt man in eine ziemlich grosse, anscheinend glattwandige Höhle, in der man deutlich die nur wenig abgeflachten Nierenpapillen fühlen kann. Ein weiteres Concrement kann nicht nachgewiesen werden. Vorsichtiges Ausspülen der Abscesshöhle mit lauwarmem Salicylwasser; Einlegen eines dicken, mit Jodoformgaze umwickelten Drainrohres. Verband mit Jodoformgaze und Torfmooskissen.

Patient fühlte sich nach der Operation ausserordentlich erleichtert.

Temperatur normal. Urin in den nächsten Tagen noch trübe und eiterhaltig. Der Eitergehalt verschwand jedoch im Laufe der nächsten Wochen vollkommen.

Die Secretion aus der Wunde nahm ebenfalls ziemlich rasch ab, so dass bereits 3 Wochen nach der Operation das Drainrohr weggelassen werden konnte. Einspritzungen von Indigolösung in die Wunde ergaben stets eine Blaufärbung des Blasenurins.

Die Geschwulst in der rechten Lumbalgegend war sofort nach der Operation verschwunden; jedoch blieb bei tieferem Eindrücken die Resistenz rechts stets etwas stärker, als auf der entsprechenden linken Seite.

Nach Weglassung des Drainrohres rascher Schluss der Wunde; der Urin wurde vollkommen eiterfrei, zeigte sich jedoch andauernd stark absetzend.

Kurz vor der Mitte März erfolgenden Entlassung des Patienten kam es noch einmal zu einem stärkeren Kolikanfall auf der linken, nicht operirten Seite.

Die letzte Mittheilung von dem Patienten habe ich etwa ein Jahr nach der Operation erhalten. Patient hatte an Gewicht zugenommen. Die Nierenwunde war fest verheilt geblieben. Rechts keine, links ab und zu leichte kolikartige Schmerzen. Der Urin enthielt in diesen Perioden einen starken Ziegelmehlniederschlag. Neuere Nachrichten habe ich von dem Patienten leider nicht erlangen können.

Emil S., 22 Jahre alt, Bäcker. Patient hat Masern, Scharlach und im 17. Jahre angeblich eine Gehirnentzündung durchgemacht. Seit 2 Jahren klagt er über periodisch wiederkehrende Schmerzen in der linken Bauchseite, die anfangs mit heftigem Erbrechen verbunden waren. Im Sommer 1888 lag Patient 8 Wochen lang auf der inneren Abtheilung des Leipziger Krankenhauses. Die damalige Diagnose lautete auf circumscripte Peritonitis, Beckenabscess mit Durchbruch ins Rectum.

Etwa 9 Wochen nach seiner Entlassung stellten sich wiederum Schmerzen in der linken Bauchseite ein, die ungefähr alle 14 Tage wiederkehrten. Am 2. Februar 1889 wiederum Aufnahme ins Krankenhaus. Es wurde damals ein derber, glatter Tumor in der Gegend des linken Rippenbogens constatirt. Urin gelbbraun, getrübt, reichliche Leukocyten enthaltend, von ammoniakalischem Geruch. Nach öfter wiederkehrenden heftigen Schüttelfrösten und unter heftigen Schmerzen in der linken Seite und unter Erbrechen kam es am 14. Februar zu einem Durchbruch von Eiter in die Harnwege. Es entleerten sich aus der Harnröhre circa 400 Ccm. reinen Eiters.

Am 24. März wurde Patient auf die chirurgische Abtheilung verlegt.

Die Untersuchung ergab einen mittelgrossen, abgemagerten, anämischen Menschen. Temperatur zwischen 38—39°.

Am Rücken, in der Gegend der Lendenwirbelsäule, besonders links, ausgebreitete, stark ödematöse Schwellung. Die linke Lumbalgegend wird von einer circa kindskopfgrossen, prall elas-

tischen, auf Druck schmerzhaften Geschwulst eingenommen, die nach allen Symptomen der Niere angehört.

Etwa 3 Finger breit nach links von der Wirbelsäule wird eine von der Höhe des Darmbeinkammes 8 Cm. nach oben verlaufende Incision gemacht, die in der Tiefe von 3 Cm. auf einen Eiterherd stösst. Es entleert sich etwa ½ Liter mit schwarzen Blutgerinnseln vermischter, dicker, flockiger Eiter. Die genauere Untersuchung der Abscesshöhle ergiebt ausserdem ein bohnengrosses Concrement, das leicht extrahirt werden kann. Ziemlich heftige Blutung, die auf Tamponade mit Sublimatmull steht. In den nächsten Tagen gutes subjectives Allgemeinbefinden; Abends noch öfters Temperatursteigerungen. Aus der Wunde ziemlich reichliche Eitersecretion; ausserdem wurde mehrere Tage nach der Incision nochmals ein reichlich erbsengrosser Stein entleert.

Urin stark sedimentirend, bräunlich-roth gefärbt, enthält wechselnde Mengen Eiter, niemals Blut. Wiederholte Injectionen von Indigo-, Fuchsin- und anderen unschädlichen Farblösungen in die Abscesshöhle ergeben niemals eine Färbung des Urins.

Der Urin, der in der nächsten Zeit fast völlig eiterfrei wurde, begann von Mitte Mai an wieder ziemlich reichliche Eitermengen zu enthalten. Die Secretion aus der Wunde nahm allmählich ab, der Eiter wurde dünner, deutlich urinös.

Am 9. Juli traten plötzlich heftige Schmerzen in der rechten Oberbauchgegend auf, die erst nach Morphium nachliessen. Schüttelfrost, Temperatur bis 40,8°. Patient liess im Laufe der nächsten 12 Stunden trotz reichlicher Wasseraufnahme keinen Urin, dann in den darauffolgenden 12 Stunden 600 Ccm. eines stark gesättigten, gering eiterhaltigen Urins. Aus der linken Nierenfistel nur sehr geringe Secretion.

Eine genaue Untersuchung in Narkose ergab in der rechten Nierengegend keine nachweisbare Geschwulst.

In den nächsten Wochen kam es noch einmal zu einer Eiterretention in der linken Nierenwunde, die nach stumpfer Erweiterung der Fistel gehoben wurde. Secretion sehr gering. Harn fast klar, tägliche Menge schwankt zwischen 1000—2200. Kein weiterer Anfall von rechtsseitiger Nierenkolik.

Auf seinen Wunsch muss Patient nach Hause entlassen werden.

Die beiden Fälle von Niereneiterung ohne Concrementbildung, wenigstens ohne nachweisbare Concrementbildung, bieten nichts Aussergewöhnliches dar.

Im 1. Falle trat nach der Nephrotomie und Entleerung des Eiters innerhalb 5 Wochen ein vollkommen fester Verschluss der äusseren Wunde ein. Der secernirte Eiter hatte niemals urinösen Geruch; chemisch ist das Secret leider nicht untersucht worden.

Da der Blasenurin auch vor der Operation niemals Eiter oder sonstige abnorme Bestandtheile enthielt, so hat es sich in diesem Falle entweder um eine vollkommene Zerstörung der secernirenden Nierensubstanz und um totale Undurchlässigkeit des Ureters gehandelt, oder die eiterige Einschmelzung hat nur einen Theil der Niere betroffen, der mit der Ureterenmündung nicht communicirte (doppelte Nierenbecken- und Ureterenbildung?). Eine perinephritische Eiterung muss ausgeschlossen werden, weil der durch die Nephrotomiewunde eingeführte Finger deutlich die abgeplatteten Nierenpapillen fühlen konnte.

In dem 2. Falle handelte es sich um eine wahrscheinlich im Anschluss an einen schweren Abdominaltyphus entstandene linksseitige Pyonephrose.

Als die Patientin zur Operation kam, war sie in ihrer Ernährung sehr heruntergekommen; sie hatte andauernde Schmerzen in der linken Bauchseite und unregelmässig remittirendes Fieber. Durch die Nephrotomie wurde eine reichliche Menge dicken, urinös riechenden Eiters entleert. Der Blasenurin verlor nach der Operation seinen Eitergehalt fast vollkommen.

Im Allgemeinzustand der Patientin trat nach der Operation nur eine sehr langsame Besserung ein. Unerklärt blieben die vor wie nach der Nephrotomie in gleicher Weise vorhandenen Blasenschmerzen, namentlich am Ende der Urinentleerung. Mehrfache genaue Untersuchungen von Harnröhre und Blase liessen nichts Abnormes auffinden. Patientin musste 5 Wochen nach der Operation mit Fistel in ihre Heimath entlassen werden.

In diesem letzteren Falle konnte man sehr wohl an das Vorhandensein einer tuberculösen Pyonephrose denken. Irgendwie sichere Symptome waren aber hierfür nicht aufzufinden.

Dysurie und Strangurie, wie sie unsere Patientin vor wie nach der Operation darbot, sind bei Nierenerkrankung und vollkommen gesunder Blase öfters beobachtet worden. Warum diese Erscheinungen aber bei unserer Patientin auch nach der Nephrotomie in unvermindertem Maasse fortdauerten, ohne dass der Urin die Zeichen einer Cystitis bot, vermag ich nicht zu erklären.

Eine cystoskopische Untersuchung der Patientin konnte leider aus äusseren Gründen nicht vorgenommen werden.

Walter L., 15 Jahre alt, Malerlehrling. Patient stammt aus gesunder Familie und will früher niemals krank gewesen sein.

Am 22. Juni 1885 erkrankte er ganz plötzlich mit Frösteln, allgemeinem Uebelbefinden und heftigen Schmerzen in der rechten oberen

Bauchgegend, die so schlimm wurden, dass Patient von seiner Arbeit nach Hause gehen und sich legen musste. Patient hat seitdem das Bett nicht wieder verlassen. In der rechten oberen Bauchgegend hat sich eine langsam an Grösse zunehmende Anschwellung ausgebildet.

Am 21. Juli wurde Patient auf die chirurgische Abtheilung des Leipziger Krankenhauses aufgenommen.

Die Untersuchung ergab einen kleinen, sehr anämischen, abgemagerten Menschen.

Temperatur zwischen 38,5—39,5°. Leib mässig aufgetrieben. Lebergrenze reicht bis zur 5. Rippe herauf. Unterhalb der Leber ist eine schmerzhafte Resistenz von unregelmässiger Gestalt zu fühlen. Ueber derselben bei starker Percussion leerer Schall. Diese Resistenz zieht sich nach hinten bis zur Wirbelsäule und füllt den Raum zwischen Brustkorb und Becken rechterseits ziemlich vollkommen aus. Am deutlichsten tritt die Geschwulst nach aussen vom M. sacrolumbal. hervor; daselbst starke Druckempfindlichkeit und deutliche Fluctuation. Die Haut ist an Stelle der stärksten Hervorwölbung infiltrirt und geröthet. Legt man die eine Hand unterhalb der Leber, die andere am Rücken auf und fasst die Geschwulst so zwischen die Finger, so hat man ebenfalls ein deutliches Fluctuationsgefühl.

Ueber der Geschwulst leerer Percussionston. Urin nach Menge und Beschaffenheit ohne Besonderheiten.

Am 22. Juli wird in Narkose an der Stelle der stärksten Hervorwölbung, d. i. am Aussenrand des rechten M. sacrolumbal., die Geschwulst incidirt. Es entleeren sich grosse Mengen eines geruchlosen, rahmigen, gelben Eiters. Der Eiter zeigt weder urinösen, noch fäculenten Geruch, enthält auch keine Spur von Concrementen.

Der in die Wunde eingeführte Finger gelangt in eine grössere, glattwandige Höhle, in der man nach oben zu deutlich die abgeflachten Nierenpapillen fühlt.

Drainage der Höhle; antiseptischer Verband.

In den nächsten Tagen rasch abnehmende Secretion. Eiter wird dünnflüssiger, zeigt aber keine urinöse Beschaffenheit. Die Geschwulst in der rechten Bauchseite ist nicht mehr nachweisbar. Urin, wie vor der Operation, normal.

Ende August hat sich die Fistel vollkommen geschlossen.

Am 2. September geht Patient, der 14 Pfund an Körpergewicht zugenommen hat, aus dem Krankenhaus ab.

N. N., 38 Jahre alt, Handarbeitersfrau. Die aus gesunder Familie stammende Patientin will früher niemals krank gewesen sein. Vor 1 Jahre machte sie einen ziemlich schweren Unterleibstyphus durch, von dem sie sich nicht wieder recht erholte. Patientin, die bald wieder arbeiten musste, blieb schwach und appetitlos und hatte namentlich über ziehende Schmerzen in der linken Lendengegend zu klagen. Die Schmerzen wurden stärker, es kam zu abendlichen Fiebersteigerungen; ausserdem stellten sich beim Uriniren, namentlich gegen das Ende der Entleerung, heftige, krampfartige

Schmerzen ein, die von der Patientin in die Blase verlegt wurden. Der Urin soll zeitweise etwas dick, sonst aber von gewöhnlicher Beschaffenheit gewesen sein.

Auf Anrathen ihres Arztes liess sich die Patientin Mitte December 1887 in die Fürst'sche Privatklinik aufnehmen.

Die Untersuchung ergab eine sehr blasse, stark abgemagerte Patientin.

Temperatur zwischen 38,5—39,5°. Brustorgane ohne nachweisbare Abnormitäten. Leib etwas aufgetrieben, weich. Patientin klagt andauernd über Schmerzen in der linken oberen Bauchgegend, die sich bei jedem Drucke ausserordentlich steigern.

Die Palpation ergiebt entsprechend der linken Nierengegend eine etwa zwei Faust grosse, pralle, nicht deutlich fluctuirende Anschwellung. Dieselbe wird namentlich dann deutlich, wenn man die Patientin die rechte Seitenlage mit angezogenen Schenkeln einnehmen lässt und bimanuell palpirt. Man fühlt hierbei ein ausgesprochenes Ballottement rénal. Die gleiche Untersuchung der rechten oberen Bauchgegend ergiebt normale Verhältnisse. Die Untersuchung per vaginam und per rectum ergeben keine Besonderheiten; ebensowenig lässt die Katheterisation der Harnblase, sowie eine genaue bimanuelle Palpation der letzteren irgend welche Abnormitäten nachweisen.

Urin der Menge nach etwas vermindert, dunkel, trübe, mässig sedimentirend.

Die mikroskopische Untersuchung des Sedimentes ergiebt ziemlich reichliche weisse, keine rothen Blutkörperchen.

Nach circa 8tägiger Beobachtung der Patientin führte ich am 22. December 1887 die Nephrotomie aus. Typischer Simon'scher Lumbarschnitt von circa 10 Cm. Länge am äusseren Rande des M. sacrolumbalis. Leichte Blosslegung der Nierengeschwulst. Der in der Tiefe der Wunde sicht- und fühlbare Theil derselben zeigt deutliche Fluctuation. Bei dem Versuche, die Grösse der Nierengeschwulst, ihre eventuellen Verwachsungen u. s. w. mit dem in die Wunde eingeführten Finger zu bestimmen, riss das morsche Gewebe an einer Stelle ein, und es entleerte sich dicker, urinös riechender Eiter. Rasche Erweiterung des Einrisses, Entleerung des gesammten, circa 250 Ccm. betragenden Eiters. Der untersuchende Finger gelangt in das stark erweiterte Nierenbecken und lässt die anscheinend etwas abgeflachten Nierenpapillen deutlich fühlen. Ein Concrement weder im entleerten Eiter, noch in der Abscesshöhle nachweisbar. Desinficirende Ausspülung der Höhle, Einlegen eines Drainrohres in dieselbe; Jodoformgaze-Torfmoosverband. In den nächsten Tagen noch reichliche Secretion, dann langsame Abnahme derselben, rasche Verkleinerung der Wunde.

Auch der Allgemeinzustand der Patientin besserte sich nach der Operation entschieden, freilich nicht in dem Maasse, als ich erwartet hatte. Die Schmerzen in der linken Lumbalgegend waren durch die Entleerung des Eiters verschwunden, dagegen klagte Patientin nach wie vor über Blasenschmerzen am Ende der Urinentleerung, ohne dass verschiedentliche

genaue Untersuchungen von Vulva, Harnröhre und Blase eine Ursache hierfür erkennen liessen.

Der seiner Quantität nach etwas verminderte Urin war bald nach der Operation klar geworden und zeigte auch mikroskopisch nur noch sehr wenige weisse Blutkörperchen.

Ende Januar 1888 war die Nephrotomiewunde bis auf den Draincanal geschlossen. Es bestand noch immer eine dünn-eiterige, nicht urinös riechende Absonderung, die eine Entfernung des Drainrohres noch nicht räthlich erscheinen liess. Im übrigen Befinden der Kranken war keine weitere Aenderung eingetreten. Auf ihren dringenden Wunsch musste sie in ihre Heimath entlassen werden.

Weitere Nachrichten habe ich leider über die Kranke nicht erlangen können.

In meiner oben erwähnten ersten Arbeit über Nierenchirurgie habe ich auch einen Fall von linksseitiger Hydronephrose bei einem 22jährigen Markthelfer mitgetheilt, bei dem die Nephrotomie vorgenommen wurde.[1])

Es handelte sich um einen jungen Menschen, der vor einigen Jahren längere Zeit einen linksseitigen Bruch gehabt haben wollte. Ohne bekannte Veranlassung entwickelte sich bei dem Patienten plötzlich unter Fieber, Erbrechen und vollkommener Verstopfung eine sehr schmerzhafte Geschwulst in der linken Bauchseite, die an eine innere Einklemmung mit circumscripter Peritonitis denken liess. Als bei langsamer Besserung des Allgemeinbefindens die Geschwulst grösser wurde und Fluctuation zeigte, wurde auf der Höhe derselben incidirt. Nach der Incision des Bauchfelles ergab sich, dass der Tumor retroperitoneal lag und vor sich das Colon descendens hatte, ein Verhalten, das vor der Operation wegen der starken Schmerzhaftigkeit des Bauches nicht diagnosticirt werden konnte. Bei der acuten Entstehung des Tumor musste jetzt am ehesten an eine Paranephritis oder Pyonephrose gedacht werden. Die Incision wurde deshalb wieder geschlossen, um später die Geschwulst an einer extraperitonealen Stelle zu incidiren, damit eine Infection des Bauchfelles mit dem etwaigen eiterigen Inhalte der Geschwulst vermieden werden könnte. Infolge einer circumscripten Eiterung kam es aber zu einer Adhäsion der Geschwulst an die wieder auseinanderweichenden Wundränder, und es konnte daher die Punction der Geschwulst von dieser Stelle aus vorgenommen werden. Es wurden 2900 Ccm. einer braungelben, neutral reagirenden Flüssigkeit entleert. Drainage der Geschwulst. Die aus dem Drainrohr fliessende, gelbliche, nicht riechende, dünne Flüssigkeit ergab deutliche Harnsäurereaction (530 Ccm. Flüssigkeit enthielten 0,069 Grm. Harnsäure). Allmählich verkleinerte sich die Höhle sehr stark, so dass sie nur noch 120 Ccm. Flüssigkeit aufnahm. Die Secretion war unverändert. Einspritzung von Indigolösung in die Höhle ergab keine Blaufärbung des Blasenurins.

Patient bekam eine neusilberne Canüle mit eingeschliffenem Pfropfen,

1) l. c. S. 540.

an welcher ein Katheter Nr. 23 befestigt war. Patient musste die Höhle täglich 4 mal entleeren.

Bei vortrefflichem Allgemeinbefinden wurde Patient mit genauen Instructionen bezüglich der Behandlung seiner Fistel entlassen (1. Februar 1886).

Während der nächsten Jahre ist Patient andauernd beschäftigt gewesen, zum Theil hat er sich als Markthelfer auch schweren Arbeiten unterziehen müssen, ohne durch seine Nierenfistel weiter behindert worden zu sein. Patient hat sich während dieser Zeit im Krankenhaus öfters vorgestellt und einige Male eine neue Canüle erhalten.

Am 29. und 30. September 1890 musste Patient mehrere Male sehr schwere Lasten heben und hatte seitdem über Schmerzen in der Narbe zu klagen. Da dieselben nicht nachliessen, liess sich Patient am 5. October 1890 wiederum auf die chirurgische Klinik aufnehmen.

Die Untersuchung ergab einen mittelgrossen, ziemlich kräftigen und gut genährten Patienten. Kopf und Brustorgane ohne Besonderheiten. Leib zeigt auf der linken Seite eine Narbe und Fistel, von der vor fast 5 Jahren ausgeführten Operation herrührend. Keine Spur von Ekzem um die Fistel herum. Leib im Ganzen etwas voll, auf der linken Seite bei derberer Palpation etwas resistenter als rechts. Irgend welche sichere Geschwulstsymptome nicht nachweisbar.

Der durch die Harnröhre entleerte Urin ist vollkommen klar, eiweissfrei: die Menge beträgt 1400—2000 Ccm. Bei Einspritzungen von Farbstofflösungen in die Fistel tritt keine Färbung des Blasenurins ein.

2mal des Tages öffnet Patient die in die Fistel eingelassene Canüle und entleert im Ganzen circa 600—1000 Ccm. einer hellgelblichen, trüben, schäumenden Flüssigkeit, die keinen Geruch zeigt, neutral reagirt. Spec. Gewicht 1015—1020. Kochen und Zusatz von NH_3 ergiebt einen reichlichen, flockigen Niederschlag, der etwa $^1/_4$ Vol. beträgt. Zucker nicht nachweisbar. Beim Stehen giebt die Flüssigkeit einen reichlichen Bodensatz, der mikroskopisch aus weissen, zum Theil stark verfetteten Blutkörperchen und Detritus besteht.

Auf meinen Wunsch hat Herr Prof. E. Drechsel die Hydronephrosenflüssigkeit einer Untersuchung unterworfen und mir darüber in liebenswürdigster Weise folgende Auskunft gegeben: „Die mir von Ihnen übergebene Hydronephrosenflüssigkeit enthielt 0,0131 Grm. Harnsäure in 100 Ccm., also genau so viel wie früher; ich habe die Säure nach der Methode von Salkowski-Ludwig bestimmt und ihre Natur auch noch durch ihre Krystallform und die Murexidreaction festgestellt. Die Flüssigkeit enthielt ferner eine ziemliche Menge Lymphkörperchen und Eiweiss, so dass sie jedenfalls als Harn anzusehen ist, der eine gewisse Beimengung von Lymphe erhalten hat. Für diese Annahme spricht ganz besonders noch der Umstand, dass die mit etwas Salzsäure versetzte, vom Eiweiss vorher befreite Flüssigkeit beim Eindunsten auf dem Wasserbade sich bedeutend dunkel färbt und einen starken, unverkennbaren Harngeruch annimmt.“

Der Patient, dessen Krankengeschichte ich im Vorstehenden mitgetheilt habe, bietet in mehrfacher Hinsicht Interesse. Auf die diagnostischen Schwierigkeiten, die der Fall vor der Operation darbot, will ich hier nicht weiter eingehen, da ich dieselben bereits früher auseinandergesetzt habe.

Der Kranke trägt seine Nierenbeckenbauchfistel jetzt 6 Jahre lang und hat während der ganzen Zeit als Markthelfer in einem hiesigen grösseren Geschäfte ausserordentlich viel laufen und zeitweise auch schwer tragen müssen. Ende 1890 hat sich Patient durch Heben sehr schwerer Lasten „Schaden gethan", d. h. sich wahrscheinlich eine stärkere Dehnung der Bauchmuskeln und dadurch eine Reizung der Narbe zugezogen. Objectiv konnte nichts gefunden werden, und der Patient wäre sicher auch nicht zur Beobachtung im Krankenhause geblieben, wenn er nicht seine Stellung verloren gehabt hätte.

Die Untersuchung der von unserem Patienten aus der Fistel entfernten Flüssigkeit ergiebt mit Gewissheit, dass die auf der erkrankten Seite vorhandene, secernirende Nierensubstanz noch einen ziemlichen Umfang besitzen muss, und dass sie auch während der letzten Jahre nichts daran eingebüsst haben kann. Die Ende 1885 und Ende 1890 vorgenommenen quantitativen Untersuchungen der Flüssigkeit auf Harnsäure ergeben fast ganz gleiche Resultate.

Der Ureter muss auf der erkrankten Seite vollkommen undurchgängig sein, denn in die Fistel eingespritzte Farbstofflösungen sind niemals im Blasenurin zum Nachweise gekommen. Sondirungsversuche des Ureters haben zu keinem Ziele geführt.

Das auf natürlichem Wege abgesonderte Nierensecret, das also nur von der nicht operirten Seite stammen kann, zeigt in jeder Weise normale Verhältnisse, so dass man, soweit es daraus möglich ist, auf eine normal beschaffene und normal functionirende rechte Niere schliessen kann. Sollte also bei diesem Patienten die Nierenfistel doch noch grössere Unbequemlichkeiten mit sich bringen, so würde man vollkommen berechtigt sein, die secundäre Nephrektomie auszuführen.

Die Hydronephrose gehört zu denjenigen Erkrankungen der Niere, die häufiger doppelseitig vorgefunden werden, und zwar gilt dies ebensowohl von den angeborenen, als von den erworbenen Erweiterungen des Nierenbeckens.

Was die letzteren anbelangt, so hat Newman [1]) in seinem Werke

1) l. c. S. 114.

über Nierenchirurgie eine Zusammenstellung von 665 Fällen von erworbener Hydronephrose gegeben: 217mal war die Hydronephrose einseitig, 448mal doppelseitig. Bei einen viel kleineren Materiale ist auch Morris[1]) zu ganz ähnlichen Ergebnissen gekommen: von 142 Fällen erworbener Hydronephrose waren 36 einseitig, 106 doppelseitig.

Ueber angeborene Hydronephrosen ist mir nur eine kleine, in dem Buche von Le Dentu[2]) angeführte Zusammenstellung von Roberts bekannt, der unter 20 angeborenen Hydronephrosen 13mal das Leiden doppelseitig vorfand.

Ich habe diese verschiedenen Zahlen nur deshalb angeführt, weil von der Mehrzahl der Autoren das einseitige Vorkommen der Hydronephrose als das häufigere bezeichnet wird, ohne dass dafür aber bestimmte Zahlen angegeben werden. Dass dieses Verhalten bei den erworbenen Hydronephrosen wenigstens unnatürlich wäre, leuchtet eigentlich schon von vornherein ein, wenn man nur einen kurzen Blick auf die Hauptursachen dieser Affection — Geschwülste und Eiteransammlungen im Becken, Harnröhrenstricturen, Prostata- und Blasenhypertrophie u. s. w. — wirft.

Jedenfalls bestehen die hauptsächlichsten Urssachen für die Hydronephose in Erkrankungen, die in der Mehrzahl der Fälle auf beide Ureteren, resp. auf beide Nierenbecken einwirken müssen. In den meisten Fällen wird natürlich die doppelseitige Erkrankung bezüglich ihrer Ausdehnung keine gleichartige sein, es wird meist das Nierenbecken der einen Seite bedeutend stärker erweitert sein, als das der anderen.

Auch die Ursachen der angeborenen Hydronephrose — Anomalien der Harnleiterinsertion, Klappenbildungen der Nieren — sind, wie die Casuistik ergiebt, häufig bei beiden Nieren nachweisbar.

In meiner ersten Nierenarbeit[3]) habe ich einen Fall von ausgedehnter doppelseitiger Hydronephrose, die bei einem 25jährigen Mann zur Beobachtung gelangte, mitgetheilt. Bei dem Kranken, der bereits in einem schweren Zustande von Urosepsis ins Hospital kam, wurde ein operativer Eingriff nicht vorgenommen. Die Ursache der Hydronephrose war in diesem Falle auch bei der Section nicht mit Bestimmtheit nachzuweisen; jedenfalls musste das Hinderniss, da eine besondere Erweiterung der Ureteren nicht vorhanden war, oben am Abgange der Ureteren vom Nierenbecken gesessen haben. Am wahr-

1) Surgical diseases of the kidneys. 1886.
2) l. c. p. 416.
3) l. c. S. 534.

scheinlichsten musste beiderseits ein durch Knickung des Ureters erzeugter ventilartiger Verschluss angenommen werden. Der Patient hatte seit seiner Kindheit stets einen auffallend vollen Leib gehabt, die Hydronephose war also mit Sicherheit eine congenitale oder wenigstens in der frühesten Lebenszeit erworbene.

Im Folgenden theile ich einen weiteren Fall von doppelseitiger Hydronephrose mit. Der 14jährige Patient ging an einer schweren Diphtherie und einer im Verlaufe dieser Krankheit hinzugekommenen Nephritis zu Grunde, die von um so schwereren Folgen war, als beiderseits nur noch Theile von secernirender Nierensubstanz vorhanden waren.

Die Ursache der Hydronephrose ist in diesem Falle auf der rechten Seite wohl eine angeborene — schiefe Implantation des Ureters —; auf der linken Seite eine erworbene: Verlegung des Ureterenlumen durch ein Concrement.

Paul F., 14 Jahre alt, Droschkenkutscherssohn. Patient soll angeblich vor 3 Wochen mit croupähnlichen Erscheinungen erkrankt sein. Dazu soll sich dann eine Nierenentzündung eingestellt haben.

Am 18. November 1888 wurde er mit schwerster Athemnoth in die chirurgische Klinik aufgenommen.

Die des schweren Zustandes wegen nur flüchtig vorgenommene Untersuchung ergab einen dürftig genährten, blassen Knaben.

Gesicht gedunsen, stark cyanotisch. Heftigste Athemnoth, fortwährender bellender, heiserer Husten. Starke Einziehungen im Jugulum.

Sofortige Tracheotomia superior in Chloroformnarkose. Nach Eröffnung der Trachea keine Membran. Keine wesentliche Besserung der Athemnoth. Ein eingeführter Katheter findet weder nach oben, noch nach unten von der Wunde ein Hinderniss. Puls 136, stark gespannt. Temperatur normal.

Patient hat während 12 Stunden nur 250 Ccm. eines trüben, dicken Urins gelassen, der beim Kochen $^1/_2$ Vol. Eiweiss zeigt.

Leib stark aufgetrieben; eine genauere Untersuchung wegen der Unruhe des Patienten unmöglich.

Am nächsten Tage rascher Kräfteverfall. Kein Urin gelassen. Tod.

Die Section ergab eine schwere diphtherische Erkrankung des Kehlkopfs mit Betheiligung der grösseren und feineren Bronchien. Von besonderem Interesse erwies sich die Section der Bauchhöhle. Nach Eröffnung des Bauchraumes zeigten sich die gasarmen Darmschlingen stark vorgedrängt durch zwei, den Nieren entsprechende Tumoren, von denen der rechte eine kindskopfgrosse, prallgefüllte Blase darstellt, während der linke etwa doppeltfaustgross ist. Der rechte Ureter ist nicht erweitert, er zeigt aber eine so schiefe Implantation in das Nierenbecken, dass der Austritt von Flüssigkeit in den Ureter ausserordentlich erschwert erscheint.

Das rechte Nierenbecken ist colossal erweitert und bildet eine mit klarer, kaum urinös riechender Flüssigkeit angefüllte Blase, deren Innenfläche nur noch ganz schwach angedeutete, septumartige Vorsprünge zeigt. Die geringen Reste von Nierensubstanz, welche den hinteren Partien entsprechen, zeigen ein stark getrübtes, etwas gequollenes Parenchym von graugelber Farbe. Das linke Nierenbecken ist gleichfalls hydronephrotisch erweitert; die Nierensubstanz auch hier, wenn auch in geringerem Grade, entzündlich verändert. Im Nierenbecken eine Anzahl kleiner Concremente; ein grösseres befindet sich am Uebergange des Nierenbeckens in den Ureter. Das Lumen des Ureters wird aber hierdurch nicht verschlossen, sondern ist im Gegensatz zu dem des rechten entschieden weiter. Kurz vor dem Eintritt des Ureters in die Blase ist das Lumen durch ein Concrement vollkommen verstopft.

Die vorstehenden kurzen Bemerkungen über die Häufigkeit des Vorkommens von doppelseitigen Hydronephrosen enthalten jedenfalls eine Rechtfertigung für diejenigen, die die primäre Nephrektomie bei Hydronephrose verwerfen.

In einer ganzen Reihe von Fällen von Hydronephrose ist überhaupt jeder operative Eingriff zunächst zurückzuweisen. Dies gilt für kleine hydronephrotische Säcke, die ihrem Träger keine Beschwerden machen, stabil bleiben oder sich nur unmerklich vergrössern. Auch bei den sogenannten „intermittirenden Hydronephrosen" wird man sich zunächst möglichst abwartend verhalten. Alle Kranken dieser Art sollten sich von Zeit zu Zeit einer genaueren ärztlichen Untersuchung unterziehen.

Dass bei denjenigen Hydronephrosen, die Beckeneiterungen, Uterustumoren, Prostatahypertrophien oder Harnröhrenstricturen ihre Entstehung verdanken, zunächst das Grundleiden sorgfältigst behandelt werden muss, ist selbstverständlich.

VII.

Ueber das Carcinom.

Von

Dr. med. C. Karg,

Kgl. Sächs. Stabsarzt, Privatdocent und Assistent an der chirurg. Klinik zu Leipzig.

(Hierzu Tafel I—X.)

Im Jahre 1865 hat Thiersch seine berühmte Arbeit über den Epithelkrebs der Haut, das Ergebniss jahrelanger histologischer Untersuchungen, veröffentlicht. Seit dieser Zeit sind mehr als 25 Jahre vergangen mit ihrem hastigen Vorwärtsdrängen auf allen Gebieten des menschlichen Wissens — seine Lehren aber sind unverändert dieselben geblieben. Die scharfe Trennung, die von den frühesten Stufen der Entwicklung des Embryo zwischen dem Epithel auf der einen und dem Bindegewebe auf der anderen Seite physiologisch besteht, übertrug er mit grosser Klarheit auf das Gebiet der Pathologie. Er brachte damit Ordnung in das Gewirr der einander widerstreitenden Ansichten über den Krebs und wies dem Epithelkrebs die ihm zukommende Rolle in anatomischer und klinischer Beziehung zu, die ihm bis heute nicht wieder mit Erfolg bestritten werden konnte und wohl auch nie bestritten werden wird. In pathologisch-anatomischer Beziehung sind die Untersuchungen über den Krebs durch die Arbeiten Thiersch's zweifellos zu einem gewissen Abschluss gebracht worden. Alle die neueren Ansichten, wie sie z. B. Klebs in seinem Handbuche entwickelt, der neben dem Epithel auch dem Bindegewebe eine wichtige Rolle bei der Bildung des Krebsgewebes zuerkennt, all die Resultate exacter moderner Forschung, wie die so wichtige Lehre von der indirecten Kern- und Zelltheilung, — sie haben zwar in manchen Beziehungen neues Licht über die Lehre vom Krebs verbreitet und uns einen tieferen Einblick in das Wesen der Krankheit und die Einzelheiten des pathologisch-anatomischen Befundes gebracht,

an den Fundamenten aber, wie sie von Thiersch festgestellt worden sind, vermochten sie nicht zu rütteln und werden sie nicht rütteln. Sie dienten nur dazu, die Thiersch'schen Lehren immer weiter und weiter auszubauen. Diese Lehren bilden für uns die Grundlagen, auf denen fussend wir in der Erkenntniss des Carcinoms weiter zu kommen versuchen müssen.

Ein weiterer fundamentaler Fortschritt in der Lehre von der Krebskrankheit wird zu erwarten sein, wenn es uns glückt, das Dunkel, welches die Aetiologie dieser Krankheit auch heute noch umhüllt, zu lichten.

Zwischen der Arbeit von Thiersch und heute liegen die grossen Fortschritte, welche die Medicin auf dem Gebiete der Infectionskrankheiten, anknüpfend an die Arbeiten Koch's und Pasteur's, gemacht hat. Der pathologisch-anatomischen und histologischen Seite der Forschung hat sich als eine nicht minder wichtige und reizvolle Aufgabe die Forschung nach der Aetiologie der Krankheitsbilder ebenbürtig an die Seite gestellt. So bedeutend aber auch die Resultate dieser Forschung auf dem Gebiete der Infectionskrankheiten geworden sind — für den Krebs haben die Methoden, die dort so Glänzendes geleistet haben, vollständig versagt. Wir sind in der Erkenntniss der Aetiologie der Krebskrankheit trotz aller Mühen der hervorragendsten Forscher — ich nenne nur der Besten einen, Cohnheim — nicht weiter gekommen, als seiner Zeit Thiersch.

Ich halte es für eine Ehrenpflicht und für eine Pflicht der Dankbarkeit gegen unseren verehrten Lehrer und Meister, dass es heute einer von uns Jüngeren versucht, das zusammenzustellen, was in der Carcinomfrage seit Thiersch geleistet worden ist. Es ist der bleibenden Ausbeute nicht viel. Wenn ich mich dieser Aufgabe unterziehe, so geschieht es nicht, weil ich mich etwa besonders berufen dazu fühlte, sondern weil ich in den letzten Jahren überreiche Gelegenheit hatte, histologische Studien an dem grossen Material zu machen, welches die chirurgische Klinik zu Leipzig bietet. Wir haben uns bemüht, fast ausnahmslos jeden Fall von Neubildung, der zur Operation kam, sei er gutartig oder bösartig, sei er in seinen Anfängen befindlich oder schon fortgeschrittener, eingehend histologisch zu untersuchen. Bei diesen Untersuchungen konnte ich, wie ich glaube, Manches sehen und beobachten, wozu Anderen nicht die Gelegenheit geboten war. Wenn meine Arbeiten auch nur Fragmente sind, wenn auch mir es nicht vergönnt war, einen Schritt in der Lehre vom Krebs vorwärts zu thun, so haben sie mich doch, wie ich glaube, etwas tiefer in die histologische Erkenntniss des Carcinoms

geführt und mich vor manchem Irrthum bewahrt, in den Andere verfallen sind. Ich gebe mich der Hoffnung hin, dass vielleicht auf dieser oder jener Stelle das Auge des Meisters beistimmend ruhen möge.

Planmässig habe ich meine Arbeiten über das Carcinom und besonders über das Vorkommen von Mikroorganismen in demselben erst durchgeführt, als ein Fall von Paget's „Disease of the nipple" in unsere Beobachtung gekommen war. Dieser Fall gab mir die erwünschte Gelegenheit, selbst Untersuchungen über das Vorkommen von Protozoen bei dieser Krankheit vorzunehmen und die Angaben französischer Autoren über positive Befunde in dieser Beziehung einer eingehenden Prüfung zu unterziehen. Ich stelle deshalb diesen Fall, der auch, wie ich glaube, sehr lehrreiche Aufschlüsse in pathologisch-anatomischer Beziehung über die Entwicklung und die Art der oberflächlichsten Form des Hautcarcinoms ergeben hat, an die Spitze des Berichtes über meine eigenen Untersuchungen.

Wenn wir Aerzte es unternehmen wollen, ein Urtheil über das Vorkommen von Protozoen im Carcinom und deren ätiologische Bedeutung abzugeben, so dürfen wir uns die Mühe nicht verdriessen lassen, echte Protozoen kennen zu lernen und sie mit denjenigen Gebilden zu vergleichen, die wir als Protozoen im Carcinom deuten möchten. Ich habe im Anschluss an meine histologischen Untersuchungen über das Carcinom einiges Material von Protozoen bei Thieren durchforscht, das ich Herrn Medicinalrath Pfeiffer, einem der besten Protozoenkenner, verdanke. Ich füge die Resultate in einigen Bildern und einer kurzen Beschreibung bei und glaube, dass ich damit Manchem eine erwünschte Gabe bringe, der sich gern auf diesem Gebiete orientiren möchte, dem aber Material nicht selbst zur Verfügung steht.

Eine Besprechung der Therapie des Carcinoms kann füglich unterbleiben. Wir sind hier noch keinen Schritt weiter gekommen, als Thiersch zur Zeit der Veröffentlichung seiner Arbeit. Die Hoffnung, die er selbst damals hegte, dass es dereinst gelingen würde, gegen diese schrecklichste und verderblichste der Krankheiten ein anderes Heilmittel zu finden, als Messer und Glüheisen, hat sich bis jetzt nicht erfüllt. Die überschwänglichen Erwartungen, welche für die Heilung der Infectionskrankheiten und auch des Carcinoms an die Entdeckung Koch's geknüpft wurden, sie sind mit dem Tuberculin dahingegangen. Der frühere Skepticismus und ein wohl etwas zu weitgehender Pessimismus herrschen wieder unumschränkt auf dem Gebiete der Therapie, ganz besonders des Carcinoms. Die Angaben von Mosetig und die Behauptungen von Adamkiewicz, der ein

Heilmittel des Krebses gefunden haben wollte, haben kaum die Beachtung nüchterner Forscher und Kliniker gefunden. Sie sind als Irrthümer und Träumereien zurückgewiesen worden. Und doch darf man auch hier die Hoffnung, weiter zu kommen, nicht aufgeben. Was wir vergeblich erstrebt, und worin wir geirrt haben, das finden vielleicht spätere Geschlechter. Uns aber bleibt die Aufgabe, den Feind, den wir bekämpfen wollen, möglichst in allen seinen Eigenschaften kennen zu lernen. Vielleicht liefern die folgenden Worte nach dieser Richtung einen, wenn auch nur bescheidenen Beitrag.

I.

Die Bemühungen der Forscher, mehr Licht in das Wesen der Carcinomkrankheit zu bringen, haben sich in den letzten Jahren besonders in drei Richtungen bewegt. Man hat sich bemüht, bestimmte morphologische Eigenthümlichkeiten des Krebses und der Krebszellen aufzufinden. Man hat weiterhin trotz vieler vergeblicher Bemühungen immer und immer wieder versucht, das Carcinom von einem Thier auf ein zweites zu verpflanzen, um den lange gesuchten und erst in der Neuzeit geglückten Nachweis von der Ueberimpfbarkeit des Carcinoms zu erbringen, und endlich hat man sich drittens mit unermüdlicher Ausdauer bemüht, für den Krebs charakteristische Mikroorganismen nachzuweisen und deren Züchtung zu versuchen, eine Frage, die zweifellos in neuester Zeit im Mittelpunkte des Interesses pathologisch-anatomischer Forschung steht.

Thiersch suchte bekanntlich das Wesen des Epithelkrebses in einer Störung des statischen Gleichgewichtes, in welchem Epithel und Bindegewebe von Ablauf ihrer Entwicklung an im normalen Zustande verharren. Während den Zellen epithelialer Herkunft längere Zeit eine höhere vitale Energie innewohnt, atrophirt das Bindegewebe in den Jahren, in welchen sich Carcinome zu entwickeln pflegen. Damit ist eine Veränderung in den Verhältnissen des Druckes gegeben, welchen die verschiedenen Bestandtheile des Körpers auf einander ausüben, und eine Schranke gefallen, die dem Wachsthum und Wuchern der Epithelien physiologisch gezogen war.

Dass in der That das Bestehen eines derartigen Druckes ein physiologisches Gesetz ist, dem eine ganz hervorragende Bedeutung für das Wachsthum des Körpers und den Aufbau seiner Formen zukommt, ist durch viele einschlägige Beobachtungen mit Sicherheit erwiesen. Ich möchte den vielen bekannten Beweisen noch einen sehr

packenden hinzufügen, den gerade wir Chirurgen neuerdings gelegentlich der Hautverpflanzung häufig beobachten können. Eine gesunde granulirende Fläche wuchert, solange sie unbedeckt ist, ich möchte sagen ohne Grenze und Ziel. Oft kommt es zur Bildung wahrer Granulationsgeschwülste, immer aber muss der Arzt darauf bedacht sein, die über das Niveau der Haut hinausschiessenden Granulationen niederzuhalten. Ganz anders, wo die Fläche durch die einsäumende Ueberhäutung oder künstlich durch Hautverpflanzung mit Epithel bedeckt ist. Durch den Druck des wachsenden Epithels wird die Bildung neuen wuchernden Bindegewebes verhindert. Wir können an transplantirten Hautstückchen, die anheilen, oft sogar sehen, dass sie tiefer liegen und auch tiefer bleiben, als die umgebende Haut, während etwa von Epithel unbedeckt gebliebene Reste von Granulationsgewebe weit zwischen ihnen herauswuchern. Und doch geht auch hier unter dem anheilenden Epithel eine sehr lebhafte Bildung neuen Gewebes und neuer Gefässe vor sich. Es wird aber durch den Druck welchen das verpflanzte Epithel ausübt, niedergehalten.

Die Anschauung von Thiersch ruht demnach auf festbegründeten physiologischen Gesetzen und erfreut sich auch heute noch der Zustimmung Vieler. Jedenfalls ist etwas Besseres noch nicht an ihre Stelle getreten. Sie erklärt aber nicht Alles, und es würde falsch sein, wenn man sich dies verhehlen wollte. Eine Erklärung dafür, was den eigentlichen Anstoss für die Entwicklung eines Carcinoms an einer bestimmten Körperstelle giebt, bleibt sie schuldig. Die Atrophie des Bindegewebes ist eine von den mitwirkenden Ursachen bei der Entwicklung des Krebses, aber bei Weitem nicht die einzige. Wir würden sonst nicht einsehen, warum das Carcinom nicht eine viel häufigere Erkrankung ist, da ja dieser Schwund des Bindegewebes im höheren Alter Niemanden verschont, und wir würden nicht begreifen, warum das Carcinom nicht Halt macht, wenn es auf ein widerstandsfähiges Gewebe, z. B. eine Fascie oder den Knochen trifft, sondern auch diese festen Grenzen rücksichtslos durchbricht. Das Epithelcarcinom müsste also einen wesentlich gutartigeren Charakter haben, als er ihm in Wahrheit zukommt. Man hat deswegen angenommen — und zwar schon Thiersch selbst —, dass neben der nachgewiesenen Atrophie des Bindegewebes, die nur die Disposition für die Erkrankung an Carcinom bildet, noch ein Reiz die Epithelien treffen müsse, der ihnen die den Krebszellen eigene Proliferationsenergie verschaffe. Man nahm seine Zuflucht zur Lehre von dem irritativen Ursprung der Carcinome. Nun sehen wir allerdings, dass sich hier und dort ein Krebs auf einem alten Beingeschwür oder in

einer Narbe entwickelt, und es ist zweifellos, dass gewisse Reize zur Carcinombildung führen können. Hierher gehört der Krebs der Paraffinarbeiter an Hand und Vorderarm, der Schornsteinfegerkrebs am Scrotum, vielleicht auch der Krebs der Unterlippe bei dem Pfeife rauchenden Bauer und der Krebs der Gallenblase nach Cholelithiasis. Aber diese vereinzelten Beobachtungen lassen sich nicht verallgemeinern. Es lässt sich aus ihnen keinesfalls ein allgemein gültiges Gesetz für die Genese des Carcinoms herleiten. In tausend und abertausend Fällen von Carcinom der Haut oder der Drüsen lässt sich ein solcher Zusammenhang nicht einmal vermuthen. Dazu kommt noch, dass wir niemals auf dem Wege des Versuches auch an Thieren, bei denen Carcinom spontan vorkommt, wie an Hunden und Ratten, durch chronische Reize ein Carcinom erzeugen können. Alle Versuche in dieser Richtung sind fehlgeschlagen, so auch die neuerdings von Hanau angestellten, der Monate lang das Scrotum von alten Hunden und Ratten mit Theer einpinselte, ohne mehr als ein Ekzem zu erzielen.

Zur Erklärung dieses schwierigen Punktes stellte Cohnheim seine Theorie von der Entwicklung des Carcinoms, wie der Geschwülste überhaupt aus bei der Anlage des Embryo versprengten Keimen auf. Diese tief durchdachte Hypothese gründete er auf die Lehren der Entwicklungsgeschichte und die eingehendste Kenntniss derselben. So fruchtbringend auch die Cohnheim'schen Lehren geworden sind, so sicher sie gelten für eine ganze Reihe von Geschwülsten, gerade für die Entwicklung des Carcinoms erweisen sie sich unzulänglich. Zunächst widerspricht ihnen die oben berührte Thatsache, dass sich auf chronisch entzündlichem Boden Carcinome entwickeln können. Wir müssten in einem solchen Falle das zufällige Zusammentreffen beider Momente bei einem und demselben Individuum annehmen, was mir wenigstens in hohem Grade gezwungen erscheint. Auch die histologische Durchforschung der frühesten Stadien des Carcinoms hat einzelne Beobachtungen zu Tage gefördert, welche mit der Lehre Cohnheim's nicht in Einklang zu bringen sind. Zwar kann man häufig genug aus kleinen Naevis und Warzen der Haut bösartige Tumoren sich entwickeln sehen. Derjenige, der Warzen und Pigmentmale als abgesprengte Keime ansieht, wird in diesem Verhalten eine Bestätigung der Cohnheim'schen Ansicht finden. In anderen Fällen ist aber von derartigen verirrten Keimen bei der Entwicklung des Carcinoms nichts zu finden. So sah Hauser[1]) Carcinom ausgehen

1) Das Cylinderepithelcarcinom des Magens und des Dickdarmes. Jena 1890.

von den vollständig normalen Drüsen des Darmes, und ich selbst vom unveränderten Rete Malpighi.[1])

Auf andere Weise sucht Klebs die Schwierigkeiten der Carcinomfrage zu lösen. Den Anstoss für das Wachsthum der Epithelien geben nach ihm eindringende Leukocyten, deren Kernchromatin mit demjenigen der Epithelzellen verschmilzt. Es handelt sich dabei um einen der Befruchtung analogen Process. Nach dem Eindringen der aus dem Leukocytenchromatin entstehenden „Keimkörner" in die Epithelien kommt es zur Theilung der letzteren. Diese Wucherung geht am energischsten dort von Statten, wo Leukocyten zahlreich in das Epithel eingewandert sind. Mit der ihm eigenen bilderreichen Phantasie verfolgt Klebs alle Stadien, welche die Zelle vom Moment des Eindringens des befruchtenden Keimkornes an bis zum Abschluss der Theilung durchläuft, und giebt davon Abbildungen. Durch diese Befruchtung werden der Epithelzelle Energien mitgetheilt, die sie früher nicht hatte, und die sie nunmehr mit den Eigenschaften der Krebszelle ausstatten. Dazu gehört die erhöhte Proliferationsenergie und die Unregelmässigkeit in der Gestalt und der Form der Kernfiguren und des Zelltheilungsprocesses.

Auch Schleich[2]) ist, unabhängig von Klebs, zu einer ähnlichen Ansicht gekommen. Er lässt die von einem Reize getroffene Zelle ihre Nachbarschaft inficiren. Es kommt zur Bildung einer Geschwulst, die er als eine Art fragmentarischen Embryo, entstanden durch pathologische Zeugung, auffasst.

Ohne mich mit diesen Autoren in einen Prioritätsstreit einlassen zu wollen, muss ich das Recht, einen ähnlichen Gedanken zuerst ausgesprochen zu haben, für mich in Anspruch nehmen. In einer Arbeit[3]), die ein Jahr vor der ersten Mittheilung von Klebs erschienen ist, habe ich meine Ansichten niedergelegt. Allerdings konnte ich so weitgehende speculative Schlüsse an sie nicht knüpfen, wie dieser Autor es thut. Ich bin damals zu der Ansicht gekommen, die auch Cornil[4]) u. A. vertreten, dass die Leukocyten und die beweglichen Zellen im Allgemeinen bei der Regeneration der Gewebe, wie bei der Entwicklung der Geschwülste den fixen Zellen Nähr-

1) Vgl. auch unten die Entwicklung des Carcinoms bei Paget's Disease of the nipple.

2) Ueber die Aetiologie der Geschwülste. Berlin 1889; und: Infection und Geschwulstbildung Deutsche med. Wochenschr. 1891. Nr. 3.

3) Deutsche Zeitschrift f. Chirurgie. Bd. XXV. S. 323. 1887.

4) Sur le procédé de division indirecte des noyaux des cellules epithéliales dans les tumeurs. Archiv de physiologie 1886. p. 310.

material zuführen, das zum Aufbau besonders des Kernchromatins dient, und dass diesem Vorgange eine gewisse Aehnlichkeit mit der Befruchtung der Eizelle durch das eindringende Spermatozoon nicht abzusprechen ist. Weiter aber glaubte ich in meinen Schlüssen nicht gehen zu dürfen, ohne den Boden des thatsächlich Beobachteten zu sehr zu verlassen und mich in vagen Speculationen zu verlieren. Die Bilder, die Klebs wiedergiebt, war ich und bin ich heute noch nicht so zu sehen und zu deuten im Stande, wie dieser Autor es will. Es ist mir aber gelungen, einige weitere Beweise für den engen Zusammenhang zu erbringen, der auch im postembryonalen Leben zwischen den epithelialen Zellen und solchen mesodermalen resp. parablastischen Ursprunges besteht. Aus ihnen können wir mit Sicherheit den Schluss ziehen, dass unter Umständen die letzteren den ersteren als Nährmaterial dienen. Am deutlichsten ist dies bei der Einwanderung von Pigmentzellen in transplantirte Haut zu beobachten, wie ich dies in einer früheren Arbeit ausgeführt habe.[1]) Ich gebe heute das Photogramm eines solchen Präparates in Fig. 1, Taf. I. Wir sehen die Pigmentzellen mit Fortsätzen weit in das Epithel eindringen. Dieselben werden von den Epithelien ähnlich einer Art Phagocytosis aufgenommen. Aehnliche Bilder gelingt es in einer Anzahl von Tumoren, leider aber nicht in allen, darzustellen, wenn man nach vorhergehender Hämatoxylintinction mit Carbolfuchsin färbt und mit ganz schwach saurem Alkohol differenzirt. Am schönsten sah ich dann neben Leukocyten in das Epithel einwandernde Zellen, die mit den Ehrlich'schen Mastzellen identisch zu sein scheinen, bei einem Papillom am Oberschenkel und bei Paget's Erkrankung der Haut der Mamma. Fig. 2 (Taf. I) giebt von diesem Verhalten eine Abbildung. Die Zellen haben einen bläschenförmigen Kern und ein ausserordentlich fein gekörntes Protoplasma, das mit verzweigten Fortsätzen zwischen die Epithelien hineinragt. Die feinen Körnchen sind mit Fuchsin leuchtend roth gefärbt.

Diese Beobachtungen lassen es mir zweifellos erscheinen, dass die Einwanderung von Leukocyten und Bindegewebszellen in das Epithel für die Ernährung desselben im Allgemeinen und bei der Geschwulstbildung im Besonderen eine wichtige Rolle spielt. Ich kann aber in diesem Vorgange nichts für den Krebs Charakteristisches sehen und noch weniger in ihr das Wesen dieser Erkrankung finden. Auch geht mir die Parallele, die Klebs zwischen der physiologischen Befruchtung der Eizelle und der pathologischen der Epithelzelle durch

1) Studien über transplantirte Haut. Archiv f. Anatomie u. Physiologie. 1888. S. 369.

das Keimkorn zieht, viel zu weit. Derartige rein speculative Theorien haben, wie die Geschichte der Medicin lehrt, immer auf Irrwege geführt. Sie bringen uns in der Erkenntniss der Aetiologie der Geschwülste nicht weiter. Bei der Wundheilung, bei der Bildung des Granulationsgewebes, bei der Anheilung transplantirter Haut und im ganz normalen Epithel sehen wir die gleiche „Befruchtung" sich abspielen. Warum kommt es hier nicht zur Bildung einer bösartigen Geschwulst, wenn diese „Befruchtung" das Wesen derselben ausmacht? Im Gegentheil, bei der Einwanderung von Bindegewebszellen in das Epithel haben wir es mit einem rein physiologischen Vorgange zu thun, der mit der Ernährung des Epithels in Zusammenhang steht und für das wuchernde Epithel eines Krebses eine besondere Wichtigkeit gewinnen mag, zur Erklärung des Wesens der Krebskrankheit und der Eigenschaften der Krebszellen im Sinne von Klebs lässt sich dieser Vorgang aber nicht verwenden.

Der Entdeckung der indirecten Kerntheilung und des Auftretens der Kerntheilungsfiguren am Ei und an der normalen thierischen und pflanzlichen Zelle kommt das Verdienst zu, auch der pathologisch-anatomischen Forschung neue Bahnen gewiesen zu haben. Angeregt durch die Arbeiten Flemming's, Strassburger's und Anderer, wurde das ganze Gebiet der pathologischen Anatomie auf das Vorkommen und die Bedeutung der indirecten Zell- und Kerntheilung für pathologische Vorgänge durchmustert. Die Arbeiten von Arnold[1]) sind in dieser Beziehung bahnbrechend gewesen. Ihnen schliessen sich die von Ziegler, Nauwerck, Martin, Oliva, Hansemann, Vf. und vielen Anderen an.

Es war von vornherein zu erwarten, dass in Geweben mit so ausgesprochener Proliferationstendenz, wie es die bösartigen Neubildungen sind, sich Kerntheilungsbilder zahlreich finden würden. Diese Erwartung wurde nicht getäuscht. Die Zahl der karyokinetischen Figuren ist gerade in Carcinomen und Sarcomen so gross, dass dieselben in Bezug darauf weder von dem Knochenmark, noch von den Keimcentren der Lymphdrüsen übertroffen werden, in denen bekanntlich ebenfalls eine sehr energische Zellvermehrung stattfindet. Die Beobachtung des Auftretens dieser Figuren hat eine neue Stütze für die Lehre Thiersch's von der epithelialen Herkunft der Krebszellen gebracht. Mit Hülfe dieses so unzweideutigen Befundes können wir ihre Abstammung aus den Epithelien der Haut und der Drüsen überall direct verfolgen.

1) Virchow's Archiv. Bd. 78. S. 279.

Als man die Bedeutung der indirecten Zelltheilung für die Geschwulstlehre erkannt hatte, glaubte man nach irgend welchen Unregelmässigkeiten suchen zu müssen, die man als charakteristisch für die bösartigen Neubildungen ansprechen könnte, ähnlich wie man früher, als die Zelle entdeckt worden war, nach einer specifischen Krebszelle suchte und sie auch in den geschwänzten Körperchen gefunden zu haben meinte. Nach meinen Erfahrungen und Vorstellungen über das Wesen pathologischer Processe glaube ich nicht, dass diese Bemühungen von Erfolg begleitet sein werden. Wir sehen überall in der Pathologie, dass die Vorgänge, welche sich an der Zelle selbst abspielen, sich an nichts von denen unterscheiden, die wir an ihr unter normalen Verhältnissen kennen. Nur die Intensität der einzelnen Erscheinungen, das Neben- und Nacheinander an ganzen Zellgruppen ist geändert.

Was zunächst die Zahl der Mitosen anlangt, so hat ihre grössere oder geringere Menge als ein Kennzeichen der Bösartigkeit einer Geschwulst dienen sollen. Schütz[1]) will ihre Anzahl geradezu als ein diagnostisches Merkmal für die Malignität verwendet wissen. Zweifellos muss zugegeben werden, dass die Bösartigkeit einer Geschwulst im geraden Verhältniss zu ihrem Zellreichthum und der Schnelligkeit der Zelltheilung steht, dass also im Allgemeinen dieser Satz berechtigt ist. Aber einmal giebt es Geschwülste, deren bösartiger Charakter unbestritten ist, in denen man aber trotz Anwendung guter Fixirungsmittel nur sehr wenig Mitosen findet. Ich konnte dieses Verhalten bei einigen schnellwachsenden Sarcomen beobachten. Die mikroskopischen Bilder liessen keine andere Deutung zu, als dass die Vermehrung der Zellen auf anderem, als mitotischem Wege, dem der directen und indirecten Fragmentirung nach Arnold erfolgte. Auf der anderen Seite kann man sehr intensive Kerntheilung und sehr zahlreiche Theilungsbilder auch bei gutartigen Neubildungen sehen, so Ströbe[2]) bei einem Polypen der Portio vaginalis und Klebs[3]) in einem Papillom der Conjunctiva.

Ist der Reichthum an Mitosen nicht unbedingt beweisend für die Bösartigkeit einer Geschwulst, so gilt ebensowenig ein bestimmtes Gesetz über das Vorkommen und die Lagerung der Kerntheilungsbilder in den einzelnen Krebsalveolen. Während Schütz (l. c.) dieselben zumeist in der Randzone findet, betont Ströbe (l. c.) ihr

1) Mikroskopische Carcinombefunde. Frankfurt 1890.

2) Zur Kenntniss verschiedener cellulärer Vorgänge und Erscheinungen an Geschwülsten. Ziegler's Beiträge zur pathologischen Anatomie. 1891. Bd. XI. 1. S. 1.

3) Handbuch S. 529.

regelloses Vorkommen über den ganzen Alveolus. Ich glaube, dass in dieser Beziehung das Verhalten des Gewebes maassgebend ist, von dem der Krebs ausging. An Carcinomen, die dem Rete Malpighi entstammen, liegen die Kerntheilungsbilder am Rande der Alveolen, während man im Innern meist Degenerationserscheinungen, Verhornungen u. s. w. findet. Die Randzone des Krebsalveolus entspricht ihrer Lage und ihrer Bedeutung nach der basalen Zellschicht des Deckepithels der Haut und den jüngsten und kräftigsten Zellen des Rete Malpighi, an denen sich physiologisch das Zellenwachsthum abspielt, das verhornende Centrum dagegen der normalen Hornschicht, in der wir eine Zellvermehrung nicht mehr erwarten dürfen. In Drüsencarcinomen, z. B. in solchen der Mamma, des Magens und des Darmes, habe ich die Mitosen regelloser über den einzelnen Alveolus zerstreut gefunden. In diesen Organen besteht physiologisch eine ähnliche Differenzirung centraler und peripherer Zellen, wie an der Haut, nicht. Sind die Krebszellenzüge sehr schmal, wie bei dem tubulären Carcinom der Mamma oder den Adenocarcinomen des Darmes, so wird auch hier der Eindruck einer mehr peripheren Lage der Zelltheilungsbilder entstehen können.

Den Ablauf der Karyokinese in Carcinomen schildert Hansemann[1]) vielfach in einer von dem normalen Typus abweichenden Weise. Er spricht von pathologischen und asymmetrischen Kerntheilungen. Unter letzteren versteht er eine Störung der Metakinese in der Art, dass die Anzahl der Chromatinschleifen in beiden Theilen des Kernes eine ungleiche wird. Von den so entstehenden Tochterzellen erhält die eine einen chromatinreicheren, die andere einen chromatinärmeren Kern. Diese Asymmetrie findet sich nach Hansemann in allen Epithelkrebsen, während das darauf untersuchte Controlmaterial, Tumoren anderer Art und Hyperplasien, nicht den geringsten Anhaltspunkt für ähnliche Verhältnisse erkennen liess. Hansemann knüpft an seine Beobachtungen weittragende und interessante Schlüsse. Da nach Weissmann und anderen Embryologen an das Chromatin des Kernes die wichtigsten Lebenseigenschaften der Zelle gebunden sind und nur durch dasselbe auf ihre Nachkommen vererbt werden, so müssten asymmetrische Kerntheilungen, wenn die Beobachtungen Hansemann's ganz einwandsfrei sind und ihr Vorkommen nur auf bösartige Neubildungen beschränkt ist, selbstverständlich von principieller Wichtigkeit sein. Es liesse sich auf

1) Ueber asymmetrische Kerntheilung. Virchow's Archiv. Bd. 119. S. 299, und dasselbe Archiv. Bd. 112. S. 359.

diese Weise wohl erklären, dass ein Theil der Krebszellen Energien des Wachsthums und der Lebensfähigkeit erhielte, welche den normalen Zellen fehlen, und welche ihnen die Eigenschaften der Krebszellen verleihen würden. Hansemann vergleicht die asymmetrische Kerntheilung mit der Ausstossung des Richtungskörperchens aus dem Ei. Er spricht von einer dadurch entstehenden Entdifferenzirung der Epithelzelle. Diejenigen Zellen, welche Kerne enthalten, die aus der kleineren Schleifenzahl hervorgegangen sind, gehen zu Grunde, während die Zellen mit dem chromatinreichen Kern die eigentlichen Carcinomzellen darstellen. Der ganze Vorgang würde, um im Sinne von Weissmann zu sprechen, mit der Ausstossung unnöthigen und für die weitere Entwicklung der Zelle nicht mehr in Betracht kommenden Ahnenplasmas zu vergleichen sein.

Die Ausführungen Hansemann's haben, wie ich gern gestehe, manches Bestechende. Man muss den Ideenreichthum, der in ihnen liegt, rückhaltslos anerkennen. Aber auch diesem Forscher kann ein ähnlicher Vorwurf, wie Klebs, nicht erspart werden. Er verliert sich zu sehr in Speculationen. Ich halte es nicht für richtig, die in der Neuzeit mehrfach betonte Analogie zwischen der Kerntheilung im Allgemeinen und der Furchung der befruchteten Eizelle zu weit zu treiben. Die Vorgänge, die sich hier abspielen, können nicht ohne Weiteres auf die Kerntheilung, auch nicht auf diejenige der Zellen bösartiger Neubildungen, übertragen werden. Die Eizelle, und noch dazu die befruchtete Eizelle ist doch ein ganz anderer biologischer Organismus, als eine einfache Epithelzelle. Die Eizelle enthält in sich die Potenzen für die Entwicklung eines ganzen Individuums. Aus der Epithelzelle aber kann, trotz aller Einflüsse, die sie von aussen treffen mögen, nie etwas Anderes werden, als wieder eine Epithelzelle. Es ist begreiflich, wenn aus dem Ei nach der Befruchtung überschüssiges Keimplasma in Gestalt des Richtungskörperchens ausgestossen wird. An der schon weit differenzirten Epithel- oder Krebszelle wäre der Zweck einer ähnlichen Erscheinung nicht recht einzusehen. Ausserdem kommt in Betracht, dass gerade die Grundlage, der ganzen Schlussfolgerung, die Asymmetrie der Theilung des Kernes bei der Ausstossung des Richtungskörperchens fehlt. Das Richtungskörperchen geht, wie die Arbeiten aller Embryologen lehren, aus genau der gleichen Anzahl von Chromatinschleifen hervor, wie der zurückbleibende Eikern.

Auch der Boden, auf welchem Hansemann fusst, ist leider nicht ganz sicher. Das Vorkommen asymmetrischer Kerntheilungen ist nicht allein auf bösartige Neubildungen beschränkt. Ströbe (l. c.)

hat die Beobachtungen Hansemann's einer eingehenden Nachprüfung unterzogen. Er findet, dass asymmetrische Kerntheilungen ausser in Carcinomen auch in gutartigen Geschwülsten, ferner bei der Regeneration normaler Gewebe, z. B. im Harncanälchenepithel, in Glia- und Epidermiszellen und in den Keimcentren der Lymphdrüsen vorkommen. Auf Grund meiner Untersuchungen muss ich mich den Ansichten Ströbe's anschliessen. Die Resultate derselben sind folgende.

Bilder asymmetrischer Kerntheilung kommen, wie Hansemann behauptet, in solchen Carcinomen, in welchen Mitosen häufig sind, nicht selten vor. Sie finden sich aber, wenn auch nur selten, ebenso in gutartigen Tumoren und in normalen Geweben. Diese Seltenheit ist vielleicht nur eine relative, entsprechend dem spärlicheren Vorkommen von Kerntheilungen im normalen Gewebe. In Geweben mit ausgesprochener Zellvermehrung finden sich dagegen auch im normalen Zustande asymmetrische Kerntheilungen häufiger. Es erscheint mir daher der Schluss nicht ungerechtfertigt, dass die zahlreicheren Bilder asymmetrischer Mitosen im Carcinom einfach eine Folge der hier üppigeren Zelltheilung sind.

Ferner kann die Möglichkeit nicht von der Hand gewiesen werden, dass es sich wenigstens bei einer Anzahl anscheinend asymmetrischer Kerntheilungen nur um Kunstproducte handelt. Schon wenn die beiden Tochtersterne — nur in diesem Stadium der Karyokinese ist das Beobachten einer Asymmetrie möglich — in verschiedenen Ebenen liegen, ist ein Irrthum bei der Feinheit des untersuchten Objectes recht wohl denkbar. Wenn aber in einem solchen Falle das darübergleitende Mikrotommesser bei der Anfertigung dünner Paraffinschnitte einen Theil der Schleifen des einen Tochterkernes mit fortnimmt, so muss das ausgesprochene Bild einer Asymmetrie der Theilung entstehen, die in Wirklichkeit nicht vorhanden war.

Werfen wir noch einmal einen kurzen Rückblick auf das bis jetzt Auseinandergesetzte, so ist keine der besprochenen Theorien im Stande gewesen, uns einen völlig befriedigenden Aufschluss über das Wesen des Carcinoms zu geben. Die Entdeckung der karyokinetischen Zelltheilung hat uns einen neuen machtvollen Beweis für die epitheliale Herkunft der Krebszellen erbracht, und die morphologischen Vorgänge bei der Theilung der Krebszellen und ihrer Vermehrung sind erkannt worden. Aber irgend eine Eigenthümlichkeit derselben, die man mit Sicherheit als charakteristisch für das Krebsgewebe hätte hinstellen können, hat sich nicht auffinden lassen.

Die Impfbarkeit des Carcinoms und die parasitäre Theorie desselben.

Die klinischen Beobachtungen über den Verlauf des Carcinoms und seine entschiedene Fähigkeit, sowohl regionär als durch Verschleppung auf dem Wege der Lymph- und Blutbahn zu inficiren, hatten die Forscher immer wieder zu dem Versuche angeregt, die Ueberimpfbarkeit des Carcinoms experimentell nachzuweisen. Diese Versuche haben erst in der neuesten Zeit zu einem positiven Ergebniss geführt. Der erste ist der oft citirte Versuch von B. v. Langenbeck, der einem Hunde eine Krebsemulsion in die Schenkelvene spritzte und danach das Auftreten von Knoten in der Lunge beobachtete. Weber[1]) impfte in ähnlicher Weise, indem er Krebssaft in eine Vene brachte. Neben secundären Knoten konnte er das Auftreten einer Geschwulstmasse an der Impfstelle beobachten. Ebenso wollte Billroth einen positiven Erfolg von Carcinomimpfung erzielt haben. Alle diese angeblich erfolgreichen Versuche können einer nüchternen Kritik nicht Stand halten. Sie sind in der vorantiseptischen Zeit ohne Berücksichtigung entsprechender Vorsichtsmaassregeln angestellt worden. Bei näherem Nachforschen erweisen sich die durch Einspritzen in die Venen erzielten Knoten nicht als Geschwulstembolien, sondern als metastatische miliare Abscesse, bedingt durch gleichzeitige septische Infection.

Absolut negativ fielen die zahlreichen Uebertragungsversuche von Doutrelepont[2]) aus. Ebenso berichten die meisten Forscher der neuesten Zeit nur über negative Erfolge. So Albers[3]) in seiner Monographie über den Krebs. Albers hat seine Versuche, unter strengster Berücksichtigung der Asepsis, in der verschiedensten Weise modificirt. Er spritzte Krebsemulsion in Venen und Lymphgefässe und implantirte ganze Stücke von Carcinom in die Bauchhöhle, das subcutane Gewebe und den Bulbus von Hunden. Alle Versuche blieben resultatlos. Die transplantirten Carcinomstücke zerfielen fettig und wurden resorbirt. Auch Versuche, bei den Hunden, die zum Experiment benutzt wurden, eine Prädisposition zu erzeugen, missglückten. Sie mussten schon deswegen missglücken, weil der Weg, diese Prädisposition zu erzeugen, und ihr Wesen völlig unbekannt sind. Der Fehler in der Albers'schen Versuchsanordnung scheint mir der zu

1) Chirurgische Erfahrungen und Untersuchungen. 1859.

2) Virchow's Archiv. Bd. 45. S. 501.

3) Das Carcinom in historischer und experimentell-histologischer Beziehung. 1887.

sein, dass Impfmaterial, welches vom Menschen stammte, auf Thiere, also eine andere Species, übertragen wurde. Die geglückten Experimente Hanau's erklären es, dass eine solche Anordnung nicht von Erfolg begleitet sein konnte. Nicht glücklicher als Albers waren Schottelius[1]) und v. Kahlden, Shattock und Ballance.[2]) Auch Rinne[3]), der von einem am Hunde spontan aufgetretenen Carcinoma recti auf andere impfte, hatte keinen Erfolg.

Diesen negativen Ergebnissen, die für Viele weitere Versuche völlig aussichtslos erscheinen liessen, stehen eine Anzahl Experimente mit positivem Resultate gegenüber: die Versuche von Novinsky, Wehr und vor Allem Hanau, der die Uebertragbarkeit des Carcinoms in unzweideutiger Weise erwies.

Der eine, schon etwas ältere positive Versuch von Novinsky[4]) ist, wie der von Langenbeck und Billroth, von der Kritik nie recht anerkannt worden, wiewohl Vieles für seine Richtigkeit spricht. Novinsky hat 42 Uebertragungen des Carcinoms von Hund auf Hund angestellt. Unter diesen 42 Fällen konnte er einmal Wachsthum des übergeimpften Stückchens mit secundärer Lymphdrüsenmetastase beobachten. Durch histologische Untersuchung wurde die unzweifelhafte Krebsnatur der neugebildeten Tumoren nachgewiesen.

Wehr[5]) hat durch eine Reihe von Jahren Ueberimpfungen des Carcinoms von Hund auf Hund vorgenommen und dabei regelmässig beobachten können, dass sich bohnen- bis haselnussgrosse Geschwülste im Unterhautzellgewebe bildeten, die allerdings nach 6—8wöchentlichem Bestand zurückgingen, sich aber histologisch als Carcinom, nicht als Tumoren entzündlichen Ursprungs erwiesen. Die Demonstration Wehr's fand zunächst auf dem Congress keinen Beifall, weil Carcinome, die spontan zurückgehen, gerechte Zweifel an ihrer Natur erregen mussten. Man hat dennoch dem Autor damals vielleicht Unrecht gethan. Wenn auch am Menschen spontane Heilung eines Carcinoms undenkbar ist, so erscheint es doch von vornherein nicht absolut unmöglich, dass unter den so gänzlich veränderten Bedingungen, wie sie bei einer Impfung auf gewiss sehr verschieden empfängliche Thiere gegeben sind, ein abortives Wachsthum der übertragenen Epithelien eintreten kann, das sich eine Zeit lang verfolgen lässt, aber später infolge ungünstiger Verhältnisse wieder auf-

1) Mittheilungen aus dem pathologischen Institut zu Marburg 1881.
2) British medical Journal. No. 1576. 1891.
3) Verhandlungen der Deutschen Gesellschaft f. Chirurgie. 1889. Bd. I. S. 10.
4) Referat im Centralblatt der medicinischen Wissenschaften. 1876.
5) Verhandlungen der Deutschen Gesellschaft für Chirurgie. 1888. Bd. I. S. 52.

hört. Ob man aber berechtigt ist, ein so gewachsenes Knötchen Krebs zu nennen, ist eine andere Frage. Denn neben den histologischen Eigenschaften verlangen wir von einer Geschwulst, die wir als Krebs anerkennen sollen, ebenso bestimmte und wichtige klinische Merkmale, die den durch Impfung entstandenen Knötchen Wehr's fehlen.

Ganz einwandsfrei sind die vollkommen gelungenen Impfversuche von Hanau.[1])

Hanau hat seine Versuche an Ratten angestellt, und zwar benutzte er ein Cancroidgeschwür von der Vulva einer Ratte, das sich spontan entwickelt hatte und histologisch aus Epithelien mit starker Neigung zur Verhornung bestand. Von diesem Geschwüre wurden männlichen alten Ratten hirsekorngrosse Partikel in die Tunia vaginalis testiculi gebracht. In jedem Falle kam es zu histologisch und klinisch gut charakterisirter Carcinomentwicklung. Es bildeten sich sowohl am Orte der Impfung, als auch in der Bauchhöhle gewaltige Massen von Tumoren, denen die Thiere erlagen. Mit den neugebildeten Massen konnten wiederum Thiere geimpft werden. Seinen Erfolg glaubt Hanau mit Recht der Anordnung seiner Versuche zuschreiben zu dürfen. Er benutzte Thiere derselben Species und solche, die disponirt für die Erkrankung sind, also alte Ratten. Ausserdem impfte er nicht in das Unterhautzellgewebe, sondern in Lymphräume, ausgehend von den Erfahrungen, die wir über die natürliche Verbreitung des Carcinoms auf dem Wege der Lymphbahnen gesammelt haben.

Auch am Menschen sind Versuche über die Möglichkeit einer experimentellen Uebertragung des Carcinoms vorgenommen worden, und zwar von Hahn[2]) und von v. Bergmann.[3]) Bei einer an unheilbarem Krebs der Brust erkrankten Frau wurde eines der disseminirten Knötchen der Umgebung des primären Krebsgeschwüres von Hahn auf die gesunde Seite verpflanzt, heilte hier an und vergrösserte sich. Als die Frau ihrem ursprünglichen Leiden erlegen war, konnte die histologische Untersuchung vorgenommen werden. Das Knötchen erwies sich als aus Carcinomgewebe bestehend. Dasselbe beobachtete v. Bergmann, als er den Hahn'schen Versuch wiederholte.

So interessant dieser Versuch auch ist, so ist er nach meiner Ansicht doch nicht einwandsfrei und für eine Impfung des Carcinoms auf den Menschen nicht beweisend. Zunächst beweist er nur, dass das Carcinom auf derselben Person haften kann, deren Orga-

1) Verhandlungen der Deutschen Gesellschaft für Chirurgie. 1889. Bd. II. S. 278, und Fortschritte der Medicin. 1889. Nr. 9.

2) Deutsche medicinische Wochenschrift.

3) Congress-Verhandlungen 1889, mitgetheilt gelegentlich der Carcinomdebatte.

nismus durch die primäre Erkrankung sicherlich schon ausserordentlich geschwächt ist. Als eine Impfung im engeren Sinne kann ferner ein solcher Versuch nicht angesehen werden. Nicht nur, dass bei der Transplantation nicht allein Krebselemente, d. h. Epithelien, verpflanzt werden, auch das Stroma wird mit übertragen und ein Theil der umgebenden gesunden Haut mit ihrem völlig intacten Gefässnetz. Die Anheilung eines solchen Hautläppchens kann nicht überraschen. Sie erfolgt nach denselben Gesetzen, nach denen Hautstücke bei der Transplantation von Thiersch anheilen. Einen unanfechtbaren Beweis für das Weiterwachsen der verpflanzten Krebselemente halte ich aber nicht einmal für erbracht, wenn ein solches auch aus den erwähnten Gründen sehr wahrscheinlich ist. Nach meinem Dafürhalten kann man mit Sicherheit nur dann von einem Weiterwachsen des Krebsknötchens sprechen, wenn an den Krebszellen Vermehrungsvorgänge durch das Auftreten karyokinetischer Figuren festgestellt worden sind. Eine solche Beobachtung fehlt noch. Nach dieser Richtung wäre eine Nachprüfung des Versuches von Hahn sehr erwünscht. Aus äusseren Gründen musste eine solche unterbleiben. Wir hielten uns zur Vornahme der Versuche an Kranken ohne deren ganz specielle Einwilligung nicht für berechtigt.

Die Aehnlichkeit, welche zwischen Carcinomen und bösartigen Geschwülsten auf der einen Seite, und den Infectionskrankheiten, besonders der Tuberculose, auf der anderen Seite in vielen Beziehungen besteht, macht es erklärlich, dass man auch nach Analogien in der Aetiologie Beider suchte. Als Koch durch seine genialen Entdeckungen der medicinischen Forschung einen neuen Impuls gegeben hatte, fing man an, mit erneutem Eifer auch nach der Ursache des Carcinoms zu forschen. Es entstand die parasitäre Theorie des Carcinoms und eine Bewegung zu Gunsten derselben, in deren Mitte wir uns zur Zeit noch befinden. In der That, es lassen sich eine Reihe gewichtiger Gründe für die Anschauung anführen, das Carcinom werde, wie die Infectionskrankheiten, durch parasitäres Wachsthum von aussen in den Körper eingedrungener niederer Organismen veranlasst. Die Bildung einer Geschwulst an der Stelle des primären Sitzes, das Entstehen eines Geschwüres mit der Tendenz zum Weitergreifen infolge baldigen Zerfalles der neugebildeten Zellenmassen, die Proliferationsenergie der Zellen auf der einen und ihre Hinfälligkeit auf der anderen Seite entsprechen genau dem Verhalten der Tuberculose, bei welcher wir auf den Reiz, den der eingedrungene Bacillus ausübt, zunächst die Zellen mit lebhafter Theilung antworten sehen [1]), bis

1) Vgl. Baumgarten, Histogenese der Tuberculose.

sie durch Stoffwechselproducte der Bacterien der Nekrobiose anheimfallen. Die regionäre und metastatische Infection auf dem Wege der Lymph- und Blutbahnen wird am besten erklärt durch ein Gift, welches die Energie der Vervielfältigung in sich selbst trägt, und das sich allmählich von dem Orte seines Eindringens aus über den ganzen Körper verbreitet. Sie ist das getreue Abbild dessen, was wir bei der Eiterung, die zur metastatischen Pyämie führt, bei der Tuberculose und der Actinomycose täglich beobachten.

Auch die Kachexie, die sich in den späteren Stadien des Carcinoms entwickelt, spricht für eine Infectionskrankheit. Dieselbe steht meist in absolutem Missverhältniss zu der Grösse der neugebildeten Tumoren und der durch sie bedingten, einfach mechanischen Schädigungen. Wenigstens sehen wir Ovarialcysten von viel gewaltigerem Umfange und vielfach grössere Uterusmyome, ohne dass es hier zu einer schwereren Schädigung des Allgemeinbefindens, zu einer Kachexie zu kommen braucht, die bei dem Carcinom nie ausbleibt. Wir werden nicht fehlgehen, wenn wir annehmen, dass es bei dem Krebs, ebenso wie bei den bacteriellen Infectionskrankheiten, schädliche Stoffwechselproducte sind, entstanden durch die veränderte Lebensthätigkeit und vielleicht Zerfall der Krebszellen oder parasitärer Mikroorganismen, deren Aufnahme in die Circulation für den Organismus verderblich wird.

Auf der anderen Seite spricht aber auch eine Reihe von Gründen gegen die parasitäre Theorie und gegen die Anschauung derer, die ein von aussen in den Organismus eindringendes Gift, einen Parasiten, für unerlässlich halten, um das histologische und klinische Symptomenbild des Krebses zu erklären. Ich selbst bin durch meine Arbeiten zu der Ueberzeugung gedrängt worden, dass die morphologischen Grundlagen und Beobachtungen, auf welche sich die parasitäre Theorie des Krebses gründet, sehr anfechtbar sind, und dass die theoretischen Erörterungen, die auf das Vorhandensein eines Carcinomparasiten hindeuten sollen, auch einer anderen Deutung fähig sind.

Zunächst brauchen wir aus theoretischen Reflexionen einen Carcinomparasiten durchaus nicht, um alle die oben erwähnten Eigenschaften des Krebses zu erklären. Zweifellos ist das Carcinom für seinen Träger eine infectiöse Erkrankung der schwersten Art. Aber die Gründe, welche für einen Carcinomparasiten sprechen, werden hinfällig, wenn wir annehmen, dass die Zelle unter veränderten Lebensbedingungen, die uns allerdings noch unbekannt sind, zu deren Erklärung es aber eines in sie eindringenden Mikroorganismus nicht bedarf, selbst infectiös wird. Unter diesen veränderten Bedingungen

wird die Zelle selbst zum Parasiten, der wuchert, der inficirt und Metastasen macht, und dessen Stoffwechselproducte zur Kachexie führen. Ich vermag nicht einzusehen, warum wir für die Körperzelle unter Umständen die Eigenschaften nicht in Anspruch nehmen sollen, die wir ohne Weiteres den Schizomyceten und Protozoen zuerkennen. Sie ist, wie diese, ein Lebewesen kleinster Art, für welches dieselben Lebensäusserungen, welche die ersteren zu Parasiten machen, recht gut denkbar sind.

Es giebt ferner aber auch nicht allein Aehnlichkeiten zwischen Carcinom und Infectionskrankheiten, es giebt auch sehr schwerwiegende Unterschiede zwischen Beiden. Ich erwähne zunächst das verschiedene Verhalten der Impfung. Wie leicht glückt bei den mannigfachsten Infectionskrankheiten die Uebertragung vom Menschen oder von einem Thiere auf ein anderes! Spuren des Secretes, welches den Infectionsstoff enthält, ja ein einzelner Bacillus oder eine Spore können genügend sein, die tödtliche Krankheit bei dem geimpften Thiere hervorzurufen. Ganz anders bei dem Carcinom. Nach vielen Mühen sind ganz vereinzelte Uebertragungsversuche gelungen. Bei diesen Uebertragungen wird aber nicht mit Spuren von infectiösem Secret, z. B. von Carcinomsaft geimpft, sondern es müssen zusammengesetzte, lebenskräftige Gewebe verpflanzt werden, wenn der Versuch glücken soll: also ein von der Haftbarkeit des Impfstoffes bei den Infectionskrankheiten sehr verschiedenes Verhalten. Es besteht kaum eine Analogie zwischen der Impfung dort und der Verpflanzung von Carcinomgewebe hier.

Endlich müsste der Carcinomparasit Eigenschaften haben, die ihn in sehr merklicher Weise von denjenigen Mikroorganismen unterscheiden, die wir als Erreger von Infectionskrankheiten kennen. In der Klasse der Bacterien dürfen wir ihn jedenfalls nicht suchen. Alle Erreger bacterieller Infectionskrankheiten sind auf das Bindegewebe angewiesen, als den Mutterboden, in dem sich Infectionen abspielen. Das epitheliale Gewebe wird nur secundär betheiligt. Am Orte des Eindringens des Infectionskeimes kommt es zu einem Abscess, zu einem Tuberkel- oder Lepraknötchen, je nach der Art des inficirenden Giftes. Immer aber gehört das neugebildete Gewebe zu dem Typus des Granulationsgewebes, hervorgegangen aus einer Wucherung der fixen Bindegewebselemente und der Auswanderung von Leukocyten aus den Gefässen. Wird ein Keim verschleppt, so findet er an dem Orte, wo er hingelangt, wieder Bindegewebe, und das Auftreten eines neuen Tuberkels oder eines metastatischen Abscesses hat keine Schwierigkeiten. Wenn aber Carcinomkeime ver-

schleppt werden, so entsteht an dem Orte der Metastase ein Carcinom mit den ausgesprochenen Eigenschaften der primären Geschwulst, in den Lymphdrüsen oder in der Lunge z. B. ein verhornender, aus den Epithelien des Rete bestehender Knoten nach primärem Hautkrebs. Der Carcinomparasit müsste also die Eigenschaft haben, heteroplastisch auf das Gewebe, in welches er gelangt, einzuwirken, oder er kann nur in Verbindung mit lebenskräftigen Epithelzellen verschleppt werden, mit denen er ein symbiotisches Dasein führen müsste. Die erstere Annahme widerspricht den Lehren der Entwicklungsgeschichte. Für den zweiten Vorgang kennen wir zwar aus dem Thier- und Pflanzenreich einige Analogien, am Menschen aber würde er etwas durchaus Neues sein. Indess gebe ich die Möglichkeit eines solchen Verhaltens ausdrücklich zu und würde an demselben keinen Anstoss nehmen, wenn wirklich unzweideutige Beweise für die Existenz eines Carcinomparasiten erbracht würden.

Auch erscheint es unerklärlich, warum der hypothetische Carcinomparasit bei einer etwaigen Verschleppung nicht auch die Epithelien inficirt, wohin er gelangt, sondern auf die beschränkt bleibt, die den Ausgangspunkt der Metastase bildeten, z. B. bei secundärem Carcinom der Leber nach Krebs des Darmes oder der Haut auf die von Darm oder Haut abstammenden Zellen. Wir müssten annehmen, dass er nur in den Abkömmlingen der verschleppten Zellen günstige Entwicklungsbedingungen finde, alles Annahmen, die zum mindesten sehr gesucht erscheinen.

Nach diesen Auseinandersetzungen zwingen uns theoretische Erwägungen keineswegs zu der Annahme von Carcinomparasiten. Aber auch die bis jetzt vorliegenden Beobachtungen über Befunde von Mikroorganismen im Carcinom und deren Verwerthung für die Aetiologie desselben sind nicht beweiskräftig.

Ueber Bacterien im Carcinom und als Erreger desselben berichten Verneuil[1]), Nédopil[2]), Scheuerlen[3]), Schill[4]), Domingo Treire[5]) und Kubassoff.[6]) Die Bacterienätiologie des Carcinoms ist aus den oben dargelegten Gründen höchst unwahrscheinlich. Es

1) Propriétés pathogènes des microbes renfermés dans les tumeurs malignes. Revue de chir. Vol. IX. p. 10.

2) Anzeiger der k. k. Gesellschaft der Aerzte in Wien. 1881. Nr. 8. S. 32.

3) Die Aetiologie des Carcinoms. Deutsche med. Wissenschaft. 1887. Nr. 48. S. 1033.

4) Ebenda. 1887. Nr. 48.

5) Ebenda. 1888. Nr. 48.

6) Die Mikroorganismen der krebsartigen Neubildungen. Wiestnik gigieny. 1889, und Wiener medicinische Presse. 1890. Nr. 29—31 u. 33.

glaubt heute wohl auch Niemand mehr an sie. Aus der Beschreibung, welche diese Forscher von ihren Befunden geben, geht mehr als zur Genüge hervor, dass sie sich zum Theil durch die oberflächliche Anordnung ihrer Versuche täuschen liessen, zum Theil verschiedenes Andere, wie unregelmässige Kerntheilungsbilder, als Bacterienhaufen im Carcinom beschrieben haben. Ihre Beobachtungen, soweit sie die gefundenen Bacterien als Erreger des Carcinoms ansehen, lehren nur das Eine, dass auch heute noch in der Wissenschaft ein grosser Fortschritt, wie es die Erkenntniss der Aetiologie der Infectionskrankheiten ist, nicht gemacht werden kann, ohne dass von den Epigonen Irrwege und falsche Pfade eingeschlagen werden.

Bei Weitem mehr Vertrauen und Interesse verdienen die Mittheilungen über Protozoen im Carcinom und die Bemühungen, diese Mikroorganismen als die Erreger des Carcinoms anzusprechen. Sie gründen sich wenigstens auf die Lebenseigenschaften dieser Parasiten, die uns als ausgesprochene Zellschmarotzer bekannt sind.

Einer unserer besten Protozoenkenner, Pfeiffer[1]), hat seine Erfahrungen über das häufige Vorkommen von Protozoen als Parasiten in den Epithelzellen niederer und höherer Thiere in mehreren Aufsätzen und in einer zusammenfassenden Abhandlung niedergelegt. Diese Arbeiten bilden für den Arzt, der sich über die Frage der parasitären Aetiologie des Krebses unterrichten will, die Grundlage für weiteres Studium. Protozoen sind nach Pfeiffer, und zwar der Gattung Coccidium und Sporidium und den Flagellaten und Rhizopoden angehörig, als Schmarotzer in Epithelzellen ausserordentlich häufig. Die Wirthszelle kann, wie wir dies von dem hypothetischen Carcinomparasiten voraussetzen müssen, den Eindringling längere Zeit bewahren, ohne selbst Schaden zu leiden und in ihrer Entwicklung gestört zu werden. Im Jugendzustand stellt der Parasit ein meist sichelförmiges Protoplasmaklümpchen dar, ohne jede weitere Differenzirung. Herangewachsen, nimmt er die Eigenschaften einer Zelle an. Dann segmentirt er sich, eine Sporocyste bildend, die 4, 8 und mehr Sporen enthält, aus denen wieder die Jugendformen hervorgehen. Der Frage nach dem Vorkommen von Protozoen im Carcinom und deren ätiologischer Bedeutung steht Pfeiffer sehr sympathisch gegenüber. Er selbst beschreibt Bilder[2]), die er nicht glaubt

1) Die Protozoen als Krankheitserreger. Jena 1890. Zeitschr. f. Hygiene: 3, 4, 5, 6. Bd. VIII. Bericht über die Sammelforschung des allgemeinen ärztlichen Vereins der Chirurgen. 1890.

2) l. c. S. 96 und Correspondenzblatt des allgemeinen ärztlichen Vereins für Thüringen 1888.

anders deuten zu können, als durch die Annahme von in die Epithelien eingedrungenen Parasiten.

In Fig. 3 u. 5 (Taf. II) gebe ich Photogramme von Schnitten durch die Niere von Helix hortensis, die von einem Protozoon, der zu den Coccidien gehörigen Klossia, befallen ist. Das Präparat wurde nach der Methode von Gram-Kühne gefärbt. Auch Färbung mit Carbolfuchsin ergab die gleichen Resultate. Die bis zu 40 μ grossen Parasiten (a) liegen in Epithelien, die durch ihren Inhalt monströs vergrössert und zu einer flachen Schale zusammengedrückt sind, welche den Parasiten umhüllt (d). Im Rest der Epithelzelle ist häufig noch der Kern sichtbar. Die Parasiten selbst haben in diesem Stadium einen hellen, bläschenförmigen Kern mit starkem, dunkel gefärbten Kernkörperchen. Das Protoplasma zeigt in unseren Präparaten eine schön ausgebildete Körnelung. Die Körner nehmen bei der Gram'schen Färbung eine tiefblaue, bei Carbolfuchsinbehandlung schön rothe Farbe an, so dass das Bild des Parasiten ein überaus zierliches wird.

Figur 4 (Taf. II) zeigt die Sporenbildung. Im Innern der von einer Membran umgebenen Sporocyste liegen 12—24 blass gefärbte Sporen mit stark lichtbrechender Membran und nicht weiter differenzirtem Inhalt. Von dem Sarcodestadium des Parasiten kann ich leider eine Abbildung nicht geben, da es mir nicht glückte, dasselbe in dem mir zugänglichen Material zu Gesicht zu bekommen.

Bei höheren Thieren und dem Menschen finden sich ähnliche Parasiten zum Theil als unschuldige Schmarotzer, wie das Coccidium oviforme in der Leber des Kaninchens oder die Psorospermien (Miescher'sche Schläuche) in den quergestreiften Muskeln des Schafes und Schweines, zum Theil aber auch als sehr verbreitete Erreger schwerer Infectionskrankheiten. Hierher gehört das in den rothen Blutkörperchen schmarotzende Plasmodium malariae. Seine morphologischen und biologischen Eigenschaften und seine Beziehungen zum Malariafieber sind vor Allem durch die Arbeiten italienischer Forscher klargelegt worden. Pfeiffer ist der Ansicht, dass auch in der Vaccine, der Variola und bei Herpes Zoster sarcodeförmige Protozoen vorkommen. Er ist allerdings nicht in der Lage, sie classificiren zu können, da er nur das amöboide Stadium beobachten konnte.

Auch in Geschwülsten epithelialer Herkunft, deren infectiöser Charakter erwiesen ist, hat man mit grosser Bestimmtheit parasitäre Gebilde in den erkrankten Epithelzellen gefunden und beschrieben: so im Epithelioma contagiosum der Hühner und Tauben und dem nahestehenden Molluscum contagiosum des Menschen. Die in den Zellen des letzteren sich findenden und mit Pikrinsäure gelb zu

färbenden Körner deuten Moreau[1]) und bis vor Kurzem auch Neisser[2]) mit aller Entschiedenheit als Parasiten. Der Letztere ist in seinem Urtheil in neuester Zeit wieder etwas schwankend geworden. In Figur 6 (Taf. II) gebe ich die Abbildung eines Schnittes durch das Molluscum contagiosum. In den jugendlichen Zellen findet man die als Parasiten gedeuteten Gebilde als kleine Kügelchen im Protoplasma, in den älteren Schichten füllen die zu hellen, ovalen und grösseren Körperchen gewordenen Gebilde die Zelle völlig aus. Eine jede Zelle erscheint inficirt. Zwischen den einzelnen Gebilden liegen zusammengedrückt die Reste der Zelle, die in unserem Präparat durch Hämatoxylin dunkel gefärbt sind. Ich selbst kann mich von der parasitären Natur dieser Gebilde noch nicht überzeugen. Es kann auch eine eigenthümliche Form der Zelldegeneration vorliegen. Gegen ihre parasitäre Natur spricht nach meiner Ansicht der Umstand, dass sie, frisch untersucht, nie Bewegungserscheinungen wahrnehmen liessen, die z. B. bei den Malariaplasmodien so ausgesprochen sind, und dass irgend ein Vorgang, der sich als Sporulation deuten liesse, an ihnen nicht zu beobachten ist. Auch habe ich ähnliche Bilder an spitzen Condylomen und in den oberen Schichten transplantirter Haut gesehen, wo von Parasiten keine Rede sein kann.

Die erwähnten Beobachtungen wurden die Veranlassung, auch bei den bösartigen Neubildungen nach ähnlichen Parasiten zu suchen.

Thoma[3]) war der Erste, der die Aufmerksamkeit der Forscher auf eigenthümliche Gebilde lenkte, die er in den Zellen von Mamma-, Mastdarm- und Magencarcinomen fand. Er beschreibt seinen Befund, ohne seiner kurzen Mittheilung Abbildungen beizugeben, als 4—15 μ grosse, ovale oder schiffchenförmige Gebilde mit Protoplasma und Kern, die in oder neben den Kernen von Epithelzellen liegen. Die Kerne der letzteren sind oft schlecht färbbar, ein Zeichen beginnender Degeneration. Häufig liegen in einer Zelle mehrere Körperchen, die vielleicht eingekapselte Coccidien darstellen. Man müsse sie wohl „als zweifellos parasitäre Gebilde auffassen".

Einen ähnlichen Befund wie Thoma hat Nils Sjöbring[4]) vor Augen gehabt. Mit aller Sicherheit findet er Sporozoen im

1) Du molluscum contagiosum en visage comme maladie parasitaire. Thèse de Paris 1889.

2) Vierteljahrsschrift f. Dermatologie und Syphilis. 1888. S. 583, und Verhandlungen der dermatologischen Gesellschaft. 1891.

3) Fortschritte der Medicin. 1889. S. 413.

4) Ein parasitärer protozoenartiger Mikroorganismus im Carcinom. Fortschritte. 1890. Nr. 14.

Carcinom und beschreibt den ganzen Entwicklungsgang derselben, der in auffallender Weise mit dem bekannten des Plasmodium malariae übereinstimmt. In seiner Jugendform stellt der Parasit ein kleines Sarcodeklümpchen dar, das im Kern lebt. Aus demselben wandert er später, immer wachsend, in das Protoplasma der Zelle. Bei einer gewissen Grösse tritt Segmentirung ein; es wird eine Sporocyste mit 20—30 Sporen und einer umhüllenden Membran gebildet. Aus den Sporen entwickeln sich die Keimlinge, die von Neuem Epithelzellen inficiren und dann den ganzen Entwicklungscyklus wiederholen.

Besonderen Eifer haben französische Forscher auf das Studium der Carcinomparasiten verwandt. Die Befunde, die sie beschreiben, weichen in nicht unwesentlichen Beziehungen von den soeben geschilderten ab. Hierher gehören die Mittheilungen von Albarran[1]), Michaux[2]), Malassez[3]), Hallopeau[4]) und die Arbeiten von Darier[5]) und Wickham[6]) über Paget's Disease. Sie alle sind von der ätiologischen Bedeutung der gefundenen Coccidien überzeugt. Die Letzteren wollen sie sogar zu diagnostischen Zwecken für Paget's Erkrankung benutzen. Sie beschreiben Gebilde von der Grösse der Epithelzellen selbst als die gesuchten Parasiten. Bei der Besprechung unseres Falles von Paget's Disease werde ich etwas ausführlicher auf den Befund dieser Autoren einzugehen haben. Wickham und Darier wollen ein vierzehntägiges Fortleben der Parasiten auf feuchtem Sand beobachtet haben. Das Misslingen einer echten Züchtung geben sie aber selbst zu.

Wieder andere Körperchen beschreibt Russel[6]) als Carcinomparasiten unter dem Namen seiner „fuchsine bodies". Mit einer bestimmten Färbemethode konnte er 4—12 μ grosse Gebilde roth färben, die einzeln oder in grösserer Zahl bald in Carcinomzellen, bald im Stroma lagen. Im Gegensatz zu den übrigen Autoren hält er seine Körperchen für Sprosspilze. Er fand sie in 43 Carcinomen regelmässig, während sie in anderen Geweben nur sehr selten vorkamen Diese letztere Behauptung beruht auf einem Irrthum. Mit

1) De la contagion de cancer. Semaine médicale 1889. No. 29.

2) Sur des tumeurs épitheliales, contenant des psorospermies. Semaine médicale. 1889. No. 13.

3) Sur les nouvelles psorospermoses chez l'homme. Archiv. de médec. expérim. Vol. II. 1890.

4) Traité anatom.

5) Sur une nouvelle forme de psorospermose cutanée ou maladie de Paget. Soc. de biologie. 13 avril 1889.

6) An adress on a characteristic organism of cancer. British medical Journal 1890. No. 1563.

derselben Methode wie Russel konnte Klien[1]) in einer sehr fleissigen Arbeit die Fuchsinkörperchen ebenso häufig in anderen Geweben, wie in Carcinomen nachweisen. Klien bringt sie in Verbindung mit den Altmann'schen Zellgranulis. Jedenfalls sind sie aber weder Sporozoen, noch Sprosspilze, noch kommt ihnen eine specifische Bedeutung für das Carcinom zu.

Zu den überzeugten Anhängern von dem Vorkommen von Protozoen im Carcinom gehört auch Ramsay Wright.[2]) In einer Arbeit über die Erkrankungen, in welchen Sporozoen eine Rolle spielen, berichtet er auch über Befunde von Mikroorganismen im Carcinom, die morphologisch und biologisch dasselbe Verhalten darboten, wie die Körperchen von Malassez, Thoma und Pfeiffer.

Gegenüber diesen positiven Befunden erhoben sich aber bald die Stimmen von Autoren, welche vor der Deutung der beschriebenen Befunde als Sporozoen warnten und diejenigen ernüchterten, welche sich schon zu überschwänglichen Hoffnungen über die Bedeutung dieser Untersuchungen für die Aetiologie des Carcinoms hatten hinreissen lassen. Die beschriebenen Gebilde wurden theilweise für Degenerationsformen von Zellen erklärt, theilweise für Zelleinschlüsse, deren Bedeutung für das Zellleben zwar noch nicht in allen Fällen klargelegt sei, die aber jedenfalls weder Sporozoen, noch irgend welche anderen Mikroorganismen seien. In vielen Fällen handele es sich um Trümmer von Leukocyten oder um abnorme und fragmentarische Kerntheilungen.

Als einer der Ersten wandte sich Eberth[3]) gegen die Deutung der fraglichen Gebilde als Parasiten. Den in der bekannten Arbeit von Steinhaus über parasitäre Einschlüsse in den Pankreaszellen beschriebenen und als Protozoon gedeuteten „Karyophagus salamandrae", der den Carcinomparasiten einiger Autoren absolut ähnlich ist, führte er auf das zurück, was er ist: auf Veränderungen des Zellkernes, bestehend in einer Verquellung und Verklumpung des Kerngerüstes. Eine solche findet sich schon normaler Weise an den thätigen Pankreaszellen. Im Hungerzustand verschwindet sie. Sie ist aber auch theilweise bedingt durch unzweckmässige Behandlung des Präparates, also ein Kunstproduct.

Ganz entschieden nimmt auch Ribbert[4]) gegen die parasitäre

1) Ziegler's Beiträge zur pathologischen Anatomie. Bd. XI. Heft 1. 1881. Nr. 125.

2) The pathogenie Sporozoa. Toronto 1890.

3) Fortschritte der Medicin. 1890. Bd. VIII. S. 657.

4) Deutsche med. Wochenschr. 1891. Nr. 42.

Natur der Zelleinschlüsse in Epithelien Stellung. Er deutet die grösseren homogenen Körperchen, die Wickham und Darier beschreiben, als im Ganzen veränderte Epithelzellen, wie man sie in beginnenden Epithelperlen von Hornkrebsen der Haut nicht selten findet; dieselben waren schon vor der Beschreibung der neueren Autoren bekannt. Die kleineren deutet er als hervorgegangen durch Zerfall des Chromatins der Kerne. Auf diese Weise entstehen die von Sjöbring beschriebenen Sporocysten. In letzterer Beziehung befindet er sich in Uebereinstimmung mit Hansemann[1]), der diesen Gebilden gleichfalls ihre parasitäre Natur abspricht.

Auch nach Borrel[2]) sind die Protozoen Wickham's und Darier's veränderte Epithelien. Sie sind das Product einer besonderen Zelldegeneration und Nekrobiose. Dieselbe Ansicht vertritt Firket.[3])

Klebs[4]) hat die Natur dieser Gebilde gleichfalls studirt. Er hält sie nicht für die gesuchten Carcinomparasiten, sondern für durch hyaline Degeneration veränderte Zellen. Er versuchte ihre Züchtung, indem er menschliches Carcinommaterial in die Bauchhöhle von Ratten implantirte, von dem Gedanken ausgehend, dass die menschlichen Zellen auf dem ungünstigen Nährboden zu Grunde gehen, etwaige Parasiten aber vielleicht zur Vermehrung zu bringen sein würden. Diese Vermehrung blieb aus. Nichts liess sich an den als Carcinomparasiten gedeuteten Körperchen auffinden, was als eine Weiterentwicklung derselben zu deuten gewesen wäre.

Shattock und Ballance[5]) haben neben zahlreichen Cultur- und Impfversuchen, die oben berührt wurden, auch histologische Studien über das Carcinom und die Carcinomkörperchen vorgenommen. Sie theilen die Ansichten der letzterwähnten Forscher.

Andere Autoren wagen nicht, mit der Entschiedenheit der eben angeführten die Bedeutung der Zelleinschlüsse als Parasiten von der Hand zu weisen. Sie lassen die Frage unentschieden, mehr oder weniger nach der einen oder der andern Seite neigend. Zu ihnen

---

1) Virchow's Archiv. Bd. 123. S. 369.

2) Sur la signification des figures décrites comme cocaidies dans les epithéliomes. Archiv de méd. expérim. Vol. II. 1890.

3) Ueber eigenthümliche Veränderungen der Epidermis u. s. w. Centralblatt für allgemeine Pathologie und pathologische Anatomie. 1890. Nr. 20.

4) Deutsche med. Wochenschr. 1890. Nr. 24, 25, 32.

5) A short record of work, done on the pathology of cancer during the last few years. British medical Journal. No. 1576. 1891.

gehören Siegenbeck von Heukeloom[1]), Ströbe[2]) und Steinhaus.[3])

Aus diesen so verschiedenartigen und so verschieden gedeuteten Befunden geht mit Sicherheit das Eine hervor, dass die Autoren ganz differente Dinge als die gesuchten Carcinomparasiten beschrieben und gedeutet haben. So lange aber nicht Einigkeit wenigstens in der Morphologie des Carcinomparasiten erzielt ist, können die histologischen Befunde als eine Stütze für die parasitäre Theorie des Carcinoms nicht angesehen werden. Die Frage nach der parasitären Natur des Carcinoms bleibt demnach zum mindesten eine offene.

Ich komme nunmehr zu meinen eigenen Untersuchungen über die Carcinomkörperchen.

II. Eigene Untersuchungen.

Die Zahl sämmtlicher Fälle von Carcinom, die ich untersucht habe, beträgt 74. Darunter befanden sich 22 Carcinome, die von der Haut und ihren Folliculargebilden ausgingen, 16 Mammacarcinome, 4 Magencarcinome, 7 Carcinome des Rectum, 3 Carcinome des Larynx, zahlreiche Carcinome in Lymphdrüsen u. s. w. Ausserdem habe ich 18 Fälle von Sarcom untersucht, und zur Controle 9 Fälle von gutartigen Tumoren der Haut, Papillome verschiedener Art, und 7 Fälle von Lupus, die ich auf das Vorkommen von „Carcinomkörperchen" durchmusterte.

Ich habe schon vielfach Gelegenheit gehabt, im ersten Theile meiner Abhandlung auf die Ergebnisse meiner Untersuchungen Bezug zu nehmen. Es kann nicht in meiner Absicht liegen, sie alle einzeln aufzuführen. Ich gebe nur einen kurzen Auszug der bemerkenswerthesten Resultate, da sich die histologischen Befunde in den meisten Fällen immer wiederholen.

Meiner Abhandlung habe ich eine Anzahl mikrophotographischer Abbildungen beigegeben. Ich möchte dieselben für den wichtigeren Theil, den Text, nur als eine Erläuterung zu ihnen ansehen. Mit diesen Abbildungen weiche ich von dem herkömmlichen Verhalten ab, histologische Bilder durch Zeichnungen wiederzugeben, weil man gefunden hatte, dass die Photographie in Bezug auf histologische Einzelheiten doch gar zu unvollkommene Resultate gab. Ich verfolgte bei diesem Versuche zweierlei Zwecke: ich wollte die Photographie zum

1) Intracelluläre Gebilde im Carcinom. Centralblatt für pathologische Anatomie. 1890. Nr. 20.

2) l. c. Ziegler's Beiträge. Bd. XI. 1. 1891. S. 1.

3) Ueber Carcinomeinschlüsse. Virchow's Archiv. Bd. 126. 3. S. 533. 1891.

Zwecke der Darstellung histologischer Bilder einigermaassen rehabilitiren, und dann lag es mir daran, endlich einmal Bilder einzelner Befunde im Carcinom zu liefern, die absolut wahr sein müssen, und an denen sich nicht deuteln lässt. Wer die Literatur der letzten beiden Jahre über das Carcinom mit Interesse verfolgt hat, dem wird es wohl häufig so ergangen sein, wie mir. Ich fragte mich oft, nachdem ich eine Arbeit gelesen: Was beschreibt denn der Autor eigentlich als Parasiten? Bald glaubte ich gute alte Bekannte wiederzuerkennen, bald war ich der Ansicht, dass mir bei meinen Untersuchungen doch manches Wichtige entgangen sein musste. Zeichnungen können immer nur den Text ergänzen und erläutern. Sie sind bestimmt, das anschaulich zu machen, was der Autor beschreibt. Man mag sich Mühe geben, so objectiv wie nur möglich zu bleiben, bei jeder Zeichnung eines mikroskopischen Präparates wird der Wunsch nur zu oft der Vater des Gedankens, und es entsteht ein Bild, das an Deutlichkeit allerdings nichts zu wünschen übrig lässt, aber dem Bilde, welches das Mikroskop liefert, nicht mehr voll und ganz entspricht. Autor und Zeichner haben ihre subjective Meinung in das Bild hineingelegt, ohne nur im entferntesten die Absicht gehabt zu haben, irgendwie täuschen zu wollen.

In der Bacteriologie hat man diese Mängel längst erkannt, und dem Vorgange von Koch folgend, bedient man sich zur Vervielfältigung der Befunde fast durchgängig der Photographie als des einzig möglichen Weges, untrügliche Bilder zu erhalten, auf Grund deren etwaige Differenzen in der Deutung zur Discussion gestellt werden können.

Auf histologischem Gebiete haben diese anerkannten Vorzüge der Mikrophotographie sich bis jetzt nicht recht Geltung verschaffen können, weil die Schwierigkeiten, gute Photographien histologischer Bilder herzustellen, erheblich grösser sind, als bei der Herstellung von Bacterienphotogrammen. Man vergleiche nur die Photographien von Bacterienpräparaten und von Schnitten in dem anerkannten Atlas von Fränkel und Pfeiffer, und man wird von der Leistungsfähigkeit der Photographie in ersterer, ihrer Unvollkommenheit in letzterer Beziehung ohne Weiteres überzeugt.

Die Mängel der Photographie in der Wiedergabe histologischer Einzelheiten sind zweierlei Art: die einen liegen in der Methode und sind als solche unvermeidbar, die anderen im Präparat. Dieselben lassen sich bis zu einem gewissen Grade umgehen.

Die Photographie hat gegenüber dem gezeichneten Bilde mehrere grosse Nachtheile. Sie ist noch nicht im Stande, Farben wiederzugeben.

Wir machen aber durch die Färbung, die in vielen Fällen den Werth einer chemischen Reaction hat, häufig erst wichtige Einzelheiten sichtbar, die ungefärbt uns entgehen müssen. Dann ist die Photographie, ich möchte sagen, oft zu objectiv, so dass das Bild fehlerhaft wird. Sie giebt nur das wieder, was in der Ebene des beobachteten Sehfeldes liegt. Andere wichtige, höher oder tiefer gelegene Gegenstände werden nicht nur nicht abgebildet, sondern stören das Bild sogar dadurch, dass ihre Contouren in Form undeutlicher Zerstreuungskreise die Schärfe des Bildes beeinträchtigen. Bei der Beobachtung eines mikroskopischen Bildes und der Zeichnung desselben ergänzen wir dagegen unwillkürlich den von einer Ebene erhaltenen Eindruck durch Bilder aus anderen und combiniren so die verschiedenen Eindrücke zu einem harmonischen Ganzen.

Dieser letztere Uebelstand, ganz besonders aber das Erscheinen störender unschiefer Contouren und von Zerstreuungskreisen lässt sich dadurch vermeiden, dass wir möglichst dünne, sehr distinct gefärbte, absolut fehlerfreie Präparate herstellen, in denen das, was wir abbilden wollen, in Wahrheit nur in einer Ebene liegt. Gelingen uns derartige Präparate, dann werden wir auch erwarten können, dass sie sich zur Wiedergabe durch die Photographie eignen. Bei nicht diesen Anforderungen entsprechenden Präparaten soll man lieber auf den Versuch der Photographie verzichten.

Die Technik der Mikrophotographie ist nicht so schwierig, dass sie sich nicht mit einiger Uebung erlernen liesse. Zur Herstellung der Negative habe ich den grossen mikrophotographischen Apparat von Zeiss benutzt, der sich im Besitze des hiesigen pathologischen Institutes befindet, und der mir in dankenswerthester Weise von Herrn Prof. Birch-Hirschfeld zu diesem Zwecke überlassen wurde.

Um brauchbare Präparate von Geschwülsten zu bekommen, ist es unerlässlich, sich einer guten Methode der Fixirung zu bedienen. Die Stücke müssen noch lebenswarm in die Fixirflüssigkeit eingelegt werden. Am häufigsten habe ich die concentrirte Sublimatlösung benutzt, in welche noch während der Operation dünne Stücke der entfernten Geschwulst eingelegt und auf die Dauer von 2—6 Stunden belassen wurden. Darauf Auswaschen des Sublimats und Nachhärten in Alkohol. In derartigen Präparaten beeinträchtigen hin und wieder Ausfällungen von Quecksilber die Schönheit des histologischen Bildes. Zum Zwecke der Photographie müssen diese Niederschläge unbedingt entfernt werden. Dies gelingt am besten, wenn man die Stücke nach Abspülung des Ueberschusses des Sublimat mit Lugol'scher Lösung

behandelt. Auch aus schon fertigen Schnitten kann auf diese Weise das Quecksilber noch entfernt werden. Die Färbbarkeit der Schnitte leidet dabei nicht.

Selbstverständlich habe ich auch alle übrigen modernen Fixirungsmittel in Anwendung gezogen, so vor Allem das Flemming'sche Gemisch, die Pikrinschwefelsäure mit verschiedenen Zusätzen, die Chromgemische, die Müller'sche Lösung und den absoluten Alkohol. Ich muss nach meinen Erfahrungen die Sublimatfixirung für die beste Methode halten, die auch von der Flemming'schen Lösung nicht übertroffen wird. Gefärbt wurde mit Hämatoxylin, Eosin, Saffranin und Nigrosin. Vielfach habe ich auch die Gram-Weigert'sche Tinction für besondere Zwecke benutzt. Bei der Hämatoxylintinction, die mir immer noch zur distincten Kernfärbung die vollkommenste Methode scheint, ziehe ich eine ganz dünne Lösung, in welcher die Präparate einen bis zwei Tage bleiben, den schneller färbenden Delafield- und Böhmer'schen Gemischen vor.

Die angeblich specifischen Elemente, welche sich im Carcinom finden, und die ich der Kürze wegen als „Carcinomkörperchen" bezeichnen will, fordern geradezu auf, eine bestimmte Färbemethode, die sie differenzirt, zu suchen. Ich habe mich dazu der von Russel angegebenen Methode bedient. Am vortheilhaftesten schien mir aber folgendes Verfahren: Vorfärben der Schnitte in dünner Hämatoxylinlösung, Färbung in erwärmtem Carbolfuchsin 1—3 Minuten, Auswaschen mit Alkohol, dem eine Spur Salzsäure zugesetzt ist. In ähnlicher Weise hat Birch-Hirschfeld die Carcinomkörperchen mit Magdalaroth sichtbar gemacht. Wenn man die Differenzirung der stark roth gefärbten Schnitte nicht zu weit treibt, so erscheinen die von den Franzosen als Carcinomparasiten beschriebenen Gebilde leuchtend roth und heben sich scharf von den Kernen der Zellen ab, in welchen sie liegen. Geht man mit der Differenzirung zu weit, so verschwindet die rothe Farbe auch aus den Körperchen. Die als Sarcoden beschriebenen Protoplasmaklümpchen von Nils Sjöbring und Anderen können durch dieses Verfahren nicht differenzirt werden.

Dieses Färbeverfahren kann bei Weitem nicht den Werth einer chemischen Reaction im Sinne der differenzirenden Bacterienfärbung für die in Rede stehenden Gebilde beanspruchen. Sie macht die Körperchen aber doch sichtbar und giebt uns einige Fingerzeige über ihre Natur.

Ausser an Schnitten habe ich selbstverständlich auch am frischen, lebenden Präparat Zellen und Carcinomkörperchen untersucht. Ich

bediente mich zu diesem Zwecke am einfachsten des erwärmbaren Objectträgers von Pfeiffer.[1])

Zahlreich angestellte Cultur- und Impfversuche ergaben nichts Bemerkenswerthes. Ich übergehe sie deshalb.

1. Paget's Erkrankung der Brustwarze und die Protozoen von Wickham und Darier.

Im Jahre 1874 hat Sir James Paget[2]) eine seltene Erkrankung der Brustwarze und der umgebenden Haut beschrieben, die nach ihm benannt wurde. Nach seiner Beschreibung befällt die Krankheit Frauen im Alter von 40—60 Jahren. Sie beginnt mit einer Affection der Brustwarze und des Warzenhofes. Der Warzenhof gewinnt ein lebhaft rothes Aussehen, die Hornschicht löst sich von der Unterlage, und das freiliegende Rete und die entblössten Cutispapillen sondern eine dünne, seröse Flüssigkeit ab. Das Krankheitsbild entspricht dem eines chronischen Ekzems, unterscheidet sich aber von demselben dadurch, dass es in seinen späteren Stadien unaufhaltsam in ein Carcinom übergeht. Die Krankheit dauert Jahre lang, ohne zu einer Infection der Lymphdrüsen zu führen. Sie kommt an einzelnen Stellen zur Heilung, während sie an anderen fortschreitet, und setzt jedem Versuch, sie auf anderem als operativem Wege zu heilen, den grössten Widerstand entgegen. Der Versuch Paget's, diese Erkrankung der Haut der Brustwarze als eine wohlcharakterisirte, eigenartige Krankheit hinzustellen, die ebenso vom chronischen Ekzem, wie vom Carcinom verschieden ist, ist von einigen Dermatologen nicht anerkannt worden. Kaposi rechnet sie z. B. in seinem bekannten Lehrbuche zu den Ekzemen.

Mit neuen Gründen für die Ansicht Paget's trat Wickham[3]) auf, der diese eigenthümliche Krankheit zum Gegenstand einer ausführlichen Monographie machte. Im Anschlusse an 15 Fälle fremder und 6 Fälle eigener Beobachtung beschreibt er auf das eingehendste ihre Aetiologie und Symptomatologie. Sie ist nach ihm eine ausgesprochene parasitäre Erkrankung, die meist die Haut der Brust befällt, aber auch an anderen Körperstellen vorkommen kann. So berichtet er über einen Fall von Paget's Disease am Scrotum eines 60jährigen Mannes. Die Erreger der Krankheit sind Mikroorganismen, die zur Gattung der Sporozoen gehören. Er bezeichnet die Krankheit deswegen als psorospermose cutanée. Die Parasiten

1) l. c. p. 5.
2) St. Bartholemews Hospital reports 1874.
3) Maladie de la peau, dite maladie de Paget. Paris 1890.

dringen in die Epithelien ein, wachsen auf deren Kosten und segmentiren sich in eine Anzahl Sporen, eine Sporocyste bildend. Die Mikroorganismen sind überaus zahlreich. Sie finden sich im Rete Malpighi, wo sie, in einem hellen Hofe liegend, sich von den Epithelien deutlich unterscheiden, und häufig auch zwischen den Hornschüppchen, mit denen sie von der Oberfläche abgestossen werden oder zu Krusten zusammenbacken, welche der wunden Epidermis aufgelagert sind. Zu den Carcinomen rechnet Wickham die Krankheit nicht. Es schliesst sich aber sehr leicht Carcinom der Mamma an sie an.

Unsere Beobachtung ist folgende:

Frau M. P., 54 Jahre alt, verheirathet, ist seit 8 Jahren krank an einer „nässenden Flechte" der Brust, die ihren Ausgang von der Brustwarze nahm und allmählich bis zur jetzigen Grösse heranwuchs. Alle Behandlung war erfolglos. Hin und wieder hat die Kranke lebhafte Schmerzen in der Brust gehabt. März 1890 Aufnahme ins Krankenhaus behufs Amputatio mammae.

Stat. praes. Kräftige Frau mit gesunden inneren Organen. Die Haut der linken Brust ist in eine lebhaft rothe, stark nässende und leicht blutende, stellenweise mit Krusten bedeckte und etwas unebene Fläche verwandelt, in deren Centrum die eingezogene Brustwarze kenntlich ist. Die Ränder der erkrankten Haut setzen sich besonders durch das Fehlen einer zusammenhängenden Hornschicht scharf gegen die gesunde ab. Sie sind gleichmässig, nicht erhaben und fühlen sich weich an, nicht infiltrirt, wie bei dem Carcinom der Haut. An einzelnen Stellen ist die wunde Fläche durch kleine Inseln unterbrochen, in denen eine zarte Hornschicht das geröthete und nässende Rete bedeckt. Die Lymphdrüsen der Achselhöhle sind nicht geschwollen.

Amputation der ganzen Brustdrüse am 8. April 1890. Der Schnitt wird im Gesunden, überall mindestens 1 Cm. von der erkrankten Fläche entfernt, geführt. Hauttransplantation nach Thiersch auf den freiliegenden Musculus pectoralis major. Glatte Heilung. Ende März 1891 lässt sich die Kranke wegen eines Recidives wieder aufnehmen. Sie ist bis zum Auftreten desselben vor einigen Wochen frei von Beschwerden gewesen.

Es findet sich eine thalergrosse, nässende Stelle mit allen Eigenschaften der früheren Erkrankung, welche an der Aussenseite des durch die erste Operation gesetzten Defectes die Brusthaut, aber auch die transplantirte neue Haut ergriffen hat.

9. April 1891 zweite Operation. Excision des Erkrankten in der gesunden Umgebung. Hauttransplantation, gute Heilung. Die Lymphdrüsen der Achselhöhle sind auch jetzt noch frei.

Mikroskopische Untersuchung. Die besten Präparate lieferten die in Sublimat fixirten Stückchen. Von ihnen sind die Photogramme, Fig. 7—10 (Taf. III u. IV), gewonnen.

Figur 7 ist die Abbildung eines Präparates von der Grenze des

Gesunden und Kranken. Sie zeigt die charakteristischen Anfänge der Erkrankung. Das Epithel ist von normaler Dicke und lässt die einzelnen Schichten gut erkennen, die basalen Cylinderzellen, die Zellen des Rete, die sich nach oben abplatten, und die verdünnte Hornschicht. Ein Theil der Hornschicht ist in Form einer Lamelle von der Unterlage abgehoben. Die Cutispapillen zeigen keine Veränderungen. Die Cutis selbst ist leicht zellig infiltrirt. Sehr auffallend ist das Auftreten eigenthümlich veränderter Zellen im Epithel (d). In unregelmässigen Zwischenräumen treten da und dort Zellen auf, die etwas grösser als die benachbarten sind, aufgequollen erscheinen und von einem hellen Hof umgeben sind. Dieser helle Hof entspricht dem Zellkörper. Das Protoplasma desselben ist aufgehellt und zeigt eine ganz feine Granulirung, welche bei Färbung mit Eosin einen zarten rosa Ton angenommen hat. Ein Stachelsaum ist nicht kenntlich. Die Grösse dieser Zellen beträgt bis zu 18 μ. Ihre Kerne sind ebenfalls grösser (bis 10 μ), als die der normalen Retezellen, unterscheiden sich aber von letzteren auch durch ihre innere Structur. Während der Kern der Epithelzellen bläschenförmig ist und ein dunkel gefärbtes Kernkörperchen, aber kaum ein Kerngerüst enthält, sind die Kerne der hellen Zellen um vieles dunkler gefärbt und besitzen ein dickfädiges Chromatingerüst. Sie machen den Eindruck, als wenn sie sich sämmtlich im ersten Stadium der Karyokinese, der Knäuelbildung, befänden. Jedenfalls gehören sie zu den hyperchromatischen Kernen, die Klebs im Carcinom beschrieben hat.

Figur 8 (Taf. III) zeigt die Erkrankung des Epithels in einem weiter vorgeschrittenen Stadium. Sie entspricht einer Stelle aus dem Centrum der erkrankten Haut. Die in Figur 7 noch vereinzelten Zellen bilden hier ein zusammenhängendes Ganze, welches die unteren Schichten des Rete einnimmt. Der normale Bau des Epithels ist verwischt und die basale Cylinderzellenschicht geschwunden. An ihrer Stelle findet man ein buntes Durcheinander von Zellen, deren Protoplasma aufgehellt ist, während die Zellkerne sehr deutlich hervortreten. Deutliche Zellgrenzen gegen einander sind nicht sichtbar. Die Kerne sind vergrössert und durch Hämatoxylin dunkel gefärbt. Vielfach treten an ihnen Mitosen auf, ein Zeichen, dass die Lebensenergie dieser Zellen erhöht ist, und dass sie sich in lebhafter Vermehrung befinden (Fig. 10, Taf. IV). An dem Vorgang der Kerntheilung selbst habe ich eine Abweichung von dem normalen Typus nicht wahrnehmen können.

Neben diesen Veränderungen an den Zellen des Epithels finden sich im Epithel freie Kerne und Trümmer solcher, die als Fragmente

weisser Blutkörperchen ohne Weiteres kenntlich sind. Ausserdem sieht man aber auch an Präparaten, die mit Carbolfuchsin gefärbt sind, auf der Grenze von Cutis und Epithel und seltener in der ganzen Cutis Zellen, die spindelförmig oder verästelt sind, und deren Protoplasma eine feine Körnelung zeigt, die tiefroth gefärbt ist. Sie sind identisch mit den oben beschriebenen, in das Epithel einwandernden Zellen bei Geschwülsten, von denen Figur 2 (Taf. I) eine Abbildung giebt.

Die Cutis ist in diesen Stadien der Erkrankung ausserordentlich reichlich zellig infiltrirt, und zwar können wir an den sie durchsetzenden Zellen auch auf dem Photogramm sehr deutlich zwei Formen unterscheiden: die dunkel gefärbten, oft mehrkernigen Leukocyten, und bläschenförmige Kerne enthaltende epitheloide Zellen, die hervorgegangen sind aus einer Wucherung von Endothelien und fixen Bindegewebskörperchen. Die Cutispapillen selbst erscheinen aufgequollen und vergrössert.

In den bisher besprochenen Präparaten ist die Grenze zwischen Epithel und Bindegewebe noch nirgends durchbrochen, wenn auch die Veränderungen an den Epithelien selbst sehr ausgesprochen sind, ihre Anordnung regellos ist und sich eine sehr lebhafte Theilung an ihnen nachweisen liess. An anderen Stellen ist es aber zu einem Durchbruch des wuchernden Epithels gekommen. Figur 9 (Taf. IV) giebt eine solche Stelle wieder. Von dem verdünnten Epithel, welches die Oberfläche überzieht, und an dem die Hornschicht fehlt, ist ein Zapfen tief in die Cutis hineingetrieben. Derselbe besteht aus den wuchernden Zellen, deren Verhalten soeben geschildert wurde. Bei b zeigt dieser Zapfen eine Einschnürung. Durch Serienschnitte liess sich nachweisen, dass die Abschnürung an anderen Stellen eine vollkommene wurde. Es war somit ein regelrechter Alveolus mitten im Bindegewebe entstanden. Damit hat die Zellwucherung den ausgesprochenen histologischen Charakter des Epithelcarcinoms angenommen. An der Brustdrüse selbst, sowie an den Ausführungsgängen derselben, an denen häufiger von den Autoren das Auftreten secundären Carcinoms beschrieben ist, konnte etwas Abnormes nicht gefunden werden. Die atrophischen Acini der Mamma liegen in reichlich entwickeltem, derben Bindegewebe, keine Andeutung einer Wucherung zeigend.

Das exstirpirte Recidiv zeigt genau dieselbe histologische Beschaffenheit. Auch hier ist die Erkrankung ganz auf die Oberfläche beschränkt, ein Einbruch der Epithelien in die Tiefe selten, aber doch auch an einzelnen Stellen erfolgt.

Sowohl in Schnitten, als auch durch das Culturverfahren liessen sich im Gewebe, besonders in den oberen Schichten, nicht eben selten Bacterien nachweisen. Unter ihnen waren am häufigsten Staphylokokken und kleine Stäbchen. Ein solcher Befund kann uns bei einer grossen wunden, des normalen Epithels theilweise völlig beraubten und secernirenden Fläche nicht Wunder nehmen. Die Bacterienansiedelungen sind secundärer Natur, mit der Aetiologie der Krankheit haben sie selbstverständlich nichts zu thun. Vielleicht kommt ihnen aber eine gewisse Bedeutung für die lebhafte entzündliche Infiltration der Cutis zu.

Epikrise. Wenn wir die verschiedenen Stadien der Veränderungen des Epithels, wie sie bei Paget's Disease vorliegen, neben einander halten, und wenn wir die Photogramme Nr. 7—10, welche diese verschiedenen, aber in einander übergehenden Stadien wiedergeben, unbefangen vergleichen, so kann, so viel ich sehe, über die Natur der Erkrankung ein Zweifel nicht möglich sein. Paget's Erkrankung der Haut der Brust ist ebensowenig ein hartnäckiges chronisches Ekzem der Mamma, wie eine besondere Krankheit. Es handelt sich um ein Carcinom und zwar um die oberflächlichste oder flachste Form des Carcinoms, die möglich ist. Am nächsten steht ihm das klinisch und pathologisch-anatomisch verwandte Ulcus rodens der Haut, bei dem aber auch in den langsamst verlaufenden Fällen eine viel weiter gehende und tiefer greifende Infiltration des Bindegewebes mit Krebszellen erfolgt, als hier.

Unsere Bilder geben uns Aufschluss darüber, wie ein oberflächliches Carcinom im Epithel, und zwar im völlig normalen Epithel, wo von verirrten Keimen keine Rede sein kann, beginnt. Von dem im Bindegewebe liegenden abgesprengten Krebszellennest (Fig. 9, Taf. IV) an bis zu den einzelnen, im Rete Malpighi liegenden veränderten Epithelzellen finden sich alle Uebergänge, die uns nicht im Zweifel lassen können, dass diese Bilder ein zusammenhängendes Ganze darstellen. Die Veränderungen im Epithel, wie sie Figur 7 (Taf. III) wiedergiebt, und die sich in so auffälliger Weise bemerkbar machen, müssen demnach schon krebsiger Natur sein, auch wo sie zu einem Einbruche in die Cutis noch lange nicht führen. Die einzelnen Zellen im Epithel mit dem dunklen Kern und dem hellen Protoplasmahof sind die ersten Carcinomzellen, und ihr regelloses, aber noch auf das Epithel beschränktes Wachsthum ist atypisch im Sinne der Carcinomlehre. Es ist das erste Zeichen der beginnenden Carcinomwucherung im Epithel. Diese Wucherung kann, nach unserer Beobachtung, lange Zeit, an vielen Stellen dauernd, auf das Epithel beschränkt bleiben.

Es giebt also einen Epithelkrebs der Haut, der sich nur in der Epidermis abspielt, bei dem ein Einbruch in das Bindegewebe überhaupt nicht oder nur an wenigen Punkten erfolgt.

Was bei Paget's Disease den Einbruch der wuchernden Epithelien in das Bindegewebe erschwert und die Epithelerkrankung so lange auf sich selbst beschränkt, ist schwer zu sagen. Vielleicht spielt dabei die ausgedehnte kleinzellige Infiltration der Cutis eine Rolle, durch welche die Lymphspalten der Haut, die natürlichen Verbreitungswege des Carcinoms, verlegt werden müssen. Unsere Carcinomzellen sind ferner identisch mit den Gebilden, die Wickham und Darier als Protozoen bei Paget's Disease beschreiben. Ein Vergleich unserer Photogramme mit den Abbildungen, welche Wickham giebt (Fig. 10 u. 2 auf Taf. III der erwähnten Monographie), muss jeden Zweifel beseitigen. Wickham deutet als Parasiten die dunkel gefärbten Kerne unserer Zellen. Der helle Hof, von dem er seine Parasiten umgeben sein lässt, entspricht dem lichten Protoplasma. Durch das auffallende Aussehen dieser Zellen und vielleicht auch getäuscht durch unzweckmässige Behandlung des frischen Präparates, hat er sich veranlasst gesehen, sie für etwas Fremdartiges zu halten. Ihr ganzes morphologisches und biologisches Verhalten, die Uebergänge zu den unveränderten Retezellen und ihre Kerntheilungen schliessen jeden Zweifel über ihre Natur als Epithelien aus und beweisen das Irrige der Ansicht Wickham's.

Ausser diesen Kernen beschreibt Wickham aber auch noch andere Gebilde als Parasiten, denen die Eigenschaft ausgebildeter Zellen mit Zellkörper und Kern zukommt, ferner solche, die, in Segmentirung begriffen, zur Bildung von Sporocysten geführt haben. In unserem Falle von Paget's Disease konnte ich analoge Gebilde nicht auffinden. Dagegen hatte ich reichlich Gelegenheit, sie in ausgesprochenen Carcinomen, die vom Rete Malpighi ausgingen, zu sehen.

2. Wickham und Darier's Carcinomkörperchen in Carcinomen und anderen Erkrankungen.

Von den vielen Fällen, in welchen diese Körperchen aufgefunden werden konnten, wähle ich zur eingehenderen Besprechung zwei aus, in denen sie besonders zahlreich und charakteristisch auftraten. Von ihnen stammen die Präparate, welche Figur 11, 12 u. 13 (Taf. V) zur Unterlage gedient haben.

1. H. W., 60jähriger Handarbeiter, ist seit einem Jahre erkrankt mit einer Geschwulst an der linken Ohrmuschel, die in der letzten Zeit sich schnell vergrösserte und mehrfach wund wurde.

Die linke, unförmlich gewordene Ohrmuschel ist durchsetzt von einem apfelgrossen, mehrfach ulcerirten Tumor. Einige Lymphdrüsen am Kieferwinkel sind geschwollen.

Operation am 24. Juli 1890. Entfernung der Ohrmuschel und der erkrankten Drüsen. Glatte Heilung. Von der noch lebenswarmen Geschwulst wurden Stückchen in Sublimat, Alkohol und Flemming'scher Lösung fixirt.

Mikroskopische Untersuchung. Das exstirpirte Carcinom erweist sich als ein vom Rete ausgehender, sehr ausgesprochener Hornkrebs. Das Centrum der meisten grösseren Alveolen wird von gut entwickelten Epithelperlen eingenommen. In denselben finden sich neben concentrisch geschichteten Hornmassen Trümmer von Epithelien und eingewanderten Leukocyten mit theils zusammengedrückten, theils conglutinirten Kernen und Chromatinschollen. Die Ränder der Krebsalveole werden von lebenskräftigen, jugendlichen Zellen eingenommen, an denen hin und wieder Mitosen sichtbar sind. Nach dem Centrum der Alveolen nehmen die Epithelien mehr und mehr den Charakter von Platten an mit zum Theil sehr ausgesprochenen Riffen. Neben diesen gut charakterisirten Epithelzellen finden sich regellos über den Alveolus zerstreut andere, wesentlich verschiedene Zellen. Dieselben sind 10—12 μ gross, oval, haben scharfe glatte Contouren, ein ganz gleichmässiges Protoplasma und meist eine mehr oder weniger deutliche Kernfigur, die sich mit Hämatoxylin dunkel gefärbt hat. Eine feinere Structur lassen diese Kerne nicht mehr erkennen. Sie sind im Gegentheil klumpig. Häufig sind diese Gebilde von hellen Räumen umgeben und liegen in Zellen, oder erregen wenigstens einen solchen Anschein. Die Kerne der Zelle, in denen sie liegen, sind plattgedrückt und zur Seite geschoben, aber als Zellkerne noch gut charakterisirt. In Figur 11 (Taf. V) sind zwei solcher neben einander und anscheinend in Zellen liegender Körperchen wiedergegeben. Oft findet man eine Anzahl solcher Gebilde, bis zu 10 zusammenliegend. Sie werden dann häufig von einer Hülle umgeben, und man könnte geneigt sein, sie als durch Segmentirung einer Mutterzelle entstanden anzusehen. In Figur 12 (Taf. I) ist dieses Verhalten abgebildet. Am Rande eines Krebsalveolus liegt ein solcher Haufen der beschriebenen Gebilde, die sich von den jugendlichen Epithelien und den Epithelplatten, die mehr im Centrum des Alveolus liegen, deutlich unterscheiden. Behandelt man die mit Hämatoxylin vorgefärbten Schnitte in der oben beschriebenen Weise mit Carbolfuchsin, so nehmen die Körperchen einen leuchtend rothen Ton an und heben sich scharf von den blau gefärbten Zellkernen ab. Betrachtet man ein Präparat ungefärbt

oder frisch, so zeigen die Körperchen einen starken Glanz, ähnlich dem von Schollen in hyaliner Degeneration. Bewegungserscheinungen konnte ich bei der Untersuchung auf dem erwärmten Objectträger nicht wahrnehmen.

Dem Vorgange von Klebs[1]) folgend, habe ich einige Male derartiges Körperchen enthaltendes Carcinommaterial in die Bauchhöhle von Hunden gebracht. Auch ich konnte nie etwas beobachten, was als eine Weiterentwicklung der Körperchen hätte gedeutet werden können. Sie zerfielen wie die übrigen Krebszellen und wurden resorbirt.

2. E. K., 57jähriger Ziegelarbeiter, ist seit Weihnachten 1890 erkrankt mit Heiserkeit und Schmerzen beim Schlucken. Seit März 1891 gesellt sich dazu Husten mit schleimig eitrigem Auswurf. Aufnahme am 2. Juli 1891. Es findet sich ein Carcinom, welches die linke Seite des Kehldeckels ergriffen hat, und von hier auf Larynx und Pharynx übergegangen ist. Auf der linken Seite des Halses vor und hinter dem Kopfnicker einige bohnengrosse harte Lymphdrüsen.

4. Juli vorbereitende Tracheotomie, nach welcher der Kranke eine schwere putride Bronchitis durchzumachen hat. Am 27. Juli Exstirpation des Larynx, eines Theils des Pharynx und der geschwollenen Lymphdrüsen. Der Kranke übersteht den schweren Eingriff und erholt sich. 9. December. Einige, neuerdings geschwollene Lymphdrüsen unter dem linken Kopfnicker werden exstirpirt. Dieselben sind in die Gefässscheide eingebrochen. Darnach Blutungen. 16. December. Unterbindung der linken Carotis interna, die durch das Carcinom arrodirt ist. 20. December. Tod an Hirnerweichung. Bei der Section findet sich noch ein zweites Carcinom im mittleren Theile des Oesophagus, entfernt von der Narbe.

Mikroskopische Untersuchung. Das primäre Larynxcarcinom ist ein Hornkrebs, ausgehend von dem Epithel des Kehldeckels. Es finden sich in ihm zahlreiche Epithelperlen mit verhornendem Centrum. Die geschwollenen Lymphdrüsen lassen auf dem Querschnitt Krebssaft mit dem Messer abstreichen. Einzelne derselben sind central erweicht. In den einzelnen Carcinomalveolen finden sich in ähnlicher Weise, wie so eben beschrieben, auffallende Körperchen. Eine sehr charakteristische Stelle habe ich in Figur 13 wiedergegeben. Die Ränder des Alveolus enthalten jugendliche, polymorphe Carcinomzellen (c), deren Kern sich mit Hämatoxylin tief gefärbt hat. In der Mitte dieser Zellen und sich scharf von ihnen absetzend liegt ein Häufchen von Plattenepithelien mit noch deutlichen Kernen. Die Platten sind um das Vielfache grösser, als

1) l. c. Vgl. oben S. 158.

die Randzellen des Alveolus. Wieder scharf unterschieden von diesen Platten liegt zwischen ihnen eine runde Zelle (e), die mit Eosin eine dunklere Färbung angenommen hat. In derselben ist in Umrissen der Kern sichtbar, der seinerseits vier dunklere Punkte erkennen lässt, die wohl als Kernkörperchen aufzufassen sind. Die beschriebene Zelle liegt in einem Hohlraum. Wenn im vorhergehenden Fall die Vermuthung nicht unbegründet war, dass der Hohlraum ein Kunstproduct, entstanden durch Schrumpfung infolge der Alkoholhärtung sei, so ist diese Annahme hier nicht zulässig. Das Präparat wurde in Sublimat fixirt. Der Hohlraum wird also auch im lebenden Zustande vorhanden gewesen sein. Von dem Körperchen geht zur Wand des Hohlraumes ein feiner Faden, ähnlich wie dies Wickham von seinen „Protozoen" beschrieben hat. Durch dieses Verhalten wird die Aehnlichkeit, welche das Gebilde mit der in Figur 3 abgebildeten Klossia hat, noch erhöht. Die Kerne der zunächst liegenden Plattenepithelien sind zur Seite gedrückt.

Epikrise. Gegen die Deutung dieser Körperchen als Parasiten lassen sich gewichtige Gründe anführen.

Mit den oben beschriebenen Protozoen, von denen ich in Figur 3, 4 und 5 (Taf. II) Abbildungen gegeben habe, haben sie allerdings in Form und Lage eine gewisse Aehnlichkeit. Sie liegen, nach Figur 11 (Taf. V) zu urtheilen, in Zellen. Ich möchte aber doch darauf aufmerksam machen, dass ein solches Aussehen nicht unbedingt beweiskräftig für ihre intracelluläre Lage ist. Die Körperchen können entweder in das Protoplasma einer anderen Zelle eingestülpt sein, oder es lagern sich um ein solches andere Zellen concentrisch in mehr oder weniger dicken Schichten, den Anfang einer der bekannten Epithelperlen in Hautkrebsen bildend. Bleibt nun einmal die weitere Ausbildung der concentrischen Schichtung aus, wie das bei dem regellosen Wachsthum eines Carcinoms nicht Wunder nehmen kann, so entstehen Bilder wie die dargestellten. Der helle Raum, in welchem die Körperchen liegen, ist im ersten Falle ein Kunstproduct, entstanden durch Schrumpfung infolge der angewandten Fixirung und Härtung mit Alkohol. In Figur 16 (Taf. VII) fehlt dieser helle Raum. Dieses Präparat wurde durch Sublimatfixirung gewonnen. Das Ganze erscheint hier viel deutlicher als das, was es ist, als eine beginnende Epithelperle. Dieselbe Anschauung über diese Befunde, wie die hier auseinandergesetzte, vertritt auch Ribbert (l. c.).

Die erwähnte Aehnlichkeit mit den echten Protozoen ist ferner, wie ich glaube, nur eine rein äusserliche. Zunächst fehlt Alles, was sich nur mit einiger Sicherheit als Segmentirung und Sporocysten-

bildung deuten liesse. Dann sind die echten Protozoen, wie aus den Abbildungen ersichtlich ist, lebenskräftige Zellen mit allen Eigenschaften solcher. Sie haben einen deutlichen, bläschenförmigen und gut differenzirten Kern und ein gekörntes Protoplasma, das im Leben in lebhafter Bewegung ist. Das Carcinomkörperchen erscheint dagegen keineswegs mit der höheren Lebensenergie ausgestattet, die wir von dem hypothetischen Carcinomparasiten erwarten müssten. Sein Protoplasma entspricht einer Scholle von dem Aussehen des Hyalins Recklinghausens, und sein Kern ist ein meist undifferenzirtes, vom Zellkörper nur wenig sich abhebendes Chromatinklümpchen. Allerdings wäre es möglich, dass die abgebildeten Formen ein vorgeschrittenes Stadium des Parasiten darstellten, und dass die jugendkräftigen, infectionstüchtigen Keimlinge ganz anders geartete Sarcodeklümpchen wären. Derartige Gebilde, die ich mit irgend welcher Sicherheit als Keimlinge der Sporozoen, analog dem Malariaparasiten, hätte deuten können, war ich bei meinen Untersuchungen nicht im Stande aufzufinden. Jedenfalls fehlten sie aber sicher bei Hautkrebsen und gerade in den beschriebenen Fällen. Ausnahmslos fand sich, dass die Jugendform des Carcinomkörperchens die jugendliche Epithelzelle sein muss, von der sich alle Uebergänge bis zu den ausgebildeten Körperchen feststellen liessen.

Für die Anschauung, dass die beschriebenen Gebilde aus den Epithelien hervorgehen und nichts Anderes sind, als eigenthümliche degenerirte Formen derselben, spricht auch ihr Verhalten gegen Färbemittel, wenn ich dasselbe auch nicht als einen Beweis dafür ansehen möchte. Wie Prokeratin und Eleïdin in den normalen Epidermiszellen durch Carbolfuchsin roth gefärbt werden, so auch die Carcinomkörperchen. Es scheint also, dass eine gewisse chemische Verwandtschaft zwischen den Stoffen, welche das letztere zusammensetzen, und den Vorstufen der Verhornung besteht.

Wer trotz dieser Gründe die Wickham-Darier'schen Körperchen immer noch für Parasiten halten möchte, denen eine Bedeutung für die Aetiologie des Krebses zukommt, der müsste wenigstens eine unerlässliche Forderung beweisen. Die Körperchen müssten in allen Fällen von Carcinom nachzuweisen sein. Auf der anderen Seite müsste ihr Vorkommen aber auch nur auf das Carcinom beschränkt bleiben. Beides ist nicht richtig, wie ich mich durch eine grössere Reihe von Untersuchungen überzeugen konnte. Die Körperchen finden sich nur in Carcinomen, die von der Haut ausgehen, in allen Drüsenkrebsen fehlen sie wenigstens in der von Wickham geschilderten Form. Sie könnten also höchstens für Hautcarcinome charakteristisch sein. Sie

kommen aber auch vor in Erkrankungen der Haut und Neubildungen nichtkrebsiger Natur. So fehlten sie nicht in drei Fällen von Hauttuberculose, die ich darauf untersuchte, während sie in zahlreichen anderen allerdings nicht nachzuweisen waren. Es scheint ihr Befund von etwaigen Unregelmässigkeiten im Verhalten des Epithels bei der Hauttuberculose abhängig zu sein. Besonders häufig waren sie in einem Falle von Lupus verrucosus — derselbe ist in Figur 20 (Taf. VIII) abgebildet —, in dem es auch zur Bildung ausgesprochener Epithelperlen gekommen war, ohne dass man aber durch den klinischen Verlauf berechtigt worden wäre, von einem hier vorliegenden Carcinom auf Lupus zu sprechen. Sie kamen ferner vor in dem gewucherten Epithel, das ein Melanosarcom an den Rändern überzog — vgl. Figur 21 (Taf. IX) —, und hier und da auch in der gewöhnlichen Hautwarze, in dieser allerdings nicht häufig.

Fassen wir noch einmal kurz das Ergebniss unserer Untersuchungen über die Wickham-Darier'schen Parasiten zusammen.

Bei Paget's Erkrankung erweisen sich die als Parasiten beschriebenen Gebilde als jugendliche Epithelien, die im Sinne einer progressiven Metamorphose verändert sind, und die sich infolgedessen von den anderen Zellen erheblich unterscheiden. In Hautcarcinomen sind sie zwar nicht mit derselben Sicherheit, aber höchst wahrscheinlich als im Sinne einer regressiven Metamorphose veränderte Epithelzellen zu deuten.

3. Russel's Körperchen, Sporocysten und Sarcodeformen im Carcinom nach Nils Sjöbring u. A.

Figur 17 (Taf. I). Fuchsine bodies nach Russel aus einem Sarcom.

Das Präparat stammt von einem Oberkiefersarcom eines 51jährigen Mannes, der am 28. November 1891 operirt wurde. Mikroskopisch erwiesen sich die Zellen des Sarcoms ausserordentlich polymorph. Neben Rund- und Spindelzellen finden sich auch mehrkernige Riesenzellen, die aber bei weitem kleiner sind, als die eines echten Riesenzellensarcoms. Härtung in Sublimat und Alkohol. Färbung nach der Methode von Russel. Zur Abbildung habe ich eine Stelle ausgesucht, in der sich eine der grösseren Zellen findet, welche im Protoplasma roth gefärbte Körner enthält, während der Kern sich in Theilung befindet. Diese Körner haben die Grösse von 1—5 μ. Sie sind rund und homogen. Sie bilden den Körper einer, wie die Kerntheilung lehrt, lebenskräftigen und in Vermehrung begriffenen Zelle. Nichts berechtigt uns, sie als Sprosspilze, wie Russel will,

anzusehen. Mit Klien und Altmann halte ich sie für Zellgranula, die auffallend gross sind.

Die Russel'schen Körperchen konnte ich mehrfach auch bei Tuberculose auffinden. Figur 18 (Taf. VII) zeigt sie bei Tuberculose der Zunge. Ausser in Riesenzellen der sehr distincten Tuberkelknötchen fanden sich im Bindegewebe vereinzelte Zellen, welche mit Fuchsin leuchtend roth gefärbte Körner enthielten, deren Grösse 3—8 μ betrug. Der Zellkern kann durch diese Körner verdeckt werden, unterscheidet sich aber im Präparat deutlich durch seine Contrastfarbe.

Figur 14 (Taf. VI) anscheinende Sporocystenbildung in einem Carcinom.

In einem Carcinom mit ausgesprochenem papillären Bau — dasselbe ist in Figur 22 bei schwacher Vergrösserung wiedergegeben — fanden sich mehrfach Bilder, wie das beigegebene Photogramm.

Am Rande eines Krebsalveolus, der aus grossen Riffzellen und Epithelplatten zusammengesetzt ist, liegt eine Anhäufung von Körnern, die 2—3 μ gross sind und bei Hämatoxylintinction eine gleichmässig dunkle Farbe angenommen haben. Ich halte diese Körnchen für eine Ansammlung von Leukocyten resp. Trümmern solcher, die in das Carcinom eingewandert sind. Dadurch, dass sich Epithelien concentrisch um sie geschichtet haben, erscheint sie mit einer Art Kapsel umgeben. Neben den kleineren Herden findet man in dem Präparat auch grössere derartige Ansammlungen von Leukocyten, die als solche unverkennbar sind. Sie bilden neben abgestossenen Epithelien das Centrum der Epithelzapfen. Von den kleineren zu den grösseren finden sich alle Uebergänge.

Zwischen den Epithelien treten nicht selten auch vereinzelte, zerstreut liegende Leukocyten und Leukocytenkörner auf.

Figur 15 (Taf. VI) giebt das Innere eines Alveolus eines Carcinoms wieder, das vom Rete stammt. Das Präparat giebt ein deutliches Bild von der Mannigfaltigkeit der Zellformen, die sich in einem solchen Alveolus finden können. Während sich am Rande des Präparates noch deutlich ausgesprochene Riffzellen erkennen lassen, sehen wir im Innern neben grossen, ganz homogenen Schollen alle möglichen veränderten Epithelien und Leukocyten. Man kann aus ihnen leicht alle Formen der beschriebenen „Carcinommikroorganismen" herausfinden.

Von den Sarcodeformen Sjöbring's und den sichel- und navizellenförmigen Körperchen, die Ströbe und Steinhaus im Kern von Carcinomzellen beschrieben haben, kann ich Photogramme nicht

geben, da mir bis jetzt brauchbare noch nicht gelungen sind. Ich behalte mir vor, meine Arbeit späterhin durch einige entsprechende Abbildungen zu ergänzen.

Wenn auch die Natur dieser Gebilde noch nicht ganz aufgeklärt ist, so kann ich doch auch in ihnen keine für das Carcinom charakteristischen parasitären Mikroorganismen sehen. Ich bin geneigt, sie mit Ribbert für Abkömmlinge des Chromatins der Epithelzellen, in anderen Fällen für Trümmer in Zellen eingeschlossener Leukocyten zu halten. Jedenfalls bleibt die Frage nach ihrer Natur zunächst noch offen.

III. Einige klinische Beobachtungen.

Es lag in meiner Absicht, das grosse Material von Carcinomen, welches die hiesige chirurgische Klinik bietet, wenigstens über einige Jahre statistisch zu sichten. Dieser Versuch stiess aber auf unüberwindliche Schwierigkeiten. Es war in der mir zu Gebote stehenden Zeit nicht möglich, über sämmtliche Kranke eines gewissen Zeitraumes genügende Erkundigungen einzuziehen. Das Ergebniss desselben ist daher unvollständig geblieben. Eine unvollkommene Statistik kann aber in ihren Schlüssen nur zu leicht zu falschen Vorstellungen und unrichtigen Bildern führen. Ich habe deshalb von meiner Absicht Abstand genommen und beschränke mich auf eine kurze Besprechung einiger, für den Kliniker besonders wichtiger Fragen, anknüpfend an Fälle unserer Beobachtung. Die Resultate unserer statistischen Arbeit sollen später im Zusammenhange mitgetheilt werden.

In der Lehre von dem Carcinom interessiren den Praktiker hauptsächlich zwei Fragen: die Sicherheit der Diagnose des Carcinoms im einzelnen Falle, und die Möglichkeit der definitiven Heilung desselben auf operativem Wege.

Es ist begreiflich, dass man sich fortgesetzt bemüht, die Diagnose des Carcinoms möglichst sicher zu stellen; hängt doch von ihr die Vornahme einer oft sehr verantwortungsvollen und oft verstümmelnden, aber auch, wenn zur rechten Zeit ausgeführt, unsere Kranken vor schwerem Siechthum bewahrenden Operation ab. Unterlassungen in dieser Beziehung sind, wie das Studium der Literatur der letzten Jahre lehrt, nicht häufig zu beklagen gewesen. Man war vielmehr, wie dies besonders Esmarch[1]) in seinem bekannten Vortrag betonte, mit dem operativen Eingriffe oft zu schnell und ent-

1) Verhandlungen der Deutschen Gesellschaft f. Chirurgie. 1889. Bd. II. S. 121.

fernte mit dem Messer Geschwüre und Geschwülste, die auf einfacherem Wege der Heilung zugänglich gewesen wären. Ganz besonders gilt dies von syphilitischen, tuberculösen und actinomycotischen Ulcerationen an Lippe und Zunge. In einzelnen Fällen mag damit dem Kranken nicht geschadet worden sein, in anderen kann aber, besonders wenn es sich um bald nach der Operation wiederkehrende luetische Leiden handelt, unberechenbarer Nachtheil aus der irrigen Diagnose erwachsen. Aus diesen Gründen tritt Esmarch und mit ihm wohl die grosse Mehrzahl der Kliniker mit aller Entschiedenheit dafür ein, in jedem Falle, in dem es nur einigermaassen angängig erscheint, die klinische Diagnose durch die mikroskopische Untersuchung eines excidirten Probetheilchens zu sichern, ehe ein grösserer chirurgischer Eingriff unternommen wird, unbedingt aber wenigstens nach der Operation die entfernte Afterbildung einer eingehenden mikroskopischen Durchforschung zu unterziehen.

Nach diesen Vorschriften wird in unserer Klinik schon seit langer Zeit verfahren. In jedem zweifelhaften Falle von Neubildung oder Geschwür wird das Mikroskop zu Hülfe gezogen. Ist eine Probeexcision aus localen Gründen unthunlich, oder die Diagnose aus dem klinischen Verhalten so klar, dass sie unnöthig erscheint, so wird wenigstens nach der Operation eine sorgfältige mikroskopische Untersuchung vorgenommen, schon um über die Art des Tumor und seinen Ausgangspunkt ein Urtheil zu gewinnen. Ausserdem werden alle durch die Operation gewonnenen Neubildungen aufbewahrt, so dass in jedem Falle, in welchem aus diesen oder jenen Gründen Zweifel an der ersten Diagnose auftreten, eine Nachuntersuchung vorgenommen werden kann. Dass aber trotz aller dieser Vorsichtsmaassregeln ein Irrthum in der Diagnose immer noch möglich sein kann, sollten wir in einem in vielen Beziehungen lehrreichen Falle erleben.

A. W., 40 Jahre alt, Krankenhausdiener, stellt sich mir im Jahre 1883 mit einem kleinen Geschwür am linken Zungenrand vor, das sich seit einigen Wochen entwickelt hatte, und das er durch Aetzen mit Arg. nitric. vergeblich zur Heilung zu bringen versucht hatte. Das kleine, etwa linsengrosse Geschwürchen war kraterförmig und hatte wallartige, zerklüftete Ränder, die sich hart anfühlten. Dem Aussehen nach musste es für ein beginnendes Epithelcarcinom gehalten werden. Es wurde in der Klinik excidirt. Der kleine Defect heilte ohne Zwischenfall. Die nach der Operation vorgenommene mikroskopische Untersuchung bestärkte uns in der Diagnose „beginnendes Carcinom“. Wir fanden Epithelwucherung, die in die Tiefe greift, ohne sonstige Unregelmässigkeiten. Auf Grund dieser Untersuchung glaubten wir W. längere Zeit für einen der

wenigen Kranken halten zu müssen, an denen durch frühzeitige Diagnose und Operation die definitive Heilung eines Zungencarcinoms geglückt ist.

W. hatte einen Leichentuberkel an der linken Hand, herrührend von einer vorübergehenden Beschäftigung als Leichendiener im pathologischen Institut. Dieser Leichentuberkel entzündete sich im Jahre 1885 und führte zu einer Lymphgefässentzündung mit Drüsenschwellung in der Achselhöhle. Ich konnte damals Bacillen in ihm auffinden. Im Anschlusse an diese Affection erkrankte W. ein Jahr später an einer Miliartuberculose, der er erlag. Diese so ausgesprochene tuberculöse Erkrankung bestimmte mich, noch einmal das alte Zungengeschwür nachzusehen. Ich fand zunächst nur, wie früher, Epithelwucherung. Als ich aber Schnittserien anlegte, gelang es, einige spärliche Tuberkelknötchen zwischen der Musculatur der Zunge aufzufinden. Bacillen konnten nicht nachgewiesen werden. Das Zungengeschwürchen war also tuberculös, und unsere frühere Annahme ein Irrthum, bedingt durch die auffallend starke Wucherung des Epithels und die grosse Seltenheit der Tuberkelknötchen, die nur in wenigen Präparaten aufgefunden werden konnten.

In zwei weiteren Fällen war ich längere Zeit im Zweifel, ob ich auf Grund des histologischen Befundes ein Carcinom annehmen sollte, das sich auf lupöser Grundlage entwickelt hat, oder nicht.

Fräulein R. Sch., 27 Jahre alt, befindet sich seit längerer Zeit in der Behandlung unserer Poliklinik wegen eines Lupus im Gesicht. Die immer von Neuem auftretenden Knötchen werden von Zeit zu Zeit durch Ustion zerstört. Neben diesem Lupus leidet die Kranke an einer schweren Tuberculose der rechten Hand, die zu einer hochgradigen Zerstörung derselben geführt hat. Die Erkrankung hat übergegriffen auf Knochen und Sehnenscheiden und hat durch Verlust von Phalangen und Zerstörung von Fingergelenken eine sehr schwere Verstümmelung und völlige Gebrauchsunfähigkeit der rechten Hand verursacht. Als ich die Patientin zum ersten Male sah, im Jahre 1888, hatte sie an dem verstümmelten 4. Finger ein grosses Geschwür, das übelriechendes Secret absonderte, und in dessen Tiefe Knochen freilag. Die das Geschwür umgebende Haut war vielfach zerklüftet, mit Krusten bedeckt und zeigte deutlichen papillären Bau. Behufs mikroskopischer Untersuchung wurde ein Stück vom Rande des Geschwürs excidirt. Neben typischen Tuberkelknötchen in der reichlich zellig infiltrirten Cutis finden sich die Papillen ausserordentlich gewuchert und tief in die Cutis hineinreichende Epithelzapfen. An einzelnen Stellen ist es sogar zur Abschnürung von Epithel und zur Bildung regelrechter Epithelperlen gekommen. Mit Rücksicht auf den klinischen Verlauf, auf das schon Jahre lang bestehende Leiden konnte ich mich trotz dieses histologischen Befundes für Annahme eines Carcinoms nicht entscheiden. Der weitere Verlauf rechtfertigte meine Ansicht. Die Zerstörung der Hand hat zwar weitere Fortschritte gemacht, das Geschwür aber kam nach Herausnahme des abgestorbenen Knochens und Ausschaben zur Heilung.

Von dem zweiten Falle stammt das Präparat, das ich in Figur 20 (Taf. VIII) abgebildet habe.

M. G., 31 Jahre alt, erkrankt im November 1889 mit einem kleinen Geschwür am rechten Unterschenkel, welches sie mit Carbolumschlägen behandelt. Unter dieser Behandlung entstehen ausgedehnte papilläre Wucherungen am Unterschenkel. Früher war Patientin immer gesund. Keine Lues. Durch längeren Aufenthalt und Pflege im Krankenhause wird die Wucherung zur Rückbildung und das Geschwür zur Heilung gebracht. Im Januar 1891 erfolgt Wiederaufbruch des Geschwürs. Im Juni besteht ein grosses Geschwür im unteren Drittel des Unterschenkels und der inneren Seite des Fusses. Dasselbe ist vielfach zerklüftet und wird durchsetzt von Epithelinseln, die unregelmässig, warzig und zerklüftet erscheinen. An einzelnen Stellen zeigt das Geschwür Tendenz zur Heilung, während an anderen die Ränder zerfressen und unterminirt sind. In der Umgebung des Geschwüres finden sich vereinzelte hirsekorn- bis linsengrosse rothe Knötchen in der Haut, die etwas über das Niveau derselben hervorragen und schwach abschuppen. Die Haut des Unterschenkels ist weithin bräunlich pigmentirt. Die Lymphdrüsen der Leiste sind nicht abnorm vergrössert. Nach Abtragung der Granulationen und der gewulsteten Ränder wird das Geschwür nach der Methode von Thiersch transplantirt. Es erfolgt glatte Heilung. Es treten aber immer noch kleine Ulcerationen im Bezirk des früheren Geschwüres und in der Umgebung auf, die es nöthig machen, dass die Kranke unter ärztlicher Beaufsichtigung bleibt. Es gelingt immer, diese kleinen Recidive durch Aetzen, ohne grösseren Eingriff, zur Heilung zu bringen.

Die mikroskopische Untersuchung eines Stückes vom Rande des Geschwüres (Fig. 20, Taf. VIII) ergiebt ausserordentliche vergrösserte und gewucherte Papillen und Epithelzapfen, welche in die Cutis durchgebrochen und atypisch gewuchert sind. Zahlreiche Epithelnester und -perlen liegen in der Tiefe. In ihnen lassen sich unschwer die Wickham-Darier'schen Carcinomkörperchen nachweisen. Auf der Grenze der Epithelwucherung und des Bindegewebes findet sich eine sehr reichliche kleinzellige Infiltration mit ausgesprochenen Tuberkelknötchen an einzelnen Stellen. Dieselben sind als solche unverkennbar an den typischen epitheloiden und Riesenzellen und der centralen Nekrose. Tuberkelbacillen konnten nach langem Suchen ganz vereinzelt in den Riesenzellen gefunden werden.

Die mikroskopische Untersuchung lässt also über die Natur des primären Leidens nicht im Zweifel. Es handelt sich um eine Hauttuberculose. Ist aber die begleitende Epithelwucherung als Carcinom aufzufassen oder nicht? Wer nur den mikroskopischen Befund entscheiden lassen wollte und eine Stelle im Auge hat, wie c in Fig. 20, Taf. VIII, der könnte meines Erachtens an der Diagnose eines Hautcarcinoms kaum zweifeln. Und dennoch ist diese Epithelwucherung nicht krebsiger Natur. Der klinische Verlauf, das Alter der Patientin, das Fernbleiben der Lymphdrüsenschwellung und nicht zum wenigsten

die Heilung des Geschwürs nach Abschabung und Transplantation sprechen entschieden gegen eine solche Annahme.

Derartige Epithelwucherungen, die unter Umständen der histologischen Deutung eines Falles nicht unerhebliche Schwierigkeiten bereiten können, sind bei chronisch entzündlichen Zuständen der Haut nichts Seltenes. Man findet sie z. B. an den Rändern alter Beingeschwüre und besonders häufig, wie in den geschilderten Fällen, bei Tuberculose der Haut. Sie kommen aber auch bei Geschwülsten der Haut anderer, als carcinomatöser Natur vor.

Figur 21 (Taf. IX) giebt bei schwacher Vergrösserung einen Schnitt durch ein Melanosarkom wieder. In der Mitte ist das Sarcom ulcerirt. Es liegt hier die eigentliche Geschwulstmasse frei. An den Rändern und auch an der Oberfläche, bei b, ist das Epithel, so weit die Geschwulst noch von solchem überzogen ist, ausgiebig gewuchert. Wir finden nicht allein tief in das Bindegewebe reichende Epithelzapfen (b), sondern auch ganze Nester von Epithelien (b), so dass ich, wenn die Geschwulst aus ihnen allein bestände, keinen Augenblick an der Diagnose „Epithelkrebs der Haut" zweifeln würde. Der histologische Befund an dem eigentlichen Tumor jedoch und das klinische Verhalten erweisen ihn als ausgesprochenes Melanosarkom.

Ich bin weit entfernt, aus diesen drei Fällen und dem histologischen Befund bei unserem Melanosarkom irgendwie den Werth der mikroskopischen Untersuchung excidirter Stückchen für die Diagnose bösartiger Tumoren herabsetzen zu wollen. Niemand ist von ihrer Bedeutung mehr durchdrungen, als gerade wir. Unsere Beobachtungen lehren uns aber doch, dass, wenn auch nur ausnahmsweise, selbst die sorgfältigste Benutzung aller zu Gebote stehender Hülfsmittel in seltenen und besonders schwierigen Fällen uns nicht vor einem Irrthum zu bewahren vermag, und dass auch die mikroskopische Untersuchung nicht jedesmal unbedingte Gewissheit über die Natur eines Falles geben muss. Sie gewinnt ihren hohen Werth erst, wie allgemein anerkannt ist, unter gleichzeitiger Berücksichtigung sämmtlicher klinischen Symptome. Allein kann sie ebenso zu Irrthümern führen, wie die einseitige klinische Begutachtung.

Die Frage nach der definitiven Heilung des Carcinoms durch operative Eingriffe hat man, wie die Verhandlungen der Deutschen Gesellschaft für Chirurgie vom Jahre 1889 lehren, dahin entschieden, dass man eine bleibende Heilung annimmt, wenn 3—4 Jahre nach der Operation vergangen sind, ohne dass es zum Auftreten eines Recidives gekommen ist. Fälle von flachem Krebs des Gesichtes, auch von Krebs der Unterlippe und des Mastdarmes, bei denen die

Heilung so lange Bestand hat, sind keine Seltenheiten. Jeder erfahrene Chirurg wird über solche verfügen.

Schon auf dem Congress selbst wurden aber Stimmen laut, welche diese Zeit für zu kurz hielten, um mit Sicherheit von bleibender Heilung zu sprechen. Petersen[1]) berichtete über einen Fall, in welchem es zehn Jahre nach der Exstirpation der carcinomatösen Zunge zu einem Recidiv in der Zungenwurzel kam, und Hahn[2]) stellte einen Kranken vor, den er im Jahre 1880 wegen Larynxcarcinom operirt hatte, und der 9 Jahre später ein Recidiv bekam. Auch wir haben ähnliche Erfahrungen machen müssen. Ich vermuthe, dass mancher der damals auf dem Congresse als geheilt vorgestellten erfolgreichen Fälle noch nachträglich einem Recidiv erlegen ist, das bei der Vorstellung überhaupt noch nicht bestanden hatte oder nicht nachweisbar war. In solchen Fällen von Spätrecidiv das zweite Carcinom als eine neue, von der ersten ganz unabhängige Erkrankung aufzufassen, halte ich nicht für zulässig.

Einwandsfrei geheilte und bis zu dem aus anderer Ursache erfolgten Tode geheilt gebliebene Fälle von Carcinom konnte ich zwei beobachten. In beiden Fällen war durch die klinische Beobachtung und die mikroskopische Untersuchung die Diagnose „Carcinom" sichergestellt worden. Sie lebten, der eine 4, der andere 8 Jahre nach der Operation. Als sie einer anderen Krankheit erlegen waren, konnte die Section vorgenommen werden, bei der sich alle Organe, Lymphdrüsen und innere Organe, auch bei der mikroskopischen Untersuchung frei von Carcinom fanden. Eine grössere Anzahl anderer Fälle, in denen mehr als vier Jahre seit der geglückten Operation vergangen sind, wage ich nicht mit derselben Sicherheit den geheilten zuzuzählen. Unter ihnen befinden sich Lippen-, Gesichts-, Penis- und Mammacarcinome.

Der erste ist ein Fall von Larynxcarcinom, geheilt durch Totalexstirpation.

C. Fl., 43 Jahre alt, Handarbeiter. Exstirpation des Kehlkopfes am 2. April 1880. Der Operirte hat 4 Jahre nach der Operation gelebt und ist seiner Beschäftigung als Waldarbeiter nachgegangen. Im Jahre 1884 Tod an Pneumonie. Bei der Section wurde sowohl die Operationsstelle, als auch Lymphdrüsen und innere Organe frei von Carcinom befunden. Das Präparat befindet sich im Besitz der chirurgischen Klinik.

Im zweiten Falle handelte es sich um ein Lippencarcinom bei einem 65jährigen Landwirth. Von dem Präparat gebe ich eine photo-

1) l. c. S. 19.
2) l. c. S. 23.

graphische Abbildung, Figur 19 (Taf. I). An der Diagnose Carcinom kann kein Zweifel sein. Der Krebs befindet sich noch im Anfangsstadium. Er geht vom Lippenroth, und zwar vom Rete Malpighi aus, das diffus erkrankt ist. Wie in die Tiefe dringende Epithelzapfen und schon abgeschnürte Knoten erkennen lassen, ist anzunehmen, dass er sich zu den tieferen unterminirenden Formen des Lippenkrebses entwickelt haben würde. Operation am 15. Juli 1882 durch Entfernung der erkrankten Unterlippe. Die Lymphdrüsen waren noch nicht inficirt. Die Heilung erfolgte in kürzester Zeit. Der Kranke blieb recidivfrei bis zu seinem im Jahre 1890 erfolgten Tode an Apoplexie. Die Section, die vorgenommen werden konnte, lehrte, dass auch in den Lymphdrüsen und den inneren Organen sich Carcinome nicht gebildet hatten.

In einigen Fällen, die wir schon den bleibend geheilten zuzurechnen geneigt waren, wurden wir durch das späte Auftreten von Recidiven zu einer anderen Ansicht bekehrt.

1. Frau R. A., 43 Jahre alt, Carcinoma ventriculi. Operirt am 6. Juli 1884. Resectio pylori. Glatte Heilung. Die Kranke erholt sich nach der Operation ausserordentlich und erfreut sich mehrere Jahre eines ausgezeichneten Gesundheitszustandes. 1890 erkrankt sie mit Appetitmangel und Abmagerung. Sie lässt sich von Neuem in das Krankenhaus aufnehmen. Es wurden einige Knoten in der Leber festgestellt. Tod am 5. Sept. 1890. Metastatisches Lebercarcinom. Die Narbe am Magen kaum kenntlich, ohne Recidiv.

2. M. B. Carcinoma laryngis. Totalexstirpation am 22. Jan. 1880. Bleibt nach der Operation mehrere Jahre gesund und recidivfrei. Er trägt Canüle und künstlichen Kehlkopf. Im Jahre 1883 wegen Beschwerden beim Schlucken und Auftreten eines Knotens Spaltung der Narbe. Es zeigt sich ein Recidiv von grösserer Ausdehnung, dem der Kranke erliegt.

3. W. Sch., 52jährige Schneidersfrau. Carcinoma mammae dextr. Am 22. April 1882 Amputatio mammae mit Ausräumung der Achselhöhle. Die Kranke bleibt bis zum Jahre 1889 recidivfrei und fühlt sich völlig gesund. In diesem Jahre, also 7 Jahre nach der Operation, bemerkt sie eine Anschwellung über dem linken Schlüsselbein. Da dieselbe an Grösse zunimmt, sucht sie unsere Hülfe auf. Exstirpation aller Halsdrüsen vom Schlüsselbein bis zur Fossa jugularis. Resection der Vena jugularis, die mit dem Drüsenpacket verwachsen ist. Die Kranke erholt sich zwar noch einmal von dem schweren Eingriff, 1 Jahr später aber geht sie an Marasmus zu Grunde.

4. M. H., 50 Jahre alt, Gutsbesitzer aus Dögnitz. Carcinom der Unterlippe und der Kieferdrüsen.

Erste Operation am 18. October 1877. Entfernung der carcinomatösen

Unterlippe und einiger Lymphdrüsen am linken Kieferwinkel. Deckung des Defectes durch einen Kinnlappen nach v. Langenbeck. Der Kranke bleibt recidivfrei bis zum Jahre 1889. In diesem Jahre bricht ein Knoten vor dem linken Ohr auf. Am 28. Februar 1889 Excision des Knotens, der mit der Parotis verwachsen ist. Die grosse Wunde wird durch Hautverpflanzung geschlossen und kommt reactionslos zur Heilung. Parotis und Nervus facialis mussten zum grösseren Theil geopfert werden. Im Herbst desselben Jahres entwickelt sich ein wallnussgrosser Knoten am vorderen Rande der transplantirten Haut, der am 24. September wiederum excidirt wird. Die damals vorgenommene Transplantation misslingt. Die Wunde heilt nicht vollständig. Im August 1891 entwickelt sich ein ähnlicher Knoten wie links auch auf der rechten Wange, und zugleich bildet sich ein Knötchen, das aufbricht, an der rechten Ohrmuschel. Trotz dieser mehrfachen Carcinomknoten lassen sich Metastasen in den inneren Organen und den entfernteren Lymphdrüsen nicht nachweisen. Der Allgemeinzustand des Kranken ist gut. Am 29. Januar 1892 Operation des aufgebrochenen Knotens auf der linken, am 10. Februar 1892 auf der rechten Seite. Hauttransplantation nach Thiersch, die beide Male zu einem sehr guten Resultate führt.

Das Carcinom ist durch die Wangenmusculatur bis auf das Jochbein gedrungen, auf dem es festsitzt, und das beiderseits zum grössten Theile mit entfernt werden muss.

Die mikroskopische Untersuchung der neuerdings exstirpirten Knoten ergiebt: Carcinom mit sehr reichlichen Mitosen. An einzelnen Stellen sind die Krebszellen entsprechend dem Ausgangspunkt des Carcinoms noch deutlich als Platten erkennbar, während sie zumeist allerdings polymorphen Charakter haben.

Bemerkenswerth in dem mitgetheilten Falle ist besonders, dass es bis jetzt am primären Sitze des Carcinoms, an der Unterlippe, zu einem Recidive nicht gekommen ist. Es muss also bei der ersten Operation im Jahre 1877 geglückt sein, alles Krankhafte zu entfernen, und dennoch 12 Jahre später diese ausgedehnten und schweren Carcinomrecidive!

Zum Schlusse theile ich noch eine Beobachtung über die Vererbung von Geschwülsten, resp. der Prädisposition für dieselben mit.

Im November 1889 stellt sich mir ein 57jähriger Landwirth S. vor mit einem kleinen Carcinom an der Unterlippe. Entfernung desselben durch Operation, Naht der Wunde. Die mikroskopische Untersuchung bestätigt die aus dem klinischen Verhalten gestellte Diagnose. Gewucherte Epithelzapfen reichen bis zwischen die Muskelbündel und haben sich zum Theil abgeschnürt. Der Kranke gab an, schon seit längerer Zeit eine kleine Warze auf dem Lippenrand zu haben, die sich in den letzten Wochen auffallend rasch vergrössert habe.

Einige Wochen später kommt der 21jährige Sohn in meine Behandlung. Derselbe hat an der Unterlippe, an der Stelle, wo sich

bei dem Vater ein Carcinom entwickelte, eine kleine Warze. Da er fürchtet, dass dieselbe gleichfalls bösartig werden könnte, lässt er sie entfernen.

Sie zeigt auf dem Durchschnitt gewucherte Papillen und verdicktes Rete Malpighi neben gleichfalls verdickter, in grösseren Schollen auf der Unterlage liegender Hornschicht.

Dieser Fall schliesst sich, wie ich glaube, den Beobachtungen von Paget über die Vererbung der Disposition für bösartige Neubildungen an, der, wie er sagt, mit zunehmender Erfahrung zu der Ueberzeugung gekommen ist, dass in mehr als einem Drittel aller Fälle von Carcinom ein ererbtes constitutionelles Element vorliege.

Erklärung der Abbildungen.

(Tafel I—X.)

Fig. 1. Einwandernde Pigmentzellen in das Epithel transplantirter Haut. Zeiss apochrom. 8 Mm. Projectionsocular 4. Vergrösserung = 300. *a* Epidermis, *b* Cutis, *c* Cutispapillen, *d* Pigmentzellen, *e* Ausläufer der Pigmentzellen zwischen den Epithelien, *f* Knopfförmige Endigungen der Pigmentzellenausläufer, *g* Epithelzellen mit Pigment, *h* Pigmentzellen in der Cutis, nicht verästelt.

Fig. 2. Papillom am Oberschenkel. In das Epithel einwandernde Bindegewebszellen. Zeiss apochrom. 8 Mm. Projectionsocular 2. Vergrösserung = 180. *a* Epithel, *b* Cutis, *c* Cutispapillen, *d* Epithelzapfen zwischen den einzelnen Cutispapillen, *e* körnchenhaltige, mit Carbolfuchsin lebhaft rothgefärbte Bindegewebszellen in den Papillen und an der Grenze von Cutis und Epithel, die mit Ausläufern in das Epithel zwischen die einzelnen Zellen des Rete hineinragen.

Fig. 3. Klossia in der Niere von Helix hortensis. Zeiss apochrom. 8 Mm. Projectionsocular 4. Vergrösserung = 300. Das Präparat ist gefärbt mit Methylenblau. *a* Klossia, *b* Kern derselben mit starkem Kernkörperchen, *c* Stiel, *d* Bürstenbesatz, *e* Harnsteine.

Fig. 4. Klossia in Sporenbildung. Zeiss apochrom. 8 Mm. Projectionsocular 4. Vergrösserung = 300. Färbung mit Methylenblau. *a* Sporen, eine Sporocyste bildend. *b* Keime in den Sporen, *c* Nierenpithelien, *e* Harnsteine.

Fig. 5. Klossia aus Niere von Helix hortensis. Zeiss homog. Immersion 3 Mm. Projectionsocular 2. Vergrösserung = 750. Das Präparat ist gefärbt nach der

Methode von Gram. Die Körnchen der Protoplasmaleiber der Klossia erscheinen tief blauviolett. *a* Klossien, *b* Bläschenförmiger Kern mit starkem Kernkörperchen, *c* gekörntes Protoplasma, *d* Hülle, stammend von der ehemaligen Epithelzelle, in welcher sich die Klossia entwickelt hat, *e* Hülle mit noch deutlichem Zellkern, *f* Nierenepithelien normal, *g* Harnsteine.

Fig. 6. Molluscum contagiosum. Sublimatpräparat. Zeiss apochrom. 16 Mm. Projectionsocular 2. Vergrösserung = 100. *a* Epidermis, *b* Cutispapillen, *c* Hornschicht, *d* Molluscumkörperchen, *e* mit Hämatoxylin blaugefärbte, den Eleidinkörnern entsprechende Bestandtheile der Zellen der oberen Schichten des Rete Malpighi.

Fig. 7. Paget's Erkrankung der Brustwarze. Erstes Stadium. Sublimatfixirung. Hämatoxylinfärbung. Zeiss apochrom. 16 Mm. Projectionsocular 2. Vergrösserung = 100. *a* Epidermis, Rete Malpighi, *b* Hornschicht, zum Theil abgehoben von der Unterlage, *c* Cutis, zellig infiltrirt, *d* Epithelzellen mit aufgelockertem Protoplasma, vergrössertem und dunkel gefärbtem Kern (Wickham's „Protozoen"), *e* Kerntheilungsbild in diesen Epithelien.

Fig. 8. Pagets Erkrankung der Brustwarze. Zweites Stadium, wucherndes Epithel der basalen Zellenschicht. Sublimatfixirung. Zeiss apochrom. 8 Mm. Projectionsocular 4. Vergrösserung = 250. *a* Epidermis, *b* Hornschicht, *c* Cutis, zellig infiltrirt, *d* basale Zellschichten des Rete Malpighi, *e* Kerntheilungsbild.

Fig. 9. Paget's Erkrankung. Drittes Stadium. Einbruch des wuchernden Epithels in die Cutis. Sublimatfixirung. Zeiss apochrom. 8 Mm. Projectionsocular 2 Vergrösserung = 150. *a* Hornschicht, *b* Rete Malpighii, *c* wuchernde Zellen desselben, *d* noch erhaltene basale Cylinderzellenschicht, *e* Einbruch des Epithels, *f* Epithelzapfen, *g* Cutis hochgradig kleinzellig infiltrirt.

Fig. 10. Paget's Erkrankung. Kerntheilungen an der wuchernden Zelle des Rete Malpighi. Sublimat. Hämatoxylin. Zeiss apochrom. 3 Mm. Projectionsocular 2. Vergrösserung = 500. *a* Epidermis, *b* Cutispapille, *c* Kerntheilungsbild: Sternform, *d* desgleichen Tochtersteinform, *e* Cutis.

Fig. 11. Wickham'sche Carcinomkörperchen in einem Carcinom der Ohrmuschel. Das Präparat stellt einen Carcinomalveolus mit in der Mitte deutlichen Plattenepithelien und noch kenntlichen Riffzellen, am Rande durch Carbolfuchsin dunkel gefärbten basalen Zellen dar. Alkoholhärtung. Färbung mit Hämatoxylin und Carbolfuchsin. *a* basale Zellen des Carcinomalveolus, *b* Plattenepithelien mit Riffen, *c* Kerne derselben, *d* Carcinomkörperchen mit Kern, dunkelroth gefärbt. Dieselben liegen in Hohlräumen und drücken den Zellkern zur Seite, *e* Kerne der Zellen, in welchen Carcinomkörperchen liegen.

Fig. 12. Dasselbe. Eine grössere Anzahl von einer Hülle umgebener, tiefroth gefärbter Carcinomkörperchen. Zeiss apochr. Immersion 3 Mm. Projectionsocular 2. Vergrösserung = 500. *a* Carcinomalveolus, *b* basale Zellen desselben, *c* centrale Epithelplatten, *d* Stroma, *e* Carcinomkörperchenanhäufung.

Fig. 13. Carcinomalveolus aus einem metastatischen Lymphdrüsencarcinom nach Larynxcarcinom. Sublimatfixirung. Zeiss apochrom. 8 Mm. Ocular 4. Vergrösserung = 350. *a* Carcinomalveolus, *b* Stroma, *c* jugendliche Krebszellen, *d* Platten im Centrum, *e* Carcinomkörperchen, in einem Hohlraum liegend, mit Kernfragment und einem Faden, mit dem es an der Wand haftet, *f* Hülle desselben, *g* Zelle mit zwei Kernen ohne Zeichen einer durchgemachten mitotischen Theilung.

Fig. 14. Carcinomzapfen aus einem Plattenepithelkrebs. Zeiss apochrom. 8 Mm. Projectionsocular 4. Vergrösserung = 300. *a* Carcinomzapfen, *b* bindegewebiges Stroma, *c* Plattenepithelien des Carcinomalveolus mit bläschenförmigen Kernen, die deutlich Membran und Kernkörperchen erkennen lassen, *d* Anhäufung einer Anzahl mit Hämatoxylin dunkel gefärbter Körnchen im Carcinomalveolus, wahrscheinlich Leukocytentrümmer, *e* concentrisch um diese Anhäufung gelagerte Epithelien, *f* in den Alveolus eingewanderte, zwischen den Plattenepithelien liegende Leukocyten und Trümmer solcher. Wegen der äusseren Aehnlichkeit sind derartige Gebilde, wie *e*, mehrfach als Sporocysten, umgeben von einer Membran, gedeutet worden.

Fig. 15. Der centrale Theil eines Alveolus bei einem Hornkrebs der Haut mit den verschiedensten Veränderungen des Epithels, bald ähnlich den Molluscumkörperchen, bald Carcinomkörperchen. *a* Epithelien am Rand mit noch deutlichen Riffen, *b* den Molluscumkörperchen ähnliche Gebilde, *c* Carcinomkörperchen, *d* in den Carcinomzapfen eingewanderte weisse Blutkörperchen und Trümmer solcher. Vergrösserung wie Fig. 14.

Fig. 16. Aus einem Carcinom der Unterlippe. Sublimat. Hämatoxylin. Carbolfuchsin. Carcinomkörperchen (beginnende Hornperle). Zeiss apochrom. 8 Mm. Projectionsocular 2. Vergrösserung = 180. *a* Epithel, *b* Stroma (Cutispapillen), *c* Carcinomkörperchen, *d* Kerne der plattgedrückten Zellen (concentrische Schichtung um *c*), *e* einwandernde Leukocyten.

Fig. 17. Aus einem Sarkom des Oberkiefers. Körner in einer Zelle mit Fuchsin roth gefärbt. Russel's fuchsine bodies. Zeiss apochrom. 3 Mm. Projectionsocular 2. Vergrösserung = 750. *a* grosse Zelle mit Kerntheilungsbild, *b* Chomatinschleifen, *c* Körner im Protoplasma der Zelle, *d* Sarkomzellen.

Fig. 18. Russel'sche Körperchen bei Tuberculose der Zunge. Färbung mit Carbolfuchsin und Jodgrün. Zeiss apochrom. 3 Mm. Projectionsocular 2. Vergrösserung = 500. *a* Russel'sche Körperchen, leuchtend roth gefärbt, *b* Kern der Zelle, in welcher dieselben liegen, *c* Hülle (Zellmembran?), *d* Zellkerne.

Fig. 19. Beginnendes Carcinom der Unterlippe. Sublimatfixirung, Hämatoxylin. Zeiss apochrom. 16 Mm. Projectionsocular 2. Vergrösserung = 75. *a* Epithelzapfen, in die Tiefe gewuchert, *b* Hornschicht, *c* abgeschnürte Epithelmassen, Epithelperlen bildend, *d* Musculatur der Lippe, *e* Kleinzellige Infiltration.

Fig. 20. Lupus verrucosus am Unterschenkel. Ausgedehnte papilläre Wucherung mit abgeschnürten Epithelnestern. Zeiss apochrom. 35 Mm. Vergrösserung = 20. *a* normales Epithel, *b* Cutis, *c* gewuchertes Epithel, *d* gewucherte Papillen, *e* Epithelnester in der Tiefe, Hornperlen bildend, *f* kleinzellige Infiltration, *g* Tuberkelknötchen mit nekrotischem Centrum und Riesenzelle, *h* Schweissdrüsen, *i* Venen.

Fig. 21. Melanosarkom der Haut des Vorderarmes. Zeiss apochrom. 75 Mm. Ohne Ocular. Vergrösserung = 12. *a* Epidermis, *b* gewucherte Epidermis, theils abgeschnürte Epithelnester bildend, theils Zapfen, die weit in die Tiefe gedrungen sind. In den Epithelnestern fanden sich „Carcinomkörperchen" von Wickham, *c* Pigment, besonders reichlich an der Grenze des Tumor gegen das gesunde Gewebe, *d* Haarschaft, *e* Talgdrüsen, *f* Gefässquerschnitt.

Fig. 22. Beginnendes papilläres Carcinom der Kopfhaut. Zeiss apochrom. 35 Mm. Ohne Ocular. *a* Epidermis, *b* vergrösserte Papille, *c* Hornmassen, *d* Talgdrüsen, *e* schräg- und quergetroffene Haare, *f* gewucherte Epithelzapfen, *g* gewucherte Papillen im Carcinom, *h* kleinzellige Infiltration auf der Grenze der Einbruchsstelle des Carcinom in das Bindegewebe.

Fig. 23. Beginnendes unterminirendes Carcinom der Zunge. Zeiss apochrom. 35 Mm. Ohne Ocular. *a* Epithel, *b* Papillen, *c* Zungenmusculatur, *d* Carcinomzapfen, *e* Gefässe.

VIII.

Aus der chirurgischen Klinik zu Leipzig.

Ueber die Hautverpflanzung nach Thiersch.

Von

Dr. Urban,
I. Assistenten der Klinik.

Seitdem Thiersch im Jahre 1886 seine Methode der Hautverpflanzung auf dem Congress der Deutschen Gesellschaft für Chirurgie mitgetheilt, hat dieselbe weit über die Grenzen Deutschlands hinaus Verbreitung gefunden. Ihr Werth ist im grossen Ganzen anerkannt worden, doch bestehen noch hier und da Missverständnisse oder Vorurtheile. Wir blicken jetzt auf einen Zeitraum von mehr als 5 Jahren zurück, seitdem für die Methode feste Regeln aufgestellt worden sind. In dieser Zeit sind in der Leipziger Klinik eine grosse Anzahl der verschiedenartigsten Fälle mit Hautverpflanzung behandelt worden, über deren Ergebnisse ich in Folgendem kurz berichten will.

Die ersten systematischen Versuche, vollständig vom Körper losgetrennte Hautstücke anzuheilen, wurden bekanntlich im Jahre 1869 von Reverdin gemacht. Sein Verfahren bestand darin, dass er Haut in ihrer ganzen Dicke, eventuell mit Unterhautfettgewebe auf granulirende Flächen verpflanzte. So bedeutend der Fortschritt an und für sich war, so ungewiss war in jedem einzelnen Falle der Erfolg. Die Ueberpflanzung von Haut auf frische Wundflächen hielt Reverdin für verkehrt. Alle Modificationen dieses Verfahrens, die im Laufe der nächsten Jahre angegeben wurden, konnten den Erfolg nicht verbessern.

Die Methode von Thiersch unterscheidet sich von der von Reverdin in folgenden zwei Hauptpunkten:

1. Thiersch fordert, dass die zu verpflanzende Haut auf eine frische Wundfläche gebracht wird, gleichviel ob man eben eine frische Wundfläche durch Operation erzeugt hat, oder ob eine granulirende Fläche besteht. Im letzteren Falle müssen die Granulationen bis auf festen Untergrund abgetragen werden.

2. Die Hautstücke werden so dünn als möglich genommen.

Die ganze Methode der Hautverpflanzung ist bei uns in allen wesentlichen Punkten dieselbe geblieben, wie sie von Thiersch und später ausführlicher von Plessing mitgetheilt worden ist. Ueber einzelne Punkte dieses Verfahrens sind im Laufe der Jahre Meinungsverschiedenheiten entstanden. Auch einzelne Modificationen sind angegeben worden, die sich im Wesentlichen auf Nebensächlichkeiten beziehen, zum Theil auf Missverständnissen beruhen. Ich werde unsere Methode noch einmal kurz skizziren und einige der wesentlicheren Punkte ausführlicher erörtern.

Was zunächst die Operationsmethode im Allgemeinen betrifft, so sind Meinungsverschiedenheiten darüber entstanden, ob man sich des antiseptischen oder des aseptischen Verfahrens bedienen solle. Wir verfahren nach wie vor nach der aseptischen Methode und haben dieselbe nur insofern vervollkommnet, als auch bei dem Verbandwechsel im Laufe der ersten Woche immer nur ganz frisch sterilisirte Verbandwässer und Verbandstoffe gebraucht werden. Es ist dasselbe Verfahren, das wir seit Jahren für alle plastischen Operationen anwenden. Gegenwärtig, wo unser ganzes operatives Verfahren immer mehr und mehr nach der aseptischen Methode hinneigt, wo Verbandwässer und Verbandstoffe durch Sterilisationsapparate in systematischer Weise von ihren giftigen Stoffen gereinigt werden, ist es kaum noch nöthig, näher auf die Vortheile des aseptischen Verfahrens einzugehen. Ueberall da, wo wir es mit zarten Geweben zu thun haben, sind durchweg die Antiseptica wegen ihrer Aetzwirkung verworfen und haben den sterilisirten Stoffen das Feld räumen müssen. So gilt es heut zu Tage als geradezu falsch, antiseptische Stoffe mit dem Peritoneum in Berührung zu bringen. Die zarten, frisch aufgesetzten Hautstücke müssen natürlich, um den Erfolg der Operation sicherzustellen, mit der grössten Sorgfalt und Vorsicht behandelt werden. Ein ätzendes Antisepticum kann die Lebensfähigkeit der überpflanzten Zellen höchstens ungünstig beeinflussen. Es besteht demnach nur die Absicht, die Stellen zu desinficiren, auf welche die Haut gesetzt wird. Das sind entweder frische Wundflächen, die durch eine Verletzung oder einen operativen Eingriff hervorgerufen sind, oder granulirende Wunden. Bei frischen Operationswunden muss unser Verfahren so eingerichtet sein, dass die Wundfläche aseptisch ist, sonst liegt in unseren Methoden ein Fehler. Eine aseptische Wundfläche braucht nicht desinficirt zu werden. Die Antiseptica sind, abgesehen von ihren schädlichen, ätzenden Eigenschaften, zum mindesten überflüssig. Haben wir es mit einer frischen zufälligen Verletzung zu thun, so

wissen wir längst, dass die einzig richtige Behandlungsart in der sorgfältigen Entfernung aller zerrissenen, gequetschten und mit Schmutz verunreinigten Gewebstheile besteht. Wenn nun alle etwaigen septischen Bestandtheile mittelst Messer und Scheere sammt dem gequetschten Gewebe entfernt sind, so hat ein Desinficiens keinen weiteren Zweck, abgesehen davon, dass die desinficirenden Stoffe bei der kurzen Dauer der Einwirkung etwa in den Geweben befindliche Mikroorganismen auch nicht mit annähernder Sicherheit zu tödten im Stande sind. Die mechanische Fortschwemmung der Unreinigkeiten geschieht mit aseptischen Lösungen in demselben Maasse, wie mit antiseptischen. Bei granulirenden Wunden gilt es als feststehende Thatsache, dass die Desinfection mit unseren gelinden Antiseptica unmöglich ist. Ist die granulirende Fläche überhaupt septisch inficirt, so müssen wir abwarten, bis die Wunde gereinigt und das Stadium der septischen Eiterung vorüber ist. Die etwa in den oberflächlichen Granulationen vorhandenen Eitererreger werden mit diesen entfernt, und wir bekommen ebenfalls eine frische Wundfläche, die von septischen Stoffen frei ist. Der Gedanke, die Eitererreger in wenigen Secunden oder Minuten durch Einwirkung unserer gewöhnlichen Antiseptica zum Absterben bringen zu können, ist verlassen, zumal wenn die Mikroorganismen in lebensfähigem Gewebe geborgen sind. Wir kommen also zu dem Schlusse, dass die Antiseptica, mögen wir es mit frischen oder granulirenden Wunden zu thun haben, ihre desinficirende Aufgabe zu erfüllen nicht im Stande sind. Sie sind demgemäss überflüssig. Nun kommt die wichtigere Frage, ob sie schädlich oder unschädlich sind. Jeder, der die Einwirkung concentrirter Antiseptica auf die Wundflächen kennt, kann die Antwort nur in dem einen bestimmten Sinne geben. Die Grundbedingung für die Methode der Hautverpflanzung nach Thiersch ist das Vorhandensein einer frischen Wundfläche. Die Antiseptica bringen die Eiweisskörper zur Gerinnung, sind also geeignet, auf der frischen Wundfläche, wenn auch nur mikroskopische Gewebsnekrosen hervorzurufen, so dass unter Umständen ein fremder Körper zwischen die Wundfläcbeund die aufgesetzte Haut eingeschaltet wird — Grund genug, sie bei einer Operation, für deren Gelingen die plastischen Bedingungen der Gewebe die allerbesten sein müssen, auszuschliessen. Sterilisirte 0,6 proc. Kochsalzlösung ist gegen die lebenden Gewebe vollständig indifferent. Wenn bei Anwendung dünnerer Lösung der Antiseptica die grosse Mehrzahl der Hautverpflanzungen glückt, so geschieht es nicht infolge, sondern trotz ihrer. Die Annahme, dass durch antiseptisches Verfahren die Erfolge der Haut-

verpflanzung gebessert würden, beruht auf einem Irrthum. Bei den ersten Mittheilungen von Thiersch und Plessing hatte die Methode eben das Stadium des Versuches überstanden. Versuche können nicht mit dem Maassstabe gemessen werden, wie Operationen, die nach einer ausgebildeten Methode ausgeführt werden. Die Methode in ihrer gegenwärtigen Form ist so sicher, dass ein Misslingen derselben ausgeschlossen ist. Misslingt sie, so liegt die Schuld an dem Operateur. Er hat entweder in irgend einem wesentlichen Punkte bei der Ausführung der Operation ein Versehen gemacht, oder er hat die Gewebsfläche für die Hautverpflanzung nicht genügend vorbereitet, oder er hat einen Fall gewählt, bei dem die Verpflanzung aus inneren Gründen, z. B. Syphilis, von vornherein aussichtslos war, abgesehen von Fehlern in der Nachbehandlung. Alle diese Uebelstände lassen sich bei genügender Sorgfalt ausschliessen.

Von ausserordentlicher Wichtigkeit ist die Vorbereitung der Wundfläche zur Operation. Haben wir, sei es im Anschluss an eine Operation, sei es im Anschluss an eine frische Verletzung, einen Hautdefect zu ersetzen, so bedarf die frische Wundfläche keiner weiteren Vorbereitung. Die Operationswunde ist ohne Weiteres aseptisch, sie wird, nachdem die Blutung gestillt ist, unmittelbar mit Haut besetzt. Die frische Verletzung wird nach den gegenwärtig geltenden Regeln gereinigt und geebnet und dann ebenfalls mit Haut besetzt. Es ist grundsätzlich falsch, eine frische Wundfläche der Granulation zu überlassen und erst secundär mit Haut zu besetzen — eine Ansicht, der man zuweilen noch begegnet. Ausser der Verlängerung der Curdauer um einige Wochen hat das Verfahren an und für sich einen logischen Fehler. Man hat eine frische Wundfläche, die man der Granulation überlässt, um nach einigen Wochen sich durch Abtragen der Granulation von Neuem eine frische Wundfläche zu schaffen. Der Gedanke, durch mehrwöchentliche Granulation den Grund günstiger zu gestalten und das etwaige plastische Resultat zu verbessern, hat sich als unrichtig erwiesen; im Gegentheil wird die Haut, auf frische Wundflächen aufgesetzt, verschieblicher, als auf solchen, welche längere Zeit der Granulation überlassen waren. Bei diesen ist der Grund starr, unverschieblich, die Ränder werden leicht gewulstet. Jedoch wird man bei Operationen zuweilen, bei frischen Verletzungen häufig aus besonderen Gründen — Collaps u. dgl. — zur secundären Hautverpflanzung genöthigt sein.

Die Vorbereitung granulirender Flächen zur Hautverpflanzung muss mit der grössten Sorgfalt geleitet werden. Eine von vornherein aseptische Granulationswunde kann man schon nach ganz kurzer Zeit

durch Hautverpflanzung zum Verschluss bringen. Da keine Entzündungserreger im Spiele sind, so kann man die Granulation abtragen, sobald sich eine feste Unterlage gebildet hat. Dies ist durchschnittlich in 2 bis 3 Wochen erreicht. Sind Entzündungserreger im Spiele, so muss zunächst der acut entzündliche Process abgelaufen sein. Die Wunde, die durch schlaffe Granulation gebildet ist und reichlich Eiter absondert, muss folgende Eigenschaften angenommen haben:

1. Die Granulationen müssen straff, grobkörnig sein und wenig zu Blutungen neigen.

2. Die Absonderung muss auf ein Minimum beschränkt, alle nekrotischen Gewebstheile durch eliminirende Eiterung entfernt sein. Die Fläche sieht trocken und ebenmässig, nicht feucht glänzend aus. Vom Rande her ist überall Epithelneubildung im Gange.

3. Alle entzündlichen Erscheinungen in der Umgebung des Geschwüres sind vollständig geschwunden.

Eine Hautverpflanzung kann theilweise oder vollständig glücken, auch ohne dass die angegebenen Bedingungen vollständig erfüllt sind. Sind sie aber erfüllt, so glückt sie, regelrecht ausgeführt, mit Bestimmtheit.

Ob man die Granulationen abkratzt oder mit dem Messer abschneidet, ist an und für sich gleichgültig. Ich finde es bequemer, sie mit flach geführtem Messer bis auf festen Untergrund abzuschneiden. Der Grund wird ebenmässig glatt, die Ränder, die hinfällige Haut haben, werden zugleich mit entfernt, und wenn in den Granulationen noch Entzündungserreger enthalten sein sollten, so werden sie mit den Granulationen im Ganzen entfernt, anstatt dass die Granulationen, wie es beim Abkratzen geschieht, zerdrückt und zerquetscht werden. Bei uns hat sich denn auch die Praxis des Abschneidens vollständig eingebürgert.

Die Wahl des Messers zum Abtragen der Haut halte ich für gleichgültig; Hauptsache ist, dass das Instrument scharf ist und flach geführt wird. Es kommt hier auf Uebung und Gewohnheit an. Unser Instrument ist das gewöhnliche doppelt hohl geschliffene Rasirmesser.

Ebenso gleichgültig ist die Länge und Breite der Schnitte. Bestimmte Maasse in Centimetern anzugeben, ist nicht richtig. Man nimmt die Schnitte allgemein so lang, als die Wundfläche ist. Die Breite ist ohne Belang. Bei kleinen, unebenen Flächen, die Vertiefungen oder Ausbuchtungen haben, ist es bequemer, schmale, 1—2 Cm. breite Streifen zu nehmen, bei grossen, ebenen Flächen ist die Grösse unwesentlich. Ich finde die durchschnittliche Breite von

1—2 Cm. am bequemsten. Sie sind für alle Fälle passend und breiten sich vom Messer aus ganz von selbst aus. Von wesentlicher Bedeutung ist die Dicke der Schnitte. Als allgemeine Regel gilt, sie so dünn zu nehmen, als man sie eben erhalten kann. Welche Elemente das abgetragene Hautstück enthält, ist bekannt. Bei ebenen Wundflächen trägt man die Schnitte unmittelbar vom Rasirmesser an ihren Bestimmungsort. Ist die Wundfläche uneben, so empfiehlt es sich, dieselbe vom Rasirmesser auf einen dünnen Mikroskopirspatel zu bringen. Von hier aus lassen sie sich sehr leicht in die verschiedensten Winkel und Vertiefungen legen. Beim Abziehen von dem Spatel sollen sie sofort so gelegt werden, dass sie unverrückt liegen bleiben können. Man gewinnt Zeit, und die Stücke werden in keiner Weise gequetscht. Die dachziegelförmige Deckung der Ränder ist zur Erlangung guter plastischer Resultate unbedingtes Erforderniss. Werden die Streifen nur aneinandergelagert, so bleiben zwischen je zwei immer unregelmässige Lücken, und die Fläche gewinnt nachher ein gegittertes Aussehen. Die so unschönen Züge lassen sich bei dachziegelförmiger Anordnung sicher vermeiden. Am Schluss der Hautverpflanzung muss die ganze Wundfläche mit Haut bedeckt sein, es darf nirgends mehr eine wunde Stelle zu Tage liegen. Sehr vortheilhaft ist es, die aufgesetzten Hautstücke mit einem angefeuchteten, aber gut ausgedrückten Tupfer ebenmässig auf die Wundfläche festzudrücken, so dass sie durchweg mit der Wundfläche in feste, innige Berührung kommen. Ist der Tupfer trocken oder nass, so bleiben die Hautstücke leicht an ihm hängen, an einem gut ausgedrückten nicht.

Die Haut soll unter allen Umständen von dem betreffenden Individuum selbst genommen werden. Bei der Entnahme von anderen Menschen sind Uebertragungen von Krankheiten (Lues, Tuberculose u. s. w.) nicht mit Sicherheit auszuschliessen. Ja sogar die Uebertragung von Pocken ist auf diese Weise sicher festgestellt. Vollständig verkehrt ist es, die Haut von Kranken oder gar von Leichen zu nehmen, die an Infectionskrankheiten gestorben sind. In der Berliner klinischen Wochenschrift vom Jahre 1888, Nr. 32, wird von Bartens berichtet, dass er die Haut von einer eben an Pyämie Verstorbenen zur Deckung eines Hautdefectes bei einem 14jährigen Knaben benutzte. Das Verfahren ist zum mindesten sehr bedenklich. Warum man Haut von Anderen nehmen soll, ist ganz und gar nicht einzusehen. Der Eingriff ist so klein, dass er kaum in Betracht kommt, und die Haut auch ganz alter und marastischer Leute, ebenso die durch Krankheit oder Elend in ihrem Ernährungszustande herunter-

gekommener gerade so verwendbar, wie die der kräftigsten Leute. Wir nehmen die Haut immer von dem Oberschenkel des Kranken selbst und zwar aus zwei Gründen:

1. Es ist hier auch für grössere Substanzverluste in der Regel Haut genug zu erhalten, jedenfalls bedeutend mehr als vom Oberarm.

2. Es ist dieser Theil stets mit Kleidungsstücken bedeckt. Wenn auch für gewöhnlich nicht viel darauf ankommt, so kann die zurückbleibende Zeichnung unter Umständen doch unangenehm sein.

Narbe und Narbenschrumpfung tritt an der Stelle, von der die Haut genommen ist, nicht ein. Sie wird mit einem trockenen Deckverbande versehen, der 8—10 Tage liegen bleibt und am Schlusse im Bade abgeweicht wird. Es ist vollständige Heilung eingetreten. Es bleibt zunächst eine Hyperämie zurück, die allmählich immer mehr schwindet. Nach ½ Jahre sind kaum noch Spuren des Eingriffes bemerkbar. Falls es nöthig ist, kann man die Haut von Neuem zur Transplantation benutzen, wie wir es schon zu wiederholten Malen mit gutem Erfolge gethan.

Der Verband ist bei uns derselbe geblieben. Die aufgesetzte Haut wird zunächst mit Protectivstreifen bedeckt, darauf kommt feuchter Kochsalzcompressen-Verband, der in den ersten 7 Tagen täglich erneuert wird. Die Heilung wird natürlich auch unter anderen Verbänden erzielt: Jodoformverband, trockener, aseptischer Verband, Salbenverband, Heftpflasterverband. Doch ist es leicht verständlich, dass ein feuchter, sterilisirter Kochsalzverband die Gewebe unter die denkbar günstigsten Bedingungen setzt. Kommt es darauf an, in erster Linie gute plastische Resultate zu erzielen, so ziehe ich den feuchten Kochsalzverband jedem anderen vor. Hier ist es ausserdem von grosser Wichtigkeit, dass man nach Ablauf von 24 Stunden sich überzeugt, dass die Haut vollständig angeheilt ist, da gerade hier — es handelt sich ja gewöhnlich um das Gesicht — eine Verschiebung der Hautstücke durch mimische oder Brechbewegungen sehr leicht möglich ist. Liegen die Hautstücke nach 24 Stunden sämmtlich gut, und sind sie fest angelöthet, so ist ein ferneres Unglück ausgeschlossen. Ist ein Hautstück von seiner Stelle verrutscht, so dass eine wunde Fläche, gleichviel ob gross oder klein, zu Tage liegt, so nimmt man ein neues Hautstück vom Bein und setzt es ohne jede weitere Vorbereitung auf die freiliegende Wundfläche auf; es heilt mit Sicherheit an.

Die Anwendung der Narkose machen wir in jedem einzelnen Falle von dem Wunsche der Kranken abhängig. In der weitaus grössten Anzahl der Fälle wird sie angewandt. Die Blutleere wird

niemals angewandt. Bei Operationen, bei denen der plastische Erfolg in den Vordergrund tritt, wird von der Unterbindung von Gefässen vollständig abgesehen. Die Blutstillung erfolgt durch Torsion und Compression.

Zwischen einer zeitweiligen und einer definitiven Anheilung zu unterscheiden, ist für den therapeutischen Werth der Methode unzulässig. Die zeitweilige Anheilung hat höchstens einen physiologischen Werth, und sie ist schon lange festgestellt. Der Werth der Methode von Thiersch liegt in der Dauerhaftigkeit der Heilung, und diese ist durch jahrelange Erfahrung jetzt genügend gesichert. Das Nähere werde ich bei dem Bericht über die Einzelheiten einschalten. Die Schrumpfung der Fläche ist nach sorgfältig ausgeführter und völlig geglückter Hautverpflanzung so gering, dass sie kaum in Betracht kommt. Stärkere Schrumpfung tritt nur ein, wenn entweder grössere Lücken zwischen den einzelnen Hautstreifen bleiben, oder ein Theil der aufgesetzten Haut wieder abfällt.

Als Grundlage für die aufzusetzende Haut kann jedes lebensfähige Gewebe dienen, vorausgesetzt, dass man eine frische Wundfläche hergestellt hat. Es ist damit schon angedeutet, dass auf bestimmte Gewebe in einem bestimmten Zustande Haut nicht aufgesetzt werden darf, bezw. nicht anheilt. Es sind die Gewebe, die, von lebensfähigen Geweben entblösst, der Nekrose verfallen: von Periost entblösste Knochen nekrosiren oberflächlich, wenn sie nicht mit lebensfähigem Gewebe bedeckt werden. Desgleichen die Sehnen und Aponeurosen, wenn die Sehnenscheiden verloren gegangen sind. Werden sie jedoch z. B. von einem gestielten Hautlappen bedeckt, oder die Gewebe über ihnen vernäht, so bleiben sie lebensfähig. Auf ihnen heilt auch aufgesetzte Haut nicht an, also weder auf der blossliegenden Sehne, noch auf der blossliegenden Knochenrinde. Die Mittheilung Jungengel's, wonach in drei Fällen Haut auf die vollständig freiliegende Knochenrinde angeheilt ist, steht in geradem Gegensatz zu unseren Erfahrungen. Ist man genöthigt, blossliegende Knochen mit Haut zu besetzen, so muss man die blossliegende Knochenrinde bis auf die Spongiosa abmeisseln. Die Entfernung des Knochens muss so weit gehen, bis man eine dichtblutende Knochenfläche vor sich hat; dann ist nach geschehener Blutstillung die Anheilung gesichert. Im Anschluss an granulirende Wunden geschieht die Hautverpflanzung in der Regel auf junges Bindegewebe (Narbengewebe), ausser in den Fällen, wo wir uns etwa zur Verbesserung des kosmetischen Erfolges, zur Beseitigung von Contracturen, im Allgemeinen zur Ausschaltung der Folgen der Narbenschrumpfung zur

vollständigen Entfernung der bindegewebigen Unterlage entschliessen. In dem Falle fallen dann alle die Bedingungen weg, die für die Granulationsfläche maassgebend waren, wir haben es mit einer frischen Operationsfläche zu thun. Wo es sich z. B. bei Contracturen oder bei dicken callösen Narben um sehr gefässarmes Bindegewebe handelt, wird man unter Umständen gut thun, die ganze neugebildete Bindegewebsnarbe auszuschneiden. Bei Muskeln kann man sowohl Haut auf die Fascie, als auf den freiliegenden Muskel und Muskelwunde mit Sicherheit anheilen. Auf Fascien, Sehnenscheiden, Periost, Nervenscheiden heilt sie ebenfalls leicht an. Ebenso bequem auf Fettgewebe. Der Knorpel fällt unter dieselbe Rubrik, wie freiliegende Knochenrinde und Sehne. Es bedarf keiner besonderen Begründung.

Ehe ich zu der Besprechung der einzelnen Gruppen von Transplantationsställen übergehe, erwähne ich noch einen Sprachgebrauch, dem man vielfach begegnet, auch in gedruckten Abhandlungen, der aber ganz und gar unlogisch ist. Man spricht von der „Transplantation eines Beingeschwüres" und meint damit die Besetzung eines Beingeschwüres mit Haut, oder die „Transplantationen werden dem Kranken selbst entnommen", man meint damit die zu überpflanzenden Hautstücke. Die Transplantation an und für sich bezeichnet das Verfahren, ein Gewebe von seinem ursprünglichen Platze an einen anderen zu versetzen. Es bezeichnet die Operation. Die Stelle, wohin das Gewebe, in unserem Falle die Haut, gesetzt wird, wird nicht transplantirt, sondern mit Haut besetzt oder bepflanzt. Transplantirt, d. h. von einer Stelle auf die andere gepflanzt, werden die Hautstücke, die zur Deckung des Defectes verwendet werden.

Die Fälle von Hautverpflanzung bis zum 1. October 1886 sind von Plessing ausführlich mitgetheilt worden. Mein Bericht umfasst den folgenden Zeitraum von 5 Jahren, vom 1. October 1886 bis 1. October 1891. Im Ganzen ist in diesem Zeitraum die Hautverpflanzung an 350 Fällen der verschiedensten Art vorgenommen worden; an manchen zu wiederholten Malen, sei es wegen der Grösse der zu besetzenden Fläche, sei es weil die Hautverpflanzung theilweise oder ganz misslungen war. Sämmtliche Fälle einzeln auch nur anzuführen, würde ermüdend sein. Ich habe deshalb das vorhandene Material in Gruppen zusammengestellt, über die ich im Folgenden kurz berichten und unsere Erfahrungen zu registriren beabsichtige. Einzelne Fälle werde ich nur insoweit anführen, als sie entweder ein besonderes Interesse beanspruchen, oder als typische Beispiele unseres Verfahrens gelten können.

1. *Verletzungen.*

Bei Verletzungen wurde die Hautverpflanzung in 43 Fällen ausgeführt. Nur in einem Falle handelte es sich um eine Schnittverletzung durch einen Schläger. Einem Studenten war auf der Mensur die äussere Haut am linken Nasenflügel von der Spitze bis an die Basis in der ganzen Dicke abgehauen. Er kam am 6. Tage ins Krankenhaus, die Wunde und ihre Umgebung zeigten keine Spur einer Entzündung. Sie wurde sofort angefrischt und mit Haut besetzt. Die Haut heilte an und gab ein gutes plastisches Resultat. In den übrigen Fällen handelte es sich um Rissquetschwunden mit mehr oder weniger ausgedehntem Hautverluste, die zum grössten Theil in frischem Zustande in Behandlung kamen. Aber nur in einer geringen Anzahl von Fällen wurde die Haut unmittelbar auf die frische Wundfläche aufgesetzt. In der grösseren Mehrzahl musste die Wunde aus verschiedenen Gründen der Granulation überlassen bleiben. Man wird den Hautverlust sofort ersetzen, wenn der Kranke kräftig genug ist, wenn man keine Nachblutung befürchtet, und wenn man in der Lage ist, alle gequetschten Theile, die absterben würden, bis ins Gesunde zu entfernen. Hat der Kranke jedoch einen bedeutenden Blutverlust erlitten, befindet er sich noch unter der Einwirkung des Shok, gelingt es nicht mit Sicherheit, alles Gequetschte zu entfernen, ohne wichtige Theile opfern zu müssen, oder gestaltet sich die Wundfläche gar zu ungleichmässig, so wird man auf die Hautverpflanzung zunächst verzichten und die Wunde nach den Regeln der Antiseptik oder der Aseptik behandeln. Ist der Verlauf regelmässig, bleibt sie aseptisch, so kann man die Hautverpflanzung jederzeit ausführen, sobald der Hinderungsgrund verschwunden ist. Anders verhält es sich, wenn die Wundfläche in septischem Zustande in unsere Behandlung gekommen oder es nicht gelungen ist, die Wunde ganz aseptisch zu gestalten. Sind stark gequetschte Theile vorhanden, die nicht entfernt, sondern aus irgend einem Grunde der Abstossung überlassen wurden, so ist es am sichersten, die Abstossung der nekrotischen Theile und die Bildung gesunder Granulationen vollständig abzuwarten. Dass eine Wunde bei von vornherein regelrechter Behandlung septisch wird, gehört gegenwärtig zu den seltenen Ausnahmen. Ist sie jedoch septisch, so muss man abwarten, bis auch die leisesten Zeichen der Entzündung geschwunden sind. Einen sicheren Erfolg darf man unter 6 Wochen nicht erwarten. Bei aseptischen Wunden glückt die Hautverpflanzung jederzeit. Unsere Fälle betrafen zumeist die untere Extremität, in zweiter Linie die obere

und erst in dritter Linie den Kopf. Zum Theil waren es complicirte Brüche, zum Theil Abwälzung der Haut mit oder ohne Muskelverletzung. Am wichtigsten sind die Fälle bei totaler Abreissung der Haut am Handrücken und den Fingern bis auf die Sehnenscheiden, eventuell auch mit Verletzung der Sehnenscheiden und Blosslegung der Sehnen. In einem Falle, in dem die ganze Haut der Rückenfläche der Hand abgewälzt war, wurde die Wundfläche sorgfältig von allem Schmutz befreit, alle gequetschten Theile entfernt, die Wunde geebnet und sofort mit Haut besetzt. Die Heilung war in 14 Tagen erreicht.

2. *Verbrennungen.*

Es wurden im ganzen Zeitraum 10 Brandwunden behandelt, bei denen eine Hautverpflanzung nöthig war. Es kommen hier nur grössere Verbrennungen dritten Grades in Betracht. Die Wunden müssen natürlich durch das Granulationsstadium durchgehen. Für die Aussicht auf Gelingen der Hautverpflanzung ist der Zustand des Wundfeldes von besonderer Bedeutung. Die Behandlung frischer Brandwunden ist bei uns eine streng antiseptische. Kommen die Kranken frisch oder während der ersten 24 Stunden nach der Verbrennung ins Krankenhaus, so werden sie in jedem Falle chloroformirt, die verbrannten Körpertheile mit Wasser, Seife und Bürste gründlich gereinigt, sodann mit Aether und Tupfer gewaschen und schliesslich mit Sublimatlösung desinficirt. Das Hauptgewicht wird dabei auf die gründliche Reinigung mit Seife und Bürste gelegt, so dass alle Epidermisblasen vollständig entfernt werden. Es wird dann ein trockener antiseptischer oder aseptischer Verband angelegt, der bei günstigem Verlauf 3 Wochen liegen bleibt. Hierdurch gelingt es oft, die aseptische Abstossung der Schorfe zu erzielen. Im Falle des aseptischen Verlaufes kann man die Hautverpflanzung bei zweckentsprechender Behandlung der Granulation schon 6 Wochen nach der Verbrennung vornehmen. Hat sich jedoch eine septische Eiterung hinzugesellt, so muss man mindestens 10—12 Wochen, vom Tage der Verletzung an gerechnet, warten, bis man mit Sicherheit auf Anheilung der Haut rechnen darf. Je nachdem bei unseren Fällen nach diesen Grundsätzen verfahren wurde oder nicht, erreichten wir sofort vollständige Heilung oder mussten die Hautverpflanzung theilweise oder ganz wiederholen. Der schliessliche Erfolg war immer Heilung. Neben anderen Fällen, die in Anbetracht der Ausdehnung der Verbrennung nur nach jahrelanger Behandlung mit schrumpfenden Narben und Contracturen geheilt sein würden, verdient besonders

ein Fall Erwähnung, der seit 2 Jahren stationär war und zum Zwecke der Amputation des Beines am 7. November 1888 dem Krankenhause überwiesen wurde.

Es handelte sich um ein 12jähriges Mädchen — Weissbarth —, das eine ausgedehnte Verbrennung des Unterschenkels erlitten hatte. Die Brandwunden des 1. und 2. Grades waren geheilt, die Wunden des 3. Grades, soweit es von inselförmigen Hautresten und vom Rande her möglich war, ebenfalls geheilt. Es blieb eine Granulationsfläche, die die untere Hälfte des rechten Unterschenkels in seinem ganzen Umfange einnahm. Sie war von schlaffen, schmutzigen Granulationen bedeckt. Die Absonderung übelriechend. Der Fuss stand infolge der Narbenschrumpfung in hochgradiger Dorsalflexion. Die Zehen theilweise durch die Schrumpfung stark dorsalwärts gezogen. Die Behandlung bestand zunächst in Bädern, Compressenverbänden und Aetzungen mit Arg. nitr. Es dauerte ziemlich lange, ehe die Reinigung der Wunde vollendet war und die Granulation die gewünschte Beschaffenheit hatte. Erst am 26. Januar 1889 wurden die Granulationen entfernt und die Wundfläche mit Haut besetzt. Das Kind wurde am 3. März 1889 entlassen. Wiederaufnahme am 31. Juli 1889. Am 2. August 1889 wurden die spannenden callösen Narben am Fusse herausgeschnitten, zum Theil bis auf die Sehnenscheiden, die fehlerhafte Stellung des Fusses und der Zehen corrigirt und die frische Wundfläche mit Haut besetzt. Heilung. Entlassung am 28. August 1889.

3. *Neubildungen.*

Die meisten Operationswunden nach Neubildungen lassen sich ohne Weiteres wieder durch die Naht schliessen. In der früheren Zeit waren wir oft genöthigt, von einer operativen Behandlung abzusehen wegen der Unmöglichkeit, einen entstandenen Substanzverlust der Haut wieder zum Verschluss zu bringen. Gegenwärtig können wir zuweilen noch operiren, wo wir früher eine Operation für unausführbar bezw. unzulässig gehalten hätten. Es bezieht sich auf die Neubildungen, durch deren Entfernung ein so grosser Hautverlust entstanden wäre, dass die Beschwerden von Seiten der Wunde den Unannehmlichkeiten der Neubildungen wenigstens das Gleichgewicht gehalten hätten. In anderen Fällen sind wir in der Lage, kleinere zurückbleibende Substanzverluste in kurzer Zeit zur Heilung zu bringen, bei denen früher die Heilung so viel Wochen oder sogar Monate in Anspruch genommen hätte, wie gegenwärtig Tage. Kraske empfiehlt, offene inoperable Carcinome anzufrischen und auf die Carcinomfläche Haut aufzusetzen. Wir haben nie Gelegenheit gehabt, einen Fall zu behandeln, der sich für die angegebene Methode geeignet hätte. Auch in Fällen, die wir sonst für inoperable gehalten, haben wir stets die Neubildungen entfernt, soweit sie makroskopisch erkennbar

waren, und dann die auch noch so grosse Wundfläche mit Haut besetzt. So interessant die Beobachtung Kraske's ist, so wenig sprechen unsere Beobachtungen für das Verfahren. Der Epithelüberzug wird in den meisten Fällen von geringer Dauer sein. In einem unserer Fälle, der nach früheren Begriffen als inoperabel gegolten, versuchten wir es — es war ein grosser Krebs der Brustdrüse —, die Geschwulst zu entfernen. Es wurde alles Gewebe bis auf die Intercostalmusculatur und die Rippen entfernt und die zurückbleibende grosse Wundfläche mit Haut besetzt. In 8 Tagen war Heilung eingetreten, aber schon nach wenigen Monaten zeigte es sich, dass zur Zeit der Operation schon eine miliare Aussaat von Krebskeimen bestanden haben musste. Es traten in der Transplantationsfläche einige neue Geschwulstknötchen auf, die aller Wahrscheinlichkeit nach von der Intercostalmusculatur ausgingen. Sie durchbrachen sehr rasch die aufgesetzte Haut und gingen in geschwürigen Zerfall über. Nach allen Regeln der Analogieschlüsse ist anzunehmen, dass Haut, die unmittelbar Carcinomgeweben aufgesetzt wird, noch viel weniger widerstandsfähig ist (vgl. Fall Wagner, Carcin. frontis).

Wir hatten 79mal Gelegenheit, im Anschluss an Operationen wegen bösartiger Neubildungen die Hautverpflanzung auszuführen. Sie wurde in allen Fällen unmittelbar nach Entfernung der Geschwulst und der Ausführung einer etwaigen Plastik auf die frische Wundfläche vorgenommen, wenn nicht irgend eine unbedingte Gegenanzeige vorlag. Diese war fast ausnahmslos eingetretener Collaps. In dem ersten Jahre, den mein Bericht umfasst, wurde allerdings auch aus anderen Gründen, z. B. um die Durchführung der Antisepsis und aseptische Heilung nicht zu gefährden, auf die primäre Hautverpflanzung öfters verzichtet. In den letzten Jahren wurde jedoch grundsätzlich die Schliessung des Hautdefectes mit der Operation selbst verbunden und dadurch die Heilungsdauer wesentlich abgekürzt.

a) Krebse der Brustdrüse kommen bei uns durchschnittlich im Jahre 20—25 zur Operation. 17mal konnte die entstandene Hautlücke, im Verlaufe der 5 Jahre, nicht unmittelbar durch die Naht geschlossen werden. Die entstandenen Defecte, theils grösser, theils kleiner, wurden im unmittelbaren Anschlusse an die Operation in 12 Fällen mit Haut besetzt. 5mal wurde die Hautverpflanzung verschoben. In allen Fällen trat in der gewohnten Zeit Heilung ein. Entsteht nach Entfernung eines Mammacarcinoms ein grösserer Substanzverlust der Haut, so wird, nachdem die Wunde soweit als möglich genäht und die entstandene Hautlücke durch Plattennähte nach Möglichkeit verkleinert ist, der Verband angelegt mit Befestigung des Armes der

kranken Seite an den Brustkorb; nur an der Stelle der Hautlücke wird ein Fenster gelassen. Die Hautlücke wird dann mit Haut besetzt und der sterilisirte feuchte Kochsalzverband angelegt, der täglich gewechselt wird, während der ruhig stellende Theil des Wundverbandes ungestört liegen bleibt. In 10—14 Tagen wird endgültige feste Heilung erzielt.

Im Anschluss an die Neubildungen der Brustdrüse führe ich noch kurz einen Fall von Paget's Disease of the nipple an, der anderweit ausführlicher mitgetheilt wird.

Eine Frau in mittleren Jahren, aus wohlhabendem Stande, litt seit ungefähr 10 Jahren an einer Erkrankung der Haut in der Gegend der rechten Brustdrüse, die allmählich eine Ausdehnung von 20 cm Durchmesser angenommen hatte, und die trotz andauernder Behandlung durch mehrere der ersten Hautspecialisten unaufhaltsam weitergeschritten war. Sie kam im April 1890 ins Leipziger Krankenhaus. Es wurde die ganze erkrankte Hautpartie sammt der darunter liegenden Brustdrüse am 21. April 1890 entfernt. Die Operation wurde nach den Grundsätzen für bösartige Neubildungen vorgenommen, die grosse Wundfläche unmittelbar mit Haut vom Oberschenkel besetzt. Die Heilung erfolgte in 10 Tagen. Beinahe 1 Jahr später trat am Rande der aufgesetzten Haut ein kleines Recidiv ein. Es wurde in grosser Ausdehnung im Gesunden entfernt und die frische Wundfläche mit Haut besetzt. Seitdem Heilung.

b) Nach der Operation von Lippenkrebsen bedienten wir uns 10mal der Hautverpflanzung, um Hautlücken zu schliessen, die nach der Lippenplastik zurückblieben. Auch hier wurde die Haut fast stets auf die frische Wundfläche aufgesetzt. Es handelte sich in der Regel um kleinere Wundflächen, die Fälle sind demnach für die Beurtheilung der Hautverpflanzung von untergeordneter Bedeutung. Nur einen Fall will ich ausführlicher mittheilen, weil er wegen der Art der Hautverpflanzung und Plastik von Interesse ist.

Es war ein 58jähriger Buchbinder — Eisengräber —, der am 12. Mai 1891 ins Krankenhaus aufgenommen wurde und an einem ausgedehnten Carcinom des linken Mundwinkels, des angrenzenden Theiles der Ober- und Unterlippe und der linken Wange litt, mit geringer Schwellung der Unterkieferlymphdrüsen. Die Diagnose war makroskopisch nicht mit voller Sicherheit zu stellen. Die mikroskopische Untersuchung eines ausgeschnittenen Stückes gab die charakteristischen Merkmale des Krebses. Am 28. Mai wurde die Neubildung entfernt, es entstand eine Lücke, die den 4. Theil der Ober- und Unterlippe einnahm und lateral bis in die Mitte zwischen Mundwinkel und äusseren Gehörgang reichte. Von oben nach unten hat die Lücke den gleichen Durchmesser. Es waren überall die Lippen und Wange in ihrer ganzen Dicke entfernt, so dass die Zähne, ein Theil des Ober- und Unterkiefers frei zu Tage lagen. Zur Deckung des Defects wurde ein handbreiter,

gestielter Lappen aus der Vorderfläche des Halses heraufgeschlagen, der freie Rand des Lappens reichte bis zum Manubrium sterni. Der Stiel sass in der Höhe des Unterkieferrandes. Der Lappen hatte ungefähr viereckige Gestalt. Er wurde so nach oben umgeschlagen, dass die Hautseite nach innen zu liegen kam und den Defect der Schleimhaut ersetzte. Die äussere, freiliegende Wundfläche, sowie die Fläche, woher der Lappen genommen, wurde sofort mit Haut vom Oberschenkel besetzt. Die Plastik glückte, nur einzelne kleine Hautstückchen fielen ab. Die Plastik wurde durch einige spätere kleinere Operationen — Durchschneidung des Stieles, Fertigstellung der Mundspalte u. s. w. — in den nächsten Wochen vollendet und ergab ein gutes kosmetisches Resultat. Die Mittel waren einfach, und der Kranke blieb vor einer entstellenden Narbe, vor Kiefersperre bewahrt.

c) Hautkrebse des behaarten Kopfes wurden 2 behandelt. Die Neubildungen wurden nach den gewohnten Regeln entfernt und die frische Wundfläche mit Haut besetzt. Der eine der beiden Kranken war 10 Tage, der andere 25 Tage in Behandlung. In dem einen Falle glückte die Hautverpflanzung vollständig, in dem anderen Falle verschoben sich infolge der Unruhe des Kranken in der ersten Nacht einzelne Hautstückchen. Die Neubildung sass bei beiden in der Gegend von Scheitel und Hinterhaupt.

d) Carcinoma frontis. 5 Fälle, zum Theil von grosser Ausdehnung, die sämmtlich unmittelbar nach Entfernung der Geschwulst mit Hautverpflanzung behandelt wurden.

Ein Fall, Henriette Wagner, ist auf dem Chirurgen-Congress im Jahre 1888 von Thiersch vorgestellt worden. Das Carcinom hatte den Knochen in grosser Ausdehnung ergriffen. Es wurde entfernt, eine frische Knochenwunde geschaffen, an einer Stelle ging die Knochenwunde bis auf die Dura. Die Haut heilte fast ausnahmslos an. Aber schon nach 4 Wochen begann sie sich wieder abzustossen. Sie hatte eben die Fahrt nach Berlin hin und zurück gemacht, und da die Abstossung unmittelbar im Anschluss an die Rückkehr begann, glaubten wir zunächst die Schuld daran der Erschütterung während der Eisenbahnfahrt zumessen zu sollen. Die Annahme erwies sich als irrig. Die Abstossung der Haut ging in den nächsten 14 Tagen rasch von Statten, und es traten in der ganzen Ausdehnung der frtheren Wunde Granulationen hervor. Auch jetzt hielten wir die Granulationen für gutartig, sie wurden mit dem scharfen Löffel abgekratzt und die Wundflächen mit Haut besetzt. Es trat wieder tadellose Heilung ein. Die Kranke wurde entlassen. Schon kurze Zeit nachher stellten sich wiederum verdächtige Knötchen ein, und als die Kranke nach 4 Monaten zur Untersuchung kam, fand man ein grosses ulcerirendes Recidiv von über Handtellergrösse mit deutlichen Gehirnpulsationen. Der Fall war nun aufgeklärt. Das Abfallen der aufgesetzten Haut war nicht Folge der Eisenbahnfahrt, sondern des Krebsrecidives. Die damals eintretenden Granulationen waren Krebsrecidive, die durch ihr gutartiges Aussehen gesunde Granulationen vortäuschten. Die nun

wieder auf die angefrischte Wundfläche aufgesetzte Haut heilte an, wurde aber bald wieder von neuen Krebswucherungen durchbrochen.

Es war unbeabsichtigt 2mal dasselbe Operationsverfahren eingeschlagen worden, welches später Kraske bei inoperablen Carcinomen einschlug und für ähnliche Fälle empfahl. Bei dieser Kranken war weder das erste, noch das zweite Mal die Neubildung vollständig entfernt worden, die Haut war beide Male auf krebsigen Untergrund aufgesetzt und stiess sich infolgedessen das erste Mal nach 4 Wochen, das zweite Mal etwas später wieder ab. In anderer Weise lässt sich wenigstens das Vorkommniss ohne Zwang nicht erklären.

e) Krebse der Wangen und der Ohrmuschel kamen 9 in Behandlung, bei denen im Anschluss an die Operation eine Hautverpflanzung nöthig war; sie gaben zum grössten Theil handtellergrosse Hautverluste, zum Theil mit Verlust der Ohrmuschel. Die frischen Wundflächen waren sehr uneben, die Haut heilte immer gut an.

Der wichtigste und ausgedehnteste Fall von allen ist ein 66jähriger Handarbeiter, Namens Dittmann. Er kam zum ersten Male im Februar 1889 in Behandlung. Seine Erkrankung hat im Jahre 1879 begonnen. Neubildung an der linken Wange, die langsam, aber stetig an Ausdehnung zunahm und von Anfang an in geschwürigem Zerfall begriffen war. Bei seiner Aufnahme am 22. Februar bot sich folgender Zustand dar: Auf der linken Wange fand sich ein ulcerirendes Carcinom von 6 cm Höhe, 9 cm Breite. Es reichte von der linken Nasenwand bis zur Mitte des linken Jochbogens und vom Infraorbitalrande bis zum Mundwinkel herab. Am 25. Februar wurde die ganze Geschwulst, die die vordere Wand der Higmorshöhle ergriffen hatte, ringsum im Gesunden entfernt. Es wurde die linke Nasenwand einschliesslich der knöchernen und ein Theil der vorderen Wand der Oberkieferhöhle abgetragen. Der entstandene Defect wurde durch einen gestielten Hautlappen aus der linken Schläfengend gedeckt. Die Plastik wurde so eingerichtet, dass zugleich der verloren gegangene Theil der Nase ersetzt wurde. Der Lappen wurde in gewöhnlicher Weise durch Knopfnähte befestigt, die Stelle, von der er genommen, mit Haut vom Oberschenkel bedeckt. Sowohl der gestielte Lappen, als die Hautstücke, die man vom Oberschenkel genommen hatte, heilten ohne Zwischenfall an, doch bekam der Kranke eine Entzündung des rechten unteren Lungenlappens; an die Lungenentzündung schloss sich eine serofibrinöse Pleuritis an, die durch Punction und permanente Drainage zur Heilung kam. Als die Erkrankung der Pleura im Rückgange war, machte der Kranke noch ein Erysipel durch, das von der Nase ausging. Er wurde am 10. Mai 1889 als geheilt entlassen.

Am 1. Mai 1891 kam er mit einem grossen Recidiv der linken Gesichtshälfte wieder. Es hatte beinahe dieselbe Grösse, als das frühere und war insofern schlimmer, als es in die Augenhöhle selbst und tiefer in den Oberkiefer hineinwucherte. Nur auf den dringenden Wunsch des

Kranken wurde eine nochmalige Operation vorgenommen. Am 4. Juni wurde die ganze Neubildung sammt dem linken Augapfel entfernt. Nachdem alles Krankhafte weggeschnitten und weggemeisselt, waren die Grenzen der Wundhöhle, die Nasenscheidewand, der harte Gaumen, die Vorderwand des Keilbeines, die Schädelbasis. Vor Beginn der Operation wurde die Tracheotomie gemacht und eine Tamponcanüle eingelegt. Von einem plastischen Verschluss der Wundhöhle wurde zunächst wegen Collaps abgesehen. Die grosse Wundhöhle wurde tamponirt, und der Kranke erholte sich in kurzer Zeit. Am 24. Juli Lappenplastik. Der ganze Defect wurde durch einen grossen gestielten Lappen aus der rechten Stirnseite bedeckt. Der Lappen reichte weit über die Stirnhaargrenze bis fast zur Schädelmitte, der Stiel sass in der Gegend des rechten inneren Augenwinkels und der Nasenwurzel. Der Lappen wurde ringsum an den angefrischten Rand des Defectes mit Knopfnähten befestigt, der grosse Defect an der rechten Stirnseite sofort durch Haut vom linken Oberschenkel bedeckt. Gestielter Lappen und Hautläppchen vom Oberschenkel heilten vollständig an. Am 20. August wurde der Stiel des Lappens herausgeschnitten und damit die Plastik vollendet. Am 2. September 1891 wurde er entlassen. Es waren keine Zeichen eines Recidivs vorhanden.

Aehnlich wie in diesem Falle begünstigt die sichere Methode der Hautverpflanzung grosse operative Eingriffe, die theils zum Zwecke der Entfernung grosser Hautgeschwülste, theils zu grösseren Plastiken unternommen werden, indem wir ohne sie einmal die Operation unterlassen würden, ein andermal so grosse neue Wundflächen geschaffen hätten, dass der Vortheil der Operation durch die Nachtheile der frisch geschaffenen Wundfläche zu nichte gemacht würde.

f) Bei Neubildungen der Augenlider leistet uns die Hautverpflanzung einmal grosse Dienste dadurch, dass wir bei kleineren Operationen eine Lappenplastik unterlassen können und die durch Entfernung der Neubildung entstandene Wundfläche unmittelbar mit Haut besetzen. Die Vortheile dieser Methode sind bei den Fällen von Plastik näher besprochen. Ein zweites Mal, wenn wir genöthigt sind, einen gestielten Lappen zu bilden, bringen wir die durch die Entnahme des gestielten Lappens entstandene Hautlücke sehr rasch zur Heilung. Sobald das Carcinom eine grössere Ausdehnung erreicht hat und wir genöthigt sind, das Augenlid in seiner ganzen Dicke, einschliesslich der Schleimhaut, zu entfernen, kann der Ersatz natürlich nur durch einen gestielten Lappen geschehen. Wird jedoch die Schleimhaut und ein grösserer Theil des Lidrandes erhalten, so setzt man mit Vortheil Haut von entfernteren Körpertheilen nach der Methode von Thiersch unmittelbar auf die Wundfläche auf. Um ein Ektropium zu vermeiden, wird der freie Rand des Augenlides mittelst Fadenschlingen straff nach der Stirn befestigt. Dieses neu-

gebildete Lid hat den Vortheil, dass es dünner ist, und dass die Bewegungen bei Erhaltung eines Theiles des Orbicularis nicht vollständig ausgeschlossen sind. Sie eignet sich besonders für beginnende Carcinome. Man hat den Vortheil, dass man auch kleine Warzen, deren krebsiger Charakter noch keineswegs feststeht, bequem entfernen kann ohne grössere Operationen und mit bestimmter Aussicht auf ein gutes plastisches Ergebniss. Unter 10 Fällen von Augenlidcarcinom konnte 4 mal der Defect im Augenlide mit vollem plastischen Erfolge ohne Lappenbildung, in dieser Weise gedeckt werden. In den anderen 6 Fällen hatte das Carcinom grössere Dimensionen schon erreicht. Es musste eine Lappenplastik vorgenommen werden, bei der die Hautverpflanzung zur Deckung des durch Entnahme des gestielten Lappens entstandenen Defectes verwendet werden konnte.

g) Carcinoma nasi. Nasencarcinome wurden 12 operirt, bei denen eine Hautverpflanzung angewandt wurde. In 6 Fällen wurde der Defect, der die Nasenwand in ihren ganzen Dicke betraf, durch gestielte Lappen von Stirn oder Wange bedeckt und die dadurch entstehenden Wundflächen in der gewöhnlichen Weise mit Haut besetzt.

In 6 Fällen beschränkte sich der Krebs auf die Haut, war auf dem knöchernen und knorpeligen Nasengerüste verschieblich. In diesen Fällen wurde durch die Thiersch'sche Methode der Hautverpflanzung die Lappenbildung ersetzt. In allen Fällen, in denen die Schleimhaut der Nase bei der Operation nicht mit verletzt werden muss, sehen wir grundsätzlich von Lappenplastik ab und besetzen die Lücke mit ungestielten Hautlappen. Das plastische Resultat wird besser, als bei Verwendung von gestielten, und der Eingriff ist kürzer und geringer. Am besten wird das Ergebniss bei Neubildung über dem knöchernen Nasengerüst, aber auch über dem unteren Theile wird es gut, solange die Schleimhaut ganz bleibt. Die Nasenflügel sind zuerst sehr dünn und nachgiebig, nehmen aber in kurzer Zeit einen Dickendurchmesser an, der dem ursprünglichen nahekommt. Um die Anheilung der Haut hier mit Sicherheit zu erzielen, ist es vortheilhaft, die Nasenöffnungen mit Watte auszustopfen, damit man beim Verbande eine mässige Compression ausüben kann und die Nasenwand nicht hin und her flottirt. Die Athmung muss während der ersten Tage durch den Mund geschehen, wenn man es nicht vorzieht, ein mit Watte oder Mull umwickeltes Glasröhrchen in die beiden Nasengänge einzulegen.

Ich will eine der Krankengeschichten als Beispiel kurz anführen.

Eine 70jährige Frau — Ziegner — wurde am 16. Mai 1891 ins Krankenhaus aufgenommen. Sie hatte in der Mitte des Nasenrückens

eine ulcerirende Geschwulst, die von der Nasenwurzel bis zum unteren Ende des knöchernen Nasengerüstes reichte und beiderseits bis auf den Uebergang der Seitenwände der Nase in die Wangenhaut. Es war ein typisches, flaches Epithelialcarcinom, das auf dem knöchernen Nasengerüste verschieblich, nirgend mit ihm verwachsen war. Keine Lymphdrüsenschwellung. Am 21. Mai wurde die Neubildung entfernt, ringsum im Gesunden umschnitten und von der Unterlage sorgfältig im Gesunden abgelöst, die Blutung gestillt und die Hautlücke mit Haut vom linken Oberschenkel besetzt. Heilung mit gutem Resultat ohne jegliche Narbenschrumpfung.

An diese Fälle von Nasencarcinom reihe ich 3 Fälle an von Acne rosacea mit starker Wucherung der Hautfollikel. Die Fälle waren im grossen Ganzen einander gleich. 2 Männer und 1 Frau im Alter von etwa 60 Jahren. Es waren die bekannten starken Wucherungen des unteren Theiles der Nasenhaut bis zum Beginn des knöchernen Nasengerüstes. In ungleichmässiger Weise fand sich eine Verdickung der Nasenwand vom 4- bis zum 8fachen der gewöhnlichen Stärke, zugleich eine sehr bedeutende Röthung. Früher hatten wir solche Fälle zu wiederholten Malen in der Weise behandelt, dass durch Flachschnitte mit dem Rasirmesser die verdickte Haut so weit abgetragen wurde, bis sie annähernd die normale Dicke und das normale Ansehen erlangt hatte. Die Fälle wurden dadurch wesentlich gebessert, doch blieb die Neigung zu Recidiven, besonders zu Follikelwucherung, bestehen. Die Ueberhäutung ging in diesen Fällen von den zurückbleibenden Epithelresten aus. Die Blutung war ziemlich stark und wurde durch Compression gestillt. Da von den zurückbleibenden Resten der Antrieb zu weiteren Wucherungen und erneuter Secretretention gegeben wurde, so versuchten wir es in den folgenden Fällen, die erkrankte Haut in ihrer ganzen Dicke zu entfernen und durch Haut von entfernteren Körpertheilen zu ersetzen. Die Heilung war eine endgültige, und das kosmetische Ergebniss war bedeutend besser, als bei dem vorigen Verfahren. Die Nase nahm annähernd normale Form und Aussehen an.

An diese Fälle reihen sich noch ein flaches Hautcarcinom der Gegend des Mons Veneris und eines des Handrückens.

Das flache Hautcarcinom des Mons Veneris wurde in der gewöhnlichen Weise entfernt und die Lücke mit Haut besetzt. Heilung.

Das Carcinom des Handrückens hatte fast die ganze Haut des Handrückens ergriffen und war in geschwürigen Zerfall übergegangen. Die ganze Neubildung war jedoch mit der Haut auf der Unterlage etwas verschieblich. Es wurde deshalb der Versuch gemacht, zumal die Lymphdrüsen der Ellbogenbeuge und der Achselhöhle noch nicht nachweislich ergriffen waren, die Extremität zu erhalten. Am 2. Juli 1887 wurde

die Neubildung nach den üblichen Regeln entfernt und die frische Wundfläche mit Haut besetzt. Am 22. August 1887 wurde sie geheilt entlassen. Nach 1¼ Jahr kam sie wieder mit einem Recidiv am Daumen und starker Lymphdrüsenschwellung der Achselhöhle. Die früher mit Haut besetzte Stelle war gesund geblieben, das Recidiv am Daumen war unmittelbar am Rande der Stelle eingetreten. Es griff auf das Periost des Daumens über. Es musste nun nachträglich die Amputation des Vorderarmes vorgenommen und die Drüsen der Achselhöhle entfernt werden.

i) Sarkome mit ausgedehnterem Hautverluste kamen 12 in Behandlung, 1 am Halse, 1 am Kopfe, 1 ging von der Augenhöhle aus.

Das Sarkom des Halses hatte eine so grosse Ausdehnung erreicht, dass wir ohne die Methode der Hautverpflanzung von dem Versuch einer Operation ohne Weiteres abgesehen haben würden. Die Geschwulst erstreckte sich von dem Proc. mast. bis zum Schlüsselbein und von der vorderen Mittellinie bis fast zu den Proc. spinos. der Wirbelsäule an der rechten Halsseite. Es musste der Musc. sternocleidomast., der vordere Theil des Trapezius und Theile der Scaleni mit entfernt werden. Die Vena jug. int. wurde doppelt unterbunden und der N. vag. in 8 Cm. Länge resecirt. Die Operation wurde am 3. Mai 1889 gemacht. Die grosse Hautlücke, die ihrer Unregelmässigkeit halber und wegen des an und für sich schon bedeutenden Eingriffes der Granulation überlassen blieb, wurde am 28. Mai 1889 mit Haut besetzt. Die Haut heilte vollständig an, aber wir mussten dieselbe Erfahrung, wie bei mehreren anderen Fällen, machen, dass kurze Zeit nachher miliare Recidive auftraten. Die aufgesetzte Haut wurde von unten her durchbrochen und zerfiel geschwürig. An dem Recidiv ging die Kranke zu Grunde.

Das Sarkom des Kopfes betraf ein 12jähriges Mädchen. Es sass in der Hauptsache in der Scheitelgegend. Um es radical zu entfernen, musste über die Hälfte der behaarten Kopfhaut geopfert werden. Infolge des grossen Blutverlustes trat ein schwerer Collaps ein, und die grosse Wundfläche wurde erst nach 4 Wochen mit Haut besetzt. Das Kind wurde geheilt entlassen und ging später an einer anderweiten Krankheit zu Grunde, über die kein näherer Bericht vorliegt.

Im Jahre 1890 und 1891 wurden 4 ausgedehnte Hautsarkome des Rumpfes operirt und die Hautlücken in unmittelbarem Anschlusse an die Operation durch Haut vom Oberschenkel geschlossen. 3 mal befand sich die Geschwulst an der Rückenfläche des Rumpfes. Die Kranken müssen dann mindestens die ersten 10—14 Tage in Bauch- oder Seitenlage gehalten werden. In einem Falle sass die Geschwulst in der Gegend der linken Brustdrüse. Die Krankheit hat vor 1½ Jahren begonnen und war lange Zeit von einem Naturheilkundigen behandelt worden. Am 9. Juni 1891 kam sie in die chirurgische Klinik. Sie war in einem ganz traurigen Zustande. Schlechte Ernährung, Fieber. Unmittelbar neben der linken Brustdrüse befand sich eine grosse Geschwulst von 20 Cm. Länge, 10 Cm. Breite, 6—8 Cm. Höhe, die mit breitem Stiele aufsass, jedoch auf der Brustwand nicht fest verwachsen war. Sie war in geschwürigem Zerfall mit übelriechender Absonderung. Die Umgebung

entzündet, insbesondere nach der Achselhöhle hin. Geringe Schwellung der Lymphdrüsen der Achselhöhle. In Anbetracht der Dringlichkeit des Falles wurde schon am 10. Juni die Operation vorgenommen, trotz der bestehenden Entzündungserscheinung und des jauchigen Zerfalles. Die ganze Brustdrüse musste mit weggenommen werden. Nach Entfernung der Geschwulst blieb eine klaffende Hautlücke zurück, die durch Plattennähte so weit verkleinert wurde, dass ein viereckiges Wundfeld von ungefähr 200 Qcm. Fläche entstand. Es waren alle Weichtheile bis auf die Rippen und die Intercostalmuskeln entfernt. Nachdem die Wunde der Achselhöhle geschlossen war, wurde der linke Arm am Brustkorb befestigt und die Hautlücke mit Haut vom linken Oberschenkel besetzt. Die Hautverpflanzung war in diesem Falle nur ein Versuch, die Umgebung war entzündlich infiltrirt, der Grund zum Theil ödematös. Trotzdem heilte sie ohne jeden Zwischenfall an, wenn auch die Stichkanäle der Plattennähte vereiterten. Wenige Tage nach der Operation war die Temperatur zur Norm zurückgekehrt, das Körpergewicht der Kranken hob sich in den nächsten 3 Wochen um 2,5 Kgrm. Sie wurde am 8. Juli geheilt entlassen. Am 25. November 1891 kam sie wieder mit einem Drüsenrecidiv in der linken Fossa supraclavicularis und an der linken Seite des Brustbeines. Die früher aufgesetzte Haut war ohne jede Störung, keine Zeichen eines Recidives in ihr oder in der nächsten Umgebung. Am 1. December 1891 wurde der nochmalige Versuch der radicalen Operation gemacht. Es wurden die Drüsen in der linken Fossa supraclavicularis entfernt, die zweite und dritte Rippe in grösserer Ausdehnung und ein Theil des Brustbeines resecirt; da die Geschwulst auch auf die Pleura überging, der Pleuraraum weit geöffnet, die Hautdecken über dem Defecte wieder vernäht. Die Kranke starb am 15. December an Entkräftung. Die linke Lunge hatte sich wieder ziemlich gut ausgedehnt.

In 5 Fällen wurden Sarkome und Melanosarkome an den Extremitäten, zum grössten Theil mit secundärer Lymphdrüsengeschwulst, entfernt. In 2 Fällen sass die Geschwulst an der Fusssohle und an einem Fussrande. Die Geschwülste wurden in derselben Weise entfernt, wie gewöhnlich, und die frischen Wundflächen mit Haut besetzt.

In einem Falle handelte es sich um eine 38jährige Frau, Gerth. Die Wunde am inneren Fussrande und der Fusssohle fasste 150 Qcm. Die Kranke blieb nach der Operation noch 10 Wochen zu Bett und wurde dann nach dem Aufstehen noch 14 Tage im Krankenhause beobachtet. Die Haut, auch an der Fusssohle, war fest, trotzdem die Kranke den ganzen Tag ausser Bett verbrachte. Sie ging später an allgemeiner Sarkomatose zu Grunde.

Im zweiten Falle wurde die Haut an der hinteren Hälfte der Fusssohle ganz entfernt bis auf die Plantaroponeurose. Auch hier heilte die Haut ohne Zwischenfall an. Der Kranke blieb 6 Wochen zu Bett. Die Heilung der Haut war von Bestand.

Die übrigen Fälle ergaben einen Substanzverlust am Arm oder Bein von durchschnittlich Handtellergrösse.

4. *Plastik.*

Unter dieser Rubrik zähle ich 15 Fälle auf, die sich allerdings zum Theil in eine andere Gruppe unterbringen liessen.

In einem Falle von erworbener Hypospadie und Narbencontractur an der Unterfläche des Penis wurde die Stelle oberhalb des Mons Veneris, von der ein Lappen zum Ersatz der durch geschwürigen Zerfall verloren gegangener Haut genommen wurde, mit Haut besetzt. Sie heilte an.

In einem Falle von Ektopie vesicae wurde die grosse Wundfläche, von der ein Brückenlappen genommen, unmittelbar oberhalb der Blase ebenfalls frisch mit Haut besetzt. Die Haut heilte vollständig an, trotzdem bei dem Kinde der Harn von der Fläche nicht fernzuhalten war.

Zu der Plastik selbst steht hier die Hautverpflanzung in keiner directen Beziehung. Ich erwähne die Fälle nur deshalb ausdrücklich, weil die Bedingungen für die Heilung besonders im letzteren Falle nicht ganz günstig lagen.

Bei Nasenplastiken kam 5mal die Hautverpflanzung, theils als integrirender Bestandtheil der Plastik, theils zur Deckung des Defectes, der durch die Lappenbildung entstanden war, zur Anwendung.

Besonders erwähnenswerth ist hier ein Fall, Anna Lindner, Dienstmädchen, 17 Jahre alt. Die Kranke litt an einem syphilitischen Defect der Nasenflügel und des weichen Gaumens. Der Process war abgelaufen und vollständige Vernarbung eingetreten. Durch die Narbenschrumpfung waren die beiden Narbenöffnungen bis zur Grösse einer Linse verengert, so dass die Kranke beständig durch den Mund athmen musste. Die Nasenspitze war normal, jedoch durch die Narbenschrumpfung etwas nach der Basis der Nasenflügel hingezogen. Die äussere Haut der Nasenflügel war im Wesentlichen normal. Die Narbenbildung und Verwachsung erstreckt sich in der Hauptsache auf die innere Lamelle des Naseneinganges und den unteren Theil der Nasenschleimhaut. Sie war schon im Jahre 1887 6 Wochen lang mit Jodkalium behandelt und die Nasenöffnungen zugleich mechanisch erweitert worden. Sie konnte damals ganz gut durch die Nase athmen, aber die Verengerung trat kurze Zeit nach ihrer Entlassung wieder ein. Als sie am 11. Mai 1888 wieder aufgenommen wurde, waren die Athembeschwerden dieselben wie früher. Auch diesmal wurde versucht, die Nasenöffnungen mechanisch durch Einlegen von Laminariastiften zu erweitern. Die gewünschte Erweiterung trat unter bedeutenden Schmerzen ein, aber wenn man die Stifte 2 Tage wegliess, so war die frühere Verengerung wieder eingetreten; deshalb wurde am 20. Juni, da alle mechanischen Erweiterungsversuche ungenügend ausfielen, ein blutiger Eingriff unternommen, und zwar wurden die Narbenmassen in beiden Nasenöffnungen einfach in der Richtung von der Nasenspitze zur Basis der Nasenflügel durchschnitten, so dass bei

Auseinanderhalten der Wände des Naseneinganges eine Oeffnung bestand, die so gross oder etwas grösser als eine normale Nasenöffnung war. Um erneute Narbenschrumpfung zu verhindern, wurde auf die Wundfläche der rechten Nasenöffnung ein gestielter Hautlappen von 1 Cm. Breite von der rechten Wange eingesetzt. Die linke Nasenspalte wurde durch Pincetten weit auseinandergehalten und beide Wundflächen, sowohl die des Nasenflügels, als der Nasenscheidewand, mit Haut vom linken Oberschenkel besetzt. Die überpflanzte Haut wurde mit Protectiv bedeckt und, um Aneinanderlegen der Flächen zu verhindern, der linke Naseneingang vorsichtig tamponirt. Sowohl der gestielte Lappen, als die vom Oberschenkel entnommenen Stückchen heilten ohne Zwischenfall an, aber das Resultat war am linken Naseneingange bedeutend besser als am rechten. Der Verband wurde natürlich alle Tage sorgfältig und vorsichtig erneuert. Das ist schon der Nasensecretansammlung wegen nöthig. Die Kranke wurde am 10. Juli 1888 geheilt entlassen. Die Heilung ist von Bestand.

Es ist hier noch ein zweiter Fall zu erwähnen, der unter den Lupusfällen näher beschrieben ist.

Bertha Jacob, Lupus Nr. 8. — Hier wurde nach Entfernung der linken Nasenwand bis zum knöchernen Nasengerüst und Abtragung der Schleimhaut der Nasenscheidewand bis zur gleichen Höhe der Schleimhautdefect sowohl am Septum, als am Boden der Nasenhöhle durch Haut vom linken Oberschenkel bedeckt. Sie heilte an. Später wurde ein viereckiger gestielter Lappen aus der linken Wange mit der Hautseite nach dem Naseninnern zum Ersatz für den verloren gegangenen Nasenflügel herübergeschlagen und die äussere Fläche des Lappens, welche von Unterhautfettgewebe gebildet war, mit Haut vom linken Oberschenkel besetzt. Sie heilte fast vollständig an.

Von den anderen 4 Fällen war einer ein Defect der Nase durch Lupus. Die Operation war für unsere Frage ohne nennenswerthes Interesse. Die anderen 3 Nasenplastiken wurden ebenfalls vorgenommen wegen syphilitischen Defectes. Die Transplantation wurde nur angewandt zur Schliessung der Hautlücken, die durch Entnahme der gestielten Lappen entstanden waren.

In einem Falle — Bertha Sommer, 22 Jahre alt, die mit frischen Geschwüren am 24. September 1888 in Behandlung kam — wurde zunächst eine Jodkalium- und Eisencur eingeleitet, bis die Geschwüre geheilt und der Ernährungszustand gut war. Am 3. December 1888 wurde die Nasenplastik unter Verwendung eines Stirnlappens vorgenommen und die Hautlücke an der Stirn mit Haut vom Oberschenkel besetzt. Der gestielte Lappen heilte ohne jeden Zwischenfall an, aber von den Hautstreifen, die auf die Stirnwunde gesetzt waren, fiel ungefähr die Hälfte ab. An ihre Stelle trat sehr reichliche Absonderung dicken, gelben Eiters, und die Wundflächen nahmen in wenigen Tagen das charakteristische Aussehen syphilitischer Geschwüre an. Der theilweise

Misserfolg ist nach meiner Meinung in diesem Falle auf die Allgemeininfection zu beziehen.

In einem anderen Falle — Emma Schwalbe, 23 Jahre alt, die einige Zeit vorher ein Gesichtserysipel überstanden hatte — wurde die Cur ebenfalls durch eine 4wöchentliche Behandlung mit Jodkalium eingeleitet. Am 20. Juni 1888 wurde die Nasenplastik unter Verwendung eines Stirnlappens vorgenommen und der Defect der Stirn mit Haut vom linken Oberschenkel besetzt. Schon am folgenden Morgen war unter hoher Temperatursteigerung ein Erysipel eingetreten. Es ging von der Nase aus und verbreitete sich in den nächsten Tagen über das ganze Gesicht. Auch die frisch aufgesetzte Haut an der Stirn wurde von der Wundinfection befallen, was sich durch leichtere Schwellung und stärkere Röthung kennzeichnete. Trotzdem heilte die Haut vollständig an.

Es ist ein principieller Gegensatz zwischen diesem und dem vorigen Falle. In beiden Fällen trat eine Störung ein. In dem ersten Falle war das — syphilitische — Gift zur Zeit der Hautverpflanzung schon an Ort und Stelle vorhanden. Die Haut heilte infolgedessen nicht an. In dem zweiten Falle trat das Gift — Erysipel — erst nach 24 Stunden von der Nase aus in die mit Haut bepflanzte Stelle ein. Es konnte die schon zu Stande gekommene Verlöthung nicht mehr hinfällig machen. Wenn auch noch ein bedeutender Unterschied zwischen der Wirkung des Giftes des Erysipels und der Syphilis besteht, so würde doch, wie es aus einem anderen Falle unserer Beobachtung sich ergiebt, das Erysipel die Anheilung ebenfalls vereitelt haben, wenn es zur Zeit der Hautverpflanzung auf der betreffenden Wundfläche bereits vorhanden gewesen wäre.

Unter den plastischen Operationen bilden das wichtigste Gebiet der Hautverpflanzung die Hautverluste der Augenlider und der Lippen bei Erhaltung der Schleimhaut, gleichgültig, ob es sich um frische Substanzverluste durch einen operativen Eingriff handelt, oder um alte Substanzverluste mit Narbenschrumpfung, und deren Folgen — Ektropium —. Für Ektropien ist die Methode der Hautverpflanzung nach Thiersch der Lidplastik durch gestielte Lappen bei Weitem vorzuziehen. Der Eingriff ist geringer und das Resultat ist besser. Ektropien der unteren Augenlider werden in der Weise beseitigt, dass die Narbe durchtrennt, das Augenlid durch einen Schnitt, der parallel dem Lidrande läuft, so weit gelöst wird, dass es sich bequem in eine normale Lage und über diese hinaus nach oben bringen lässt. Es wird dann durch Fadenschlingen, die durch den Lidrand gelegt werden, straff gegen die Stirn hin befestigt. An der Stirn werden die Fadenschlingen am bequemsten befestigt, indem man sie durch eine Hautfalte durchsticht und die Fadenschlinge dann knotet. Ist der Lidrand genügend nach oben gezogen, so kann das Resultat durch

eine etwaige spätere geringe Narbenschrumpfung nicht gefährdet werden. Liegen die Verhältnisse so, dass man den entspannenden Schnitt mindestens in einer Entfernung von 0,5 Cm. vom Lidrande führen kann, so ist die Gefahr eines Wiederauftretens des Ektropiums geringer, als wenn er in unmittelbarster Nähe desselben geführt werden muss. Etwa vorhandene Narbenmassen werden zweckmässig entfernt. Die frische Wundfläche wird nach vollendeter Blutstillung mit Haut besetzt. Die Fadenschlingen bleiben je nach Umständen 4—7 Tage liegen und werden dann entfernt. Tritt nach einiger Zeit doch wieder eine leichte Schrumpfung ein, die zu einer abnormen Stellung des Augenlides führt, so wird dieselbe Operation wiederholt, diesmal unter wesentlich besseren Bedingungen. Man führt den Schnitt mindestens 0,5—1 Cm. vom Lidrande entfernt.

Die Plastik des oberen Augenlides wird mit entsprechenden Modificationen in derselben Weise ausgeführt, das obere Augenlid mit dem unteren vernäht oder durch Fadenschlingen an die Wange befestigt.

An den Lippen lässt sich die gleiche Operation ebenfalls sehr bequem und mit günstigem Erfolge ausführen, wenn nur die äussere Haut und höchstens ein Theil der Musculatur verloren gegangen ist, wie es nach Verbrennung 3. Grades oder nach Verletzungen leicht vorkommen kann. Hat sich durch Narbenschrumpfung ein Ektropium gebildet, so wird Lippenroth und Schleimhaut durch Schnitt gelöst, an die normale Stelle zurückgesetzt, eine im entgegengesetzten Sinne etwas fehlerhafte Lage gegeben und die äussere Wunde mit Haut besetzt. Augenlider wurden in der angegebenen Weise 6mal gebildet, bezw. fehlerhafte Stellung verbessert, und zwar betraf es 1mal das obere Augenlid, 5mal das untere. Es war in den meisten Fällen ein 2maliger Eingriff nöthig, indem sich nach der ersten Plastik eine Schrumpfung und fehlerhafte Stellung geringen Grades ausbildete. Es handelte sich um Narbenschrumpfung nach Ausheilung theils tuberculöser, theils syphilitischer Geschwüre. Es waren 2 Kinder und 4 Erwachsene. Weitere Mittheilungen über Lidplastik finden sich in dem Aufsatze über die Behandlung des Lupus.

Lippenplastik in der angegebenen Weise ohne alle Verwendung gestielter Lappen wurde nur in einem Falle nach Narbenschrumpfung der Unterlippe infolge von Verbrennung ausgeführt. Die Unterlippe war gegen das Kinn herabgezogen, die Narbe wurde herausgeschnitten, das Lippenroth hinaufgeschoben und so angenäht, dass ein geringes Entropium entstand. Es war nur ein einmaliger Eingriff nothwendig, der plastische Erfolg gut.

Unter den Lupusfällen findet sich noch eine eigene Art der

Lippenbildung näher beschrieben, auf die ich hier nur verweisen will — Frau Hentschel —. In anderen Fällen wurde die Hautverpflanzung verwendet zur Deckung der Defecte, die durch Entnahme gestielter Lappen entstanden waren.

5. *Naevus.*

An die plastischen Operationen reihen sich unmittelbar die Hautverpflanzungen an, welche im Anschluss an die Entfernung eines Naevus gemacht wurden. Der Sitz der Naevi war in den meisten Fällen das Gesicht. Es waren Fälle von Naevus pigmentosus, pilosus und verrucosus. Sie wurden, ähnlich wie die Lupusherde, im Gesunden entfernt und die frischen Wunden mit Haut besetzt. Es ist hier natürlich nicht nöthig, gesunde Theile zu opfern, sondern man kann die Schnitte unmittelbar an der Grenze des erkrankten Theiles führen.

Es kamen 6 Fälle in Behandlung. Zwei dieser Kranken wurden wegen geringer anderweitiger Leiden behandelt. Der Naevus befand sich in einem Falle am Vorderarme, im anderen am Unterschenkel. Es waren junge Mädchen, die die Entfernung der Pigmentflecke wünschten. Operation und Verlauf waren ohne Besonderheiten. In den anderen 4 Fällen handelte es sich um Pigmentmäler im Gesicht. Sie kamen aus kosmetischen Gründen in Behandlung. Bei dem Naevus pilosus muss insbesondere darauf geachtet werden, dass die Haarwurzeln vollständig mit entfernt werden. Ich führe die folgenden beiden Fälle an, um ein bestimmtes Schema zu rubriciren.

1. Lehmann, Melanie, 19 Jahre. Sie litt seit ihrer Geburt an einem Muttermale an der linken Wange, im Uebrigen gesund und kräftig. Der Naevus ist warzig, leicht erhaben, pigmentirt, keine Haare, hat eine Länge von 8 Cm. und eine mittlere Breite von 3 Cm., ist oben breiter und unten schmäler. Am 17. Februar 1890 wurde sie aufgenommen, am 18. Februar operirt. Der Schnitt führte am Rande 1 Mm. im Gesunden, nach der Tiefe hin wurde fast der ganze Panniculus adiposus mit entfernt. Die Hautlücke wurde mit Haut vom linken Oberschenkel besetzt. Um eine Verschiebung der Hautstücke bei etwaigen Brechbewegungen auszuschliessen, wurde kein fester Verband angelegt, sondern die Wunde nur mit Protectiv bedeckt. Erst gegen Abend wurde fester Verband angelegt. Regelrechte Heilung. Die Patientin wurde am 10. März 1890 geheilt entlassen. Die mit Haut besetzte Fläche war noch geröthet und gegen die Umgebung etwas vertieft. Die Kranke ging in ihre Heimath, St. Gallen, zurück, und ich habe sie seitdem nicht wiedergesehen. ½ Jahr später theilte sie mir schriftlich mit, dass sie sowohl als ihre Angehörigen über den Erfolg des Eingriffes sehr glücklich wären.

2. Barth, Clara, 17 Jahre. Sie hat einen angeborenen Naevus pigmentosus pilosus am Nasenrücken, ist im Uebrigen gesund. Das

Muttermal hat annähernd ovale Gestalt, ist 3 Cm. lang und 2,5 Cm. breit, reicht von der Mitte des Nasenrückens bis zum Arcus superciliaris. Am 25. März 1891 Aufnahme; am 26. März Operation. Der Naevus wird im Ganzen herausgeschnitten. Der Schnitt führt durchschnittlich 2 Mm. im Gesunden, die Haut und das subcutane Fettgewebe werden in der ganzen Dicke entfernt. Die Wunde wird mit Haut vom Oberschenkel besetzt. Am 29. März Aufstehen, die Haut ist angeheilt. Vom 7. April an wird die Stelle nur noch zum Schutze mit Heftpflaster bedeckt. Am 9. April 1891 ging die Kranke geheilt ab. Das plastische Resultat war gut, die aufgesetzte Haut hat die Höhe der umgebenden erreicht, die Vertiefung hat sich vollständig ausgeglichen. Die Haut ist noch leicht geröthet. Anfang November 1891 sah ich die Kranke wieder. Die Haut hatte vollständig die Farbe der Umgebung angenommen, und es war kaum zu bemerken, dass ein operativer Eingriff vorgenommen war.

6. *Contracturen und Narben.*

Bei dem gegenwärtigen Stande des plastischen Ersatzes der Haut werden grössere Narbenschrumpfungen und Contracturen, die zu Synechien wichtigerer Theile führen, weit seltener vorkommen, als früher. Sie sind in der Regel Folgeerscheinungen von Verbrennungen, Verletzungen oder Eiterungen mit ausgedehnten Hautverlusten. Bei rechtzeitiger Anwendung des Verfahrens der Hautverpflanzung sind die ausgedehnten Narbenschrumpfungen zu vermeiden.

Mein Bericht umfasst 13 Fälle von Contracturen, Synechien und Narben, die durch einen ausgedehnten Hautverlust hervorgerufen sind. Je nach der Localität und dem Verhalten der Narbe wurde entweder die Narbe im Ganzen herausgeschnitten, oder die spannenden Narbenstränge gespalten. Dicke callöse Narben wurden in jedem Falle ohne Weiteres vollständig entfernt. Handelte es sich um Verwachsungen, die die normale Beweglichkeit der Glieder beeinträchtigten, so wurden die Verwachsungen so weit gespalten, dass die normale Beweglichkeit freigegeben war. Die Gliedmaassen werden dann durch Schienenapparate in einer Weise befestigt, die der vorher fehlerhaften Stellung entgegengesetzt ist.

In 9 unserer Fälle handelte es sich um Narbenschrumpfungen und Verwachsungen an der oberen Extremität. Sie waren zum grössten Theil Folgen von Verbrennungen. Ich erwähne zunächst 2 Fälle von Verbrennung am Thorax und Oberarm, die zu einer Verwachsung, bezw. Narbenschrumpfung zwischen Oberarm und Brustkorb geführt hatten.

1. Freisinger, Heinrich, 27 Jahre, Schneider, hatte im Alter von 5 Jahren eine ausgedehnte Verbrennung am linken Oberarm und der linken Brustseite erlitten. Im Verlaufe der Heilung war eine Verwachsung zwischen Brustkorb und Oberarm eingetreten. Er wurde am 30. Juni 1890

wegen einer unbedeutenden anderweiten Erkrankung aufgenommen. Es fand sich eine beträchtliche Atrophie des ganzen linken Armes, die am Oberarm besonders ausgesprochen war. Der letztere war auch in seinem Längenwachsthum um einige Centimeter zurückgeblieben. Er war seit dem 5. Lebensjahre in den oberen zwei Dritteln an der Innenfläche breit und fest mit dem Thorax verwachsen, so dass die Haut des Oberarmes ohne ausgesprochene Furche sowohl auf der Vorderseite, als auf der Hinterseite in die Haut des Brustkorbes überging. Der Ellbogen lag fest an der Seite des Brustkorbes an, war jedoch nicht mit ihm verwachsen. Die Bewegungen des Oberarmes waren nur in Andeutung vorhanden. In der Gegend des Ellbogengelenkes befand sich noch eine granulirende Fläche von 6 Cm. Länge und 2 Cm. Breite. Sie rührte nach Angabe ebenfalls von der Verbrennung in der Kindheit her.

Der Kranke ging auf den Vorschlag, seinen Arm freizumachen, ein. Obwohl besonders die Oberarmmusculatur stark atrophirt war, wurde der Versuch gemacht und in folgender Weise durchgeführt.

Am 5. Juli 1890 wurde die granulirende Stelle des Ellbogengelenkes mit Haut besetzt. Die Haut heilte vollständig an. Am 28. Juli wurde in Narkose die Verwachsung zwischen der Innenfläche des linken Oberarmes und der Brustwand getrennt. Mit einem Amputationsmesser, welches zwischen Oberarm und Brustwand parallel derselben geführt wurde, wurden alle Weichtheile bis zum Schultergelenk hinauf durchschnitten, so dass man den Oberarm bequem bis zur Horizontalen emporheben konnte. Dabei wurde auch der Pectoralis major und der Latissimus dorsi zum Theil durchtrennt. Durch Zurückweichen der vorher gespannten Hautränder entstand eine aussergewöhnlich grosse Wundfläche, die mit Haut von beiden Oberschenkeln bedeckt wurde. Vor der Hautverpflanzung wurde der linke Arm derart an den Kopf befestigt, dass die Hohlhand flach über den Scheitel weg lag. Die Ruhestellung erwies sich als ungenügend, der Kranke bewegte den Arm vielfach hin und her, und so kam es, dass der grössere Theil der aufgesetzten Haut wieder abfiel. Die wunden Stellen wurden der Granulation überlassen. Am 18. August wurden die granulirenden Stellen am Thorax, von denen die früher aufgesetzten Hautstücke abgefallen waren, zum zweiten Male mit Haut besetzt. Sie heilte an. Am 25. August wurden in gleicher Weise die noch wunden Stellen an der Innenfläche des Oberarmes mit Haut besetzt. Am 5. September war die Heilung hier vollendet.

Am 4. October wurde in Narkose der Arm im Ellbogengelenk gestreckt. Er war hier durch Narbenschrumpfung der Haut in rechtwinkliger Stellung fixirt. Die Haut wurde in querer Richtung in der Beugefläche des Ellbogengelenkes vom inneren Epicondylus bis zum äusseren durchschnitten. Der Widerstand der Muskeln und Sehnen wurde durch unblutige gewaltsame Streckung überwunden. Der Arm wurde in nahezu gestreckter Stellung auf eine Schiene befestigt, die Hautlücke über der Beugefläche des Ellbogengelenkes von ungefähr Handtellergrösse mit Haut vom Oberschenkel bedeckt. Sie heilte vollständig an. Die Zeit von Ende October 1890 bis zu seiner Entlassung am 30. Januar 1891 wurde durch Massage, active und passive Bewegung ausgefüllt. Der Kräftezustand der Hand besserte sich bedeutend, die Bewegungen waren

sämmtlich möglich und kräftig, mit Ausnahme der Flexion des zweiten Daumengliedes.

2. Leichnitz, Adolf, 16 Jahre, Schlosser. Der Kranke erlitt am 7. September 1885 schwere Brandwunden am linken Oberarm und Rücken. Er wurde 14 Monate lang in dem Krankenhause seiner Heimath behandelt und die Heilung schliesslich erreicht. Es blieb jedoch eine verminderte Bewegungsfähigkeit im linken Oberarm zurück. Infolgedessen wurde er am 6. April 1887 ins Leipziger Krankenhaus aufgenommen. Es fand sich eine Narbenschrumpfung in der linken Achselhöhle, die die Bewegungen des linken Oberarmes im Schultergelenk, insbesondere die Abduction, wesentlich beeinträchtigte. Am 13. April wurden die Narbenstränge theils entfernt, theils gespalten, der Arm am Kopf befestigt und die frische Wundfläche mit Haut vom Oberschenkel besetzt. Die Hautstücke heilten an, nur an zwei kleineren Stellen trat eine Ablösung ein, aber auch hier vollzog sich die Ueberhäutung sehr rasch, und der Kranke wurde am 14. Mai geheilt entlassen. Er konnte alle zu seinem Berufe nöthigen Bewegungen ausführen.

Die übrigen 7 Fälle betreffen Verbrennungen, Verletzungen und Entzündungen der Hand und der Finger mit folgender Narbenschrumpfung. Es handelt sich bei allen nur um Verlust der Haut in ihrer ganzen Dicke. Die Sehnen waren vollständig, oder wenigstens annähernd vollständig erhalten.

Der Wichtigste von ihnen ist das Kind Götze, Albert, 3 Jahre alt. Aufnahme am 5. Juni 1888. Es hatte ungefähr 1 Jahr vorher die linke Hand mit siedendem Wasser verbrannt, und zwar war die Haut an der ganzen Beugefläche der Mittelhand und der Finger in ihrer ganzen Dicke verloren gegangen. Desgleichen zum grössten Theil an den einander zugekehrten Seiten des 2., 3., 4. und 5. Fingers. Durch Narbenschrumpfung waren die Finger in die äusserste Beugestellung gerathen, so dass die Fingerspitzen ungefähr an der distalen Grenze der Handwurzel lagen. Die Hohlhandfläche war mit der Beugefläche der Finger und die Finger unter einander fest verwachsen, so dass die Hand eine klumpenartige Masse bildete, in der man die einzelnen Finger gerade noch unterscheiden konnte. Die ersten 4 Wochen wurden darauf verwendet, den Ernährungszustand des Kindes zu verbessern. Am 9. Juli wurde der Versuch gemacht, die Finger von der Mittelhand zu trennen und unter einander zu isoliren. Es gelang vollständig, doch liess sich an einzelnen Stellen die Eröffnung der Sehnenscheiden nicht vermeiden. Auch einzelne Phalangealgelenke waren geöffnet; die Sehnen im Ganzen erhalten. Es war nun die ganze Hohlhand die Beugefläche des 2., 3., 4. und 5. Fingers und die einander zugekehrten Seiten derselben mit Haut zu besetzen. Um die Finger in gespreizter Stellung zu erhalten und die ganze Hand zu immobilisiren, wurde eine Dorsalschiene angelegt, die zuerst in der ganzen Länge des Vorderarmes festgebunden wurde. Am peripheren Ende verbreiterte sich die Schiene und endigte in fünf Spitzen. An je einer derselben wurde ein Finger befestigt, und zwar wurde ein feiner Silberdraht durch die Fingerbeere gezogen und

der Finger in gestreckter Stellung straff an die für ihn bestimmte Zacke gebunden, so dass die Mittelhand und die Finger in gestreckter Stellung, die Finger ausserdem noch gespreizt, vollständig ruhiggestellt waren. Nach vollendeter Blutstillung wurde die ganze Wundfläche mit Haut vom Oberschenkel besetzt. Heilung, bis auf kleine Stellen, an denen Gelenkflächen und Sehnenstücke frei lagen. Am 12. August 1888 wurde das Kind entlassen. Die Finger befanden sich sämmtlich in Streckstellung mit geringer Beweglichkeit. In der Folgezeit stellte sich eine geringe Beugecontractur des zweiten und dritten, eine etwas stärkere des vierten und fünften Fingers ein. Das Kind wurde deshalb am 25. Juni 1889 wieder aufgenommen. Die Correction war diesmal bedeutend einfacher. Am 5. Juli wurden alle spannenden Narbenstränge quer durchschnitten, die Finger wurden in gleicher Weise wie das erste Mal in Streckstellung fixirt. Es fielen einzelne Hautstückchen ab. Doch erfolgte auch hier die Ueberhäutung sehr rasch ohne wesentliche Beeinträchtigung des Erfolges. Sämmtliche Finger waren etwas beweglich. Abgang am 31. Juli 1889.

3 Fälle von Verletzungen mit Hautverlust an der Beugefläche von Mittelhand und Finger wurden in entsprechender Weise behandelt. Es waren bedeutend einfachere Fälle, bei denen Heilung erzielt wurde.

In einem Falle war infolge eines Panaritiums ein mässiger Substanzverlust der Haut an der Beugefläche des Daumens entstanden. Durch die folgende Narbenschrumpfung war die Endphalanx gegen die Grundphalanx in rechtwinkliger Beugestellung fixirt. Der spannende Narbenstrang wurde in querer Richtung durchschnitten, der Daumen gestreckt und fixirt und die entstandene Lücke mit Haut besetzt.

Bei den Fällen von angeborener Syndactylie verfährt man in ähnlicher Weise, wie es bei Kind Götze für die verwachsenen Finger beschrieben ist. Wir hatten nur einmal Gelegenheit, bei einem 8jährigen Mädchen Maria Hayne. Es waren einige Finger zugleich in Beugecontractur fixirt. Dieselbe war, nach Angabe der Eltern, Folge einer vorausgegangenen operativen Behandlung. Sie wurden in entsprechender Weise corrigirt.

An diese 9 Fälle von Contracturen reihen sich 4 Fälle von entstellenden Narben an, wo der kosmetische Erfolg in den Vordergrund tritt.

In einem Falle handelte es sich bei einem jungen Mädchen um eine 8,5 Cm. lange, 1,5 Cm. breite, dicke, callöse Narbe des rechten Vorderarmes, die im Anschluss an eine progrediente Eiterung sich entwickelt hatte. Die Eiterung war am 7. März 1888 durch endgültige Heilung zum Abschluss gekommen. Die Narbe blieb aber schmerzhaft und nahm allmählich an Dicke zu. Seit Anfang April 1888 entstanden allmählich tiefgreifende Rhagaden, die der Kranken grosse Beschwerden verursachten. Sie kam deshalb am 26. Juni 1888 wieder ins Krankenhaus. Am 27. Juni wurde die Narbe im Gesunden herausgeschnitten und die frische Wunde mit Haut besetzt. Am 4. Juli war die Heilung vollendet,

die Haut vollständig angeheilt. Am 9. Juli wurde die Schiene entfernt. Die weitere Behandlung bestand in Waschungen mit Oel. Die Kranke wurde am 14. Juli entlassen. Sie stellte sich nach einigen Wochen wieder vor. Die Beschwerden waren sämmtlich geschwunden. Die mit Haut besetzte Stelle zeigte keine Neigung zur callösen Entartung.

Von den anderen ist nur noch einer erwähnenswerth, Pellegrini, Josef, 14 Jahre alt. Aufnahme am 8. März 1890. Er hatte 6 Monate vorher eine ausgedehnte Verbrennung am Halse erlitten. Es war in der Mitte des Halses, entsprechend dem Kehlkopf, eine granulirende Fläche von 2,0 und 4,0 Cm. Durchmesser vorhanden, an die sich nach mehreren Richtungen hin dicke, callöse Narbenstränge anschlossen. Der Kopf war in geringer Beugestellung nach der Brust hin fixirt und konnte nicht einmal aufgerichtet, viel weniger nach hinten gebeugt werden. Die Granulation war in leicht entzündlichem Zustande. Behandlung derselben zunächst mit Compressenverband. Am 24. März wurden die callösen Narbenstränge sammt der granulirenden Fläche im Gesunden herausgeschnitten. Durch die starke Retraction der umgebenden Haut entstand eine Wundfläche, die vom Kinn bis zum Brustbein reichte, unten so breit war wie das Brustbein, nach oben breiter wurde und am Unterkieferrande von einem Kieferwinkel bis zum anderen reichte. Da bei dem sehr beweglichen und lebhaften Italiener ruhige Lage nicht zu erwarten war, so wurde ein immobilisirender Gypsverband angelegt, der Kopf, Nacken und Brustkorb umfasste, das Gesicht und den Hals freiliess. Hierauf wurde die wunde Fläche mit Haut besetzt. Trotz dauernder Unruhe und des grössten Widerstandes des Kranken heilte die Haut vollständig an, so dass er schon am 5. April 1890 geheilt entlassen werden konnte.

7. *Knochennekrose.*

Bei einem Theil der Nekrosenoperationen kann man die Haut über der Knochenwunde unmittelbar vereinigen und Heilung erzielen, wenn man die plastischen Bedingungen für diesen Zweck erfüllt. Hier steht in erster Linie die sorgfältige und vollständige Abflachung der Knochenrinne. Es müssen alle Winkel und Vertiefungen ausgeschaltet werden, so dass die Weichtheile sich bequem den Knochen anschmiegen können. In einer Anzahl von Fällen jedoch wird man trotz der Vervollkommnung unserer Methoden auf die unmittelbare Vereinigung verzichten müssen, zum Theil schon aus Mangel an verwendbarer Haut. In diesen Fällen bleiben häufig granulirende Knochenrinnen, zum Theil tiefe Höhlen zurück, zu deren Ueberhäutung sich mit Vortheil die Thiersch'sche Methode der Hautverpflanzung verwerthen lässt. Es ist aus naheliegenden Gründen vorzuziehen, das Granulationsstadium abzuwarten, da bei frischen Wunden die Wahrscheinlichkeit des Gelingens der Hautverpflanzung bedeutend geringer ist. In der Mehrzahl der Fälle lässt sich die Hautverpflanzung 4 bis 6 Wochen nach Entfernung des todten Knochens vornehmen. Unter

4 Wochen ist es nur selten anzurathen. Im Verlauf von 6 Wochen aber kann man bei sorgfältiger Nachbehandlung die Wundflächen in den gehörigen Zustand versetzen. Die Hautverpflanzung wurde in 29 Fällen angewandt, zum Theil mit sofortigem vollen Erfolge, zum Theil wurden einzelne Hautstücke oder die ganze Haut wieder abgestossen, in der Regel durch Eiterung, und die Hautverpflanzung musste wiederholt werden.

In der überwiegenden Mehrzahl handelte es sich um Nekrose der Tibia, 20 Fälle. Hier ist die Haut häufig von sehr zahlreichen Fisteln durchbrochen, zuweilen sogar im grösseren Umfange brandig zerfallen, so dass für den Verschluss der Knochenrinne die Haut durch plastische Operationen herbeigeschafft werden muss. Das Operationsfeld ist bequemer, als an irgend einem anderen Knochen. Die Rinne liegt frei zu Tage, während z. B. am Oberarm und Oberschenkel, wenn überhaupt eine Hautverpflanzung ausführbar ist, die Haut durch eine schmale Spalte bis in den Knochen eingesetzt werden muss.

Am schwierigsten sind die tiefgehenden Fisteln am Oberschenkel mit Haut zu besetzen, weil man sie durch eine tiefe Lage von Weichtheilen durch einen dünnen Spalt bis auf den Knochen bringen muss. In einer grossen Anzahl von Fällen wird es nur gelingen, auf den Knochen einen Theil der Haut anzuheilen, von dem dann die Ueberhäutung sehr rasch vorwärts schreitet.

Ich lasse unsere Fälle in Form einer Tabelle am Ende kurz folgen. Nur einige Fälle will ich der Methode halber ausführlicher mittheilen. Die hierhergehörigen Fälle sind sämmtlich ausgedehntere Nekrosen.

1. Tischendorf, Nekrose der Tibia. Aufgenommen am 25. Juli 1886. Kurze Zeit vorher erkrankt mit Schmerzen am rechten Unterschenkel. Am 25. October 1886 Nekrotomie nach Schede. Es fanden sich 3 Sequester. Die Knochenrinne begann unmittelbar unterhalb des Schienbeinkopfes und reichte bis zum unteren Drittel. Die Vereinigung der Haut misslang, und es bildeten sich secundäre Sequester. Die am 19. Januar 1887 bei der zweiten Operation entstandene Rinne reichte vom Schienbeinkopfe bis unmittelbar oberhalb des Fussgelenkes. Die Wundhöhle wurde diesmal nicht übernäht, sondern tamponirt und offen weiter behandelt. Am 8. März 1887 wurden die Granulationen abgeschabt und die ganze Wundfläche mit Haut vom linken Oberschenkel besetzt. Die Haut heilte ausnahmslos an; am 6. April Aufstehen, 14. April Abgang. Geheilt.

Die erste Nekrotomie missglückte in diesem Falle und hatte eine secundäre Nekrosenbildung zur Folge. Ich habe sie in der Tabelle nicht mit angeführt, weil sie zu unserem Zwecke in keinem

Zusammenhange steht. Die Behandlung der Nekrosen nach Schede haben wir seit Jahren vollständig verlassen.

Von den Oberschenkelnekrosen ist der wichtigste Fall das Kind Winter. Es litt seit Jahren an einer linksseitigen Hüftgelenksentzündung. Im Januar 1889 erkrankte es mit Schmerzen in der Gegend des linken Kniegelenkes und wurde am 23. Februar 1889 ins Krankenhaus aufgenommen.

Es litt an einer linksseitigen eiterigen Kniegelenksentzündung und Infiltration der Weichtheile bis zur Mitte des Oberschenkels. Die Kniegelenksentzündung heilte langsam ab mit Synostose des Gelenkes in Streckstellung. Am 11. Juli 1889 konnte die Nekrotomie des Oberschenkels vorgenommen werden. Es wurden 3 Sequester entfernt. Die Knochenhöhle reichte bis in die Condylen des Femur hinein. Es blieb an der Aussenseite des Oberschenkels ein tiefer Spalt mit granulirender Knochenfläche zurück. Reichliche Absonderung. Am 25. September 1889 wurde die hintere Wand der Weichtheil- und Knochenhöhle, die 7 Cm. lang und 4—5 Cm. tief war, nach sorgfältiger Anfrischung der Wundfläche mit Haut besetzt. Der Eingang der Spalte war 1 Cm. breit. Die Vorderfläche wurde vorderhand freigelassen, um den Verbandwechsel zu erleichtern. Die ganze Wundhöhle wurde mit Verbandstoff fest ausgefüllt und der Verband täglich erneuert. Die Haut heilte nur theilweise an, aber von den erhaltenen Inseln aus trat in den nächsten Wochen vollständige Ueberhäutung der bepflanzten Stelle ein. Am 23. Jan. 1890 wurde die vordere Fläche der Wundhöhle mit Haut besetzt. Ebenfalls nur inselförmige Anheilung der Haut. Doch trat auch hier in den nächsten Wochen vollständige Heilung ein. In der Folgezeit gesellte sich eine rechtsseitige Coxitis hinzu, die die weitere Krankenhausbehandlung bis zum 2. August 1890 nöthig machte.

Wie sich aus der beigegebenen Tabelle ergiebt, verliessen von den 29 mit Hautverpflanzung behandelten Nekrosenfällen 21 die Anstalt geheilt, und wenn auch nicht immer die aufgesetzte Haut vollständig anheilte, so wurde doch durch die Hautverpflanzung in diesen Fällen die vollständige Ueberhäutung ermöglicht. Am raschesten und günstigsten verlief der Fall Merkel Nr. 27, trotzdem die Nekrose fast die ganze Länge des Radius betraf. Die geringere oder grössere Unregelmässigkeit im Heilungsverlauf der einzelnen Fälle geht aus den Daten hervor, die die Nekrotomie, die Hautverpflanzung und die Entlassung angeben. Als mittlerer Typus für den Heilungsverlauf kann Tischendorf (Nr. 1) gelten. Nr. 7, Dennhardt, muss von der Besprechung ausgeschaltet werden, da mehrfache Zwischenkrankheiten die Behandlung unterbrachen und schliesslich eine Rachendiphtherie den Tod herbeiführte. Sechs Fälle wurden mit Fistel entlassen. Ein Fall ungeheilt. Die Gründe dafür finden sich in den Bemerkungen mitgetheilt.

Durch Vervollkommnung der Technik werden sich noch günstigere Resultate erzielen lassen. Bei der Beurtheilung der Fälle muss in Betracht gezogen werden, dass es fast sämmtlich Fälle waren, die der Heilung in anderer Weise beträchtliche Schwierigkeiten bereitet hätten.

8. *Entzündungen.*

Dass man im entzündeten Gewebe keine grösseren Operationen, insbesondere keine plastischen vornimmt, ist ein Grundsatz der Chirurgie. Es bedarf keiner näheren Erläuterung. Die allgemeinen für die Hautverpflanzung geltenden Regeln habe ich gelegentlich der Besprechung der frischen Verletzungen der granulirenden Wunden und der Beingeschwüre angegeben. Ich gehe deshalb hier nur auf einige specielle Entzündungsprocesse ein.

Das Gift des weichen Schankers und des daran anschliessenden Bubo ist ein besonders bösartiges. Die Heilung dieser Abscesse erfordert in der Regel eine bedeutend längere Zeit, als die der gewöhnlichen Kokkenabscesse. Zu weit ausgedehnter Nekrose der Haut kommt es indess selten. Mein Bericht enthält nur zwei derartiger Fälle. Beide wurden durch Hautverpflanzung nach Abtragung der Granulationen zur Heilung gebracht.

Selma Zieger, 24 Jahre. Sie wurde am 23. August 1887 mit einer granulirenden Fläche der rechten Leistenbeuge von 7 und 22 Cm. Durchmesser aufgenommen. Die Haut war in dieser Ausdehnung der Nekrose verfallen. Die Wundfläche wurde nach den für Granulationen üblichen Regeln behandelt. Die Granulationen wurden straffer. Am 13. September wurden sie sammt den noch unterminirten Rändern abgetragen und die angefrischte Wundfläche mit Haut vom Oberschenkel besetzt. Der grösste Theil der aufgesetzten Haut heilte an, nur einzelne Läppchen wurden durch Eiterung abgestossen. Die Ueberhäutung trat im Laufe des September vollständig ein, so dass die Patientin am 12. October 1887 geheilt entlassen werden konnte. Die Hautverpflanzung war zu zeitig vorgenommen worden, daher der theilweise Misserfolg.

In dem anderen Falle war die Fläche bedeutend kleiner, die Hautverpflanzung wurde später vorgenommen und glückte vollständig.

Bei luetischen Defecten kam die Hautverpflanzung zweimal zur Anwendung. Die beiden Fälle zeigen einen bemerkenswerthen Unterschied. Der erste, ein 15jähriges Mädchen, hatte ein Geschwür an der rechten Seite der Stirn und unter dem rechten Auge. Es wurde irrthümlicher Weise die Diagnose Tuberculose gestellt. Die mikroskopische Untersuchung hatte zwar nicht das charakteristische Bild der Tuberculose ergeben, aber machte es wahrscheinlicher, dass es sich um Tuberculose, als um Syphilis handelte. Die Geschwüre

wurden beide im Gesunden excidirt und die frischen Wundflächen mit Haut besetzt. Die Haut fiel ab, und der Zerfall der Wunden ging weiter. Die folgende Jodkaliumcur brachte die Geschwüre in einigen Wochen zur vollen Heilung.

In dem anderen Falle handelte es sich um eine 45jährige Frau mit einem luetischen Geschwüre in der Gegend des Scheitels von ungefähr 10 Cm. Durchmesser. Sie wurde erst Wochen lang mit Jodkalium behandelt. Das Geschwür verlor sein luetisches Aussehen und verkleinerte sich bis zu dem oben angegebenen Durchmesser. Ungefähr 10 Wochen nach Beginn der Jodkaliumcur wurden die Granulationen, die nun ein gesundes Aussehen hatten, abgetragen, die frischen Wundflächen mit Haut besetzt, und die Heilung trat ein wie bei guten granulirenden Flächen.

Es ergiebt sich daraus ohne Weiteres die klare Folgerung, bei Vorhandensein von Lues grössere Hautverluste erst durch Haut zu decken, wenn jeder Verdacht auf die specifische Natur des Geschwüres ausgeschlossen ist, im anderen Falle ihr eine Jodkaliumcur von mindestens 3—4 Wochen vorauszuschicken.

Sind Hautverluste entstanden durch ein brandiges Erysipel, oder ist dasselbe über eine granulirende Fläche hinweggegangen, so ist es sehr rathsam, bis zu der Hautverpflanzung noch mindestens 6 bis 8 Wochen vergehen zu lassen, unter Umständen noch mehr. Gerade der Erysipel-Coccus haftet im Gewebe relativ lange, und jeder neue operative Eingriff ruft eine neue Erkrankung hervor. Ich habe auch bei anderweiten Operationen Fälle gesehen, bei denen der Ausbruch der Wundrose mit zweifelloser Bestimmtheit auf das Zurückbleiben von Keimen des früheren Erysipels zu beziehen war.

Von unseren Fällen ist der folgende einer der schwersten und zugleich lehrreichsten.

Hunger, Bertha, 19 Jahre, Dienstmädchen. Plötzlich erkrankt am 8. Mai 1888. Aufgenommen am 29. Mai 1888. Sie hatte zur Zeit der Aufnahme eine ausgedehnte Eiterung von der Mitte der Wade bis zur Mitte der Hinterfläche des Oberschenkels. Am 22. Mai waren drei Incisionen gemacht worden. Am 30. Mai wurden noch mehrere hinzugefügt, aber die Eiterung hörte trotz aller Mühe und Sorgfalt nicht auf. Die Unterminirung der Haut setzte sich fort bis zur Gegend des Troch. maj., und so wurde schliesslich am 2. Juli 1888 der Abscess in der ganzen Länge gespalten, die schlaffen Granulationen ausgekratzt und die Hautdecken, soweit es möglich war, wieder vereinigt. In der Kniekehle war aber schon ein Hautverlust, grösser als eine flache Hand. Die Haut legte sich allmählich wieder an, aber die Granulationen in der Kniekehle blieben lange Zeit in schlechtem Zustande. Es bildeten sich immer wieder fibrinöse Gerinnungen. Am 15. September findet sich eingetragen:

„Die Granulationsfläche ist immer noch mit einem fibrinösen Belage bedeckt, deshalb 10 proc. Alauncompresse". Am 17. September: Die Fibrinbeläge sind geschwunden. Am 18. Sept.: Hautverpflanzung. 20. Sept.: Sehr reichlicher Eiter. Die Hautverpflanzung ist vollständig missglückt. Am 19. October wurde die Hautverpflanzung wiederholt. Erst in den letzten Tagen war die Granulationswunde ganz frei von Fibrinbelägen geworden. Die Hautverpflanzung missglückte vollständig, und die Kranke bekam noch dazu ein Erysipel, das von der Wunde ausging und am 30. October abgelaufen war. Die Weiterbehandlung der granulirenden Fläche wurde nach den gewohnten chirurgischen Regeln fortgeführt und die Hautverpflanzung am 11. Dec. wiederholt. Sie glückte nun vollständig. Die Kranke blieb noch bis zum 20. März 1889 im Krankenhause, da ihr Ernährungszustand sehr gelitten und die Beweglichkeit im Kniegelenk sehr beeinträchtigt war; sie wurde dann vollständig geheilt entlassen.

An dem zweimaligen Misserfolge der Hautverpflanzung trugen wir selbst die Schuld. Jedes Mal findet sich wenige Tage vorher die Aufzeichnung, dass die Granulationen noch fibrinös belegt gewesen seien. Wenn man glaubt, dass man in wenigen Tagen eine unreine granulirende Fläche zu einer aseptischen gestalten kann, so irrt man. Dazu gehören immer Wochen. Nach der zweiten Hautverpflanzung wurde 7½ Woche abgewartet. Die Granulation erlangte allmählich die für die Hautverpflanzung erforderliche Beschaffenheit, und die Operation gelang. Es ist möglich, ja sogar wahrscheinlich, dass in diesem Falle zu dem Erreger des Erysipels sich noch anderweite septische Stoffe hinzugestellt und so die Erkrankung complicirt haben.

Die 4 Fälle von tuberculösen Geschwüren, die in Behandlung kamen und mit Hautverpflanzung behandelt wurden, wurden nach denselben Grundsätzen operirt, wie der Lupus. Die Haut heilte an. Ueber das weitere Schicksal der Kranken fehlt jede Nachricht, sie sind somit ziemlich bedeutungslos.

9. *Lupus.*

Ueber die Behandlung des Lupus berichte ich in einem besonderen Aufsatz. Die Hautverpflanzung wurde im Ganzen bei 26 Fällen von Lupus angewandt. Die in die ausführliche Mittheilung nicht aufgenommenen Fälle fallen in die Zeit vor dem Sommersemester 1889. Es sind zum Theil Hautverpflanzungen auf frischen Schabflächen, zum Theil sind es ganz vereinzelte kleine Excisionen, und die Kranken sind unserer weiteren Beobachtung entgangen. In der ausführlichen Mittheilung sind alle die Fälle seit dem Sommersemester 1889 aufgenommen, in welchem ich systematisch die Behandlung des Lupus mit Excision und Hautverpflanzung durchzuführen begann. Sie alle sind dauernd in Beobachtung geblieben.

10. *Beingeschwüre.*

Ich zähle hierher nur die Fälle von Ulcus varicosum. Die anderweiten Granulationsflächen, z. B. nach Verbrennung, Verletzung u. dgl., sind an anderer Stelle untergebracht. Das Beingeschwür giebt die Probe ab für die Dauerhaftigkeit und den Werth der Hautverpflanzung. Hier liegen die Bedingungen der Circulation so ungünstig wie nur möglich. Diese Probe hat sie bei uns voll und ganz bestanden, zum Theil im Gegensatz zu den Erfahrungen anderer Chirurgen. Ich gehe deshalb gerade auf diesen Abschnitt etwas näher ein.

Wenn man Beingeschwüre durch Hautverpflanzung dauernd heilen will, muss man die ganze Behandlung mit der grössten Sorgfalt führen, sowohl die Vorbereitung, als die Operation selbst und die Nachbehandlung. Und da finde ich in einzelnen Berichten erhebliche Abweichungen von unserem Verfahren. Da von vornherein klar war, dass die Heilung der Beingeschwüre der Prüfstein der Methode ist, so wurde immer ein grosses Gewicht auf dieselben gelegt. Wir haben in den 5 Jahren 75 Fälle von Beingeschwüren durch Hautverpflanzung geheilt. Ein Theil derselben ist dauernd unter unseren Augen geblieben, ein Theil ist seit längerer Zeit der Beobachtung entgangen. Alle Fälle zur Untersuchung herbeizuziehen, würde kaum möglich sein. Ich habe deshalb nur einige Fälle, die besonders wichtig waren, und die ich zum Theil seit Jahren nicht gesehen, zur Untersuchung bestellt und deren Krankengeschichten als Beispiele mitgetheilt. Ich halte es für wichtig genug, unsere Behandlungsweise bis in die Einzelheiten mitzutheilen. Wir haben thatsächlich mit der Behandlung der Beingeschwüre so gute Ergebnisse erzielt, dass wir sie zu unseren sichersten Erfolgen rechnen. Eine Amputation wegen Beingeschwüres vorzunehmen, sind wir seit Einführung der Hautverpflanzung nie wieder genöthigt gewesen. Es gingen uns zuweilen Fälle zu, bei denen eine Amputation ernstlich erwogen wurde, wir haben uns aber immer wieder zur conservativen Behandlung entschlossen und die Fälle dauernd geheilt.

Wer die Heilung grosser Beingeschwüre mit Erfolg in die Hand nehmen will, muss zunächst, um sicher zu gehen, von vornherein eine Curdauer von 3 bis 4 Monaten verlangen, und zwar 6 bis 8 Wochen als Vorbereitungszeit des Beingeschwüres und die gleiche Zeit für die Heilung nach der Hautverpflanzung. Während der ganzen Zeit liegt der Kranke zu Bett. Nehmen wir den gewöhnlichen Fall an, dass ein Beingeschwür noch nicht gereinigt ist, so bekommt der Kranke von Beginn der Behandlung an täglich zweimal ein warmes Beinbad von 37 bis 38 ° C. Der Verband ist ein Compressenverband

mit einer reizlosen Flüssigkeit, gewöhnlich Salicylborlösung (1,0 : 6,0: 300). Selbstverständliche Voraussetzung ist die regelrechte und sorgfältige Anlegung des Verbandes durch geschulte Hand. Wenn die Fläche gereinigt, alle nekrotischen Fetzen abgestossen und die Granulationen in gesundem Wachsthum sind, so werden sie wöchentlich zweimal mit arg. nitr. in Substanz geätzt. Die übrige Behandlung bleibt dieselbe: täglich zweimaliger Compressenverband, zweimaliges Bad. Diese Behandlung wird fortgesetzt, bis alle entzündlichen Veränderungen in der Umgebung des Geschwüres geschwunden sind, die Ueberhäutung vom Rande her im Gange ist, die Granulationen straff und fest sind und wenig Eiter absondern. In der letzten Zeit kann man, nachdem alle acut entzündlichen Erscheinungen geschwunden sind, durch gelinde Massage oder Einwicklung mit elastischer Binde die starren Infiltrate in der Umgebung zum Rückgange zu bringen versuchen. Nachdem diese Vorbereitungszeit je nach Umständen 6 bis 8 Wochen gedauert, wird die Hautverpflanzung streng nach den Regeln vorgenommen. Die Granulationen werden mit dem Messer bis auf den festen Untergrund abgetragen und der hinfällige Epithelsaum am Rande umschnitten und entfernt. Das Bein wird auf eine Volkmann'sche Schiene gelagert und der Verband täglich gewechselt. Grosses Gewicht legen wir auch hier gerade auf die dachziegelförmige Deckung, so dass am Schluss der Operation keine Spur von Wundfläche zu Tage liegt und auch im Verlaufe der Wundheilung kein Defect eintritt. Bleiben Lücken zwischen den einzelnen Hautstreifen bestehen, die erst durch Epithelneubildung sich schliessen müssen, so bilden sie schwache Punkte, von denen aus etwaige Ablösungen und Geschwüre ausgehen. Von dem Tage der Hautverpflanzung an gerechnet muss der Kranke wenigstens 6 Wochen dauernde Bettruhe einnehmen. Während der Kranke in der Vorbereitungszeit die Leibesentleerungen ausserhalb des Bettes verrichten durfte, müssen auch diese jetzt im Bett vorgenommen werden. Von Bädern wird wenigstens in den ersten 4 Wochen vollständig abgesehen und der Kranke im Bett gewaschen. Nach vier Wochen hebt man ihn ins Bad, vermeidet jedoch sorgfältig das Aufstehen oder senkrechte Körperhaltung. Die Vorschriften sind streng, aber sobald man darin nachgiebt, stehen die Kranken, die zum Theil schon 10 bis 14 Tage nach der Operation nicht mehr begreifen, warum sie im Bett liegen sollen, von selbst auf und gefährden den ganzen Erfolg. Schon nach kurzem Aufstehen in den ersten Wochen tritt ein Oedem des Unterschenkels und eine Hyperämie der aufgesetzten Haut, unter Umständen sogar capillare Blutung unter die

aufgesetzte Haut ein, die das erste Anzeichen der beginnenden Zerstörung der Haut andeuten und dem Kundigen eine bestimmte Anzeige sind, dass der Kranke in der Zwischenzeit aufgestanden ist oder wenigstens mit herabhängenden Beinen im Bett gesessen hat. Es ist dann gerade noch Zeit, durch verdoppelte Sorgfalt ein grösseres Unglück zu verhüten. Die Hyperämie und capillaren Blutungen sind am frühesten und am deutlichsten ausgesprochen an der Vereinigungsstelle zweier Hautstreifen, oder wenn Lücken zwischen ihnen geblieben sind, an ihrer Stelle. Die ganze Fläche sieht dann aus wie ein Gitterwerk, in dem die Vereinigungsstellen der Läppchen als deutliche, blauroth geschwollene Stränge hervortreten. Der Verband ist in den ersten 7 Tagen der feuchte Kochsalzprotectivverband, der täglich einmal erneuert wird. Vom 8. Tage an Oelverband, vom 10. Tage an bleibt die aufgesetzte Haut ohne Verband und wird zweimal täglich mit Oel sorgfältig gewaschen. Mit demselben Tage kann man auch wieder anfangen, starre Infiltrate der Umgebung zu massiren. Sechs Wochen nach der Operation wird der Kranke zum ersten Mal ausser Bett gesetzt. Das Bein wird vorher mit einer Flanellbinde von den Zehen bis zur Mitte des Oberschenkels fest und sorgfältig umwickelt. Von diesem Tage an verbringt er täglich etwas länger ausser Bett und beginnt nach einigen Tagen die Gehversuche.

Diese Vorschrift gilt für die ganz grossen, fast kreisförmigen Beingeschwüre, die in der früheren Zeit eine unbedingte Indication zur Amputation waren. Aber auch bei kleineren Beingeschwüren auf varicöser Grundlage dürfen die Kranken unter keinen Umständen vor Ablauf von 4 Wochen nach der Operation das Bett verlassen. Nach Beendigung der Cur werden die Kranken angewiesen, das Bein noch einige Monate jeden Morgen mit einer Binde regelrecht einzuwickeln. Sie legen jedoch gewöhnlich unmittelbar nach der Entlassung die Binde weg. Soweit in den vorliegenden Berichten Angaben über die Curdauer enthalten sind, lassen sich die Misserfolge ungezwungen auf die ungenügende Nachbehandlung beziehen. Die Kranken standen 3 Wochen nach der Hautverpflanzung auf und wurden wenige Tage darauf entlassen. Ich berufe mich hier in erster Linie auf die Berichte von Nagel in Tübingen und Jungengel in Würzburg. In Tübingen wurden fünf grössere Unterschenkelgeschwüre durch Hautverpflanzung zur Heilung gebracht, zwei von ihnen waren 2½ und 3 Monate nach der Entlassung geheilt, bei den drei anderen brach nach 6 Wochen bis 3 Monaten das Geschwür wieder auf. Die Geheilten wurden 5 Wochen nach der Hautverpflanzung entlassen. Die Zeit des Aufstehens ist nicht be-

stimmt angegeben. Der erste der verunglückten Fälle wurde vier Wochen nach der Operation geheilt entlassen, und bei der 2 Monate später wieder vorgenommenen Untersuchung war das Geschwür wieder in der früheren Grösse vorhanden. Der zweite Fall wurde ebenfalls 4 Wochen nach der Hautverpflanzung entlassen und kam 6 Wochen später mit Recidiv zurück. Der dritte Fall brach noch während der Hospitalbehandlung, nachdem er vollständig zur Ueberhäutung gekommen war, wieder auf, und es wurde die Amputation des Oberschenkels nach Gritti vorgenommen. Die Veranlassung zu dem Misserfolge geht aus dem Berichte nicht mit Bestimmtheit hervor. Der Kranke hatte dauernde Bettruhe eingenommen.

Jungengel berichtet über 5 Beingeschwüre. Alle Kranken wurden geheilt entlassen. Es waren jedoch nur zwei Fälle von Ulcus cruris varicosum. In dem einen Falle handelte es sich um Brandwunden beider Unterschenkel, in zwei anderen Fällen um luetische Geschwüre. Sie kommen alle drei für unseren Zweck nicht in Betracht. Die beiden anderen Fälle wurden 4 bis 5 Wochen nach der Hautverpflanzung geheilt entlassen. In dem einen Falle trat kurz nach dem Austritt das Recidiv ein, in dem anderen Falle hatte das Geschwür nach ½ Jahre seine frühere Grösse wieder erreicht. Auch einer unserer Fälle, deren Krankengeschichte ausführlicher mitgetheilt ist — Riedel —, ist für die aufgestellten Grundsätze sehr lehrreich.

Ein Verfahren nach den oben angegebenen Vorschriften sichert eine rasche und feste Heilung und schützt vor Recidiven. Die folgenden Krankengeschichten erläutern die Einzelheiten derselben. Von Wichtigkeit ist insbesondere die Krankengeschichte von Frau Ludwig. Sie blieb infolge einer Sequesterbildung weit länger als gewöhnlich zu Bett und im Krankenhause, und die Heilung ist, trotz des hohen Alters der Kranken, von dauerndem Bestande. Die Krankengeschichte von Frau Starke giebt den Typus unseres gegenwärtigen Verfahrens.

1. Frohberger, Wilhelm, 64 Jahre alt, leidet seit 15 Jahren an rechtsseitigem Beingeschwür, das früher zuweilen heilte, in der letzten Zeit jedoch nicht mehr ganz zur Heilung gelangte und im letzten Jahre beträchtlich an Grösse zunahm. Vor ½ Jahre ist auch ein Geschwür am linken Unterschenkel aufgetreten. Er ist Jahre lang in ärztlicher Behandlung gewesen und wird, da er nun vollständig arbeitsunfähig ist, zum Zwecke der Amputation am 28. August 1887 ins Krankenhaus geschickt.

Der Mann ist von mittlerer Grösse, kräftig gebaut, mässig genährt. Innere Organe sind gesund. Kräftige Musculatur. Mässige Venenerweiterung an beiden Beinen. An der Innenfläche des linken Unterschenkels, 10 Cm. oberhalb des inneren Knöchels, 4 durch schmale Hautbrücken getrennte, oberflächliche Geschwüre, von denen das grösste 3 und 4 Cm., das kleinste 1 Cm. im Durchmesser fasst. Die Umgebung

der Geschwüre ist bis auf 4 Cm. Entfernung derb und geröthet. An der Innenfläche des rechten Unterschenkels ein Substanzverlust der Haut in ganzer Dicke, der von oben nach unten 11,5 Cm., von rechts nach links 7 Cm. misst. Der Rand ist scharf und steil, der Grund mit dürftigen Granulationen bedeckt. Mässige Eiterung. Die umgebenden Weichtheile in weiter Ausdehnung starr infiltrirt. Ein zweites Geschwür von ganz den gleichen Eigenschaften an der Aussenseite des rechten Unterschenkels. Seine Durchmesser betragen 7 und 5 Cm. Die Behandlung bestand zunächst in Bettruhe, Hochlagerung beider Beine, täglich zweimal warmes Beinbad, Verband mit Salicylcompressen, täglich zweimaliger Wechsel und Aetzungen mit Argt. nitr. in Substanz. Am 9. September 1887 wurden die Geschwüre des rechten Unterschenkels nach den gewohnten Regeln mit Haut vom rechten Oberschenkel besetzt. Durch die vorausgegangene ärztliche Behandlung ausserhalb des Krankenhauses waren die Geschwüre und ihre Umgebung schon annähernd in den für die Hautverpflanzung geeigneten Zustand versetzt, so dass diese kurze Vorbereitungszeit genügte. Am 14. September endgültige Heilung nach zweimaligem Verbandwechsel. Auf dringenden Wunsch wurden an demselben Tage die Geschwüre am linken Beine mit Haut vom linken Oberschenkel besetzt. Das rechte Bein bleibt vom 17. September, das linke vom 22. September ohne Verband. Die frisch aufgesetzte Haut an beiden Beinen wird täglich zweimal mit Olivenöl gewaschen und die Beine massirt und eingewickelt, um die alten starren Infiltrate zur Resorption zu bringen. Vom 27. September steht er täglich einige Stunden auf. Die Beine werden sorgfältig eingewickelt. Der Kranke brachte 13 Wochen im Krankenhause zu und wurde geheilt entlassen. Er blieb gesund bis Anfang April 1889; da bekam er am linken Unterschenkel wieder mehrere Geschwüre. Er wurde ausserhalb mit Carbolumschlägen behandelt. Keine Besserung. Am 15. April 1889 Aufnahme ins Krankenhaus. Der ganze linke Unterschenkel war mässig geröthet und geschwollen und in der unteren Hälfte eine Anzahl grössere und kleinere Geschwüre. Die drei grössten schwanken im Durchmesser zwischen 4,5 und 6,5 Cm. Die Haut ist in der ganzen Dicke verloren gegangen. Die anderen sind kleiner und zum Theil ganz oberflächlich. Die früher aufgesetzte Haut ist fest. Die Behandlung begann mit Bädern und Verbänden mit Kampheralaunliniment. Vom 29. April an Compressenverband. Am 10. Mai Hautverpflanzung auf die drei grösseren Geschwüre. Am 18. Mai Haut vollständig angeheilt. Die kleineren Geschwüre sind unterdessen ebenfalls geheilt. Am 6. November geheilt entlassen. Am 13. April 1890 wurde der Kranke wieder aufgenommen wegen einer Anzahl kleiner, furunculöser Geschwüre am linken Unterschenkel. Die früher aufgesetzte Haut war normal. Ich habe damals die Krankengeschichte eingetragen, speciell über den rechten Unterschenkel: Die früher mit Haut besetzten Stellen am rechten Unterschenkel sind dauerhaft geheilt. Sie heben sich gegen die Umgebung dadurch scharf ab, dass sie pigmentärmer sind, als die pigmentreiche Umgebung. Die Farbe entspricht der Farbe der Haut am normalen Oberschenkel. Das Niveau ist durchaus dem der Haut der Umgebung gleich. Die früher, zur Zeit des Geschwüres, vorhandene Vertiefung ist vollständig ausgeglichen. Die Grösse der mit Haut besetzten Fläche an der Innenseite des Unter-

schenkels beträgt 11,5 Cm. im Längsdurchmesser und 7,5 Cm. im Querdurchmesser, der auf der Aussenseite 6,5 und 5 Cm. Die Geschwüre heilten unter Bettruhe, Bädern und Salicylcompressen bis zum 2. Mai. Der Kranke konnte wieder entlassen werden.

Die Untersuchung des Kranken am 7. Nov. 1891 ergiebt folgenden Thatbestand: Die im Jahre 1887 am rechten Beine mit Haut bepflanzten Stellen sind fest und sicher geheilt. In der Gegend des äusseren Knöchels eine kleine, oberflächliche Ulceration, am linken Beine, auf der Innenfläche, ein grösseres Geschwür am Rande der früher mit Haut besetzten Stelle.

2. Ludwig, Christiane, 62 Jahre alt. Aufgenommen am 14. April 1887. Die Kranke litt seit 30 Jahren an Beingeschwür. Sie wurde schon im Winter 1883/84 wegen desselben Leidens 5 Monate lang im Krankenhause behandelt und nicht vollständig geheilt entlassen. Das Geschwür bildete sich allmählich zu seiner jetzigen Grösse aus.

Ihr gegenwärtiger Zustand ist folgender: Schlanker Körperbau, dürftiger Ernährungszustand. An der Innenfläche des linken Unterschenkels, von der Mitte des inneren Knöchels beginnend, ein 8 Cm. langes, 4—5 Cm. breites, ungefähr 0,5 Cm. tiefes Geschwür mit geringem Belage, unregelmässigen, aber scharfen Rändern. Die nächste Umgebung des Geschwüres intensiv geröthet und infiltrirt. Am rechten Unterschenkel findet sich ein fast circuläres, 15 Cm. langes Geschwür. Es beginnt unmittelbar über dem Fussgelenk. An der Hinterfläche ist eine schmale Hautbrücke erhalten. Die Umgebung ist ebenfalls starr und entzündet. Geringe Venenerweiterungen. Behandlung: Bettruhe, Beinbäder, Salicyl- und Alauncompressen. Vom 1. Mai auf beide Beine Heftpflasterverband. Am 10. Mai war die Fläche des rechten Beines zur Hautverpflanzung vorbereitet. Ringsum beginnende Ueberhäutung. Die Hautverpflanzung wurde nach der vorgeschriebenen Regel ausgeführt: Abkratzung der Granulation, auch die callösen Ränder wurden mit abgetragen. Blutstillung durch Compression von 10 Minuten Dauer. Die Haut wird vom linken Oberschenkel genommen. Kochsalzprotectivverband. Die Haut heilte an bis auf zwei kleine Stellen am unteren Rande des Geschwüres. Am 24. Mai wurde das Geschwür des linken Beines mit Haut besetzt. Der hinfällige, narbige Rand wurde bis ins Gesunde abgetragen. Die Haut heilte vollständig an. Am 1. Juni war feste Heilung erreicht. Am 3. Juni wurden die kleinen granulirenden Stellen am unteren Theile des rechten Unterschenkels nochmals angefrischt und mit Haut besetzt. Vom 23. Juni an einfache Waschungen mit Oel. Am 14. Juli stand die Kranke zum ersten Male auf. Sorgfältige Einwicklung beider Beine mit Leinwandbinden. In den folgenden Tagen bildete sich an der Innenseite des rechten Unterschenkels, in dem mit frischer Haut besetzten Gebiete, eine kleine Fistel. Sie wurde am 20. Juli erweitert und als Ursache der Störung ein kleiner Rindensequester gefunden. Die Fistel heilte in kurzer Zeit. Die Kranke blieb noch zur weiteren Schonung und Besserung ihres Ernährungszustandes bis zum 26. September 1887 im Krankenhause und wurde dann entlassen. Die Heilung der Geschwüre war fest.

Am 7. Nov. 1891 findet sich die Kranke zur Untersuchung ein. Sie ist seit 1887 dauernd gesund geblieben, gegenwärtig 67 Jahre alt, geht ihrer

Beschäftigung ungehindert nach, sieht wohl und munter aus. Die Beingeschwüre sind dauernd und fest geheilt. Es ist niemals auch nur der geringste Defect aufgetreten, trotzdem die Hautpflege ziemlich mangelhaft ist.

3. Riedel, Dorothee, 66 Jahre alt, Strickerin. Aufgenommen am 6. Juli 1887. Die Kranke leidet seit 28 Jahren an Beingeschwüren, die im Anschluss an ein Wochenbett entstanden sind. Sie heilten abwechsend und brachen wieder auf. In den letzten drei Jahren wurde sie dreimal mehrere Wochen lang im hiesigen Krankenhause behandelt. Die Besserung bezw. Heilung hatte nur kurzen Bestand. Die Kranke ist kräftig gebaut, mässig genährt. Innere Organe sind gesund. Der linke Unterschenkel ist von der Mitte bis auf die Mitte des Fussrückens mit derben, alten Narben bedeckt. Starre Infiltrationen, besonders in der Gegend des Fussgelenkes. An der Vorderfläche des Fussgelenkes ein unregelmässiges Geschwür von 4 Cm. Länge und 2 Cm. Breite, in Reinigung begriffen. An der Aussenfläche finden sich zwei weitere Geschwüre, mit schwärzlichen Massen bedeckt. Das eine auf den äusseren Flächen fasst 3 und 4 Cm. im Durchmesser; unmittelbar darüber liegt ein zweites von gleicher Grösse, von dem ersten durch eine 0,5 Cm. breite Brücke von Narbengewebe getrennt. Der linke Fuss in geringer Spitzfussstellung fast fixirt. An der Innenfläche des rechten Unterschenkels ein Geschwür von 10,5 Cm. Länge und 6 Cm. Breite, mit gewulsteten Rändern und schmierigem Belage. Endlich noch zwei kleinere Geschwüre über dem äusseren Knöchel von 1 Qcm. und 2 Qcm. Fläche.

Die Vorbereitung zur Hautverpflanzung bestand in Bettruhe, Bädern und Salicylcompressen. Am 27. Juli wurden die drei Geschwüre des linken Unterschenkels mit Haut vom linken Oberschenkel besetzt. Die aufgesetzte Haut heilte vollständig an. Am 4. August wurde das Geschwür am rechten Beine mit Haut vom rechten Oberschenkel besetzt. Auch hier heilte die Haut vollständig an, und vom 15. August an wurden die mit frischer Haut besetzten Stellen mit Waschungen mit Olivenöl behandelt. Am 5. September stand die Kranke zum ersten Male auf. Beide Beine wurden mit Binden sorgfältig eingewickelt. Am 17. September 1887 wurde sie geheilt entlassen. In der Folgezeit traten mehrere Geschwüre an beiden Unterschenkeln auf, und die Kranke wurde am 8. Nov. 1888 wieder ins Krankenhaus aufgenommen. Es zeigte sich dabei, dass die im vorhergehenden Jahre mit frischer Haut besetzten Stellen fest geheilt waren und die frischen Aufbrüche von geringerem Umfange in dem alten Narbengewebe und in der chronisch entzündlich veränderten, stark pigmentirten Haut sich befanden. Sie wurde mit Compressenverbänden behandelt und am 22. December wieder entlassen. Die Geschwüre waren überhäutet. Sie brachen jedoch nach kurzer Zeit wieder auf, und schon am 26. Juli 1889 wurde sie wieder ins Krankenhaus aufgenommen. Die im Jahre 1887 mit Haut besetzten Geschwüre waren dauernd geheilt geblieben. Es wurden deshalb jetzt auch die kleineren Geschwüre am 5. August 1889 mit Haut besetzt. Die Haut heilte an, und die Kranke wurde am 9. September entlassen. Schon 14 Tage nach der Entlassung brachen die zuletzt mit Haut bepflanzten Stellen von Neuem auf. Die Kranke wurde am 25. Juni 1890 wieder ins Krankenhaus aufgenommen. Die kleinen Aufbrüche heilten unter Ruhe und Reinlichkeit. Die Kranke

war, wie man aus den Daten ersieht, zu zeitig entlassen worden. In der letzten Zeit konnte ich sie nicht wieder sehen.

4. Starke, Emilie, 41 Jahre alt, Bahnarbeitersfrau. Aufnahme: 23. October 1889. Das gegenwärtige Leiden begann vor ungefähr zwölf Jahren. Das Geschwür ist seitdem nie vollständig geheilt, fasste in der Regel 3 Cm. im Durchmesser und nahm allmählich an Grösse zu. Im Jahre 1884 rasche Vergrösserung des Geschwüres infolge einer acuten Infection desselben. In den letzten Wochen hat das Geschwür durch starke Wucherung geschwulstähnlichen Charakter angenommen.

Die Kranke hat ein sehr kachektisches Aussehen, dürftiger Ernährungszustand, mittlerer Körperbau. Auf der Innen- und Vorderseite des linken Unterschenkels findet sich ein grosser Substanzverlust der Haut, der unmittelbar über der Fusssohle beginnt, 19 Cm. im Längs- und 19 Cm. im Querdurchmesser fasst. Die Ränder sind stark gewulstet und die Haut der Umgebung, mehrere Centimeter weit, starr verdickt mit papillomartigen Wucherungen besetzt. An der vorderen Seite, entsprechend der Schienbeinkante, findet sich in dem Geschwür ein 10 Cm. langer, 3—4 Cm. breiter, hocherhabener Wulst. Mit einer Carlsbader Nadel kann man 8—10 Cm. tief hineinstechen, ehe man auf knöchernen Widerstand kommt. Die Geschwürsfläche sondert reichlichen Eiter ab. Schlaffe Granulation. Da die Beschaffenheit des Geschwüres den Verdacht einer Neubildung erregt, wurde eine Probeexcision aus dem Wulst gemacht. Die mikroskopische Untersuchung ergab nur die Merkmale von älterem und frischem Granulationsgewebe, keine Anzeichen, die auf eine bösartige Neubildung hindeuteten. Es wurde deshalb an Stelle der anfänglich in Aussicht genommenen Amputation die conservative Behandlung des Beingeschwüres eingeleitet. Bettruhe, Bäder, Salicylcompressen, Aetzung mit Argent. nitr. in Substanz. Vom 9. November an wurde die systematische Compression des Fusses und Unterschenkels mit Gummibinde hinzugefügt, um die starren Infiltrate der Umgebung zur Resorption zu bringen. Am 3. December war die Granulation straff, die Absonderung gering, das starre Oedem beträchtlich zurückgegangen, die papillomartigen Wucherungen der Umgebung geschwunden. An diesem Tage wurde das Geschwür mit Haut vom linken Oberschenkel besetzt. Die Haut heilte vollständig an. Vom 10. December an Oelverband. Vom 17. December an blieb jeder Verband fort, die frisch aufgesetzte Haut wurde täglich mit Olivenöl gewaschen. Die Kranke blieb vorderhand zu Bett. Massage des linken Beines. Erst am 23. Januar 1890 fing sie an aufzustehen. Das Bein wird mit elastischen Binden eingewickelt. Vom 3. Februar an blieb sie den Tag über dauernd ausser Bett. Am 5. Februar wurde sie geheilt entlassen. Der Ernährungszustand hat sich seit der Ueberhäutung des Geschwüres wesentlich gebessert. Das Geschwür ist dauernd geheilt. Die Kranke hat seitdem ein Wochenbett durchgemacht und ist wieder kräftig und stark geworden. Bedeutende Zunahme des Körpergewichtes.

11. *Varia.*

Hier habe ich 36 Fälle untergebracht, meist von untergeordneter Bedeutung, die sich in anderen Rubriken nicht gut einfügen liessen.

Was über sie zu sagen wäre, ist überall schon bei den wichtigeren Fällen mitgetheilt. Es sind fast durchweg kleine granulirende Flächen. Besonders anführen will ich nur die Krankengeschichten einiger Fälle, die von besonderem Interesse sind. Hervorzuheben sind vor Allem 3 Fälle von Decubitus.

Schuppa, Ernst, 44 Jahre alt, Werkmeister. Grosser Decubitus in der Gegend des Kreuzbeines. Er erkrankte Anfang Juli 1888 an schwerem Gelenkrheumatismus, wurde am 19. Juli mit grossem Decubitus auf die innere Abtheilung aufgenommen und am 23. September 1888, nachdem das acute Stadium des Gelenkrheumatismus abgelaufen war, nach der chirurgischen Abtheilung verlegt. Der Kranke war in seinem Ernährungszustande sehr heruntergekommen. Die Gelenke der oberen Extremität waren ziemlich frei beweglich, die der unteren vollständig fixirt. Es fand sich ein zweihandtellergrosser Decubitus auf dem Kreuzbein mit weiter Unterminirung der Hauträuder. Fascien hingen in nekrotischen Fetzen herab. Handtellergrosser Decubitus über dem rechten Troch. maj., kleiner Decubitus über dem Tub. isch. Thalergrosser Decubitus an der rechten Ferse. Die Behandlung richtet sich in erster Linie auf den Ernährungszustand und den Decubitus. Letzterer wurde nach den gewöhnlichen chirurgischen Regeln behandelt. Die nekrotischen Fetzen stiessen sich ab, es wucherten kräftige Granulationen empor, die durch Aetzungen straff gehalten wurden. Die Ränder blieben unterminirt. Das Körpergewicht hob sich um mehrere Kilogramm. Am 25. November 1888 wurden die unterminirten Ränder abgetragen, die Granulationen abgeschabt und die frische Wundfläche mit Haut vom Oberschenkel besetzt. Die Haut heilte bis auf kleine Stellen an. Der Kranke nahm bis zum 10. December abwechselnd Bauch- und Seitenlage ein. Bis dahin war vollständige Ueberhäutung eingetreten. Vom 10. Dec. ab Rückenlage auf Wasserkissen. Vom 17. Dec. an Aufstehen. Zunahme des Körpergewichtes vom 23. Sept. 1888 bis 5. Jan. 1889 um 9 Kgrm. Abgang geheilt am 31. Jan. 1889.

Die beiden anderen Fälle hatten ausgedehnten Decubitus an dem Troch. maj. Der eine von ihnen, 50 Jahre alt, hatte 15 Jahre vorher einen schweren Gelenkrheumatismus überstanden und dabei einen Decubitus bekommen. Weite Unterminirung. Die Heilung konnte in keiner Weise erzielt werden. Es blieb eine 2 Cm. grosse Wundfläche und eine in die Tiefe gehende Fistel. Er wurde deshalb ins Krankenhaus aufgenommen. Am 12. Nov. 1890 wurden die Granulationen und unterminirte Ränder abgetragen, die Fistel bis auf den Grund gespalten, alles Narbengewebe entfernt, so dass eine frische Wundfläche von mehr als Handtellergrösse entstand. Sie wurde mit Haut besetzt und heilte in kurzer Zeit vollständig.

2 Fälle von Exostosenbildung an der grossen Zehe verdienen noch Erwähnung. Beide waren junge Leute, 14 und 17 Jahre alt. Die Knochenwucherungen sassen an der Streckfläche der Endphalanx und hatten den Nagel fast ganz verdrängt. Abtragung des Nagels und der Exostose. Bedeckung der Knochenwunde mit Haut vom Oberschenkel. Die eine Operation wurde am 2. Mai 1890 vorgenommen, die Kranke am 30. Mai 1890 entlassen; die andere Ope-

ration fand am 27. November 1890 statt. Entlassung am 17. December 1890. Beide waren geheilt und blieben es auch in den nächsten 2 Monaten. Ueber den gegenwärtigen Zustand habe ich keine Nachricht.

Zum Schluss erwähne ich einen Fall von Empyem:

Wüst, August, 35 Jahre alt, Tischler. Erkrankt im September 1887 mit Brustestechen und Husten. Seit Ostern 1888 wiederholt Blutspucken. Mitte November 1888 Schüttelfrost und Fieber. Druckgefühl an der rechten Brustseite. Es entwickelte sich ein rechtsseitiges Empyem. Am 22. September 1889 wurde es punctirt und eine Heberdrainage angelegt. Es entleerten sich grosse Mengen blutig-serösen Eiters, in der Folgezeit immer reichliche Absonderung. Ausspülung, Drainage, Jodoformeinspritzung u. s. w. ohne nennenswerthen Erfolg. In der Zeit vom 30. April bis 22. Juni 3 malige Operation durch einen Chirurgen. Ein Bericht über diese Operation fehlt uns. Am 25. September 1890 Aufnahme in die chirurgische Klinik. Der Zustand war folgender: Sehr mager, anämisch, schlechter Ernährungszustand. Kein Fieber. Harn eiweissfrei. An der rechten Thoraxwand zwischen vorderer und hinterer Axillarlinie in der Höhe der 5. Rippe findet sich eine Oeffnung von 5 Cm. Länge und 3 Cm. Breite. Die Oeffnung führt in eine beträchtliche Empyemhöhle, die von der Brustwand und der Pleura begrenzt wird. Man sieht deutlich die Athembewegung der Lunge. Der Umfang der rechten Brusthälfte beträgt 33 Cm., der linken 40 Cm. Die nächsten Wochen wurden auf die Besserung des Ernährungszustandes und die Ausspülung der Empyemhöhle verwendet. Da ausser den Rippen auch die Haut in grösserer Ausdehnung verloren gegangen war, so wurde der Plan gefasst, die Rippenresection weiter auszudehnen, dass die ganze Eiterhöhle zugängig würde, dann das Granulationsstadium abzuwarten und die ganze Wundfläche mit Haut zu besetzen. Am 6. November 1890 wurde die Rippenresection vorgenommen. Die 4 schon resecirten Rippen wurden nach vorn noch um 5 Cm. gekürzt und die 6. Rippe in der gleichen Länge resecirt. Nun war die Höhle so weit freigelegt, dass man in alle Winkel und Vertiefungen bequem gelangen konnte. Am 12. December wurde die obere Hälfte der gut granulirenden Wundhöhle mit Haut vom rechten Oberschenkel bedeckt. Wie sich von vornherein bei der Ungunst der Verhältnisse erwarten liess, heilte die Haut nicht vollständig an, aber doch etwas über die Hälfte. Am 4. Februar 1891 wurde die untere Hälfte der Wundhöhle mit Haut besetzt. Diesmal heilte die Haut fast vollständig an. In der Folgezeit wurden noch 2 mal Hautverpflanzungen auf die noch bestehenden kleinen Wundflächen in der oberen Hälfte ausgeführt. Die Wundhöhle ist auf diese Weise zum festen und dauernden Verschluss gebracht worden. Die mit Epidermis bekleidete Höhle ist gegenwärtig über mannsfaustgross, aber vollständig und dauernd durch Haut geschlossen.

Ein ganz analoger Fall ist von Tillmanns im Jahre 1890 auf dem Chirurgencongress vorgestellt worden.

Als Anhang lasse ich noch eine kurze tabellarische Uebersicht der Nekrosenfälle und eine Zahlenübersicht sämmtlicher Fälle von Hautverpflanzung folgen.

A. Uebersicht der Nekrosenfälle.

Lauf. Nr.	Name	Nekrotomie	Transplantation	Resultat	Abgang	Zustand beim Abgang	Bemerkungen
1	*Tischendorf*, 14 J. alt, Schlosserlehrling.	19./1. 1887	8./3. 1887	Heilung.	13./4. 1877	Geheilt.	—
2	*Nevole*, 17 J. alt, Schlosserlehrling.	7./3. 1887	22./4. 1887	Heilung.	9./7. 1887	Geheilt	—
3	*Klose*, 36 J. alt, Maurer.	8./11. 1887	28./12. 1887	Fast vollständig angeheilt.	11./2. 1888	Geheilt.	—
4	*Kratz*, 12 J. alt, Waise.	8./2. 1888	11./4. 1888	Ausgedehnte Abstossung der Haut durch Eiterung. Es bleiben zahlr. Epithelinseln stehen, von denen aus die Ueberhäutung am 5. Mai vollendet war.	13./5. 1888	Geheilt.	—
5	*Lippert*, 19 J. alt, Handarbeiter.	18./4. 1888	18./4. 1888	$^3/_4$ angeheilt.	14./6. 1888	Geheilt.	Umschriebene Rindennekrose der Tibia. Der nekrotische Theil wird abgemeisselt und sofort Haut aufgesetzt.
6	*Seip*, 13 J. alt, Schriftgiessers Sohn	29./1. 1889	20./3. 1889	Heilung.	12./7. 1889	Geheilt.	Nachdem der Kranke aufstand, entstanden mehrere kleine oberflächliche Abschürfungen, die in der Bettruhe heilten.
7	*Dennhardt*, 10 J. alt, Gutsbesitzers Kind.	20./5. 1889	22./7. 1889	Eiterung. Theilweise Heilung der Knochenfläche.	25./1. 1890	Todt.	Es bleiben tiefe Fisteln am oberen und unteren Ende der Tibia zurück. Mehrfache Zwischenkrankheiten, zuletzt Rachendiphtherie, die den Tod herbeiführte.
8	*Winkler*, 50 J. alt, Maurers Frau.	4./6. 1889	27./7. 1889	Alles angeheilt bis auf einzelne kleine Stellen.	18./8. 1889	Geheilt.	—
9	*Schirmer*, 10 J. alt. Arbeiters Kind.	31./4.	25./9. 1889	Heilung.	11./12. 1889	Geheilt.	Nach der Nekrotomie bildete sich eine Kniegelenkseiterung aus, die die Hautverpflanzung zunächst in die Ferne schob.

Lauf. Nr.	Name	Nekrotomie	Transplantation	Resultat	Abgang	Zustand beim Abgang	Bemerkungen
10	*Fischer*, 18 J. alt, Schneider.	8./11. 1889	28./12. 1889	Heilung bis auf geringe Reste.	6./3. 1890	Geheilt.	—
11	*Uhlig*, 16 J. alt, Steinmetzlehrling.	20./1. 1890	26./2. 1890	Heilung bis auf zwei kleine Stellen.	14./4. 1890	Geheilt.	—
12	*Stier*, 11 J. alt, Webers Kind.	16./1. 1894	27./2. 1890	Haut fast vollständig angeheilt.	6./7. 1890	Kleine Fistel am oberen Ende d. Tibia.	Die lange Curdauer ist durch die zurückbleibende Fistel veranlasst.
13	*Hahn*, 15 J. alt, Tischlerlehrling.	26./3. 1890	17./5. 1890	Heilung.	16./6. 1890	Geheilt.	—
14	*Rieling*, 4 J. alt, Bahnwärters Kind.	4./3. 1890	6./5. 1890	Die Haut fiel vollständig ab durch Eiterung und Erysipel.	29./5. 1890	Ungeheilt.	Von einer nochmaligen Hautverpflanzung wurde wegen des Erysipels abgesehen. Das Kind blieb in klinischer Behandlung. Die Ueberhäutung vollzog sich im Laufe der nächsten Monate von selbst.
15	*Seifert*, 12 J. alt, Landwirths Sohn.	22./3. 1890	22./5. 1890	Heilung.	4./7. 1890	Geheilt.	Nachdem die Haut festgeheilt war, trat im Anschlusse an eine Abschürfung ein geringer Hautverlust ein, der in kurzer Zeit wieder heilte.
16	*Jentzsch*, 22 J. alt, Landwirth.	4./11. 1890	12./12/ 1890	$^3/_4$ angeheilt.	12./3. 1891	Geheilt.	Die granulirende Fläche war Mitte Januar 1891 vollständig fest geschlossen. Der Kranke musste noch längere Zeit im Krankenhause bleiben, weil sich im Anschluss an die Hautverpflanzung ein Abscess am Oberschenkel entwickelt hatte.
17	*Leuchte*, 49 J. alt, Schuhmacher.	23./1. 1891	4./3. 1891	Die Haut zur Hälfte angeheilt.	11./4. 1891	Mit Fistel entlassen.	—
18	*Petzold*, 13 J. alt, Schuhmachers Kind.	9./12. 1890, 30./1. 1891	10./2. u. 21./3. 1891	Alles angeheilt.	18./5. 1891	Geheilt.	Nekrose beider Schienbeine. Nekrotomie und Hautverpflanzung wurden nach den obigen Daten an jedem Beine einzeln vorgenommen.

19	*Dannhauer*, Hugo, 14 J. alt, Dienstknecht.	28./1. 1891, 22./5. 1891	8./3. 1891, 3./6. 1891	Alles angeheilt bis auf eine kleine Stelle.	4./8. 1891	Geheilt.	Es bildete sich eine secundäre Nekrose, nochmalige kleine Nekrotomie und Hautverpflanzung. Heilung.
20	*Rühle*, 15 J. alt, Dienstknecht.	12./3. 1891	3./6. 1891	Heilung.	5./8.	Geheilt.	—

B. Necrosis fibulae.

21	*Donner*, 13 J. alt, Fabrikanten Sohn.	1. 28./3. 2. 18./7. 1890	23./5.— 5./9. 1890	Heilung bis auf den oberen Winkel.	19./10. 1890	Kleine Fistel am oberen Ende.	Die erste Nekrotomie wurde in der unteren Hälfte der Fibula ausgeführt. Es schloss sich eine secundäre Nekrose weiter oben an, die eine zweite Operation erforderte. Der Knochen war sehr morsch. Der Kranke wurde auf Wunsch der Eltern mit einer kleinen oberflächlichen Fistel entlassen.

C. Necrosis femoris.

22	*Tischendorf*, 23 J. alt, Maurer.	13./6. 1887	21./7. 1887	Heilung.	2./8/ 1887	Geheilt.	Centrale Nekrose des unteren Endes des Oberschenkelknochens ohne jede Fistelbildung. Die Weichtheile wurden über dem Knochen vereinigt und ein entstandener Defect der Haut durch Hautverpflanzung bedeckt. Die Haut wurde nicht auf Knochen gesetzt.
23	*Winter*, 11 J. alt, Bahnarbeiters Kind.	11./7. 1889	1. 25./9. 1889, 2. 23./1. 1890, 3. 27./2. 1890	Hautinseln angeheilt.	2./8. 1890	Geheilt.	Vergleiche die ausführlich mitgetheilte Krankengeschichte.
24	*Starke*, 16 J. alt, Arbeitsbursche.	10./12. 1889	13./2. 1890	Haut fast vollständig angeheilt.	28./5. 1890	Mit Fistel entlassen.	Die mit Haut ausgesetzte Knochenhöhle vollständig geheilt. Die Fistel führt an anderer Stelle auf blossliegende Knochen.

Lauf. Nr.	Name	Nekrotomie	Transplantation	Resultat	Abgang	Zustand beim Abgang	Bemerkungen
25	*Winter*, 15 J. alt, Maurerlehrling.	22./2. 1890	17./6. 1890	Die Haut auf den Weichtheilen angeheilt, auf den Knochen nicht.	15./10. 1890	Mit Fistel entlassen.	Die Kranke lehnte jede weitere Operation ab.
				D. Necrosis humeri.			
26	*Kupfer*, 15 J. alt, Dienstknecht.	22./3. 1890	10./6. 1890	Haut vollständig angeheilt.	28./6. 1890	Geheilt.	Die Hautverpflanzung musste wegen einer Eiterung in der Gegend des Ellbogengelenkes hinausgeschoben werden.
				E. Necrosis radii.			
27	*Merkel*, 20 J. alt, Bäcker.	3./4. 1889	29./4. 1889	Heilung.	31./5. 1889	Geheilt.	Die mit Haut besetzte Stelle war am 6. Mai festgeheilt, so dass sie ohne Verband bleiben konnte. Die weitere Behandlung sollte die Bewegung im Handgelenk frei machen.
28	*Thiele*, 24 J. alt, Hausmann.	26./7. 1889	6./9. 1889	Haut fast vollständig angeheilt.	19./9. 1889	Geheilt.	—
				F. Metacarpus.			
29	*Hildebrand*, 46 J. alt. Gärtner.	8./3. 1889	8./3. 1889	Theilweise Anheilung der Haut.	21./5.	Mit Fistel entlassen.	Es handelte sich um eine traumatische Nekrose des vierten Metacarpus. Der Sequester wurde vom Handrücken aus entfernt und die Knochenhöhle sofort mit Haut besetzt.

Tabellarische Uebersicht der Transplantationsfälle.

1	Verletzungen	—	43
2	Verbrennungen	—	10
3	Neubildungen	—	79
	a) Carci. mamm.	17	—
	b) " labii	10	—
	c) " capit.	2	—
	d) " frontis	5	—
	e) " faciei	9	—
	f) " palpebr.	10	—
	g) " nasi	12	—
	(Acne rosacea)	—	3
	h) Carc. trunci et extrem.	2	—
	i) Sarcoma	12	—
4	Plastik	—	15
	a) Nase	5	—
	b) Lippen	2	—
	c) Augenlider	6	—
	d) Harnblase	1	—
	e) Penis	1	—
5	Naevus	—	6
6	Contracturen und Narben	—	13
	a) Fingercontracturen	6	—
	b) Achsel	2	—
	c) Handrücken	1	—
	d) Keloide	4	—
7	Nekrosen	—	29
	a) Tibia	20	—
	b) Fibula	1	—
	c) Femur	4	—
	d) Humerus	1	—
	e) Radius	2	—
	f) Metacarpus	1	—
8	Endzündungen	—	15
	a) Septische	2	—
	b) Bubo	2	—
	c) Lues	2	—
	d) Erysipel	5	—
	e) Tuberculose	4	—
9	Lupus	—	26
10	Ulcus cruris varicosum	—	75
11	Varia	—	36
	Unter diesen besonders hervorzuheben:		
	a) Decubitus	3	—
	b) Empyem	1	—
	c) Exostosen	2	—
			350

2.

Ueber die Behandlung des Lupus.

Die Anschauungen über die Aetiologie des Lupus haben sich in den letzten Jahren vollständig geklärt. Noch vor 10—20 Jahren standen sich mehrere Meinungen gegenüber. Die Einen glaubten, dass der Lupus zur Tuberculose bezw. Scrophulose gar keine Beziehung hätte; Andere hielten im Gegentheil den Lupus für scrophulös und nannten ihn geradezu malignes Scrophulid. Daneben gab es eine vermittelnde Anschauung, die den Lupus zwar nicht für Tuberculose erklärte, aber doch glaubte, dass in gewissen Fällen bestimmte Beziehungen zur Tuberculose vorhanden seien. Der gegenwärtige Standpunkt in Bezug auf die Aetiologie ist so allgemein bekannt, die klinischen Erscheinungen des Lupus so bestimmt, dass ich von einer eingehenden Darstellung desselben absehen kann. Ich will nur die Punkte kurz registriren, die für unseren Zweck von Bedeutung sind.

Fest steht gegenwärtig allgemein, dass der Lupus in allen seinen Formen tuberculös ist. Auch die entschiedensten Gegner dieser Anschauung, zu denen Kaposi gehörte, haben sich in der letzten Zeit zu ihr bekannt. Die tuberculöse Natur des Lupus ist erwiesen durch die anatomische Beschaffenheit desselben. Makroskopisch, das bekannte Tuberkel oder Lupusknötchen, mikroskopisch die scharf abgegrenzte Anhäufung von Rundzellen mit centraler Verkäsung und Riesenzellen in der Anordnung, dass die Riesenzelle in dem Tuberkel selbst liegt und zwar in der Regel an dem Uebergange der Verkäsung in die kleinzellige Infiltration. Keines von diesen drei Merkmalen allein genügt zur Diagnose Tuberculose, weder die scharf abgegrenzte Anhäufung von Rundzellen, noch die Verkäsung, noch die Riesenzellen, sondern das gleichzeitige Zusammentreffen derselben in der bestimmten Anordnung.

Nach der Entdeckung der Tuberkelbacillen wurde durch den Nachweis derselben im Lupusknötchen die tuberculöse Natur des Lupus bestätigt.

In der Mehrzahl der Fälle ist der Lupus primäre Hauttuberculose. Nur in einer geringen Anzahl lässt sich ein Entstehen aus einer tuberculösen Knochenfistel, aus einer Fistel von vereiterten Lymphdrüsen oder dergleichen nachweisen. Daneben können tuberculöse Herde in anderen Organen bestehen, ohne dass sich ein Zusammenhang zwischen beiden nachweisen lässt.

Ferner steht fest, dass der Lupus Monate, Jahre und Jahrzehnte

lang localisirt bleiben kann, ohne auch nur die nächstgelegenen Lymphdrüsen nachweisbar zu inficiren. Die früher zuweilen vertretene Anschauung, dass bei Lupus die Lymphdrüsen niemals in Mitleidenschaft gezogen werden, hat sich als irrthümlich erwiesen, jedoch ist es richtig, dass der Lupus Jahre lang bestehen und eine grosse Ausdehnung erreichen kann ohne secundäre Lymphdrüsenschwellung. Uebergang des Giftes in die Circulation — allgemeine acute Miliartuberculose — ist bei Lupus sehr selten beobachtet worden.

Während im Verlauf der letzten 10 Jahre sich die Ansichten über die Ursachen des Lupus vollständig umgewandelt haben, ist die Behandlungsweise im Grossen und Ganzen dieselbe geblieben. Die Mittel, die gegen den Lupus in Anwendung kommen, können wir in 4 Gruppen theilen.

1. Innere Mittel: Vor Allem Eisen und Leberthran. Eine specifische Einwirkung auf den tuberculösen Process selbst kann ihnen nicht zugesprochen werden, sie kommen bei der Behandlung der Tuberculose unter dieselbe Rubrik, wie die sorgfältige Ernährung und die Sorge für gute Luft, — es sind diätetische Mittel. Erwähnenswerth ist von inneren Mitteln noch Arsenik, der, lange in hohen Dosen gegeben, eine Besserung zu bewirken im Stande sein soll; eine Heilung führt er nicht herbei.

2. Die indifferenten Salben. Sie gehören, ebenso wie das Heftpflaster und die indifferenten Waschungen, der Vergangenheit an.

3. Aetzmittel. Der Aetzmittel sind so viele von den verschiedenen Autoren angewandt, dass es fast unmöglich ist, sie sämmtlich aufzuzählen. Sie haben alle mit bestimmten Abstufungen die gleiche Wirkungsweise. Die weiteste Verbreitung haben gegenwärtig das Argentum nitricum, das Kali causticum, die Arsenikpaste und Pyrogallussäure neben vielen anderen. Die Anwendungsweise der einzelnen Mittel ist nach bestimmten Vorschriften geregelt. Bei ihrer Anwendung besteht die Absicht, durch die stark wirkenden Gifte die tuberculösen Infiltrate und mit ihnen die Tuberkelbacillen zum Absterben zu bringen, worauf die nekrotischen Schorfe der Abstossung überlassen werden. Es liegt in der Natur der Sache, dass sich die Wirkung dieser Mittel nicht so genau berechnen lässt, dass gerade alles Tuberculöse zum Absterben gebracht würde, das gesunde Gewebe erhalten bliebe. Es werden einmal gesunde Gewebstheile mit nekrosirt werden, was keine besondere Bedeutung hat, wenn die Aetzung nicht allzu tief geht. Von wesentlicher Bedeutung ist der Umstand, dass man nie die Gewissheit hat und nie haben kann, alles Tuberculöse zum Absterben gebracht zu haben. Die Wahrscheinlich-

keit, auch die äussersten Ausläufer des Lupus unter sichere Wirkung der Aetzmittel zu bringen, ist schon nach der anatomischen Beschaffenheit und der Art der Ausbreitung des Lupus sehr gering; selbst wenn man das Argentum nitricum in Substanz anwendet und jedes Lupusknötchen einzeln in Behandlung nimmt, so bleiben doch die mikroskopischen Entzündungsherde, die für das blosse Auge noch nicht zu erkennen sind, von der Wirkung des Mittels verschont, und das sogenannte Recidiv tritt schon kurze Zeit nach der vermeintlichen Heilung wieder ein.

Den Aetzmitteln schliesst sich die Behandlung mit dem Glüheisen an; sie steht in der Mitte zwischen den Aetzmitteln und den blutigen Eingriffen. In ihrer Anwendungsweise steht sie als mechanisches Mittel den chirurgischen Eingriffen näher, in ihrer Wirkungsweise lehnt sie sich an die Aetzmittel an. Ob man das Glüheisen in der Form des Paquelin'schen Thermokauthers, oder in Form der galvanokaustischen Schlinge anwendet, die Wirkung ist eine Nekrosirung des Gewebes, welches der Glühhitze ausgesetzt wurde. Es ist jedenfalls das Rationellste, jedes Lupusknötchen einzeln mit dem Glüheisen zu verschorfen. Verschont bleiben dabei selbstverständlich die mikroskopischen Lupusherde, und so ist man genöthigt, immer und immer wieder die nachwachsenden Knötchen zu verschorfen, abgesehen davon, dass man keine Gewissheit dafür hat, immer jedes in Angriff genommene Knötchen vollständig vernichtet zu haben, wenn man mit der Verschorfung nicht weit bis ins Gesunde geht.

4. Die blutigen Operationen. Angewendet werden die punktförmige Scarification und die Auskratzung mit dem scharfen Löffel. Diese beiden Methoden haben besonders durch Volkmann eine weitere Verbreitung gefunden. Der multiplen punktförmigen Scarification bedient sich Volkmann zur Beseitigung der diffusen lupösen Infiltration mit Erhaltung der Hautdecken. „Sie hat", nach Volkmann's eigenen Worten, „den Vorzug, die diffusen lupösen Infiltrationen mit Erhaltung der Hautdecken direct anzugreifen und zwar in einer sehr energischen, von raschem Erfolge gekrönten Weise. Angewandt wird sie überall, wo Theile nicht ulcerirt, aber entweder diffus lupös erkrankt, oder doch noch abnorm geschwollen und vascularisirt sind, also ebensowohl bei den von Anfang an nicht mit Geschwürbildung verbundenen Formen, als zur Beseitigung der an den ausgekratzten Partien, sowie in ihrer Umgebung zurückbleibenden blaurothen Flecke, die ungemein zu recidiven Lupuseruptionen disponiren. Mit einem ganz spitzen, sehr schmalklingigen Messer werden dicht bei einander Hunderte, ja Tausende von Einstichen

zwei Linien tief und tiefer in die befallene Hautstelle gemacht.“ Dies Verfahren muss in Pausen von 14 Tagen bis zu 4 Wochen 3-, 4—8-mal wiederholt werden. „Bis jetzt hat dieser Methode noch kein Lupus widerstanden und erfolgte die Heilung in der Mehrzahl der Fälle ungemein rasch.“ (v. Volkmann.)

Das Verfahren des Abkratzens bezw. Auskratzens mit dem scharfen Löffel wendet v. Volkmann an zur Entfernung von Theilen, die ganz und gar durch weiche, lupöse Wucherungen ersetzt sind. Der Löffel soll auch bei kräftiger Anwendung nur die tuberculösen Producte entfernen, die gesunden Theile unverletzt lassen. Nach vollendeter Auskratzung kann man die Wunden mit dem Lapisstifte ätzen oder, was Andere vorziehen, mit dem Glüheisen brennen. Später wieder auftretende Lupusknötchen müssen mit dem Glüheisen oder mit dem Aetzstift behandelt werden. Bei den blutigen Operationen und der Anwendung des Glüheisens sieht man sich häufig genöthigt, die Narkose anzuwenden.

Keines dieser Mittel sichert uns einen Erfolg. Sie sind alle in ihrer Wirkungsweise mehr oder weniger unbestimmt. Man bessert durch sie die Krankheit, von einer sicheren Heilung kann jedoch bei keinem die Rede sein. Die blutigen Methoden bergen neben der Unsicherheit des Erfolges noch eine grosse Gefahr in sich. Es werden durch sie die Blut- und Lymphbahnen in weiter Ausdehnung geöffnet und die Tuberkelbacillen frei. Wenn auch ein grosser Theil der tuberculösen Producte und Tuberkelbacillen mit dem scharfen Löffel entfernt wird, so bleiben doch Reste, wenn auch ganz winzige, und Tuberkelbacillen auf der frischen Wundfläche zurück, die zu einer Wiederimpfung der frischen Wundfläche und unter Umständen zu einer allgemeinen Infection des Körpers führen können. Derartige Fälle sind auch in der neueren Zeit mitgetheilt worden. Bei der Aetzung und Galvanokaustik wird diese Gefahr vermieden. Die Bacillen werden mit dem Gewebe getödtet.

Im Laufe des letzten Jahres ist von Koch ein neues Mittel in die ärztliche Praxis eingeführt worden: das Tuberculin. Gerade am Lupus ist die Wirkungsweise dieses Mittels sehr eingehend studirt worden. Die Meinungen über den Werth desselben für die Heilung der Tuberculose sind noch getheilt; weitaus die grosse Mehrzahl der Aerzte hat die Anwendung des Mittels in seiner gegenwärtigen Form aufgegeben. Es sind wohl Besserungen von Lupus durch das Koch'sche Mittel berichtet, aber bisher kein einziger Fall von Heilung. Die anfänglich mehrfach als geheilt erwähnten Fälle beruhten auf Irrthümern. Inwieweit sich die Erfindung von Koch zur Heilung

der Tuberculose wird verwerthen lassen, bleibt der Zukunft vorbehalten.

Aus dieser kurzen Uebersicht der Mittel, die wir gegen Lupus anwenden, haben wir ersehen, dass uns kein einziges sicher wirkendes Mittel zur Verfügung steht.

Nachdem es feststeht, dass der Lupus eine besondere Form der Tuberculose darstellt, muss eine rationelle Behandlung desselben nach den Grundsätzen geleitet werden, die für die Tuberculose im Allgemeinen gelten. Von einem wirklichen idealen Heilmittel muss man erwarten, dass es, dem Körper einverleibt, den Erreger der Tuberculose, den Tuberkelbacillus, an seinem Sitze angreift und tödtet. Ist der Bacillus getödtet, so verschwinden auch die Folgen desselben. Die tuberculösen Granulationswucherungen werden resorbirt oder organisirt, und die Tuberculose heilt. Ein solches Mittel besitzen wir weder gegen die Tuberculose, noch gegen irgend eine andere Infectionskrankheit.

Die Grundsätze, nach denen die Behandlung der Tuberculose im weitesten Sinne gegenwärtig geleitet wird, sind kurz folgende:

1. Das grösste Gewicht wird auf die beste Regelung der allgemeinen Lebensbedingungen gelegt, mag im Uebrigen eine Behandlungsart gewählt werden, welche es sei: Es ist eine bekannte Thatsache, dass unter geeigneten Bedingungen, die im einzelnen Falle nicht immer näher zu bestimmen sind, zahlreiche Tuberkelbacillen im Körper zu Grunde gehen oder sich einkapseln und an der Weiterentwicklung und Weiterverbreitung dadurch gehindert werden. Das wirkliche Absterben der Tuberkelbacillen so weit, dass eine vollständige Heilung eintritt, kommt äusserst selten zu Stande. In der Regel bleiben bei den sogenannten spontanen Heilungen ein oder mehrere abgekapselte Herde zurück, die unter Umständen von selbst oder durch geringe äussere Einwirkungen wieder zur Weiterentwicklung kommen und entweder eine Localtuberculose von Neuem hervorrufen, oder den ganzen Körper mit dem Tuberkelbacillus überschwemmen. Für die meisten anderen Infectionskrankheiten ist die spontane Heilung die Regel, die Art und Weise, wie das Gift in dem Körper getödtet und aus demselben herausgeschafft wird, ist auch nicht annähernd festgestellt.

2. Die gelindeste Art der Behandlung der Tuberculose, insbesondere der chirurgischen Localtuberculose, ist die sogenannte Expectative, d. h. neben der Sorge für die günstigsten hygienischen und diätetischen Bedingungen wird nur für die Fernhaltung aller etwaigen Schädlichkeiten Sorge getragen. Es kommen im Allgemeinen

die Mittel zur Anwendung, die bei allen acut oder chronisch entzündlichen Vorgängen gebraucht werden. In erster Linie steht bei der chirurgischen Tuberculose absolute Ruhe des erkrankten Körpertheiles. Das erkrankte Glied wird durch einen Schienenverband festgestellt und jeder äussere Druck vermieden. Etwaige Zufälligkeiten, Abscesse und dergleichen, werden nach den üblichen chirurgischen Regeln behandelt. Die exspectative Behandlung ist bei den meisten inneren Tuberculosen neben einer etwaigen medicamentösen die Regel. Für die chirurgische Tuberculose kommt sie bei der Erkrankung der Knochen und Gelenke bei Kindern hauptsächlich in Betracht. Es ist ein Erfahrungssatz, dass ein grosser Theil der tuberculösen Knochen- und Gelenkserkrankungen bei Kindern unter den angegebenen Bedingungen zum Stillstande bezw. zur spontanen Heilung kommt. Die exspectative Behandlung wird bei ihnen bevorzugt, weil die operativen Eingriffe an Knochen und Gelenken häufig Verstümmelungen hervorrufen, die durch Veränderung der Wachsthumsbedingungen von Jahr zu Jahr schlimmer werden. Bei Lupus sind spontane Heilungen bekannt, jedoch ausserordentlich selten.

3. Die medicamentöse Behandlung. Ein inneres specifisches Mittel gegen die Tuberculose kennen wir, wie bereits erwähnt, noch nicht. Die angewandten Mittel sollen theils die Lebenskraft des Bacillus abschwächen und damit den Untergang desselben im Körper begünstigen, theils die Widerstandskraft des Körpers heben, theils die Abkapselung der tuberculösen Herde beschleunigen. So zahlreich die Mittel sind, so unsicher sind sie in ihrer Wirkung. Die localen Arzneimittel sind in der Hauptsache Aetzmittel; über sie gilt das oben schon über diese Gruppe Erwähnte. Werden sie in der Form von Einspritzungen angewandt, so haben sie in der Hauptsache den Zweck, eine acute Entzündung der erkrankten Stelle und eine dadurch bedingte Verdichtung der Gewebe hervorzurufen und die Abkapselung der tuberculösen Entzündungserreger zu begünstigen. Inwieweit sie im Stande sind, den Bacillus am Orte selbst zu tödten, darüber giebt es keine feststehenden Angaben. Wie weit sich die neueren Einspritzungsmittel, insbesondere Jodoform, sowohl bei der chirurgischen Tuberculose, als bei der der inneren Organe als heilkräftig bewähren werden, bedarf noch einer endgültigen Feststellung. Die Wirkung des Jodoforms gilt bei der chirurgischen Tuberculose schon jetzt allgemein als günstig.

4. Die operative Behandlung. Die operative Behandlung zerfällt im Grossen und Ganzen in 2 Gruppen. Bei der 1. Gruppe wird im Erkrankten selbst operirt. Es kommt vor Allem in Betracht die

Auskratzung der tuberculösen Producte mit dem scharfen Löffel, und an zweiter Stelle das Glüheisen oder die Combination Beider, — erst Wegschaffung der tuberculösen Producte, und sodann Verschorfen der frischen Wundfläche mit dem Glüheisen, um die etwa noch vorhandenen tuberculösen Reste zu vernichten und eine frische Infection der Wundfläche zu verhüten. An Stelle der Glühhitze kann auch ein starkes Aetzmittel treten. Das glühende Eisen ist in seiner Wirkungsweise, soweit die Glühhitze reicht, sicher. Es vernichtet die tuberculösen Gewebe sammt Tuberkelbacillen vollständig. Die Gefahr der frischen Impfung der Wundfläche ist ausgeschlossen, da die berührten Theile todt sind. Wenn der Brandschorf sich abgestossen hat, tritt eine granulirende Fläche zu Tage, die, falls die Verschorfung genügend ins Gesunde fortgesetzt worden ist, keine tuberculösen Bestandtheile mehr enthält. Sind noch tuberculöse Reste zurückgeblieben, so kann man von Neuem einen ungefährlichen Eingriff unternehmen. Ganz anders stellt sich die Sache bei den blutigen Eingriffen im Kranken selbst. Die tuberculösen Producte werden zerdrückt, zerrissen, zerquetscht; die Bacillen werden frei. Dies bedeutet eine massenhafte Aussaat des Tuberkelgiftes auf die frische Wundfläche. Die Grenzen des Tuberculösen sicher festzustellen, ist von hier aus unmöglich, und so ist am Schlusse der Operation, auch wenn die Auskratzung noch so gründlich vorgenommen wurde, der Erfolg immer ein höchst unsicherer, abgesehen von der Gefahr der Infection der frischen Wundfläche und der allgemeinen Infection des Körpers. Ich halte die blutigen Eingriffe im Kranken, seitdem die bacilläre Natur der Tuberculose festgestellt ist, für vollständig verwerflich. Entweder blutige Operation im Gesunden, oder unblutige Operation — Glüheisen — im Kranken. Wenn eine blutige Operation im Gesunden möglich ist, ist diese immer vorzuziehen. Sobald wir bei der Behandlung der Localtuberculose den scharfen Löffel zur Hand nehmen, geben wir die radicale Behandlung auf. An Stelle der Sicherheit des Erfolges bei Operationen im Gesunden tritt der Zufall. Das Kranke muss mit derselben Sorgfalt vermieden werden, wie bei den bösartigen Neubildungen.

Die zweite Gruppe der operativen Eingriffe enthält die Operation im Gesunden: Amputation und Exarticulation, entfernt von dem erkrankten Theile, und Excision der tuberculösen Stelle, ohne den Tuberkelherd selbst mit dem schneidenden Instrumente zu berühren oder auch nur in die unmittelbarste Nähe desselben zu kommen. Die Instrumente, deren wir uns dabei bedienen, sind: Messer, Scheere, Meissel und Säge, niemals der scharfe Löffel. Für die Behandlung

der chirurgischen Tuberculose ist die letztere Methode, mit Ausnahme der oben angegebenen Fälle, vorzuziehen.

Uebertragen wir die hier kurz skizzirten Grundsätze auf die Behandlung des Lupus, so ergiebt sich, dass von den unter 1 und 2 angegebenen Methoden nichts zu erwarten ist; eine spontane Heilung ist ausserordentlich selten und tritt immer erst nach Jahren oder Jahrzehnten ein, nachdem der Lupus meist grosse Verheerungen angerichtet hat. Diese sind um so schlimmer und unangenehmer, als gewöhnlich das Gesicht davon betroffen wird. Die unter 3 angegebenen Arzneimittel, sowohl innere, als locale, sind am Eingange besprochen worden und zum Theil als wirkungslos, zum Theil als höchst unsicher gekennzeichnet. Ueber die operativen Eingriffe im Kranken selbst habe ich ebenfalls oben die feststehenden Thatsachen registrirt. Die operativen Eingriffe im Gesunden sind bei Lupus bisher kaum je — und dann nur in ganz seltenen Ausnahmefällen — in Betracht gekommen und zwar, wenn der Herd so klein war, dass sich die Wunde unmittelbar durch die Naht schliessen liess; und doch ist gerade der Lupus vor vielen anderen Formen der Tuberculose für die Entfernung im Gesunden geeignet. Er sitzt an der Oberfläche des Körpers, ist fast immer scharf abgegrenzt, bleibt lange local, greift erst in späteren Stadien auf die tieferen Weichtheile über und führt in vielen Fällen nicht einmal zu einer secundären Lymphdrüsenschwellung. Diese Thatsachen sind allgemein bekannt, und die Excision des Lupus im Gesunden wird von einzelnen Autoren geradezu das Ideal der Lupusbehandlung genannt, das aber bisher unerreichbar war. Die Vorbedingungen für die Erreichung dieses Zieles sind in den letzten Jahren erfüllt worden; die Durchführung der Forderung scheitert an der Unmöglichkeit, einen geeigneten Ersatz für die verloren gegangene Haut zu finden. Seitdem die Hautverpflanzung zur Methode geworden und von Thiersch bis zum gegenwärtigen Grad der Vollkommenheit ausgebildet worden ist, sind wir in der Lage, auch grosse Substanzverluste der Haut in kurzer Zeit zum Verschluss zu bringen, und zwar bei genügender Sorgfalt mit gutem plastischem Resultate. Die Unsicherheit aller übrigen Mittel gegen Lupus veranlasste uns, methodisch ein neues Verfahren zu erproben. Es bedurfte dazu nur einer reiflichen Abwägung und eines zielbewussten Versuches. Frühere Versuche, bei grossem schwammigem Lupus, wo nach voraufgegangenen Eingriffen grössere Substanzverluste der Haut zurückblieben, diese Flächen mit Haut nach der Methode von Thiersch zu besetzen, waren erfolglos. Die Haut wurde entweder unmittelbar nach der gründlichen

Abkratzung auf die frische Wundfläche gesetzt, oder die frische Wundfläche wurde zunächst der Granulation überlassen, die Granulation nach einigen Wochen nochmals gründlich abgekratzt und dann die frische Wundfläche mit Haut besetzt. Die Haut heilte an oder fiel ab, je nach der Beschaffenheit der Fläche, auf die sie gesetzt wurde. Das Höchste, was man erreichte, war die Vermeidung einer entstellenden, schrumpfenden Narbe; aber ebenso, wie in anderen Fällen frische Lupusknötchen in der Narbe auftraten, kamen sie hier unter der aufgesetzten Haut zum Vorschein — eine Besserung, aber keine Heilung. So wurde denn beschlossen, zur radicalen Entfernung der lupösen Haut zu schreiten und den Versuch zu machen, die frische Wunde in plastischer Weise durch Hautverpflanzung zu schliessen. Fräulein Beckert, deren Krankengeschichte an erster Stelle ausführlich mitgetheilt ist, war der erste Fall, an dem die Methode systematisch geprüft wurde.

Die Methode selbst ist folgende: Der Lupusherd wird in seiner ganzen Ausdehnung, ringsum mindestens 3 Mm. von der Grenze der erkennbaren Infiltration entfernt, umschnitten. Ob man den Schnitt sofort durch die ganze Dicke der Haut bis ins subcutane Fettgewebe führt, oder die Haut ringsum zunächst oberflächlich ritzt, bleibt für die Ausführung der Operation gleichgültig. Ich ziehe es vor, die Haut ringsum oberflächlich anzuritzen und den Schnitt immer stückweise durch die ganze Dicke der Haut zu führen, in demselben Grade, in dem die Loslösung von der Unterfläche vorwärts schreitet. Man vermeidet dadurch allen unnöthigen Blutverlust und das Ueberrieseln der Lupusfläche mit Blut. Man muss bei dem Loslösen der Lappen mit grosser Sorgfalt das Anschneiden des Lupusgewebes oder auch der unmittelbarsten Nachbarschaft desselben vermeiden. Hat man mit dem Messer aus Versehen an einer Stelle den Lupusherd angeschnitten, so gebietet es die Vorsicht, dasselbe sofort wegzulegen und ein neues, reines Messer zu nehmen, um eine Infection der frischen Schnittflächen auszuschliessen. Auf diese Weise kann man Flächen auch im Gesicht bis zur Grösse einer flachen Hand durch eine Operation entfernen, ohne den Erfolg der nachfolgenden Hautverpflanzung zu gefährden. Ist die Fläche zu gross, um sie auf einmal in Angriff nehmen zu können, so kann man die Operation in mehrere zerlegen. Man führt dann den Schnitt am Rande herum im Gesunden so weit, als man die Abtragung vornehmen will, löst den Lappen von der Unterlage ab, und erst am Schluss trennt man ihn an der Stelle ab, wo er mit dem zurückbleibenden Lupus in Verbindung steht. Diese Abtrennung geschieht ebenfalls am sichersten

mit dem Messer. Das erste Mal glaubte ich die Infection der Wundfläche von dieser Stelle aus sicher verhüten zu können, wenn ich den Lappen im Kranken mit dem Paquelin abbrannte, was von vornherein sehr zusagend ist. Ich fand jedoch sehr bald, dass ich im Irrthum war. Die frische Schnittfläche kann man sofort mit Haut besetzen; der Brandschorf muss der Abstossung und die Wunde der Granulation überlassen bleiben. Das giebt natürlich tuberculöse Granulationen, und so haben wir eine offene tuberculöse Fläche erhalten, von der das Secret nach der Umgebung hin fliessen kann. 8 bis 10 Tage nach der ersten Operation kann die zweite angeschlossen werden, ohne den Erfolg der ersten nochmals zu gefährden. Die bei der letzten Operation aufgesetzte Haut gilt natürlich als gesund; der Schnitt hält sich auch hier mindestens 3 Mm. im Gesunden, und so können 4 bis 5 und noch mehr Operationen in den gegebenen Zwischenräumen auf einander folgen.

Ebenso wie es ein unbedingtes Erforderniss ist, dass sich bei der Operation das schneidende Instrument immer im Gesunden bewegt, so ist es auch unerlässlich, um Recidive auszuschliessen, dass die frische Wundfläche vor jeglicher Infection bewahrt bleibt. Zunächst muss man sich beim Abtupfen des Blutes sehr in Acht nehmen, einen Tupfer, der etwa in Berührung mit tuberculösen Massen gekommen ist, weiter zu benutzen. Ebenso dürfen die Pincetten oder Hakenzangen, die man zum Fassen der lupösen Haut benutzt, nicht mit der frischen Wundfläche in Berührung gebracht werden. Den abzulösenden Lappen mit den Händen zu fassen, ist nicht rathsam. Die Desinfection der Hände würde zu lange Zeit in Anspruch nehmen, während die dazu benutzten Instrumente einfach weggelegt werden. Ist Alles nach den vorgeschriebenen Regeln ausgeführt, so haben wir es nach der Loslösung des Lappens mit einer frischen Wundfläche zu thun, auf der nach der Berechnung nichts Tuberculöses zurückgeblieben ist. Bequem und sicher lässt sich die Operation ausführen, wenn der Herd nicht zu gross ist, aber vor Allem, wenn er nicht auf die Schleimhäute, Nase, Mund, Augen oder die Ohrmuscheln und den äusseren Gehörgang übergreift.

Die Blutstillung muss mit aller Sorgfalt vorgenommen werden, und zwar dürfen keine Unterbindungen stattfinden. Die Stillung der grösseren Gefässe geschieht durch Torsion. Die Blutung ist im Gesicht in der Regel ziemlich stark. Jedes blutende Gefäss muss sofort mit der Arterienklemme gefasst werden, so dass zuweilen bis 30 und mehr Instrumente an einer Wange zur Anwendung kommen. Sie bleiben zunächst hängen und werden, nachdem die Lupushaut voll-

ständig abgelöst ist, hinter einander entfernt. Unterbindung von Gefässen soll man nach Möglichkeit vermeiden. An jeder Unterbindungsstelle werden kleine Hautstückchen abgestossen, und die Fläche gewinnt dadurch ein weniger glattes Aussehen. Die endgültige Stillung der capillaren Blutung geschieht durch Compression von 10 Minuten Dauer. Inzwischen reinigt man die Hautstelle, von der man die Haut nimmt.

Die Hautverpflanzung findet unmittelbar auf die frische Wundfläche mit aller Sorgfalt nach den dafür vorgeschriebenen Regeln statt. Lässt man die Wundfläche erst granuliren, so zieht man die Heilung unnöthig in die Länge, und der plastische Erfolg wird schlechter. Der Grund wird starr, fest und die Ränder leicht callös, — während bei sofortiger Bepflanzung der frischen Wundfläche mit Haut die Fläche nachgiebig bleibt.

Die entstandene Niveaudifferenz gegenüber der normalen Haut gleicht sich in der Regel schon nach 14 Tagen bis 3 Wochen fast vollständig aus. Kleine Unebenheiten der Haut, Wülste oder Falten lassen sich kaum je vermeiden. Wenn sie auch in den ersten Wochen einen unangenehmen Eindruck machen, so verschwinden sie von Monat zu Monat mehr, und die Haut wird immer glatter. Die rothe Färbung verliert sich allmählich. Nach Verlauf von 10 bis 12 Wochen hat die Haut die normale Färbung angenommen oder ist sogar noch blässer geworden. Die Schrumpfung ist auch bei sehr nachgiebigen Theilen der Umgebung immer nur gering. Eine unangenehme Schrumpfung kann eigentlich nur eintreten, wenn die ganze äussere Haut eines Augenlides bis an den Lidrand mit entfernt werden musste. Man hilft sich am bequemsten dadurch, dass man zum Beispiel das untere Augenlid durch Fadenschlingen, die den Lidrand fassen, straff gegen die Stirn hin befestigt, ehe man die Haut aufsetzt, so dass man eine in entgegengesetztem Sinne fehlerhafte Stellung erhält, die durch die geringe Schrumpfung in ganz kurzer Zeit ausgeglichen wird.

Der Verband ist derselbe, wie er bei uns für die Hautverpflanzung überhaupt vorgeschrieben ist. Der feuchte Kochsalzprotectivverband ist gerade hier von wesentlicher Bedeutung. Er wird schon nach 24 Stunden gewechselt. Die grösste Gefahr für das Gelingen der Hautverpflanzung bildet hier das Erbrechen der Kranken nach der Narkose. Bei den Brechbewegungen können sich die Hautstücke gelegentlich unter dem Verbande verschieben. Es ist von wesentlicher Bedeutung, dass ein sorgfältiger Bindenverband mit mässiger Compression angelegt wird. Unter ihm verschieben sich die Hautstücke, auch nach wiederholtem Erbrechen, nur selten. Ist wirklich

eine Verschiebung oder eine vollständige Loslösung eines Hautstückes eingetreten, so kann man den Schaden nach 24 Stunden, beim ersten Verbandwechsel, ohne weitere Mühe wieder gut machen. Man setzt einfach ein neues Hautstück auf die freiliegende Wundfläche. Es heilt ebenso sicher und gut an, wie die am Tage vorher aufgesetzten. Unangenehm ist es, wenn die Lupusfläche von der Wange auf den Hals übergeht. Ist sie sehr gross, so kann man durch einen Gypspanzer, der Kopf, Nacken und Thorax umfasst, den Kopf in sehr bequemer Weise vollständig ruhigstellen. Dieser Panzer wird am dritten oder vierten Tage wieder entfernt.

Die Narkose ist schon zur Vermeidung der Schmerzen fast in jedem Falle angezeigt. Ausserdem ist sie dringend wünschenswerth, um die Operation ungestört, sorgfältig und sicher ausführen zu können. Die Sicherheit giebt der Methode ihren Werth; zu ihren Gunsten muss man auf andere Vortheile verzichten.

Die Excision des Lupus mit nachfolgender Naht behält für ganz kleine Herde, die sich ohne Gefährdung des kosmetischen Erfolges schliessen lassen, ihr volles Recht.

Die meisten Lupusfälle sind so, wie sie in unsere Behandlung kommen, für die Anwendung des Verfahrens geeignet. Fälle mit zufälligen entzündlichen Veränderungen, Fälle, die in hochgradigem geschwürigen Zerfall sich befinden, entzündlich ödematös geschwollen sind, Fälle, in deren unmittelbarster Umgebung sich lymphangitische Processe abspielen, sind für die unmittelbare Anwendung des Verfahrens nicht geeignet; sie bedürfen einer Vorbereitung, die die entzündlich ödematösen Infiltrate beseitigt und das aufgelockerte Gewebe zur Schrumpfung bringt. Abgesehen von anderen Mitteln, ist das Tuberculin für diesen Zweck sehr geeignet. Selbst Herde, die stark entzündlich ödematös verändert sind, werden durch systematische Behandlung mit Tuberculin in 2 bis 4 Wochen in den gewünschten Zustand der Schrumpfung versetzt. Andernfalls kann man den Zustand mit einfacher Compressenbehandlung, oder durch Behandlung mit Adstringentien oder Aetzmitteln in einigen Wochen herbeiführen.

Die Vorzüge der Excision des Lupus mit nachfolgender Hautverpflanzung gegenüber den bisher üblichen Methoden liegen auf der Hand:

1. Jede Gefahr ist ausgeschlossen. Die Gefahr der Narkose, die übrigens auch bei anderen chirurgischen Eingriffen gegen Lupus nicht zu vermeiden ist, ist ja bekanntlich sehr gering anzuschlagen. Die Gefahr der allgemeinen Infection des Körpers ist gegenüber den anderen blutigen Operationen vollständig ausgeschlossen.

2. Die Sicherheit des Erfolges. Da der Herd nach der Forderung im Ganzen, im Gesunden entfernt wird, so ist jedes Recidiv a priori ausgeschlossen, wenn es uns gelingt, die Forderung voll und ganz zu erfüllen. Haben wir es mit einem grösseren Lupusherd zu thun, und müssen wir die Operation in mehrere Abschnitte zerlegen, so wird allerdings in vielen Fällen das tuberculöse Infiltrat an irgend einer Stelle geöffnet werden müssen. Die Gefahr, an dieser Stelle ein Recidiv zu bekommen, wird vermindert dadurch, dass die wunde Stelle ebenso, wie die andere Wundfläche, und zwar zuerst mit Haut besetzt wird, die schon in kurzer Zeit einen vollständig festen Abschluss bildet. Ausserdem wird bei der nächsten Operation dieser Rand bis mindestens 3 Mm. von der erkennbaren Grenze des Lupus entfernt wieder mit abgetragen. Sollte ein tuberculöser Herd zurückgeblieben sein, so hat man durch die grössere Operation die günstigen Bedingungen geschaffen, dieses sogenannte Recidiv in weitester Ausdehnung im Gesunden zu entfernen.

3. Es ist an jeder Stelle nur ein einmaliger Eingriff erforderlich. Gelingt es, den ganzen Lupusherd in einer Sitzung zu entfernen und die Wundfläche mit Haut zu besetzen, so ist die Heilung in 8 Tagen erreicht, während bei den meisten übrigen Methoden mehrmalige Eingriffe nöthig sind und die Curdauer nach Monaten, ja sogar Jahren zählt, ohne annähernd dieselbe Sicherheit zu bieten.

4. In Fällen, wo es angezeigt ist, wird zweckmässiger Weise mit dem Eingriff, der die Heilung bezweckt, zugleich die nöthige plastische Operation verbunden.

Es muss allerdings eins dabei erwähnt werden: Während die Anwendung des scharfen Löffels, der Aetzmittel und dergleichen jedem Arzte geläufig sein muss, setzt die Anwendung unseres Verfahrens eine grössere Uebung in operativen Eingriffen voraus. Vor Allem ist eine genügende Uebung in der Hautverpflanzung unerlässliche Voraussetzung und eine nähere Kenntniss der plastischen Operation dringend wünschenswerth, wenn man die begonnene Behandlung immer selbständig zum Ziele führen will.

Zur Erläuterung der Methode dienen die folgenden Krankengeschichten.

Es ist noch mancherlei an den Erfolgen auszusetzen, aber sie fallen in das Versuchsstadium der Methode. Gegenwärtig ist sie nach allen Richtungen hin zu einem bestimmten Abschluss gekommen. Als den einzigen Fall, der nach Feststellung der Grundsätze, die in diesem kurzen Bericht ausgesprochen sind, operirt worden ist, möchte ich nur den Fall Büchner bezeichnen. Alle übrigen fallen mehr

oder weniger in das Stadium des Versuches und sind als Studien, die objectiv mitgetheilt werden, anzusehen.

I. Beckert, Helene, 20 Jahre alt, Schneiderin. Mutter an Schwindsucht gestorben. Die Kranke ist bis auf ihr gegenwärtiges Leiden immer gesund gewesen. Die Lupuserkrankung begann im 6. Lebensjahre vor dem linken Ohre und nahm sehr langsam an Grösse zu, ging aber bald in Eiterung über. Behandlung mit Aetzungen und Waschungen. Im 14. Lebensjahre wurde ein Stück des Lupus herausgeschnitten, im 16. Lebensjahre trat eine rasche Ausbreitung auf die umgebende gesunde Haut ein. Im December 1886 wurde sie in die chirurgische Klinik zu Leipzig aufgenommen und ist hier theils klinisch, theils poliklinisch in Behandlung geblieben.

Ihr Zustand war damals folgender: Normal entwickelt, bleich. Innere Organe gesund. Die linke Gesichtshälfte wurde von ulcerirendem Lupus eingenommen, der sich von der Haargrenze der linken Schläfengegend bis in die Mittellinie unter das Kinn erstreckte. Seitlich begann sie 2 Cm. vom linken Mundwinkel und reichte bis hinter den Proc. mast. Die ganze Ohrmuschel war in den Bereich der Erkrankung hineingezogen. Die ganze Fläche war mit dicken Krusten bedeckt; aus den Rissen zwischen ihnen floss dünner Eiter ab. Ausserdem ein kleinerer Lupusherd in der rechten Glutealgegend.

Die Behandlung begann mit einer gründlichen Auskratzung der tuberculösen Fläche des Gesichtes. Es folgten Aetzungen, Ustionen, wiederholte Abkratzung und wiederholte Hautverpflanzung auf frische Schabflächen. Der Erfolg war eine Verdichtung des Gewebes und eine Ueberhäutung der geschwürigen Stellen. Von der aufgesetzten Haut heilten nur kleine Theile an, der weitaus grösste Theil wurde durch Eiterung wieder abgestossen. Der Zustand war wesentlich gebessert, der Lupus jedoch nicht geheilt. Nun wurden die einzelnen Lupusknötchen systematisch mit Ignipunctur oder Ignipunctur mit vorausgehender Auskratzung jedes einzelnen Knötchens in Behandlung genommen und diese Behandlung bis zum Juli 1889 — über 2 Jahre — fortgesetzt. Zu wiederholten Malen glaubte man, die Krankheit endgültig geheilt zu haben, aber immer traten nach 1, 2, 3 Monaten neue Lupusknötchen auf. Die Lupusstelle in der rechten Glutealgegend wurde am 25. Januar 1887 im Gesunden ausgeschnitten und die Wunde durch die Naht geschlossen.

Da die Behandlung mit den bisher üblichen Mitteln nach dreijähriger Dauer zu keinem endgültigen Resultate geführt hatte, sondern immer nur das Fortschreiten der Krankheit einschränkte und zeitweilige Besserungen herbeiführte, so wurde im Juli 1889 zur Excision des Lupus im Gesunden und Ersatz der Haut von entfernten Körpertheilen übergegangen. Der Zustand bei Beginn der radicalen Behandlung war folgender: Der Lupus erstreckte sich von der Haargrenze der linken Schläfengegend bis unter das Kinn etwa 2 Cm. über die Mittellinie nach rechts hinüber. In der Peripherie war die Grenze des Lupus überall um mehrere Millimeter, stellenweise um mehr als 1 Cm. fortgeschritten. Er trat durchweg in Knötchenform auf, die am Rande sehr dicht standen, in der Mitte spärlicher. Nur an der Ohrmuschel vereinzelte kleine Geschwürstellen. Der

Durchmesser betrug von oben nach unten 21 Cm., von vorn nach hinten im längsten Durchmesser 12 Cm. In der Höhe des linken Mundwinkels ist er 2 Cm. von demselben entfernt. Da die Fläche gross ist, so wird die Operation in mehrere Abschnitte zerlegt.

Die operative Behandlung begann am 26. Juli 1889. Es wurde zunächst ein Stück Lupus in der linken Schläfengegend von 25 Qcm. Grösse herausgeschnitten und die frische Wundfläche sofort mit Haut vom linken Oberschenkel besetzt. Zu gleicher Zeit wurde ein Lupusknötchen, das in der linken Acromialgegend aufgetreten war, und ein zweites unter dem linken Auge durch Excision entfernt und die kleinen Wunden durch Naht geschlossen. Die Haut heilte vollständig an unter der bekannten Nachbehandlung, und die Kranke wurde am 10. August 1889 entlassen. Im Winter 1889/90 Fortsetzung der Operation. Am 9. November 1889 wurde die Lupushaut unter dem Kinn bis etwas über den Unterkieferrand hinauf herausgeschnitten. Der Schnitt führt überall 2—3 Mm. im Gesunden. An der Stelle, wo der Lappen im Tuberculösen abgetrennt werden muss, geschieht es mit dem Paquelin, um die Gefahr der Ueberimpfung zu vermindern. Die Wunde wurde der Granulation überlassen. Die früher mit Haut bedeckte Stelle in der linken Schläfengegend ist nicht ganz glatt: es soll deshalb der Versuch gemacht werden, ob die Fläche schöner wird, wenn sich nach einigen Wochen eine straffe Unterlage für die aufzusetzende Haut gebildet hat. Am 4. December 1889 wurden die Granulationen abgetragen und die nun entstandene frische Wundfläche mit Haut vom linken Oberschenkel besetzt. Die Haut heilte vollständig an. Die fernere Operation musste aus äusseren Gründen für längere Zeit verschoben werden, und so wurde die dritte Operation erst am 7. Februar 1890 vorgenommen. Diesmal wurde der Theil entfernt unter der linken Schläfe von 40 Qcm. Grösse; da, wo der Lappen im Tuberculösen abgetrennt wurde, geschah es ebenfalls mit dem Messer. Die frische Wundfläche wurde sofort mit Haut vom linken Oberschenkel besetzt. Die Haut wird mit Protectiv und Kochsalzcompressen bedeckt, aber kein fester Verband angelegt, um bei etwaigen Brechbewegungen keine Verschiebung der Hautstücke herbeizuführen; erst Abends wird ein fester Verband angelegt. Die aufgesetzte Haut heilte vollständig an. Am 28. Febr. 1890 wird der Rest der lupösen Wangenhaut einschliesslich der tuberculös entarteten Haut in der Gegend des Proc. mast. in derselben Weise entfernt und die frische Wundfläche mit Haut vom rechten Oberschenkel bedeckt. Ein fester Verband wurde ebenfalls erst am Abend des Operationstages angelegt. Die Kranke brach in den ersten 24 Stunden sehr viel; die aufgesetzte Haut heilte nur etwa zur Hälfte an; die Hautstücke hatten sich während des Brechens vielfach verschoben. Bis zum 31. März 1890 war die Heilung auch an den Stellen vollständig erreicht, an denen sich die Haut verschoben hatte. An diesem Tage wurde der letzte lupöse Theil, die Ohrmuschel, in derselben Weise behandelt. Hier griff die tuberculöse Entartung stellenweise auf den Knorpel über, und es war nicht immer möglich, beim Operiren im Gesunden zu bleiben, wenn man nicht die ganze Ohrmuschel opfern wollte. Die aufgesetzte Haut heilte an mit Ausnahme der Stellen, wo sie auf vollständig freiliegenden Knorpel gesetzt war, und so konnte die Kranke am 16. April 1890 entlassen

werden. Im November 1890 waren an zwei Stellen Recidive bemerkbar, drei Lupusknötchen in der Höhe des Unterkieferrandes. Es ist die Stelle, die 3 Wochen der Granulation überlassen blieb, und auf die von oben her tuberculöse Secrete herabfliessen konnten. Ebenso finden sich drei Knötchen an der Grenze des ersten und dritten excidirten Hautstückes. Sie werden am 12. November 1890 mindestens 0,5 Cm. im Gesunden excidirt, die frische Wundfläche mit Haut vom linken Oberschenkel bedeckt. Am 20. November feste Heilung. Ende November 1890 wurden der Probe halber mehrere Einspritzungen mit Tuberculin vorgenommen. Die Reaction war mässig, Schwellung trat nur am linken Ohr ein. Dieses war immer des Recidives verdächtig. Keine Spur von Reaction an linker Wange und Kinn. In der Folgezeit traten am untersten Rande der aufgesetzten Haut, auf der Stelle, die längere Zeit der Granulation überlassen war, eine Anzahl Knötchen auf. Der ergriffene Bezirk wurde am 27. October 1891 bis auf die Musculatur ausgeschnitten und frische Haut aufgesetzt. In den oberen Theilen kein Recidiv.

2. Kretzschmar, Hedwig, 14 Jahre alt. Die Kranke leidet seit dem 7. Lebensjahre an Lupus des linken Nasenflügels. In früheren Jahren wurde sie zuweilen vorübergehend mit Salben behandelt. Erst im Jahre 1887 wurde sie in einem grösseren Krankenhause einer systematischen Cur unterzogen, nach ihrer Angabe mit Salbenverbänden, ohne wesentliche Besserung, darauf im Jahre 1888/89 $^1/_2$ Jahr lang in einem anderen grossen Krankenhause systematisch mit dem Glüheisen behandelt. Am 25. Juni 1889 wurde sie in die chirurgische Klinik in Leipzig aufgenommen.

Normal entwickeltes, kräftiges Mädchen. Innere Organe gesund. Lupus des linken Nasenflügels. Ein kleines Stück des Nasenflügels zunächst der Nasenspitze fehlt vollständig, die äussere Haut der linken Nasenseite und des Nasenrückens ist bis zum Beginn des knöchernen Nasengerüstes durch leicht geröthetes Narbengewebe ersetzt. Dieser Theil ist von zahlreichen Lupusknötchen eingenommen. Zunächst der Nasenspitze griff der Lupus auch um ein Geringes auf die rechte Nasenseite über.

Am 27. Juni 1889 wurde der lupöse Theil ringsum im Gesunden umschnitten und in der ganzen Dicke abgetragen. Am Nasenrücken war stellenweise der Knorpel freigelegt. Die frische Wundfläche wird sofort mit Haut vom linken Oberschenkel besetzt. An der linken Wange fand sich ein isolirtes Lupusknötchen; es wurde entfernt, die kleine Wunde genäht. Die Heilung ging regelrecht von Statten, die Kranke blieb noch zur Beobachtung bis zum 20. Juli 1889 im Krankenhause. Die aufgesetzte Haut ist unterdessen blasser geworden, und die Niveaudifferenz gegenüber der gesunden umgebenden Haut hat sich ausgeglichen. Am 11. Februar 1890 wurde die Lücke im linken Nasenflügel durch einen gestielten Lappen aus der Gegend der Nasenwurzel geschlossen. Am 17. September 1891 kam die Kranke wieder zur Untersuchung; sie war gesund geblieben, bisher kein Recidiv eingetreten. Gutes plastisches Resultat. Die Grenze der aufgesetzten Haut ist nur bei genauer Betrachtung erkennbar.

3. Philipp, Auguste, 18 Jahre alt, Dienstmädchen. Beginn der Erkrankung vor 2 Jahren. Flechte an der linken Wange, die kurze Zeit nach ihrem Auftreten in einer Universitätsklinik zunächst mit Aetzungen, später, nach ihrer Angabe, mit Ausschneiden der kranken Haut behandelt wurde. 1/4 Jahr später trat die Krankheit an der alten Stelle wieder auf. Am 4. März 1891 wird sie in die chirurgische Klinik in Leipzig aufgenommen.

Sie ist ein blasses, gut entwickeltes Mädchen. Die inneren Organe sind gesund. An der linken Wange in der Höhe des Mundwinkels befindet sich ein charakteristischer Lupusherd, dessen Durchmesser 2,5 und 3,5 Cm. betragen, von ovaler Gestalt, mit dünnen Borken bedeckt.

Am 6. März wird der Lupusherd herausgeschnitten. Der Schnitt führt am Rande überall 3 Mm. im Gesunden. Die Dicke des herausgeschnittenen Stückes beträgt durchschnittlich 0,5—0,75 Cm. Es entsteht eine Hautlücke von runder Gestalt und 4,0 Cm. Durchmesser. Der Grund derselben wird durchweg von subcutanem Fettgewebe gebildet. Die Lücke wird mit Haut vom linken Oberschenkel besetzt, Kochsalzprotectivverband, täglicher Wechsel. Am 18. März wird die Kranke entlassen. Die Haut ist vollständig angeheilt, die Niveaudifferenz fast ausgeglichen. Anfang December 1891 ohne Recidiv.

4. Schmidt, Auguste, 31 Jahre alt, Näherin. Die Krankheit begann im 14. Lebensjahre, angeblich im Anschluss an eine Verletzung in der Gegend des rechten Jochbeines. Ein Jahr nach der Erkrankung wurde sie ungefähr 6 Wochen lang mit dem Glüheisen behandelt, seitdem blieb sie ohne ärztliche Behandlung. Die Erkrankung griff immer weiter; seit 10—12 Jahren hat sich ein Ektropium des rechten unteren Augenlides ausgebildet, seit mehreren Jahren Thränenträufeln. Am 2. Juni 1890 Aufnahme in die chirurgische Klinik.

Normal entwickelt, mässiger Ernährungszustand. Innere Organe gesund. An der rechten Wange, unmittelbar unter dem Auge, von der Nasenwurzel bis auf die Mitte des Jochbeines und nach unten bis in die Höhe der Mundspalte ein Lupusherd, theils confluirende, theils einzelne Knötchen, zwischen denen normales Gewebe sich befindet. Die erkrankte Stelle misst von oben nach unten 5 Cm., von rechts nach links 7 Cm. Starkes Ektropium des rechten unteren Augenlides. Die Lidkante ist durch Narbenschrumpfung vollständig nach unten gezogen, so dass die ganze Conjunct. palpebr. infer. zu Tage liegt. Die freiliegende Conjunctiva misst von oben nach unten 1,5 Cm. Am rechten Oberschenkel unterhalb des Kniegelenkes ein Lupusherd von 2—3 Cm. Durchmesser. Eine 3. und 4. kleinere Lupusstelle befindet sich an der Beugefläche beider Oberarme, unmittelbar oberhalb der Ellbogengelenke, von Linsengrösse. Eine 5. am Rande der rechten Ohrmuschel.

Die Lupusstellen werden sämmtlich im Gesunden excidirt, die frischen Wunden an Armen und Beinen genäht, im Gesicht und Ohr mit Haut vom Oberschenkel besetzt, das Ektropium beseitigt. Zuerst wurde am 3. Juni 1890 der Lupusherd an der rechten Wange entfernt. Am Rande führte der Schnitt überall mindestens 3 Mm. im Gesunden. Am Augenlide führte er unmittelbar am Ciliarrande hin, so dass nur dieser erhalten blieb. Das umgestülpte untere Augenlid wird losgelöst und so nach

oben geschlagen, dass die ganze Conjunct. palpebr. wieder nach dem Augapfel zu liegt, und der freie Rand mit dem oberen Augenlide fest vernäht. Hierauf wird die ganze frische Wundfläche, die durchweg von subcutanem Fettgewebe gebildet wird, und deren Durchmesser von oben nach unten 7 Cm., von rechts nach links 8,5 Cm. misst, mit Haut vom rechten Oberschenkel bedeckt. Am 8. Juni ist die Haut fest angeheilt; Entfernung der Nähte der Augenlider, Oelverband. 12. Juni: Der Lupusherd am rechten Oberschenkel wird herausgeschnitten, die frische Wunde durch Naht geschlossen. Desgleichen wird die Lupushaut am rechten Ohr herausgeschnitten und die Wundfläche mit Haut vom rechten Oberschenkel bedeckt. Ebenso werden die beiden kleinen Lupusherde an den Oberarmen herausgenommen, die frischen Wunden durch Naht geschlossen. Die aufgesetzte Haut heilte an, und die genähten Wunden heilten p. pr. int. Am rechten unteren Augenlide bildet sich infolge Schrumpfung der aufgesetzten Haut wieder ein mässiges Ektropium, die Ausstülpung ist in der Mitte des unteren Augenlides am stärksten, fast 0,5 Cm. Am 30. Juni Blepharoplastik: Das untere Augenlid wird ungefähr 0,5 Cm. vom Lidrande entfernt, in seiner ganzen Länge durch einen Schnitt, der dem Lidrande parallel läuft, von der Unterlage losgelöst, ohne die Conjunctiva zu verletzen, nach oben geschoben und in Entropiumstellung durch zwei Fadenschlingen nach der Stirn hin befestigt. Die entstandene Hautlücke misst von oben nach unten 3 Cm., von rechts nach links 2 Cm. Sie wird mit Haut vom rechten Oberschenkel bedeckt. Die Haut heilte vollständig an. Am 4. Juli wurden die Fadenschlingen entfernt und die Kranke am 18. Juli geheilt entlassen.

Im Verlauf der nächsten Monate bildet sich durch weitere geringe Schrumpfung ein ganz unbedeutendes Ektropium der äusseren Hälfte des rechten unteren Augenlides. Der Schluss der Augenlider war genügend, bei geöffnetem Auge war etwas Schleimhaut zu sehen. Die Kranke wurde deshalb am 17. November 1890 wieder aufgenommen. Kein Recidiv. Die Fläche aufgesetzter Haut an der rechten Wange misst von oben nach unten 5 Cm., von rechts nach links 7 Cm. Am 18. November wurde nochmals die äussere Lamelle des rechten unteren Augenlides in der Höhe und concentrisch mit dem Margo infraorbitalis abgelöst. Der Schnitt führte 1 Cm. unterhalb des Ciliarrandes. Das Augenlid wird nach oben geschlagen, an die Stirn befestigt und die entstandene Hautlücke, die von rechts nach links 5,5 Cm., von oben nach unten 0,5 bis 2,0 Cm. misst, mit Haut vom rechten Oberschenkel besetzt. Am 3. Tage nach der Operation wurden die Fadenschlingen entfernt, die Haut heilte vollständig an. Vom 25. November an blieb sie ohne Verband; Waschungen mit Olivenöl. In den folgenden Tagen zur Probe mehrere Einspritzungen mit Tuberculin, keine localen, keine allgemeinen Erscheinungen, geringe Temperatursteigerung. Die Kranke wurde deshalb wieder entlassen und ist bis jetzt — 20. October 1891 — geheilt geblieben.

5. Näther, Franziska, 23 Jahre alt, Näherin. Die Kranke leidet seit dem 3. Lebensjahre an Lupus der rechten Unterkiefergegend. Ausserdem hat sie Jahre lang an fistulösen Eiterungen am Hals und Rumpf gelitten. Sie blieb im Wesentlichen ohne Behandlung bis zum Jahre 1887.

Dann wurde sie kurze Zeit mit Salben und einem inneren Mittel behandelt. Im Jahre 1888 stellte sich wieder der frühere Zustand ein, sie blieb aber ohne Behandlung. Am 23. Februar 1891 wurde sie in die chirurgische Klinik in Leipzig aufgenommen.

Kleines, schwächliches Mädchen von mässigem Ernährungszustande. Die inneren Organe sind gesund. An beiden Seiten des Halses und Nackens zahlreiche alte Drüsennarben. Der Unterkiefer ist in der Entwicklung zurückgeblieben, so dass die Schneidezähne des Oberkiefers 1,5 Cm. über die des Unterkiefers hinausragen. An der rechten Seite des Unterkiefers, nach links bis über die Mittellinie hinüber, befindet sich eine alte, glatte, leicht geröthete Narbe von 10 Cm. Länge und 3—4 Cm. Breite. Nach oben daran schliesst sich in derselben Ausdehnung in der Breite von 1—2 Cm. ein Lupusherd an. Die Knötchen sind zum Theil in geschwürigem Zerfall. Am Rumpfe und den Extremitäten mehrere alte, geheilte Narben, die zum Theil mit den Knochen fest verwachsen sind. Im Februar und März 1890 wurde sie mit Tuberculin nach den bekannten Vorschriften behandelt und am 25. März gebessert entlassen.

Am 25. Mai wurde sie wieder aufgenommen. Ihr Zustand war derselbe, wie zur Zeit der ersten Aufnahme. In den nächsten Tagen erhielt sie noch vier Einspritzungen von Tuberculin. Am 5. Juni wurde der ganze Lupusherd und die alte Lupusnarbe, soweit sie noch geröthet war, im Gesunden mittelst Messers entfernt. Der Schnitt führte überall mindestens 0,5 Cm. im Gesunden. Es entstand dadurch eine Hautlücke von 12 Cm. Länge und 8 Cm. Breite. Der Grund der Wundfläche wurde durchweg von subcutanem Fettgewebe, nur an einzelnen Stellen von Fascie oder Muskel gebildet. Eine verkäste Lymphdrüse unter der Mitte des Unterkiefers wurde mit weggenommen. Die frische Wundfläche wurde sofort mit Haut vom rechten Oberschenkel bedeckt. Die aufgesetzte Haut heilte vollständig an. Am 20. Juni war die Heilung abgeschlossen, die Kranke wurde jedoch noch bis zum 6. Juli zur Beobachtung im Krankenhause behalten. Die aufgesetzte Haut ist glatt, die Fläche um ein Geringes geschrumpft; der Längsdurchmesser betrug zur Zeit der Entlassung 10,75 Cm., der Querdurchmesser 4,0 Cm. Am 31. December 1891 laut Mittheilung ohne Recidiv.

6. Hentschel, Henriette, 54 Jahre alt. Die Kranke leidet seit 9 Jahren an Lupus, der an der Nasenspitze begann und sich allmählich allseitig ausbreitete. Vor 2 und 3 Jahren wurde sie einmal 11 Wochen, das andere Mal 16 Wochen in einem grösseren Krankenhause behandelt, wodurch vorübergehende Besserung eintrat. Am 11. December 1890 wurde sie in die chirurgische Klinik aufgenommen zum Zwecke der Behandlung mit Tuberculin.

Sie ist eine mittelgrosse, kräftig gebaute Frau von mässigem Ernährungszustande. Die inneren Organe sind gesund. Der mittlere Theil des Gesichtes und die Gegend der linken Augenbraue sind von Lupus befallen. Die linke Augenbraue ist zum Theil zerstört, die Haare ausgefallen. Die entartete Stelle misst 4 Cm. in der Länge, 2 Cm. in der Breite. Sie ist diffus geröthet, nur am Rande charakteristische Tuberkel

und kleine Geschwüre. An diese entzündete Stelle schliesst sich nach oben eine 3 Cm. lange und 1 Cm. breite weisse Narbe an. Im Gesicht ist der mittlere Theil von einem Jochbein bis zum anderen und von dem unteren Rande der Augenhöhle bis zur Oberlippe einschliesslich tuberculös entartet. Der Durchmesser des Lupus beträgt am oberen Rande, quer über die Nase gemessen, 11 Cm., in der Höhe der Oberlippe, in querer Richtung gemessen, 16 Cm., von oben nach unten misst sie 7 Cm. Die untere Hälfte des Nasenrückens, die Nasenflügel, das Septum narium bis in das Innere der Nasenhöhle hinein, ebenso der ganze Rand der Oberlippe bis auf die Schleimhaut in geschwürigem Zerfall. Das Geschwür greift an der Oberlippe auf die Schleimhaut über. Allgemeine Schwellung und Röthung der Stelle; am stärksten ist die ganze Oberlippe geschwollen; sie erreicht wenigstens die doppelte Dicke der normalen. Auf der rechten Wange ein kleines, auf der linken ein grösseres Geschwür. Sämmtliche Geschwüre mit dicken, braunen Krusten bedeckt. Die Kranke wurde mit Tuberculin nach den damaligen Vorschriften behandelt; sie bekam im Ganzen 22 Einspritzungen, von 0,01—0,05 Ccm.; es trat starke Reaction ein, sowohl locale als allgemeine; die entzündlichen und ödematösen Schwellungen gingen zurück, die Geschwürsflächen verkleinerten sich wesentlich. Die Kranke wurde am 12. März 1891 gebessert entlassen.

Am 27. Mai wurde sie von Neuem aufgenommen zur Fortsetzung der Cur. Der Zustand war ungefähr derselbe, wie zur Zeit der ersten Aufnahme. Es wurden noch mehrere Einspritzungen mit Tuberculin vorgenommen, ohne dass eine nennenswerthe Besserung eingetreten wäre. Von Mitte Juni an wurde von weiteren Einspritzungen abgesehen und die operative Behandlung eingeleitet. Der Lupus der äusseren Gesichtshaut wurde in drei Zeiten herausgeschnitten und die jedesmalige frische Wundfläche sofort mit Haut vom Oberschenkel besetzt. Die erste Operation fand am 17. Juni 1891 statt. Entfernung des Lupus in der Gegend des linken Margo supraorbitalis und an der linken Wange. An der ersten Stelle entstand eine Lücke, die von oben nach unten 2,5 Cm., von rechts nach links 5 Cm. misst. Der Lupus der linken Wange und linken Nasenseite wurde in zwei Theilen entfernt. An Stelle des oberen Stückes entstand eine Wundfläche, die von rechts nach links 7 Cm., von oben nach unten 2,5 Cm. mass. In der Umgebung des linken Mundwinkels eine Fläche von 6 und 3 Cm. Durchmesser. Zwischen diesen beiden Stellen blieb ein Streifen stehen, der den Eindruck einer geheilten Lupusnarbe machte. Die entfernten Hautlappen wurden da, wo sie im Lupösen abgelöst wurden, ebenfalls mit dem Messer abgetrennt. Die frischen Wundflächen wurden mit Haut vom linken Oberschenkel besetzt. Die Haut heilte vollständig an, und am 4. Juli wurde der Lupus der rechten Wange in derselben Weise bis zur Nase hin und eines kleinen Theiles der rechten Hälfte der Oberlippe entfernt und die frische Wundfläche, die von oben nach unten 7 Cm., von rechts nach links 4 Cm. mass, mit Haut vom rechten Oberschenkel besetzt. Im Verlauf des Nachmittags und der folgenden Nacht trat mehrmaliges Erbrechen ein. Die Hautstücke heilten sämmtlich fest an. Am 14. Juli wurde die Haut der Oberlippe und der ganze Lippenrand zugleich mit einem Theile des

Musculus sphincter oris entfernt und die frische Wundfläche in derselben Weise mit Haut bedeckt. Durch diese Operation wurden die Schneidezähne des Oberkiefers vollständig von der Weichtheildecke entblösst. In der Folgezeit trat eine geringe Schrumpfung der Oberlippe ein, so dass noch einige Millimeter vom Zahnfleisch frei zu Tage lagen und der Lippenschluss ganz unmöglich war. Am 3. August wurde die neue Oberlippe in folgender Weise gebildet: Die Breite der gegenwärtigen Oberlippe betrug etwas über 1 Cm. Der fehlende Theil der Oberlippe würde ebenfalls ungefähr die Breite von 1 Cm. haben. Es wird deshalb etwas über 1 Cm. oberhalb des Randes der Oberlippe ein Schnitt parallel dem freien Rande derselben durch die ganze Dicke der Haut bis ins subcutane Fettgewebe geführt, der über beide Mundwinkel um 1 Cm. hinausragt und sich an beiden Mundwinkeln nach unten senkt, so dass er bis in die Höhe der Unterlippe reicht; nun wird die äussere Hälfte des unterhalb des Querschnittes gelegenen Theiles der Oberlippe sorgfältig abgelöst, so dass sie nur noch an den beiden Mundwinkeln und längs des ganzen Lippenrandes mit der tieferen Schicht der Oberlippe zusammenhängt. Diese äussere Lamelle wird so nach unten geschlagen, dass die bisherige äussere Haut dem Innern des Mundes zugekehrt ist und den fehlenden Theil der Oberlippe reichlich ersetzt. Der freie Rand der neugebildeten Oberlippe wird durch drei Fadenschlingen gegen das Kinn hin befestigt. Die äussere Wundfläche von der doppelten Breite des herabgeschlagenen Lappens gleich 2,25 Cm. und 10 Cm. Länge wird mit Haut vom rechten Oberschenkel besetzt. Die Haut heilte an, die Oberlippe war reichlich genug gemacht, die Kranke wurde am 17. August bis auf Weiteres entlassen. Die Behandlung der Schleimhauttuberculose soll später in Angriff genommen werden. Bis 31. December 1891 bin ich ohne Nachricht.

7. Gotthardt, Helene, 19 Jahre alt. Die Krankheit begann im 7. Lebensjahre am rechten Nasenflügel. Der ergriffene Theil wurde herausgeschnitten, die Krankheit kehrte jedoch wieder und griff weiter um sich. Wiederholte Behandlung mit Salbenverbänden blieben erfolglos. Am 12. Januar 1891 Aufnahme in die chirurgische Klinik.

Sie ist ein grosses, kräftiges Mädchen von schlankem Körperbau und gutem Ernährungszustande. Die inneren Organe sind gesund. Die Nase, die Oberlippe und die angrenzenden Theile der Wangen von ulcerirendem Lupus eingenommen, hoch aufgequollen, zum Theil mit dicken Borken bedeckt, unter denen dünnflüssiger Eiter hervorquillt. Die Nasenspitze, die Nasenflügel und der knorpelige Theil des Nasenseptums fast vollständig zerstört. Der Lupus erstreckt sich von der Mitte des Nasenrückens und dem Infraorbitalrande bis unterhalb der Mitte zwischen Unterlippe und Kinn. Der längste Durchmesser von oben nach unten 9 Cm., von rechts nach links in der Höhe der Mundspalte 10 Cm. Der Hauptsitz ist die Umgebung des Mundes und der untere Theil der Nase. Die entartete Stelle bildet ein zusammenhängendes Ganze, ist geröthet und geschwollen und schilfert stark ab. Am Rande am Uebergang in die gesunde Haut einzelne isolirte Lupusknötchen. Die Mundspalte ist durch narbige Schrumpfung bedeutend verengt, 2,5 Cm. lang. Das Oeffnen

des Mundes ist bis zu 1,5 Cm. möglich. Die ganze infiltrirte Stelle fühlt sich derber an, als die umgebende normale Haut. Wie die Schleimhaut der Mund- und Nasenhöhle beschaffen ist, lässt sich zur Zeit nicht näher feststellen. Behandlung mit Tuberculin in kleinen Dosen. Sehr starke locale und allgemeine Reaction. Sie bekam im Ganzen bis zum 14. März 24 Einspritzungen. An dem genannten Tage wurde sie gebessert entlassen, aus dem hochaufgequollenen Lupus war straffes Gewebe geworden, die Ulcerationen waren geheilt, diffuse Röthung und Lupusknötchen waren noch vorhanden.

Am 1. Mai wurde sie zur Fortsetzung der Cur wieder aufgenommen. Sie erhielt noch eine Anzahl Einspritzungen von Tuberculin in kleinen Dosen. Die Einspritzungen wurden Anfang Juni ausgesetzt und Ende Juni die operative Behandlung begonnen. Am 26. Juni wurde die lupös erkrankte Haut der rechten Wange, der rechten Hälfte der Ober- und Unterlippe, der ganzen Nase und der oberste Theil des Lupus der linken Wange bis in die Höhe der Nasenöffnung in der gewöhnlichen Weise mit dem Messer entfernt. Der Schnitt führte ringsum mindestens 0,5 Cm. im Gesunden. Die Abtrennung im Tuberculösen geschieht zuletzt mit dem Messer. Die Wundfläche misst im Längsdurchmesser 10 Cm., der Breitendurchmesser beträgt im oberen Theile 8, im unteren Theile 7 Cm. Die frische Wundfläche wird mit Haut vom rechten Oberschenkel besetzt. Im Laufe der ersten 24 Stunden trat dreimal Erbrechen ein. Die Hautstücke blieben unverrückt an ihrer Stelle liegen und heilten sämmtlich an. Vom 4. Juli an ohne Verband, einfache Waschungen mit Olivenöl.

Am 8. Juli wurde der Rest der Lupushaut entfernt. Die Operation umfasste den linken Theil der Oberlippe, der Unterlippe und die Umgebung des linken Mundwinkels. An dem Lippenrande wurde der Lappen zuletzt abgelöst. Die Wundfläche misst von oben nach unten 6 Cm., von rechts nach links 5,5 Cm. Hautverpflanzung vom linken Oberschenkel. Im Verlauf der ersten 24 Stunden wiederholtes Erbrechen, die Hautstücke blieben an ihrer Stelle liegen und heilten vollständig an. Am 15. Juli war die Heilung fest. Waschungen mit Oel. Im Laufe der Behandlung hat sich die Mundspalte noch um ein Geringes verengert, so dass sie 2 Cm. lang war. Am 24. Juli wurde die Mundspalte erweitert. Die normale Mundspalte misst durchschnittlich 5 Cm. Es wird deshalb die verengerte Mundspalte an beiden Seiten um je 1,5 Cm. durch einfachen Schnitt erweitert und dann die Schleimhaut mit der äusseren Haut vernäht. Die Heilung erfolgte ohne Zwischenfall, und es trat eine wesentliche Besserung ein. Seit dem Beginn der operativen Behandlung haben sich auch die geschwürigen Processe auf der Nasenschleimhaut wesentlich gebessert, ohne dass irgend ein localer Eingriff vorgenommen worden ist. Die weitere Behandlung ist für den Winter verschoben und die Kranke am 10. August entlassen. Ende November ohne Recidiv.

8. Jacob, Bertha, 23 Jahre alt, Dienstmädchen. Die Kranke ist bis vor 2 Jahren immer gesund gewesen. Vor 2 Jahren erkrankte sie an Lupus. Derselbe begann an der unteren Hälfte der linken Wange. Vor $1\frac{1}{2}$ Jahren entzündete sich das rechte Auge, nach 8 Wochen war es fast erblindet. Die rechte Wange ist vor einem Jahre ergriffen worden,

die Nase erst in der letzten Zeit. Sie wurde mit Jodkalium und Unguent. cin. ohne Erfolg behandelt. Am 10. Mai 1890 Aufnahme in die chirurgische Klinik.

Mittelgross, kräftiger Körperbau, guter Ernährungszustand. Innere Organe gesund. Alte, dicke Trübung der Hornhaut des rechten Auges, geringes Ektropium des rechten unteren Augenlides; zahlreiche alte Pockennarben im Gesicht. An der rechten und linken Wange und an der Nase finden sich mit dicken Borken besetzte Geschwüre. Die Borken sind trocken; unter ihnen findet man einen speckigen Grund. Die Grenzen der Geschwüre sind unregelmässig, scharf, zum Theil unterminirt. Die Umgebung der Geschwüre ist geröthet und schilfert stark ab. Die Erkrankung erstreckt sich auf der rechten Wange von der Nasenwurzel bis fast zum äusseren Augenwinkel, beginnt oben unmittelbar unter dem unteren Lidrande und erstreckt sich bis zur Oberlippe, indem sie allmählich an Breite abnimmt. An der Nase ist die Spitze und der linke Nasenflügel erkrankt bis zum Beginn des knöchernen Nasengerüstes. Unmittelbar unter dem linken Auge ist ein 3 Mm. breites, 1,5 Cm. langes Geschwür. Der grösste Lupusherd findet sich an der linken Wange. Hier ist die ganze Partie von der Nase bis zum Jochbein geschwollen und geröthet, die Haut trocken und spröde und schilfert ab. In diesem Bezirk befindet sich unmittelbar neben der Nase ein Geschwür von 1,5 Cm. Länge, daneben eine Geschwürsreihe von 6 Cm. Länge. Ausserdem noch vereinzelte punktförmige. Der grösste zusammenhängende Herd ist am unteren Theile der linken Wange, — ein dreieckiger Bezirk, dessen Basis zwischen Mundwinkel und Gehörgang liegt, 6 Cm. lang. Die Spitze des Dreiecks liegt unter dem Unterkieferrande, fast in der Mitte unter dem Kinn. Die Länge beträgt 9,5 Cm. Der mittlere Theil ist vollständig im Ausheilen begriffen, zum Theil schon vernarbt, die Narbe jedoch noch geröthet, die Ränder zum Theil im geschwürigen Zerfall, zum Theil derb infiltrirt. Um die Diagnose sicher zu stellen, wird eine Probeexcision vorgenommen. Die mikroskopische Untersuchung bestätigt die Diagnose Lupus: charakteristische Tuberkel mit Verkäsung und Riesenzellen, die bis in die Tiefe der Schweissdrüsen reichen. Die Schleimhaut des linken Nasenganges ist ebenfalls tuberculös entartet, wie weit, lässt sich zur Zeit nicht feststellen. Desgleichen findet sich in der Haut des linken oberen Augenlides ein kleiner Lupusherd. Zunächst Behandlung mit Compressenverbänden, um die reactive Entzündung in der Umgebung der Lupusstellen zu beseitigen.

Am 30. Mai 1890 Beginn der operativen Behandlung. Der Lupusherd der rechten Wange wird mit dem Messer im Ganzen entfernt. Der Schnitt führt überall mindestens 2 Mm. vom Rande des erkennbaren Lupus entfernt im Gesunden. Vom unteren Augenlide bleibt nur der Lidrand stehen, die übrige Haut musste mit entfernt werden. Die frische Wundfläche wird durchweg von Fettgewebe gebildet; sie stellt ein Dreieck dar, dessen Seiten 5, 5 und 7 Cm. messen; sie wird mit Haut vom rechten Oberschenkel bedeckt. Die Haut heilte ausnahmslos an. Vom 6. Juni an blieb sie ohne Verband und wird täglich zweimal mit Oel gewaschen. Am 12. Juni zweite Operation. Es wird zunächst die Lupusstelle am linken oberen Augenlide herausgeschnitten und versucht, die Wunde durch

Naht zu schliessen. Das Lid wurde jedoch durch die Naht nach oben gezerrt, so dass der Lidschluss nicht mehr möglich war; Entfernung der Naht. Hierauf wurden die Lupusstellen am unteren Theile des linken Nasenflügels entfernt. Es bestand die Annahme, dass der Lupus der äusseren Haut mit dem der Schleimhaut nicht im unmittelbaren Zusammenhange stände, und es sollte vorläufig nur der Lupus der äusseren Haut entfernt werden. Bei der Operation zeigte sich jedoch, dass die tuberculöse Entartung die Nasenwand vollständig durchwucherte. Eine grössere Nasenplastik war nicht beabsichtigt, es wurde nur die entstandene Lücke durch einen gestielten Lappen gedeckt, ohne den Schleimhautlupus vollständig zu entfernen. Hierauf werden noch die lupösen Theile auf der linken Wange bis zur Höhe der Nasenöffnung von oben her herausgeschnitten. Die frischen Wundflächen, auch die des linken oberen Augenlides, werden mit Haut vom linken Oberschenkel bedeckt. Die aufgesetzte Haut und der gestielte Lappen heilten vollständig an. Am rechten unteren Augenlide bildete sich das durch die Operation beseitigte Ektropium allmählich wieder in derselben Stärke wie früher aus. Am 1. Juli wurde das Ektropium beseitigt und der Rest des Lupus der linken Seite entfernt. Die äussere Haut des unteren Augenlides wurde 0,5 Cm. vom Lidrande entfernt in der ganzen Länge losgelöst, nach oben geschoben und durch zwei Nähte in mässiger Entropiumstellung an die Stirnhaut befestigt. Es entstand eine Hautlücke von 3 Cm. Länge und 1 Cm. Breite. An der Stelle, wo der untere Theil des Lupus der linken Wange herausgeschnitten wurde, entstand eine Hautlücke von 9 Cm. Länge und 3—3,5 Cm. Breite. Die frischen Wundflächen wurden mit Haut vom linken Oberschenkel besetzt. Damit war aller Lupus der Haut entfernt, nur der Schleimhautlupus der Nase bestand noch. Die Stellen, an denen neue Haut aufgesetzt war, waren anfangs 0,5 Cm. und mehr gegenüber der übrigen Haut vertieft; als die Kranke am 25. Juli 1890 entlassen wurde, waren die Vertiefungen vollständig ausgeglichen. Am 27. November 1890 kam sie wieder. Die Nasenspitze, der linke Nasenflügel und die Nasenschleimhaut wieder von ulcerirendem Lupus eingenommen, ausserdem drei kleine tuberculöse Geschwüre an der linken Wange und unter dem Kinn. Die früher aufgesetzte Haut ist frei von Recidiv, die kleinen Recidive an der linken Wange finden sich zum Theil am Rande der aufgesetzten Haut, zum Theil in der alten, unberührt gebliebenen Lupusnarbe. Die Kranke wurde nun einer Injectionscur mit Tuberculin unterworfen. Sie hatte sehr starke locale und allgemeine Reaction und bekam eine ausgedehnte Bronchitis, die vorher nicht einmal in Andeutungen bestand. Die acut entzündlichen Erscheinungen in der Umgebung der tuberculösen Herde und die Geschwüre selbst besserten sich wesentlich, Heilung trat jedoch, trotz mehrmonatlicher systematischer Behandlung, nicht ein.

Die operative Behandlung wurde erst am 5. Juni 1891 wieder aufgenommen. An diesem Tage wurde das Lupusknötchen unter dem Kinn und die beiden Geschwürstellen an der linken Wange entfernt. Die Lücke an der linken Wange von ungefähr 4 Qcm. Grösse wurde mit Haut vom linken Oberschenkel besetzt, die frische Wunde unter dem Kinn durch Naht geschlossen. Die aufgesetzte Haut heilte vollständig

an, die genähte Wunde heilte per prim. int. Die letzten Einspritzungen mit Tuberculin waren Ende Mai gemacht. Die Entzündung des linken Nasenflügels war wesentlich gebessert. Nach dem Aussetzen der Einspritzungen wurde die Entzündung jedoch wieder stärker, die Geschwüre gingen wieder in rascheren Zerfall über. Es wurde deshalb, ehe die Entfernung des Nasenlupus in Angriff genommen wurde, noch eine kurze Einspritzungscur mit Tuberculin vorgenommen. Sie erhielt vom 30. Juni bis 5. Juli 4 Einspritzungen, je 0,005 Tuberculin. Es traten niemals irgend welche Reactionserscheinungen an den Stellen auf, die mit Excision und Hautverpflanzung behandelt waren, nur mässige Reaction an der Nase. Am 15. Juli 1891 wurde der ganze linke Nasenflügel bis zum knöchernen Nasengerüst hinauf entfernt, ebenso die Haut und Schleimhaut des ganzen linken Naseneinganges, des Nasenbodens und der Nasenscheidewand bis zum Beginn des knöchernen Nasengerüstes. Am rechten Nasenflügel war nur ein Theil der äusseren Haut von Lupus befallen; sie wird mit entfernt. An der Schleimhaut des linken Nasenganges war es nicht ganz sicher, ob die Operation immer im Gesunden vorgeschritten war; es wurde deshalb von einer sofortigen Nasenplastik abgesehen und die ganze frische Wundfläche, sowohl die Stellen, an denen die äussere Haut fehlte, als auch der Schleimhautdefect, mit Haut vom linken Oberschenkel besetzt. Die Haut heilte ohne Zwischenfall an. Am 18. August wurde der linke Nasenflügel in folgender Weise gebildet: Es wurde ein viereckiger Lappen, dessen Basis dem Rande des entfernten Nasenflügels entsprach, und dessen Grösse die Grösse des entfernten Nasenflügels erreichte, aus der linken Wange gebildet. Der Lappen wurde so herübergeklappt, dass die freien Ränder mit den angefrischten Rändern des knöchernen Naseneinganges und des Nasenrückens vereint werden konnten und der dritte freie Rand den unteren Rand des neuen Nasenflügels bildete. Zur Herstellung eines festen und wohlgeformten Nasenrückens wurde ein schmaler, gestielter Lappen aus der Mitte der Stirn heruntergeschlagen und an der Nasenspitze auf der frischen Wundfläche mit einigen Nähten befestigt. Der grösste Theil der Wundfläche des Wangenlappens lag frei zu Tage und wurde ebenso wie die Stelle, von der er genommen, mit Haut vom linken Oberschenkel besetzt. Die Hautlücke an der Stirn konnte durch die Naht geschlossen werden. Die Plastik gab ein gutes Resultat. Auch die aufgesetzte Haut heilte fast völlig an. Am 18. September 1891 Entlassung.

9. Amende, Martha, 19 Jahre alt, Näherin. Die Kranke leidet nach ihrer Angabe seit ungefähr $2\frac{1}{2}$ Jahren an Lupus des Gesichtes, der sich verhältnissmässig rasch ausbreitete. Die Erkrankung der Hand soll erst später begonnen haben. Sie wurde mit Leberthran und Jodkalium behandelt. Aufnahme am 25. October 1890.

Mittelgross, schlanker Körperbau, guter Ernährungszustand. Innere Organe gesund. An der Nase ist der ganze untere Theil bis zum knöchernen Nasengerüst geröthet und geschwollen. Die Schleimhaut derselben mit grösseren und kleineren Geschwüren dicht besetzt. Die Oberlippe ist dick, die Haut mit zahlreichen alten Narben besetzt, das Lippenroth mit Rhagaden durchfurcht. Das Lippenroth der rechten Unterlippe ist

in geschwürigem Zerfall, die Ränder des Geschwüres sind derb. Beide Wangen sind von grossen zusammenhängenden Lupusherden bedeckt; der Lupus der linken Wange misst von oben nach unten 8 Cm., von rechts nach links oben 6, unten 3 Cm., an der rechten Wange von oben nach unten 12 Cm., im queren Durchschnitt 4—7 Cm. Die entsprechenden Flächen sind im Ganzen geröthet und mässig geschwollen, mit zahlreichen Lupusknötchen durchsetzt, einzelne derselben in geschwürigem Zerfall. Tuberculöse Ulcerationen an der vorderen Hälfte des harten Gaumens. Die ganze rechte Mittelhand ist mässig geschwollen, die ganze Haut der Streckfläche der Mittelhand von Lupus eingenommen. Entsprechend der Mitte des zweiten Metakarpalknochens findet sich ein 1 Cm. grosses Geschwür, im Uebrigen nur Lupus in Knötchenform. Der Zeigefinger ist um etwa 1 Cm. verkürzt. Die mikroskopische Untersuchung eines aus dem Handrücken ausgeschnittenen Stückchens bestätigt die Diagnose Lupus: charakteristische Tuberkel mit centraler Verkäsung und zahlreichen grossen Riesenzellen. Die Kranke wurde zunächst Monate lang mit Tuberculin behandelt in Dosen von 0,01—0,1. Es traten sehr schwere Erkrankungszustände ein. Der Lupus besserte sich wesentlich, eine vollständige Heilung erfolgte jedoch an keiner Stelle. Dagegen hat sich der Ernährungszustand wesentlich verschlechtert.

Am 25. Mai 1891 wurde die operative Behandlung begonnen, nachdem die Behandlung mit Tuberculin am 22. Mai beendet worden war. Am 25. Mai wurde der Lupus des rechten Handrückens entfernt, der Zeigefinger exarticulirt, der grösste Theil des zweiten Metakarpalknochens, der zum Theil durch Tuberculose zerstört war, entfernt. Die Haut wurde, soweit es ging, im Gesunden entfernt. Da, wo das Geschwür war, ging eine Fistel bis auf den cariösen Knochen; das umgebende tiefere Gewebe war tuberculös entartet und weithin ödematös infiltrirt. Die Grenze der Tuberculose liess sich nicht mit Sicherheit feststellen, ohne zu viel gesundes Gewebe zu opfern. Es blieb daher unentschieden, ob alles Tuberculöse entfernt war. Die entstandene Hautlücke mass von oben nach unten 9 Cm., von rechts nach links 12 Cm. Sie wird mit Haut vom rechten Oberschenkel bedeckt. Die Haut heilte vollständig an, nur in der Vertiefung, die an Stelle des zweiten Metakarpalknochens entstanden ist, geringe Absonderung. Am 8. Juni 1891 wurde der Lupus an der linken Wange im Gesunden entfernt. Der Schnitt führt am Rande mindestens 0,5 Cm. im Gesunden; der Grund der Wundfläche war durchweg subcutanes Fettgewebe; sie mass von oben nach unten 8 Cm., im queren Durchmesser oben 6 Cm., unten 3,5 Cm. Sie wird mit Haut vom linken Oberschenkel bedeckt. Die Haut heilte vollständig an. Am 22. Juni Ausschneiden des Lupus der rechten Wange in derselben Weise, wie an der linken. Die entstandene Wundfläche — überall subcutanes Fettgewebe — mass von oben nach unten 11,5 Cm., im Querdurchmesser 7,0—10,5 Cm. Sie wird mit Haut vom rechten Oberschenkel bedeckt. Heilung. Am 2. Juli wurde das tuberculöse Geschwür an der rechten Unterlippe im Gesunden herausgeschnitten und die weitklaffende Wunde quer vernäht. Aus der Oberlippe wird entsprechend den beiden Rhagaden ein Keil in der ganzen Dicke herausgeschnitten und die Wunde durch quere Naht geschlossen. Heilung per prim. int.

Von weiterer operativer Behandlung wird wegen des immer noch schlechten Ernährungszustandes der Kranken abgesehen und dieselbe am 10. August bis auf Weiteres entlassen. Die bisher operativ behandelten Stellen im Gesicht sind allmählich immer blasser und glatter geworden; es sind keine Spuren von Recidiv bemerkbar. An der rechten Hand sind entsprechend der Stelle des entfernten Mittelhandknochens noch einige kleine Geschwüre. Die mit Haut besetzten Stellen an den Wangen sind um ein Geringes geschrumpft; die der linken Wange misst von oben nach unten 6 Cm., von rechts nach links 2,5—4,5 Cm., die der rechten Wange misst von oben nach unten 10 Cm., von rechts nach links 3—8 Cm.

10. Neubert, Hulda, 25 Jahre alt. Die Kranke leidet seit dem 6. Lebensjahre an Lupus beider Arme. Die Erkrankung wurde Jahre lang nicht beachtet; erst seit dem 19. Lebensjahre ist sie zu wiederholten Malen in ärztlicher Behandlung gewesen. Sie wurde mit Salbenverbänden behandelt und mit dem Glüheisen gebrannt. Vor 2½ Jahren wurde sie in einem grösseren Krankenhause 1 Jahr lang systematisch mit Auskratzen, Brennen und Aetzen behandelt und geheilt entlassen. ½ Jahr später traten wieder neue Knötchen auf. Am 16. Februar 1891 Aufnahme in die chirurgische Klinik.

Patientin ist ein kleines, schwächliches Mädchen von dürftigem Ernährungszustande. Sie leidet an Lupus beider Arme und des rechten Fusses. Die inneren Organe sind gesund.

Der Lupus hat folgende Localisation:

A. Linker Arm: 1. Am Handrücken derbe Knoten, zum Theil im geschwürigen Zerfall, mit dicken Borken besetzt. Die tuberculöse Entartung nimmt fast den ganzen Handrücken ein und bildet beinahe eine zusammenhängende Fläche. Die einzelnen noch abgrenzbaren Knoten haben eine Grösse bis zu 1 Cm. Durchmesser. Der Querdurchmesser der infiltrirten Stelle beträgt 5,5 Cm., der Längsdurchmesser 6,0 Cm. 2. Eine weitere Lupusstelle befindet sich am Kleinfingerrande der Mittelhand von 2 Cm. Länge und 1,5 Cm. Breite. 3. Ein grösserer Herd in der Falte zwischen Daumen und Zeigefinger; Durchmesser 2,5 und 3 Cm. 4. Zwei kleinere Herde über der Beugefläche des Handgelenkes, der eine 3 Cm. Länge und 1 Cm. Breite, der andere 0,5 Cm. Durchmesser. 5. Mehrere confluirende Lupusknötchen in der Gegend des Proc. styl. uln. von 2 Cm. Länge und 0,5 Cm. Breite. 6. In der Mitte des Vorderarmes am Ulnarrande eine Geschwürsfläche mit umgebender entzündlicher Infiltration, Gesammtdurchmesser 3,0 Cm. 7. Eine Anzahl Infiltrationsherde an der Streckfläche des Ellbogengelenkes, im Ganzen 5, der kleinste 1 Cm. Durchmesser, der grösste 4 Cm. Durchmesser. 8. In der inneren Bicipitalfurche unmittelbar oberhalb des Ellbogengelenkes eine haselnussgrosse, geschwollene Lymphdrüse. Ausserdem befinden sich am Vorderarm und der Innenfläche des Oberarmes eine Anzahl grösserer und kleinerer Lupusnarben.

B. Rechter Arm: An der Ulnarseite des Vorderarmes an der Streckfläche desselben und über der Streckfläche des Ellbogengelenkes bis fast in die Mitte des Oberarmes 23 Lupusherde von Bohnengrösse bis zu einem

Durchmesser von 3 Cm. von gleicher Beschaffenheit und ähnlicher Localisation, wie am linken Arme, ebenso alte Narben.

C. Rechter Fuss: Die dritte Zehe fehlt, an der Basis der vierten Zehe ein Lupusherd von 2 Cm. Durchmesser. Am Unterschenkel, am Mittelfuss und am inneren Knöchel alte Narben.

Sämmtliche Lupusherde beschränken sich auf die Haut und das subcutane Gewebe, mit Ausnahme des unter A 6. aufgeführten, welcher fest auf der Ulna aufsitzt. Die Form des Lupus ist die grossknotige mit vereinzelten Geschwüren.

Die Kranke wurde zunächst mit Tuberculin behandelt und am 23. März etwas gebessert entlassen.

Am 2. Juni wurde sie zum Zwecke der operativen Behandlung wieder aufgenommen. Der Zustand war derselbe wie zur Zeit der ersten Aufnahme. Sie wurde zunächst mit Bädern und Compressenverbänden behandelt, um die bestehenden entzündlichen Erscheinungen in der Umgebung der Lupusherde zu bessern.

Am 16. Juni Beginn der operativen Behandlung. Es werden sämmtliche Lupusherde an der linken Hand und am linken Arm, mit Ausnahme der tuberculösen Fistel, die auf die Ulna führt, und der Lupusherde, die auf der Streckseite des Ellbogengelenkes sich befinden, ausgeschnitten. Es war beabsichtigt, sämmtliche Herde am linken Arm auf einmal zu entfernen. Die Operation gewann aber eine grössere Ausdehnung, und die Lagerung der Streckseite des Ellbogengelenkes hätte Schwierigkeiten bereitet. Deshalb wurde zu Gunsten der Sicherheit des Erfolges die Operation getheilt. Zugleich wurde die Lymphdrüse in der inneren Bicipitalfurche entfernt. Die kleineren Wunden wurden sofort durch die Naht geschlossen; es bleiben nur 3 Hautlücken übrig: am Handrücken, zwischen Daumen und Zeigefinger und an der Beugefläche des Vorderarmes unmittelbar oberhalb des Handgelenks. Der Grund dieser Wundflächen ist fast überall von Fascie gebildet. Sie werden sofort mit Haut vom rechten Oberschenkel besetzt. Die Durchmesser der Hautlücken betrugen am Handrücken 7 und 8 Cm., zwischen Daumen und Zeigefinger 2 Cm., an der Beugefläche des Vorderarmes 5 und 3 Cm. Lagerung des Armes auf ein Handbrett. Ausserdem wurde noch der Lupusknoten am rechten Mittelfuss entfernt; die entstandene Hautlücke mass 2 Cm. im Durchmesser. Hautverpflanzung. Der Schnitt führte überall mindestens 0,5 Cm. im Gesunden, und es wurde die Haut sammt subcutanem Fettgewebe bis auf die Fascie entfernt. Die genähten Stellen heilten per prim. int., und die aufgesetzte Haut heilte vollständig an. Am 20. Juni verliess die Kranke das Bett, am 23. wurden die Nähte entfernt. Am 25. Juni erfolgte die zweite Operation. Es wurden sämmtliche Lupusherde am rechten Arme ausser dem Lupus an der Streckfläche des Ellbogengelenkes, in derselben Weise, wie bei der vorigen Operation, entfernt. Es entstanden 10 Wundflächen, von denen 3 kleine sofort durch die Naht geschlossen wurden; die 7 grösseren wurden mit Haut vom rechten Oberschenkel besetzt. Die Durchmesser derselben betrugen, in der Reihenfolge vom Handgelenk nach dem Ellbogengelenk zu:

1.	Längsdurchmesser	6,0	Cm.	Querdurchmesser	3—6	Cm.
2.	"	2,5	"	"	4,5	"
3.	"	3,0	"	"	2,0	"
4.	"	3,0	"	"	2,0	"
5.	"	3,5	"	"	9,0	"
6.	"	3,0	"	"	1,5	"
7.	"	2,5	"	"	2,0	"

Die genähten Wunden heilten per prim. int., die aufgesetzten Hautstücke heilten vollständig an. Am 1. Juli dritte Operation: Der Rest der tuberculösen Hautstellen am linken Arm wird in der gewohnten Weise entfernt. Es entstehen 4 Wundflächen von 1—6 Cm. Durchmesser. Die grösste liegt an der Streckfläche des Ellbogengelenkes. Es wurde auch die Fistel an der Streckseite der Ulna ausgeschnitten und die ganze Narbe bis auf die Ulna entfernt. Ob man hier bestimmt im Gesunden war, liess sich nicht feststellen, es wurde zum Theil in altem, derbem Narbengewebe operirt. Die frischen Wundflächen wurden mit Haut vom linken Oberschenkel bedeckt, und das Ellbogengelenk durch eine Gypsschiene an der Beugeseite ruhiggestellt. Die Haut heilte an. Am 10. Juli folgte die vierte Operation: Es wird der Rest der tuberculösen Haut am rechten Arm in der gewöhnlichen Weise entfernt. Es entstanden 2 Wundflächen an der Streckseite des Ellbogengelenkes von ganz unregelmässiger Gestalt. Die grössere umfasste im Längsdurchmesser durchschnittlich 13, im Querdurchmesser 7 Cm. Der grösste Längsdurchmesser beträgt 17, der grösste Querdurchmesser 11 Cm. Die kleinere Fläche fasste im Durchmesser 2 und 3 Cm. Sie werden mit Haut vom rechten Oberschenkel besetzt. Gypsschiene. Am 20. Juli war die endgültige Heilung erreicht; auch die aufgesetzte Haut heilte vollständig an. Die Kranke blieb noch bis zum 10. August der Beobachtung wegen im Krankenhause und wurde dann geheilt entlassen. Am 31. December 1891 ohne Recidiv.

11. Hüttner, Pauline, 24 Jahre alt. Erkrankung an Lupus im Gesicht im 12. Lebensjahre. Vielfache Behandlung in verschiedenen Universitätskliniken und Polikliniken, zuletzt in der Universitätsklinik zu Leipzig, wo im Jahre 1887 eine grössere Nasenplastik vorgenommen wurde. Seitdem wiederholte Behandlung wegen kleiner Recidive. Am 4. Februar 1891 Wiederaufnahme. Drei kleine Lupusherde an beiden Wangen; sie werden am 7. Februar sämmtlich im Gesunden herausgeschnitten, die zwei kleineren Wunden sofort durch die Naht geschlossen, die grössere — 3 Cm. im Durchmesser — wird mit Haut vom rechten Arm bedeckt. Heilung. Abgang am 19. Febr. 1891. Bis 30. October 1891 frei von Recidiv.

12. Schilling, Auguste, 39 Jahre alt, Strickerin. Die Kranke leidet seit dem 6. Lebensjahre an Lupus des Gesichts und ist seit langen Jahren in der chirurgischen Klinik zu Leipzig theils klinisch, theils poliklinisch in Behandlung; sie wurde durch die Behandlung nur zeitweise gebessert. Der Lupus erstreckt sich von der Nasenwurzel bis unter das Kinn bis zur Höhe der Incisura cart. thyr. und von beiden Seiten ungefähr 3 Cm. vom äusseren Gehörgange beginnend über das ganze Gesicht.

Die Nasenspitze und die Nasenflügel sind vollständig verloren gegangen, der Mund ist durch geschwürige Zerstörung und Narbenschrumpfung sehr stark verengt, zeitweise bestand nur eine Oeffnung von wenig über Bleistiftdicke, die durch wiederholte plastische Operation erweitert werden musste. Die Behandlung bestand in der letzten Zeit grösstentheils in Auskratzung und Ustion. Im Jahre 1889 hatte der geschwürige Zerfall einen so hohen Grad erreicht, dass die spontane Ueberhäutung unmöglich erschien, und es wurden deshalb in der Zeit vom 24. Juni bis 13. Juli 1889 nach gründlicher Auskratzung der tuberculösen Geschwüre die frischen Wunden mit Haut vom Oberschenkel besetzt. Die Haut heilte an, und der Zustand der Kranken war ganz wesentlich gebessert. Die Geschwüre waren ausnahmslos geheilt, und die Kranke war zum ersten Male seit Jahren ohne offene Gesichtswunden. Ihr Zustand blieb erträglich. Erst Anfang Juni 1890 trat wieder geschwüriger Zerfall ein. Bis dahin waren zwar deutliche Lupusrecidive vorhanden, aber nur in der Form des Lupus exfoliativus. Am 18. Juli 1890 wurde sie wieder in die chirurgische Klinik aufgenommen. Der Lupus bestand in der früheren Ausdehnung. Ungefähr die Hälfte der Lupushaut war in geschwürigem Zerfall, besonders stark die beiden Nasenflügel, Kinngegend und die beiden Mundwinkel. Die nicht geschwürigen Stellen waren von charakteristischen Lupusknötchen durchsetzt. Ausser im Gesicht findet sich an der Innenfläche des linken Oberarmes, untere Hälfte, ein über 1 Qcm. grosser Lupusherd. Da die bisherigen jahrelangen Bemühungen, den Lupus zur Heilung zu bringen, vergeblich gewesen waren, so soll der Versuch gemacht werden, durch stückweises Abtragen der Lupushaut im Gesunden und Ersatz derselben durch Haut vom Oberschenkel Heilung zu erzielen. So ausgedehnt die Erkrankung auch war, so konnte man ohne Bedenken zur Operation schreiten. Das Gesicht war maskenartig starr, so dass ein schlechteres Resultat nicht erzielt werden konnte. Der ganze Lupus wurde in 4 Sitzungen — am 23. Juli, 14. August, 25. August, 8. September — stückweise entfernt und die frischen Wundflächen immer mit Haut vom Oberschenkel bedeckt. Die herausgeschnittenen Hautstücke massen 40 Qcm., 60 Qcm., 112 Qcm. und 110 Qcm., ausserdem wurde das Knötchen am linken Oberarm herausgeschnitten und die Wunde durch Naht geschlossen. Die frischen Wundflächen im Gesicht wurden immer unmittelbar mit Haut von den beiden Oberschenkeln bedeckt. Die Grundlage für die aufzusetzende Haut bildet durchweg subcutanes Fettgewebe. Die Haut heilte überall ohne Zwischenfall an, und die Kranke wurde am 16. September 1890 aus der Klinik entlassen. Es war kein Lupus an der äusseren Haut mehr vorhanden, welche Ausdehnung der Schleimhautlupus besass, liess sich wegen der Enge der Oeffnung nicht feststellen. Am 24. November 1890 wurde sie zum Zwecke der Behandlung mit Tuberculin wieder in die chirurgische Klinik aufgenommen. Die Haut des Gesichtes war glatt, die Farbe annähernd die normale Farbe der Gesichtshaut, stellenweise noch etwas röther, an der ganzen äusseren Haut keine Lupusrecidive zu bemerken, nirgends ein Geschwür. Die Kranke selbst war mit ihrem gegenwärtigen Zustande sehr zufrieden. Sie wurde einer Einspritzungscur mit Tuberculin nach den damals geltenden Regeln unter-

worfen und reagirte sehr stark, sowohl in den allgemeinen, als auch in den localen Erscheinungen auf der Schleimhaut des Mundes und der Nase. An der früher lupös entarteten Haut des Gesichtes konnte man nirgends eine Spur von Reaction entdecken. Der Schleimhautlupus wurde mit Einspritzung von Tuberculin wesentlich gebessert. Am 11. Februar 1891 wurde das Ektropium des rechten unteren Augenlides beseitigt. Die äussere Haut wurde, 1 Cm. vom Lidrande entfernt, in der ganzen Dicke durchtrennt. Der Schnitt führte parallel dem Lidrande, das Augenlid wurde nach oben geschoben und durch Fadenschlingen gegen die Stirn hin befestigt, die entstandene Hautlücke mit Haut vom rechten Oberarm besetzt. Die Haut heilte an. Das Ektropium war beseitigt. Am 28. Februar 1891 wurde sie entlassen.

13. Witterisch, Amalie, 39 Jahre alt, Näherin. Beginn der Erkrankung im 11. Lebensjahre. Sie litt damals an einer „Brustentzündung", und im Anschluss daran soll sich der Lupus entwickelt haben. Er begann an der Nasenspitze und breitete sich langsam weiter aus. Im Jahre 1870 wurden die lupösen Theile der Nase abgetragen und durch einen Stirnlappen ersetzt, später traten neue Knötchen an Nase und Wange auf, und sie wurde in der hiesigen Klinik zu wiederholten Malen mit Auskratzungen behandelt, zuletzt 1878. Seit 1878 abwechselnd Besserungen und Verschlimmerungen. Wenn ein Aufbruch erfolgte, behandelte sie sich selbst mit Salbenverbänden. Am 12. Jan. 1891 wurde sie wieder aufgenommen zum Zwecke der Behandlung mit Tuberculin.

Der Zustand war folgender: Der ganze mittlere Theil des Gesichtes ist von Lupus eingenommen, von der Nasenwurzel bis zur Oberlippe einschliesslich. Die Mundwinkel sind beide mit ergriffen und rechterseits der angrenzende Theil der Unterlippe auf die Länge von 1 Cm. Die rechte Nasenöffnung ist vollständig obliterirt. Die linke ist wenig über stecknadelkopfgross. Der untere Theil der Nase ist abgeplattet, so dass er vom unteren Theil des knöchernen Nasengerüstes an allmählich zum Niveau der Oberlippe herabsinkt. Die ganze Nasenhaut ist vom Lupus eingenommen. Die entartete Stelle ist diffus geröthet, leicht geschwollen, schilfert stark ab und ist mit zahlreichen Lupusknötchen durchsetzt. Die Stelle misst von der Nasenwurzel bis zur Oberlippe einschliesslich 8 Cm., von rechts nach links entsprechend der Mitte des Nasenrückens 12 Cm., entsprechend dem Rande der Oberlippe 14 Cm. Die Erkrankung greift auf beide Seiten annähernd gleich weit über. Die Kranke wurde einer Einspritzungscur von Tuberculin unterworfen. Sie erhielt 18 Einspritzungen von 0,002—0,05. Mässige Reaction, keine nennenswerthe Besserung. Am 2. März 1891 wurde sie ungefähr in demselben Zustande, wie sie aufgenommen war, entlassen, kam aber am 13. April schon wieder, weil der Lupus stellenweise geschwürig zerfiel. Nochmals Behandlung mit Tuberculin, die bis zum 1. Juni fortgesetzt wurde.

Am 25. Juni beginnt die operative Behandlung. Die Entfernung des Lupus geschah nach den gegebenen Regeln in 4 Sitzungen. Am 25. Juni wurde der Lupus der rechten Wange entfernt bis zum Rande der Nase hin. Die Basis des Lappens wird hier zuletzt im Tuberculösen mit dem Messer durchtrennt, es entsteht eine Wundfläche von 70 Qcm.

Grösse, sie ist durchweg von subcutanem Fettgewebe gebildet und wird sofort mit Haut vom rechten Oberschenkel bedeckt. Heilung. Am 21. Juli zweite Operation. Entfernung eines ungefähr ebenso grossen Hautstückes auf der linken Wange. Die frische Wundfläche wird mit Haut vom linken Oberschenkel besetzt. Am 12. August in derselben Weise Abtragung der Lupushaut der Nase und Ersatz durch Haut vom Oberschenkel. Am 9. September wurde noch ein kleiner Rest von Lupus am unteren Ende entfernt, die frische Wundfläche ebenfalls mit Haut besetzt. Am 19. September wurde die Kranke entlassen; der Lupus der Haut ist vollständig entfernt, die aufgesetzte Haut überall fest, es besteht ein mässiges Ektropium des rechten unteren Augenlides. 31. December 1891: Kein Recidiv.

14. Krippner, Ida, 21 Jahre alt. Die Kranke leidet an Lupus des linken Armes. Die Erkrankung hat im 6. Lebensjahre in der oberen Hälfte des Vorderarmes begonnen. Zu wiederholten Malen ärztliche Behandlung mit Salben. Seit 3 Jahren ist sie ohne ärztliche Behandlung. Am 23. März 1891 wurde sie zum Zwecke der Behandlung mit Tuberculin in die chirurgische Klinik geschickt.

Im Uebrigen gesund und kräftig, leidet sie an Lupus der linken Hand, des Unter- und Oberarmes. Der Lupus beginnt am Handrücken an der Basis des 3., 4. und 5. Fingers und reicht nach oben bis einige Centimeter unterhalb des oberen Endes des Humerus. Am Handrücken ist nur der ulnare Theil befallen. Die Mitte ist vollständig geheilt, nur an den Rändern einzelne Knötchen. Am ganzen Vorderarme eine fast vollständig circuläre zusammenhängende Narbenmasse, in der sich sowohl in der Mitte, als an den Rändern theils einzelne, theils gehäufte Knötchen finden. Die ganze Innenfläche des Oberarmes ist bis einige Centimeter unterhalb der Achselhöhle von einer zusammenhängenden Narbenmasse eingenommen, an deren Rande einzeln stehende Lupusknötchen eingestreut sind. Die Aussenseite des Oberarmes ist fast vollständig frei, nur oberhalb des Ellbogengelenkes findet sich eine zusammenhängende Masse von Lupusknötchen von 7 Cm. Breite und 5 Cm. Länge. Am dichtesten stehen die Lupusrecidive an der Streckfläche des Oberarmes. Es beginnt hier eine zusammenhängende Lupusfläche unterhalb des Ellbogengelenkes und reicht bis fast zum Schultergelenk, ebenfalls in alter Narbenmasse, die mit der auf der Innenfläche des Oberarmes in unmittelbarem Zusammenhange steht. Keine nachweisbare Lymphdrüsenschwellung. Durch die mikroskopische Untersuchung eines ausgeschnittenen Hautstückchens wurde die Diagnose Lupus bestätigt. Am 25. März wurde die Behandlung mit Tuberculin eingeleitet und bis zum 22. Mai fortgesetzt. Sie erhielt in 2tägigen Zwischenräumen 24 Einspritzungen von je 0,002—0,005. Geringe Reaction, einzelne Knötchen gingen zu Anfang der Einspritzungen in Zerfall über, später trat jedoch wieder Ueberhäutung ein, so dass am Schluss der Einspritzungscur der Zustand des Lupus derselbe war, wie vor Beginn.

Am 27. Mai Beginn der operativen Behandlung. Es werden an fünf Stellen der Hand und des Vorderarmes die Lupusherde herausgeschnitten, die Haut in der ganzen Dicke sammt subcutanem Fettgewebe,

und die frischen Wunden mit Haut vom linken Oberschenkel besetzt. Die Stellen haben folgende Ausdehnung:

1. Der ulnare Theil des Handrückens Durchmesser 7 Cm. Länge, 5 Cm. Breite.

2. Ulnare Seite des Handgelenkes Durchmesser 6 Cm. Länge, 5 Cm. Breite.

3. Eine grössere Fläche, welche von der Streckseite auf die Beugeseite des Vorderarmes übergeht. Durchmesser 18 Cm. Länge, 4 Cm. Breite.

Zwei Stellen werden sofort durch die Naht geschlossen. Unterbindung einzelner Gefässe. Im Uebrigen Blutstillung durch Compression. Die Haut heilte überall an, mit Ausnahme einzelner kleiner Stellen, an welchen sich die Unterbindungsfäden befanden. Vom 4. Juni an Aufstehen.

Am 12. Juni zweite Operation. Es werden zwei kleinere Lupusherde am Vorderarm herausgeschnitten und die Wunde durch die Naht geschlossen. Ausserdem zwei umfangreichere Stellen, die mit Haut vom linken Oberschenkel besetzt werden. Die kleinere von ihnen liegt in der Mitte der Streckfläche des Vorderarmes. Den Grund der Wundfläche bildet die Fascie. Der Längsdurchmesser beträgt 7, der Querdurchmesser 4 Cm. Die zweite, grössere Stelle nimmt die obere Hälfte der Beugefläche des Vorderarmes und die ganze Ellbogenbeuge ein und erstreckt sich auf der Beugefläche des Oberarmes bis fast in die Mitte. Der Längsdurchmesser beträgt 24 Cm., der Querdurchmesser in der oberen Hälfte durchschnittlich 9, in der unteren 3 Cm. Der Grund der Wundfläche wird in unterer Hälfte von der Fascie, in der oberen durchweg von subcutanem Fettgewebe gebildet. Die Blutung war verhältnissmässig stark, sie wurde durch Torsion und Compression gestillt; von der Unterbindung vollständig abgesehen. Dorsalschiene von Gyps zur Ruhigstellung des Ellbogengelenkes, dreitheiliger Verband. Nach 2 Stunden trat eine nennenswerthe Nachblutung ein, die durch stärkere Compression gestillt wurde. Infolge der Nachblutung löste sich ein Theil der aufgesetzten Hautstücke; am meisten Haut ging an der Ellbogenbeuge verloren. Im Ganzen heilte nur wenig über die Hälfte der aufgesetzten Haut an. Am 4. Juli wurden die Granulationen abgetragen und der Defect mit Haut vom Oberschenkel bedeckt. Der Arm hatte schon vor dem Beginn der Behandlung infolge der schon früher erfolgten Eingriffe eine mässige Winkelstellung im Ellbogengelenk, die bei der Excision des Lupus corrigirt worden war. Infolge des theilweisen Misserfolges der Hautverpflanzung trat die Contracturstellung wieder ein und verschlimmerte sich bis zum rechten Winkel. Am 28. Juli wurde in Narkose die Streckung des Armes vorgenommen. Die Narbenstränge werden in der Höhe der Ellbogenbeuge mit dem Messer quer eingeschnitten. Zur vollständigen Streckung wird 2 Cm. tiefer ein zweiter Querschnitt gemacht. Die beiden entstandenen Wundflächen fassen im Querdurchmesser 8,5 und 9,5 Cm., im Längsdurchmesser 3 und 4 Cm. Der linke Arm wird in Streckstellung auf eine dorsale Gypsschiene befestigt. 3theiliger Verband. Die aufgesetzte Haut heilte vollständig an. Am 10. Tage nach der Operation Entfernung der Schiene, active und passive Bewegung. Am 17. August Entlassung bis zu Beginn des Wintersemesters. An den operativ behandelten Stellen keine Spur von Lupus. Ich habe die Kranke

bis jetzt — 31. December 1891 — nicht wiedergesehen. Nach Bericht geht es ihr gut.

15. Schreiber, Minna, 27 Jahre alt, Näherin. Ein Bruder der Kranken im Alter von 31 Jahren leidet an Lupus der Füsse. Bei der Patientin hat die Erkrankung im 6. Lebensjahre, zugleich mit der Erkrankung des Bruders, begonnen. Die Erkrankung begann an der rechten Wange, breitete sich über das Gesicht aus und griff langsam und allmählich auf Hals, Rumpf, linken Arm und linkes Bein über. Nach jahrelanger indifferenter Behandlung wurde sie in den letzten zwei Jahren zu wiederholten Malen mit Auskratzungen behandelt. Am 26. Januar 1891 wurde sie in die chirurgische Klinik aufgenommen zum Zwecke der Behandlung mit Tuberculin.

Ihr Zustand war folgender: Schlanker Körperbau, guter Ernährungszustand. Innere Organe gesund. Ausgedehnter Lupus des Gesichtes, der linken Halsseite, des ganzen linken Armes, der Hinterfläche der linken Rumpfhälfte, übergreifend nach dem linken Oberschenkel. Im Besonderen ist fast die ganze Gesichtshaut von zusammenhängendem charakteristischem Lupus eingenommen. Frei von der Erkrankung ist die ganze Stirn und Nase, die rechte Hälfte der Oberlippe, fast die ganze Unterlippe. Vom Lupus ergriffen ist fast die ganze rechte Wange vom äusseren Gehörgange bis in die senkrechte Ebene des rechten Mundwinkels. Die Länge der erkrankten Hautstelle beträgt hier im senkrechten Durchmesser 9,5 Cm. Nach oben reicht der Lupus an den hinteren Theil der Wange bis in die Horizontale der Augenlidspalte. Am Gehörgange reicht er in der vorderen Umgrenzung bis an den Eingang. Das Ohrläppchen ist zum Theil verloren gegangen, der Rest desselben mit der Wangenhaut verlöthet. Sonst ist die ganze äussere Ohrmuschel und der Gehörgang frei. Von dem Rande des unteren Augenlides ist der Lupus durchschnittlich 2 Cm. entfernt, von dem rechten Mundwinkel 1 Cm., von dem rechten Nasenrande 2,5 Cm. An der linken Wange beginnt der Lupus ungefähr in der Höhe der Augenlidspalte, reicht bis an den Rand der Nase und bis in die Mitte der Oberlippe, nimmt den linken Mundwinkel und den angrenzenden Theil der Unterlippe ein und setzt sich ununterbrochen bis in die Mitte des Halses fort, geht nach hinten auf den Nacken über und hat die ganze linke Ohrmuschel ergriffen. Der ganze linke Arm ist bis in die Finger herab von theils zusammenhängenden, theils vereinzelten Lupusknötchen durchsetzt, zum Theil in alten Lupusnarben. Mässige Beugecontracturen infolge alter Narbenschrumpfung. Die Kranke wurde zunächst einer Einspritzungscur mit Tuberculin unterworfen. 19 Einspritzungen von 0,001—0,075. Die Reaction war gering, der Zustand am Schluss der Behandlung derselbe, wie vor Beginn derselben.

Nachdem die Kranke längere Zeit in ihrer Heimath gewesen, wurde am 23. Juni 1891 die operative Behandlung des Lupus begonnen. Bisher wurde der Lupus der rechten Wange, des Kinnes, des Halses, des grössten Theiles der linken Wange durch Excision entfernt und durch Haut vom rechten und linken Oberschenkel ersetzt und zwar in folgenden Zwischenräumen: Am 23. Juni Excision des Lupus an der rechten Wange, am

3. Juli an der linken Wange, am 17. Juli an Kinn und Hals. Die Haut heilte jedesmal ohne Zwischenfall an. Jedoch ist durch die eingetretene mässige Narbenschrumpfung ein geringer Zug an beiden unteren Augenlidern bemerkbar und das Oeffnen des Mundes beträchtlich erschwert. Die Kranke ist auf ihren Wunsch vorderhand in ihre Heimath entlassen worden, und es müssen die entstandenen Schwierigkeiten durch spätere plastische Operationen gehoben werden.

31. December 1891: Laut Bericht „geht es gut".

16. Büchner, Bernhard, 26 Jahre alt. Der Kranke leidet seit dem 2. Lebensjahre an Lupus des Gesichts, des rechten Oberarmes und der rechten Wade. Er bringt den Ausbruch des Lupus in unmittelbare Verbindung mit der Impfung. Als er 1 Jahr alt war, wurde er geimpft: kurze Zeit darauf trat der Ausschlag an den genannten drei Stellen auf, die langsam aber stetig an Ausdehnung gewannen. In den ersten 20 Jahren ist er entweder gar nicht, oder ganz vorübergehend behandelt worden. Vor 6 Jahren wurde er 3 Monate lang mit Pillen und Einspritzungen behandelt. Keine Besserung. Später, 8 Wochen lang, mit Salbenverbänden; vorübergehende Besserung. Vom 8. Januar 1891 ab 22 Wochen lange Behandlung mit Tuberculin. Keine Aenderung des Zustandes. Am 3. September 1891 zum Zwecke der operativen Behandlung in die chirurgische Klinik aufgenommen.

Zustand: Grosser, kräftiger Mann, mässiger Ernährungszustand. Innere Organe gesund, keine Lymphdrüsenschwellung. An vier Stellen charakteristischer, zusammenhängender Lupus exfoliativus.

1. Gesicht: Die ganze rechte Wange von der Höhe der Augenlidspalte bis unter den Unterkieferrand von Lupus eingenommen. Die Stelle misst von oben nach unten 13,5 Cm., oben von rechts nach links 10,5 Cm., unten von rechts nach links 6,0 Cm. Die obere Grenze ist 0,75 Cm. vom Augenlidrande entfernt. Weder der äussere Gehörgang, noch die Schleimhaut der Nase oder des Mundes sind ergriffen. Vom rechten Mundwinkel ist der Lupus noch 1 Cm. entfernt.

2. Ein Lupusherd von dem gleichen Aussehen an der Streckseite des rechten Oberarmes, unmittelbar oberhalb des Ellbogengelenkes. Durchmesser 5 und 4 Cm.

3. Grosser Lupusherd an der rechten Wade. Durchmesser von oben nach unten 15 Cm., von rechts nach links 10,5 Cm.

4. Daneben einer von 4 Cm. Durchmesser. 4. September: Entfernung des Lupus der rechten Wange. Umschneidung des ganzen Lupusherdes mindestens 3 Mm. im Gesunden und Ablösen von der Unterlage im Ganzen. Da die frische Wundfläche bis weit an den Hals übergriff, so wurde zur Ruhigstellung des Kopfes für die ersten Tage ein Gypspanzer um Kopf, Nacken und Brust angelegt. Das untere Augenlid wurde durch drei Fadenschlingen gegen die Stirn hin befestigt, die frische Wundfläche, nachdem die Blutung sorgfältig durch Torsion und Compression gestillt war, mit Haut vom rechten Oberschenkel besetzt. Täglicher Wechsel des Wundverbandes. Am 8. September Abnahme des Gypsverbandes, Entfernung der Fadenschlingen; Haut fest angeheilt. Am 14. September endgültige feste Heilung; Waschung mit Oel. Am

21. September Entfernen des Lupus am rechten Arm und Unterschenkel. Die Haut wird in ihrer ganzen Dicke sammt subcutanem Fettgewebe bis auf die Fascie abgetragen und die Defecte mit Haut aus dem Oberarm und Oberschenkel gedeckt. Haut heilt vollständig an. Der Kranke beobachtet noch volle 4 Wochen Bettruhe, erst nachher mit sorgfältig eingewickeltem Beine vorsichtiges Aufstehen. Am 17. November 1891 Entlassung. Geheilt. 31. December 1891: Ohne Recidiv.

Ueberblicken wir kurz die mitgetheilten Fälle, so ist nur einer darunter, Kretschmar, bei dem die Heilung über 2 Jahre Bestand hat. Es ist der älteste Fall, der nach der Methode zur Heilung gebracht, nach dem sie zielbewusst ausgeführt wurde. Die nächste, Schmidt, in der Heilungsdauer bis jetzt von 1 Jahr 4 Monaten. Ausserdem bei Jacob an der zuerst behandelten Stelle eine Heilungsdauer von 1 Jahr 5 Monaten. Diese Fälle sind zunächst als geheilt zu betrachten. Wenn auch die Heilungsdauer eine kurze ist, so übertrifft sie doch bei Weitem die Zeit, in der bei den gewöhnlichen Behandlungsmethoden der Lupus wieder hervorgetreten ist. Es ist bei ihnen auch nicht die leiseste Spur, die auf ein Wiederauftreten des Lupus hindeutete, vorhanden. Ich betrachte, wenn ich von Heilung des Lupus spreche, als Recidiv schon die allerkleinste und unscheinbarste graurötbliche Verfärbung der Haut, die in Punktform auftritt und sich gegen die Färbung der Umgebung erkennbar deutlich abhebt, wenn auch noch alle sonstigen Zeichen des Lupus fehlen. Von den späteren Fällen betrachte ich als geheilt Philipp, Näther, Neubert, Hüttner und Büchner. Die Heilungszeit ist theilweise noch sehr kurz, so dass man auch nicht mit annähernder Sicherheit etwas über die Dauerhaftigkeit der Erfolge sagen kann; doch sind sie ohne jede Spur von Recidiv, und wenn nicht jede Berechnung trügt, ist die Entfernung der Lupushaut radical. Bei Hentschel, Gotthardt, Schilling, Witterisch, Krippner und Schreiber bestehen noch Reste von Lupus, theils der äusseren Haut, theils der Schleimhaut. Die nach unserer Methode behandelten Stellen sind bisher frei von Recidiv. Bei Amende sind ebenfalls noch Reste vorhanden. An den mit Excision und Hautverpflanzung behandelten Stellen des Gesichtes ist bisher kein Recidiv eingetreten. An der Hand konnte fürs Erste nicht überall im Gesunden gearbeitet werden, daher die kleinen Recidive. Bei Beckert ist die Lupusstelle in der rechten Gesässgegend seit 4 Jahren geheilt. Die Erkrankung des Gesichts war eine besonders bösartige und die Haut durch die jahrelange Behandlung mit Auskratzungen, Aetzmitteln und Glüheisen bis weit in die Tiefe stark verändert. Dazu kommt noch, dass sie der erste Fall von grösserer Ausdehnung war, der unserer Behandlung unter-

worfen wurde. Die Grundsätze unseres Operationsverfahrens waren noch in keiner Weise irgendwie endgültig festgestellt. Die bisher eingetretenen Recidive finden ihre Erklärung in den Angaben der Krankengeschichte. Die Zeit, nach welcher die Recidive früher eintraten, stehen zu der gegenwärtigen Heilungsdauer in gar keinem Verhältniss. Inwieweit sich die Methode als dauerhaft erweisen wird, muss noch der weiteren Erfahrung vorbehalten bleiben. Vorderhand sind unsere Resultate und unsere Erfahrungen so gut, wie wir sie bei keiner anderen Methode gesehen haben, so dass sie von nun an an der Leipziger chirurgischen Klinik als einzige rationelle Behandlungsart des Lupus eingeführt ist, und es dabei sein Bewenden haben wird, bis sich eine bessere Behandlungsart ohne so eingreifende Operation findet. Besonders bewähren wird sie sich, was auch das kosmetische Resultat betrifft, in frischen Fällen von Lupus; vor Allem aber in den Fällen, bei denen Lupus auf die äussere Haut beschränkt ist und weder auf die Schleimhäute, noch auf die Uebergänge der äusseren Haut auf die Schleimhäute übergreift. Wenn man Lupus der Extremitäten zu behandeln hat, so wird man ohne Weiteres Haut und subcutanes Fettgewebe in der ganzen Dicke bis auf die Fascie entfernen. Man ist dann vor Recidiv geschützt. Am Gesicht, im Besonderen an den Wangen, liegt die Sache nicht so einfach. Das subcutane Fettgewebe ist nicht so scharf abgegrenzt, und wir müssen uns, aus Rücksicht auf den mimischen Erfolg, nach Möglichkeit davor hüten, alles Fettgewebe bis auf die Musculatur zu entfernen. Wenn auch nur eine dünne Schicht Fettgewebe zurückbleibt, so wird die Haut in wenigen Monaten glatt, und der Panniculus adiposus nimmt wieder an Stärke zu, so dass die Muskelbewegungen unterhalb der Haut geschehen, während Haut, die direct auf die Muskel gesetzt wird, vielfach der Bewegung der einzelnen Muskel folgt und deshalb zu Unebenheiten prädisponirt. Sollte sich jedoch im Laufe der Jahre zeigen, dass die Ausläufer des Lupus, beziehungsweise die Bacillen oder Sporen bis in die tiefste Lage des Fettgewebes reichen und infolgedessen der Lupus nach einer bestimmten Zeit wieder hervortritt, so würde man auch hier mit Entfernung des Fettgewebes radicaler vorgehen müssen. Bisher haben wir keine Veranlassung gehabt, von unserer Vorschrift: 3 Mm. im Gesunden, abzugehen. Das ganze Verfahren basirt auf dem anatomischen Verhalten des Lupus, wie es am Eingange kurz skizzirt ist, gestützt auf den bekannten mikroskopischen Befund.

IX.

Ueber Aktinomykose.

Von

Dr. G. Hesse,
Assistenzarzt an der chirurg. Klinik zu Leipzig.

(Hierzu Tafel XI. u. XII.)

In vielen Punkten der Aktinomykosis-Frage ist eine Einigung der früher getheilten Meinungen eingetreten — in den beiden für den Bacteriologen wichtigsten noch nicht. Diese strittigen Punkte sind 1. die Cultivirung auf den künstlichen Nährböden, und 2. die Uebertragung der Krankheit entweder von diesen auf Thiere, oder direct auf solche durch Krankheitsmaterial. Hier stehen sich im Wesentlichen zwei Ansichten gegenüber, von denen die eine ihren Vertreter in Boström, die andere in Israël und Wolff hat, drei Forscher, die sich lange Jahre hindurch auf das Eifrigste dem Studium dieser interessanten Pilzkrankheit hingegeben haben. Sie einigen sich in der Lehre, dass der Pilz der Aktinomykose zu den höher organisirten, einem bestimmten Formwechsel unterworfenen Spaltpilzen gehört, und dass es gelingt, aus dem Krankheitsproducte, welches meistens in der Form von zerfallenem Granulationsgewebe zur Untersuchung kommt, die Krankheitserreger zu isoliren und künstlich zu züchten. Hier beginnt aber sofort die Trennung der Ansichten.

Ich darf die beiderseitigen Meinungen als genügend bekannt voraussetzen, um nur kurz das Wesentliche hier zu wiederholen.

Boström's Pilz[1]) wächst bei Zimmertemperatur und im Brütofen hauptsächlich gut aërob, etwas langsamer in sauerstofffreier Atmosphäre. Wolff und Israël[2]) konnten ihren Mikroorganismus

1) Untersuchungen über die Aktinomykose des Menschen. Beiträge zur pathologischen Anatomie und zur allgemeinen Pathologie von Ziegler 1890. Bd. IX. Heft 1.

2) Ueber Reincultur des Aktinomyces und seine Uebertragbarkeit auf Thiere. Virchow's Archiv. 1891. Bd. 126. Heft 1.

bei Zimmertemperatur überhaupt nicht, im Brütofen wesentlich nur in sauerstofffreier Atmosphäre züchten. Wenigstens wird das Wachsthum auf Agar bei freiem Luftzutritt als ein nur sehr geringes bezeichnet.

Auf das verschiedene Aussehen der Culturen gehe ich nicht ein, da mir das der Wolff-Israël'schen Culturen nur aus der Beschreibung und den beigegebenen Photographien bekannt ist.

Die Grundform des Wolff-Israël'schen Mikroorganismus ist die des Kurzstäbchens, während Boström zunächst, d. h. in frischen Culturen, nur verzweigte Fäden vorfand. Bei der Züchtung in Eiern gewannen auch Israël und Wolff die Fadenform.

Die Boström'schen Uebertragungsversuche sind sämmtlich negativ ausgefallen, Israël und Wolff konnten nach ihrer neuesten, oben citirten Angabe, in welcher auf die verschiedenen früheren Publicationen und Demonstrationen verwiesen ist, Thiere krank machen und aus den Krankheitsherden wieder ihre typischen Culturen gewinnen.

Es dürfte schwer sein, diese so verschiedenen Ansichten resp. Befunde ohne Weiteres mit einander zu vereinen, und doch sind beide mit so viel überzeugender Sachlichkeit begründet worden, dass kein Bacteriologe die eine oder die andere als irrthümlich wird bezeichnen wollen. Die Thatsachen sind diese, dass Boström constant die Cultivirung einer bestimmten Cladothrix-Art gelang, Wolff und Israël immer die einer anderen, Letzteren auch noch die Uebertragung des rein gezüchteten Mikroorganismus auf Thiere und die erneute Zucht auf künstlichen Nährböden aus dem erkrankten Thierkörper.

Es drängt sich hierbei unwillkürlich die Frage auf: Ist es sicher, dass das Krankheitsbild, welches wir als Aktinomykose bezeichnen, nur von einem Mikroorganismus hervorgerufen wird?

Wir haben hier in Leipzig nur selten Gelegenheit, Aktinomykose zu untersuchen, und kann ich darum nur einen geringen Beitrag zur eventuellen Lösung der Frage geben; aber es findet sich anderwärts mehr Material zur genauen bacteriologischen Untersuchung und damit vielleicht eine entscheidende Antwort.

Zunächst wird es den Anschein erwecken, als ob ich durch die folgende Mittheilung eine noch grössere Verwirrung der Verhältnisse herbeiführen müsse. Ich habe nämlich, allerdings bisher nur in einem Falle von Aktinomykose, einen dritten Pilz gefunden, der sich von den beiden anderen völlig unterscheidet und auch nicht mit den

bei anderen Erkrankungen gefundenen Fadenpilzen von Eppinger[1]) und Schmorl[2]) identisch ist. Ich glaube aber, dass gerade die Auffindung eines dritten Pilzes es wahrscheinlich macht, dass auch jedem der bereits bekannten seine Rolle als Krankheitserreger zuerkannt werden muss.

Wenn sich durch zahlreiche Untersuchungen aktinomykotischen Materials, die sich auf die Cultivirung sowohl des Boström'schen wie des Israël-Wolff'schen Mikroorganismus richten müssten, eine Zahl von getrennten und möglicher Weise verschiedenartigen Ergebnissen herausstellen würde, so könnte dann in dem Sinne eine Einigung der Meinungen zu Stande kommen, dass man sagt: Das Krankheitsbild der Aktinomykose wird durch mehrere durch die Cultur scharf von einander trennbare Fadenpilze hervorgerufen. Ob sich dann auf Grund dieser Kenntniss eine genauere Differenzirung der Symptomencomplexe je nach dem betheiligten Mikroorganismus möglich machen wird, bleibt abzuwarten.

Ich theile über meinen Fall zunächst die Krankengeschichte und den Sectionsbericht mit. Den letzteren hat mir Herr Prof. Birch-Hirschfeld freundlichst überlassen. Herr Dr. Schmorl, Erster Assistent am pathologischen Institut zu Leipzig, hat in liebenswürdigster Weise die photographische Aufnahme meiner Präparate bewerkstelligt. Beiden Herren spreche ich hierfür auch an dieser Stelle meinen besten Dank aus.

Krankengeschichte.

Der Kranke Franz J., 32 Jahre alt, Stellmacher, wurde am 8. Juni 1890 auf die chirurgische Abtheilung des Stadtkrankenhauses aufgenommen. Seine Angaben waren folgende: Im Alter von 4 Jahren Masern, sonst immer gesund. Sein Beruf brachte ihn nicht in besondere Berührung mit Vieh- und Landwirthschaft. Mitte März 1890 Beginn seiner jetzigen Erkrankung mit Obstipation, Mitte April Schmerzen in den seitlichen Bauchgegenden, die nach den Oberschenkeln ausstrahlten. Dieselben zwangen den Patienten Anfang Mai zur Aufgabe seiner Arbeit. Niemals soll Erbrechen stattgefunden haben. Ende Mai stellte sich eine Schwellung von Hühnereigrösse in der linken Inguinalgegend ein, die am 7. Juni von einem Arzte incidirt wurde. Es entleerte sich etwa 1 Liter Eiter, der nach Koth gerochen haben soll. Nach dieser Incision schwanden die Schmerzen, und Patient konnte wieder ohne Beschwerden gehen. Da

1) Ueber eine neue, pathogene Cladothrix und eine durch sie hervorgerufene Pseudotuberculosis (Cladothrichica). Beiträge zur pathol. Anatomie und zur allgemeinen Pathologie von Ziegler. 1890. Bd. IX. Heft 2.

2) Ueber ein pathogenes Fadenbacterium (Streptothrix cuniculi). Deutsche Zeitschrift für Thiermedicin und vergleichende Pathologie. Bd. XVII.

aber aus der Incisionswunde fortwährend etwas Eiter abfloss und Patient sich anders nicht die nöthige Pflege verschaffen konnte, liess er sich ins Krankenhaus aufnehmen.

Status: Magerer, anämischer Mann. Musculatur dürftig. Temperatur normal. Herz, Lunge und Nieren gesund. Leberdämpfung nicht vergrössert. An der Wirbelsäule findet sich eine geringe Prominenz der Dornfortsätze des 9.—11. Brustwirbels, aber keine entzündlichen Symptome der Umgebung. In der linken Inguinalgegend entleert sich aus einer linsengrossen Fistelöffnung eine reichliche Menge rahmigen, gelben, fäculent riechenden Eiters. Druck auf die Fossa iliaca vermehrt den Ausfluss nicht. Am Hüftgelenke nichts Pathologisches nachweisbar. Stuhl- und Urinentleerung ohne Beschwerden.

Es wurde zunächst die Fistelöffnung etwas erweitert und ein Drainrohr eingelegt, um ungehinderten Abfluss des Eiters zu bewirken. Im Laufe der weiteren Beobachtung bis zur ersten Entlassung des Patienten wurde der Eiter vielfach auf Bacterien, sowie auf elastische Fasern und vegetabilische Speisereste untersucht, welche sich auch fanden. Besondere Formelemente des Eiters, die durch ihre Anwesenheit auf Aktinomykose gedeutet hätten, wurden damals nicht beobachtet.

Die Secretion wurde aber immer mässiger, die Schmerzen liessen nach, und das subjective Befinden des Patienten besserte sich so sehr, dass er 5 Wochen nach seiner Aufnahme dringend seine Entlassung wünschte. Er verliess am 19. Juli das Spital.

Schon am 5. August liess sich Patient wieder aufnehmen wegen Zunahme der Schmerzen. Er blieb bis zum 8. September im Haus und ging dann gebessert wieder ab. Aus dieser Zeit ist als wichtig zu notiren, dass die Abendtemperatur gewöhnlich bis 38,6 ging, dass der Stuhlgang immer normal und der Appetit gut war. Die Secretion aus der Fistel war mässig.

Während der nun folgenden 10 Wochen stand der Kranke unter der Beobachtung des Herrn Stabsarzt Dr. Karg, da er fast täglich die zu unserer Klinik gehörige Poliklinik aufsuchte. Ueber diese Zeit erfuhr ich Folgendes: Die Fistel in der linken Schenkelbeuge sonderte fortwährend reichlichen übelriechenden Eiter ab. Die mit einem Bougie vorgenommene Untersuchung ergab eine Richtung des Fistelcanals nach der Lendenwirbelsäule zu und liess sich diese mit der Spitze des Bougie erreichen. Rauher Knochen war nicht fühlbar. Im Uebrigen war mehrere Wochen das Befinden das gleiche.

Da trat Anfang October auf der rechten Seite der Lendenwirbelsäule eine leichte, aber schmerzhafte Anschwellung auf. Die vorgenommene Probepunction ergab Eiter und wurde deshalb auf der Höhe der Schwellung eine Incision gemacht. Der sich entleerende Eiter war dickflüssig, übelriechend und enthielt kleine gelbe Körnchen. Durch diesen Befund aufmerksam gemacht, wurde dann auch in dem Eiter der Inguinalfistel nach solchen Körnchen gesucht und dieselben in der That gefunden. Die damals vorgenommene mikroskopische Untersuchung ergab, dass die gelben Körnchen aus einem dichten Geflecht von kurzen Fäden bestanden, resp. von Stäbchen, die mehrfach aneinandergereiht waren. Dazwischen lagen Eiterkörperchen. Mehrere Versuche, die vorgefundenen Mikro-

organismen auf Gelatineplatten und schräg erstarrtem Agar zu züchten, misslangen.

Am 12. November trat eine ebensolche Schwellung auf der linken Seite der Lendenwirbelsäule auf — der durch Incision entleerte Eiter hatte dieselbe Beschaffenheit. Aber auch mit diesem Eiter ergaben die bacteriologischen Untersuchungsmethoden ein negatives Resultat.

Am 25. November 1890 liess sich Patient, theils weil die Schmerzen wieder zunahmen, theils auch um sich den damals bei uns begonnenen Koch'schen Injectionen zu unterziehen, wieder ins Krankenhaus aufnehmen. Er selbst hielt nämlich sein Leiden für Tuberculose. Es wurden auch mehrere diagnostische Tuberculininjectionen gemacht, ohne dass eine allgemeine oder locale Reaction eingetreten wäre. Zwar trat eine Temperaturerhöhung ein, indess nur Abends. Dieselbe fand sich aber schon vor den Injectionen und hat bis zu den letzten Tagen des Patienten fortgedauert.

Bei dieser letzten Aufnahme des Patienten waren die grossen Drüsen des Unterleibs, sowie Herz und Lunge noch immer nicht erkennbar verändert. Dagegen fühlte sich der linke Musc. ileopsoas verdickt und derb an. Der rechte Oberschenkel wurde vom Patienten in leichter Flexionsstellung gehalten. Versuche zur Correctur dieser Stellung verursachten Schmerzen. Bis zum Anfang December trat insofern eine Besserung ein, als sich die Fistelöffnung auf der linken Seite der Lendenwirbelsäule wieder schloss. Der Allgemeinzustand dagegen litt durch rasch zunehmenden Kräfteverfall.

Am 9. December 1890 wurde Patient, der bisher auf chronischer Station verpflegt worden war, auf die acute verlegt und stand von dieser Zeit ab bis zu seinem Tode, der Anfang April 1891 erfolgte, unter meiner Beobachtung. In den bisherigen Angaben bin ich der Krankengeschichte gefolgt.

Zu dieser Zeit betrug das Körpergewicht des Patienten 86 Pfund, die Leber war nicht vergrössert, der Urin ohne Eiweiss. Die Fistelöffnung in der rechten Lumbargegend führte 8 Cm., die Inguinalfistel 16 Cm. in die Tiefe. Durch die dünnen Bauchdecken fühlte man in der Gegend des Musc. ileopsoas beiderseits eine derbe Schwellung, durch Druck in diese Gegend rechts wurde aus der Lumbarfistel Eiter entleert. Patient klagte zeitweise über Schmerzen im ganzen Leib.

Im März 1891 kam es zu einem neuen Abscess auf der rechten Seite der Wirbelsäule, in der Höhe des 9. und 10. Brustwirbels. Ehe derselbe geöffnet wurde, geschah nach Desinfection der Haut die Probepunction mittelst sterilisirter Stroschein'scher Spritze. In dem so gewonnenen Eiter fanden sich wieder die blassgelben Körnchen. Ebensolche wurden auch aus den anderen Fistelöffnungen ausgespült. Ueber den mikroskopischen Befund und die Culturversuche mit diesen Körnchen berichte ich später.

Mitte März schloss sich diese letzte Abscessöffnung wiederum. Um diese Zeit traten besonders in der Lebergegend Schmerzen auf, ohne dass sich an dieser Stelle eine circumscripte Dämpfung hätte nachweisen oder ein Tumor fühlen lassen. Allmählich entwickelte sich an beiden unteren Extremitäten und in den Bauchdecken ödematöse Schwellung. An den

Stellen, wo die unteren Extremitäten auflagen, trat eine bläuliche Verfärbung der Haut ein. Ferner gesellte sich eine ausgebreitete Bronchitis hinzu. Im Sputum fanden sich die gelben Körnchen nicht.

Unter fortwährend zunehmendem Kräfteverfall — Patient wog trotz aller Sorgfalt in der Auswahl der Nahrung schliesslich nicht mehr ganz 80 Pfund — erfolgte am 5. April 1890 der Exitus.

Bis zu den letzten Stunden des Patienten war kein Eiweiss im Urin, traten keine Durchfälle auf, und Erbrechen fand nicht statt.

Wenn ich noch einmal das ganze Krankheitsbild kurz zusammenfasse, so handelte es sich in diesem Falle um eine chronisch verlaufende Eiterung, die ihren Sitz, soweit sich dies am Lebenden feststellen liess, in den retroperitonealen Weichtheilen hatte, und die mit Wahrscheinlichkeit auf die Wirbel übergegangen war. Für Letzteres sprach die, allerdings nur geringe, Prominenz des 9.—11. Brustwirbeldornfortsatzes. Die Festigkeit der Wirbelsäule hatte aber nicht so sehr gelitten, dass dem Patienten das Sitzen und Gehen unmöglich gewesen wäre. Die Eiterung ging schleichend in den Geweben vorwärts unter leichten Temperatursteigerungen und führte zu mehrfachen Durchbrüchen nach aussen. Ihren Ausgangspunkt musste man, nach dem Befund von Speiseresten in der zuerst aufgetretenen Fistel, in einem Durchbruch irgend eines Geschwüres im Darm suchen. Der eigenthümliche Befund der Körnchen liess die Diagnose auf Aktinomykose stellen. Trotz des chronischen Verlaufes von 10 Monaten kam es zu keiner amyloiden Entartung der Leber, Nieren und des Darmes. Die Eiterung führte zu keiner allgemeinen Peritonitis. Eine circumscripte Peritonitis mit einem abgesackten Exsudate liess sich am Lebenden nicht diagnosticiren. Metastasen in entfernte Organe erfolgten nicht. Der Tod erfolgte unter raschem Verfall der Kräfte durch Erschöpfung.

Sectionsbericht.

Die Section fand 2 Stunden nach dem Tode statt und ergab Folgendes:

Mittelgrosser, leidlich kräftig gebauter Mann. Hochgradige Abmagerung. Die Haut des Gesichts ist schmutzig grauweiss gefärbt. Das Abdomen ist mässig aufgetrieben. In der linken Leistenbeuge, ungefähr in der Mitte zwischen Symphyse und Spina ant. sup. findet sich eine circa 2 Cm. lange Fistelöffnung mit bläulich-rothen, stark glänzenden Rändern, in welche eine Sonde 25 Cm. nach oben und medialwärts eingeschoben werden kann, und aus welcher ein zäher, gelbgrüner Eiter abfliesst, in dem mohnkorn- bis hirsekorngrosse, weiss-gelblich gefärbte Körnchen suspendirt sind. Die unteren Extremitäten sind stark ödematös, besonders die rechte. Letztere ist am Fusse dunkelblauroth gefärbt.

Am Rücken der Leiche bemerkt man rechts, etwa 8 Cm. lateralwärts von der Wirbelsäule, in der Höhe des 1. Lendenwirbels eine kleine Fistelöffnung mit callösen Rändern, durch welche eine Sonde circa 8 Cm. weit nach oben und innen vorgeschoben werden kann. In der Höhe des 9. Brustwirbels auf derselben Seite der Wirbelsäule findet sich eine verheilte, trichterförmig eingezogene Fistel. Auf der linken Seite der Wirbelsäule befindet sich gleichfalls in der Höhe des 1. Lendenwirbels eine eingezogene Narbe. Aus der zuerst beschriebenen, noch offenen Fistel in der Höhe des 1. Lendenwirbels kommt gelbgrüner Eiter, der die oben beschriebenen Körnchen enthält. Es wird nun die Haut am Rücken durch einen auf der Höhe der Proc. spin. verlaufenden Schnitt durchtrennt und beiderseits zurückpräparirt. Man stösst dabei links von der Wirbelsäule, entsprechend der vernarbten Fistelöffnung, auf eine etwa hühnereigrosse Höhle, welche prall mit einer carminrothen, zähen, schleimigen Masse gefüllt ist; in dieser Masse erkennt man einmal die schon erwähnten gelbweissen Körnchen, dann aber kleinste, schwärzlich gefärbte Partikelchen, welche feinsten Blutgerinnseln ähneln. Die Abscesshöhle, welche sich bis zwischen die Bündel der langen Rückenmusculatur hinein erstreckt, ist buchtig. Ihre Wände sind glatt und mit schmierigen, gelbrothen bis gelbweissen Massen belegt. Die die Abscesshöhle umgebende Musculatur ist in derbes, schwieliges Gewebe verwandelt.

Circa 5 Cm. oberhalb dieses Abscesses bemerkt man unmittelbar der Wirbelsäule anliegend und unter der oberflächlichsten Schicht der Rückenmusculatur in der Höhe des 11. und 12. Brustwirbels sitzend eine zweite, etwas grössere, glattwandige Abscesshöhle, welche denselben Inhalt aufweist, wie die eben beschriebene. Die Höhle dringt aber zwischen die 10. und 11. Rippe ein und hat die schwielig verdickte Pleura costalis, welche, wie hier gleich bemerkt werden soll, an dieser Stelle mässig fest mit der Pleura pulmon. verlöthet ist, halbkugelig vor sich ausgebuchtet. Die 12. Rippe, ebenso wie der Proc. transvers. des 12. Brustwirbels, sind von Periost entblösst und fühlen sich rauh an.

Endlich findet sich ein langgestreckter, aber wenig breiter Abscess längs der Wirbelsäule vom 2. Lendenwirbel bis zum 1. Sacralwirbel reichend, welcher dieselbe Beschaffenheit zeigt, wie die oben beschriebenen.

Spaltet man den an der rechten Seite der Wirbelsäule gelegenen, 8 Cm. langen Fistelgang, dessen Wände von einem festen schwieligen Gewebe gebildet werden, so gelangt man in eine dicht der Wirbelsäule anliegende hühnereigrosse Abscesshöhle in der Höhe des 11. Brustwirbels bis 1. Lendenwirbels, welche mit derselben eitrigen, die oben erwähnten Körnchen enthaltenden Masse gefüllt ist; auch hier erscheinen die Proc. transv. des Periostes beraubt und ihre Spongiosa von Eiter durchsetzt. In der langen Rückenmusculatur finden sich noch ausserdem zahlreiche, zum Theil unter einander communicirende Eiterherde; die Musculatur ist grösstentheils in schwieliges Gewebe verwandelt.

Bei Eröffnung der Leiche von vorn fällt zunächst das hochgradige Oedem des subcutanen Gewebes auf, welches fast vollständig farblos ist.

In der Bauchhöhle findet sich kein freier Inhalt; die Darmschlingen sind mässig durch Luft aufgetrieben, ihre Serosa glatt und spiegelnd, aber stark injicirt. Die in der Höhle des kleinen Beckens liegenden

Dünndarmschlingen sind mässig fest unter einander, sowie mit dem Beckenboden verlöthet; ebenso ist der unterste Theil des S romanum sehr fest an der hinteren Blasenwand angeheftet und der Processus vermiformis in schwieliges Gewebe fest eingehüllt.

Die Leber, welche durch eigenthümlich speckig-gelbweiss aussehende, fast 3 Cm. dicke Massen an der Unterfläche des Zwerchfells locker angelöthet ist, steht in Kantenstellung; ihr unterer Rand ragt ziemlich handbreit unter dem Rippenbogen hervor, ist stark nach vorn zu gerichtet und mit dem oberen Quertheil des Duodenums, sowie mit dem Colon transv. fest verwachsen. Bei dem Versuche, diese Verwachsungen zu lösen, entleert sich plötzlich aus einer, zwischen Gallenblase und Ligamentum teres entstehenden Oeffnung eine sehr grosse Menge gelbgrauweissen, reichliche weisse, mohnkorngrosse Körnchen enthaltenden Eiters: es stellt sich heraus, dass derselbe in einer kindskopfgrossen Abscesshöhle seinen Sitz hatte, welche zwischen der unteren Fläche des rechten Leberlappens, der Vorderfläche der rechten Niere, dem Duodenum und Colon transvers. gelegen ist, sich aber an die Oberfläche des rechten Leberlappens fortsetzt, wo allerdings nur eine dünne Schicht Eiter nachgewiesen werden kann, welche nach vorn zu gegen die Bauchhöhle durch die oben erwähnten speckigen Massen abgegrenzt wird. Die Abscesswände werden von speckigem, gelbweissem Gewebe, welches stellenweise die Dicke von mehreren Millimetern erreicht, überzogen.

Nachdem die Leber, der Magen, sowie Dünn- und Dickdarm aus der Bauchhöhle entfernt sind, zeigt sich, dass dieser grosse Abscess durch einen hinter dem absteigenden Stücke des Duodenums verlaufenden, gewundenen Fistelgang mit einer sich unter und in dem Psoas nach unten zu erstreckenden, länglichen Eiterhöhle in Verbindung steht, welche Fortsätze unter den rechten Iliacus und in das kleine Becken hinein sendet. Auch hier finden sich in dem zähen gelbweissen bis gelbgrünen Eiter die oben erwähnten Körnchen. Die Wände der Eiterhöhle sind von dem in schwieliges Gewebe umgewandelten Musc. psoas und der Wirbelsäule gebildet.

Die in der linken Inguinalfalte gelegene, anfangs erwähnte Fistelöffnung führt bis zur linken lateralen Fläche des 2. Lendenwirbels; von diesem erstreckt sich, gerade wie rechts, ein flacher Abscess längs der Wirbelsäule herab in das kleine Becken; auch hier ist der Psoas in festes, schwieliges Gewebe verwandelt, ebenso der Iliacus.

Zwischen Blase und Rectum, welche fest unter einander verlöthet sind, liegt ein flacher Abscess, welcher bis zur rechten lateralen Wand des kleinen Beckens heranreicht und hier in die Tiefe hinabsteigt. Dieser Abscess steht, wie sich bei der Eröffnung des Rectums von hinten her herausstellt, mit dem Rectum in Verbindung durch einen kurzen Fistelgang, welcher circa 88 Cm. oberhalb des Anus in das Rectum einmündet. Die Fistelöffnung im Rectum ist nahezu rund, linsengross, die Ränder sind derb und von der sich nach auswärts ausstülpenden Schleimhaut überzogen. Ueber die Mitte der Fistelöffnung spannt sich ein noch erhaltener schmaler Schleimhautstreifen.

Nach Entfernung sämmtlicher Eingeweide aus der Bauchhöhle erkennt man, dass an den untersten zwei Brustwirbeln, sowie an sämmtlichen

Lendenwirbeln ausgedehnte Veränderungen vorhanden sind. Dieselben liegen nämlich zum allergrössten Theil von Periost entblösst da, nur die intervertebralen Bandscheiben sind gut erhalten und werden durch brückenartig über die Wirbelkörper hinwegziehende Reste des Ligam. longitud. anter. mit einander verbunden. Die sich rauh anfühlenden Wirbel sind mit einer beträchtlichen Menge eitriger Masse bedeckt.

Die Wirbelkörper sind cariös, sehr weich und lassen sich mit dem Messer leicht schneiden; sie sind von zahlreichen kleinen und grösseren Höhlen durchsetzt, welche mit schleimig-eitrigen Massen gefüllt sind. Die Reste der Spongiosa sind roth gefärbt. Besonders stark ist der Körper des 11. Brustwirbels verändert, welcher fast auf die Hälfte seines Volumens reducirt ist.

Die Gelenkverbindungen zwischen den einzelnen Wirbeln sind gelockert, die Gelenkbänder stellenweise zerstört und die Gelenkhöhlen an solchen Stellen mit eitrigen Massen gefüllt; die Gelenkfläche ist rauh, cariös.

Die Knorpelfurche zwischen Os sacrum und Os ilei ist sowohl rechts wie links von Eiterherden durchsetzt; der Knorpel ist stellenweise zerstört.

Nach der Eröffnung der Brusthöhle sinken die Lungen gut zurück; die linke Pleurahöhle ist leer, die rechte enthält in den abhängigen Theilen circa ½ Liter seröse Flüssigkeit, die Basis der rechten Lunge ist mit dem Zwerchfell fest verwachsen.

Das Herz ist von normaler Grösse, sehr schlaff, die Musculatur ist bräunlich-gelb gefärbt, weich und brüchig.

Die linke Lunge ist überall gut lufthaltig; an dem unteren Drittel der hinteren stumpfen Kante ist sie mit dem oben erwähnten, sich halbkugelig in den Pleuraraum hinein erstreckenden subpleuralen Abscess verwachsen. An der Verwachsungsstelle ist das Lungengewebe blutreich, schlaff pneumonisch infiltrirt, aber nirgends mit Eiterherden durchsetzt.

Die rechte Lunge verhält sich wie die linke, nur im Mittellappen hat sie erbsengrosse, mit zähem, gelbgrünem Eiter gefüllte Abscesse aufzuweisen. Die erwähnte Verwachsung zwischen der Basis dieser Lunge und dem Zwerchfell wird gebildet durch eine 3 Cm. dicke Schicht eines sulzigen, gelblich-weissen Gewebes, welches stellenweise kleine Eiterherde enthält.

Die Halsorgane bieten völlig normale Verhältnisse dar. Die Tonsillen sind atrophisch, zeigen keine Narben.

Die Milz ist von normaler Grösse, ziemlich fest; Schnittfläche glatt, nicht vorquellend, blutarm, matt glänzend.

Nebennieren ohne Befund.

Die Nieren, welche beide in festes, schwieliges Gewebe eingehüllt sind, sind etwas kleiner als normal, von sehr fester Consistenz. An der Oberfläche, welche glatt erscheint und grauweiss gefärbt ist, treten vereinzelte punktförmige Hämorrhagien hervor. Die Rinde ist schmal, etwas undeutlich gezeichnet, grauweiss gefärbt, von dunklem Glanz. Marksubstanz anämisch.

Nierenbecken und Ureter ohne Befund. Genitalien und Harnblase lassen keine Abnormitäten erkennen.

Die Leber ist im Allgemeinen blutarm, von mässig fester Consistenz;

die acinöse Struktur ist auf der Schnittfläche deutlich zu erkennen. Gallengang durchgängig.

Magen und Darm normal. An der Schleimhaut des Proc. vermiform. sind keine Narben oder Geschwüre zu erkennen.

Beide Venae iliacae sind durch rothe, zum Theil in Erweichung begriffene Thromben verschlossen. Gehirn hochgradig anämisch.

Die Section gab somit ein klares Bild über den Ausgangspunkt der Krankheit in der mit einer der Abscesshöhlen in directem Zusammenhang stehenden fistulösen Oeffnung im Rectum. Was den Anlass zu diesem offenbar mit Substanzverlust ausgeheilten Darmgeschwür gegeben hat, ist nicht mehr zu eruiren. Ferner ist wohl nicht zu bezweifeln, dass von dem mit der Darmfistel in Verbindung stehenden Abscess aus die weitere Infection stattgefunden hat. Dieselbe ging erstens ihren Weg nach oben im Ileopsoas zur Wirbelsäule, führte zu einer theilweisen eitrigen Einschmelzung der Wirbelknochen und secundärem Durchbruch der Eitermassen nach aussen in beiden Lumbalgegenden und zu dem grossen Abscess zwischen Leber und Darm. Zweitens führte sie zu einem frühzeitigen Durchbruch von Eiter nach aussen in der linken Inguinalgegend.

Die Abscesswände boten ein von dem sonst bei Aktinomykose beobachteten abweichendes Bild dar. Anstatt der schlaffen Granulationen und an der Wand flottirenden Gewebsfetzen fand sich ein speckig glänzender, stellenweise recht dicker, weissgelber Belag.

Makroskopisch war die Infection nicht in die grossen Organe des Unterleibes eingedrungen, während sie zu einer bedeutenden Degeneration des Muskelgewebes sowohl beider Ileopsoas, als auch der Rückenmusculatur geführt hatte. Dieselbe war geradezu in bindegewebige Schwiele verwandelt. Ebenso boten sich im Knochen bedeutende Veränderungen.

Ferner zeigte die Section, dass die Ursache des Oedems der unteren Extremitäten und Bauchdecken in rothen Thromben beider Venae iliacae gelegen war.

Mikroskopischer Befund der betheiligten Organe.

Von sämmtlichen Organen, die an der Infection betheiligt waren, habe ich sofort nach ihrer Entnahme aus dem Körper Stücke in Fixirungs- resp. Härtungsflüssigkeiten gebracht und berichte Folgendes über den mikroskopischen Befund an denselben.

Die Darmfistel, welche in directer Communication mit einer der Abscesshöhlen stand, bietet das Bild einer vollkommenen Unterbrechung der Darmwand. Die Schichten derselben sind in der Mitte der Fistel völlig zerstört, und der so gebildete Gang mündet in das Abscesslumen,

dessen Wand mit Fibrin ausgekleidet ist. An den Rändern der Fistel sieht man, dass der ulceröse Process, nachdem er zu einer Penetration der Mucosa geführt hatte, nachher hauptsächlich in dem submucösen Gewebe sich ausgebreitet hat. Man sieht eine Zerstörung der Submucosa und der Darmmusculatur viel weiter hineingehend, als in der Mucosa selbst. Dieselbe ist somit unterminirt. Entsprechend dem schon makroskopisch wahrnehmbaren Bilde einer ausgebildeten Fistel, fehlen stärkere entzündliche Erscheinungen in den verschiedenen Darmschichten. Nur stellenweise findet sich, auch in der noch erhaltenen Mucosa und Muscularis mucosae, eine deutliche Rundzelleninfiltration. Aber nirgends sind innerhalb dieser Zellhaufen Bacterien färbbar. Die Serosa des Darmes ist in dem der Fistel benachbarten Theile etwas verdickt. Auf ihr finden sich Fibrinniederschläge, und an diese schliesst sich unmittelbar das Lumen des nächstliegenden Abscesses.

Die einzelnen Abscesswände bieten ein verschiedenes Bild je nach ihrem organischen Zusammenhange.

Betrachtet man z. B. einen Durchschnitt durch Haut, welche eine Abscesswand abgegeben hat, so sieht man zunächst, von der Epidermis ausgehend, ein völlig normales Bild. Nicht einmal eine Invasion weisser Blutkörperchen in die Schichten der Cutis lässt sich constatiren. An das Unterhautzellgewebe schliesst sich einfach an eine in verschiedenen Präparaten verschieden dicke Fibrinschicht und an diese der freie Abscessraum. Dass diese Schicht in der That aus Fibrin besteht, konnte ich, nicht nur an der Haut, sondern auch an Darm und Leber, beweisen, indem ich mich der Fibrinfärbemethode von Weigert bediente. Nach derselben färbten sich die zarten Fibrillen des Fibrins auf das Deutlichste.

In dieser Fibrinschicht nun liegen Mikroorganismen, und zwar ohne dass ihre Gegenwart zu einer Invasion weisser Blutkörperchen geführt hat. Hier und dort verstreute Zellen sieht man in jedem Bilde, aber nirgends in einer Anzahl, die der stellenweise enormen Anhäufung von Mikroorganismen entspräche. Die auftretende Form dieser letzteren ist die von Kokken, und zwar meist in unregelmässiger Anordnung zu einander, bisweilen auch zu Ketten und Trauben geordnet. Hierauf komme ich später ausführlicher zu sprechen. Niemals habe ich in einer grossen Anzahl von durchsuchten Präparaten im Gewebe oder auch nur in dem niedergeschlagenen Fibrin solche ausgebildete Drüsen von Bacterien mit ihrer Peripherie von Rundzellen finden können, wie im freien Eiter.

An der Leber, welche gleichfalls als Abscesswand gedient hat, sind die Verhältnisse ähnliche. Auf dem nur wenig verdickten Bauchfellüberzug der Leber liegt eine dicke Schicht Fibrin, die wiederum Mikroorganismen enthält. Wiederum ist das benachbarte Lebergewebe ohne entzündliche Reaction. In dem Fibrin sind die Mikroorganismen einfach eingebettet. Neben den Kokken finden sich hier auch kurze Stäbchen und ganz vereinzelt Fäden.

So findet sich auch in der Darmwand und in den Nieren keine entzündliche oder degenerative Veränderung. Eigentliche Organerkrankungen bieten nur die von der Infection befallenen Knochen und Muskeln. Bei den ersteren handelt es sich vorwiegend um eine rareficirende Ostitis, die an einzelnen Wirbeln zu weitgehender Zerstörung geführt, wie schon im

Sectionsbericht erwähnt ist. Nach der Maceration der im Ganzen herausgenommenen Wirbelsäule werden die Zerstörungen des Knochengewebes noch deutlicher. Man sieht am Präparat einen, besonders am 11. Brustwirbel und 2. Lendenwirbel tief gehenden Defect der vorderen Wand der Wirbel und zum Theil der Spongiosa. Am 11. Brustwirbel geht der Substanzverlust bis fast zur Mitte des Körpers. Erkrankt sind sämmtliche Wirbel vom 11. Brustwirbel bis zum 5. Lendenwirbel. Auch die Proc. transvers. sind in derselben Ausdehnung befallen. Die Bandscheiben sind sämmtlich noch vorhanden. Neben diesem zerstörenden Process ist ein regenerativer einhergegangen. Nicht nur auf den einzelnen Wirbelkörpern ist ausgebreitete, kräftige Osteophytwucherung vorhanden, sondern es greifen sogar starke Spangen von einem Wirbel zum anderen über, so dass zwischen diesen feste knöcherne Verbindungen entstanden sind.

Die quergestreifte Musculatur bietet das Bild des narbigen Schwundes. Mächtige Bindegewebszüge durchziehen das atrophisch aussehende Muskelgewebe, dessen einzelne Bündel an Stärke bedeutend eingebüsst haben. Die Querstreifung ist an den erhaltenen Muskelfasern fast überall noch gut sichtbar, eine fettige oder amyloide Veränderung ist nicht vorhanden. Auf den peripheren Rand der Musculatur hat sich wiederum Fibrin niedergeschlagen, das die erwähnten Mikroorganismen enthält. Einzelne derselben sieht man auch zwischen den Muskelbündeln gelegen. Aber auch hier findet sich nirgends etwas einer echten Aktinomycesdruse Aehnliches.

Was die Veränderungen in der Lunge betrifft, so sieht man hier einzelne Alveolen ausgefüllt von weissen Blutkörperchen, die zum Theil der Nekrose anheimgefallen sind. In der Mitte solcher Nekrosenherde finden sich Kokkenhaufen. Das zu solchen Alveolen gehörige Stroma ist entzündlich infiltrirt. Auf den bacteriellen Befund in der Lunge habe ich keinen Werth gelegt, weil hier die zufällige Infection durch die Luftwege nicht auszuschliessen ist. Anders erscheint mir die Frage in Bezug auf die intraabdominellen und die noch geschlossenen Muskelabscesse.

Ich komme hiermit auf die rein bacteriologische Seite des Falles zu sprechen, wobei ich einige Bemerkungen über das Untersuchungsmaterial und die Art seiner Verwendung vorausschicken muss.

Bacteriologischer Befund.

Die zur Untersuchung kommenden Objecte waren von verschiedenem Werth, je nach der Art der Gewinnung. Zunächst boten mir die immer offenen Fisteln in ihrem Secret eine reiche Ernte. Ich untersuchte erstlich den Eiter und fand in diesem spärliche Mikroorganismen verschiedener Art, und dann die Körnchen, welche fast ganz aus solchen bestanden. Da ich daher in den Körnchen die Hauptträger der Infectionskeime sehen musste, habe ich mich in der weiteren Untersuchung, besonders in bacteriologischer Beziehung, auf die Körnchen beschränkt. Dieselben gewann ich in grosser Anzahl durch tägliche Ausspülung der Fisteln mit sterilisirter physio-

logischer Kochsalzlösung. Im Beginn der Untersuchung wurden auf diese Weise täglich oft über 100 Körnchen herausbefördert, die sich in einem Spitzglase sehr schnell von der Spülflüssigkeit durch Senkung auf den Boden trennten. Da ihnen aber dann noch Schleim und Eiterflocken anhafteten, so wurde noch mehrmals eine Uebergiessung mit sterilisirter Kochsalzlösung vorgenommen, bis sich die letztere nicht mehr trübte.

Die so gewonnenen Körnchen hatten durchweg ein leicht gelbes Ansehen, nie eine dunklere Farbe und waren, im Gegensatz zu den Aktinomyces-Körnchen ausserordentlich weich und deshalb sehr leicht zerreibbar. Ich habe daher nicht nöthig gehabt, die von Boström nach Gaffky's Vorschlag empfohlene intensive Verreibung der Körnchen vor der Aussaat auf Nährböden vorzunehmen. Immerhin habe ich auch das einige Male so weit gethan, dass aus der verwendeten klaren Bouillon und den darin schwimmenden Körnchen eine trübe Flüssigkeit wurde, um mich nicht dem Vorwurf einer Unterlassungssünde auszusetzen, der man das negative Resultat zuschreiben könne.

Die weiche Beschaffenheit der Körnchen war auch den grössten derselben eigen, und zwar nicht nur nach längerem Verweilen in der Spülflüssigkeit, sondern auch bei directer Entnahme aus dem Eiter.

Die Grösse schwankte von der eines Hirsekorns nach abwärts bis zur Grenze des eben noch möglichen Erkennens, und mit der Loupe liessen sich noch minimale Körnchen auffinden, die dem unbewaffneten Auge entgangen waren.

Dieses Material war natürlich von vornherein nicht einwandsfrei, da eine Communication ihres Herkunftsortes mit Darm und äusserer Luft vorhanden war. Anders zu beurtheilen ist wohl das Material, das ich aus den noch geschlossenen Abscessen am Rücken in vivo gewonnen habe, und dasjenige, welches mir die Section aus dem zwischen Leber und Darm vorgefundenen und den noch geschlossenen Muskelabscessen geliefert hat. Die Probepunctionen, die ich an dem Patienten vornahm, geschahen unter allen Cautelen mittelst sterilisirter Stroschein'schen Spritze und lieferten mir mehrere Cubikcentimeter körnchenhaltigen Eiters; die Eröffnung der noch geschlossenen Abscesse bei der Section hat Herr Dr. Schmorl nach Desinfection der Umgebung mit geglühten Messern und Pincetten vorgenommen, und ich habe den Eiter mit geglühten Platinnadeln entnommen und sofort verimpft. Nur die Eröffnung des Abscesses zwischen Leber und Darm geschah ohne Vorbereitung, doch habe ich hier ganz aus der Tiefe der Eitermengen nach vorausgegangenem

Abflusse eines grossen Theiles derselben mehrere Oesen Eiter erhalten, die uns zur bacteriologischen Untersuchung geeignet erschienen. Man kann hier einwenden, dass auch dieses Material kein reines war, da, wie die Section zeigte, die einzelnen Herde sämmtlich mit einander in gewissem Zusammenhange standen. Dagegen kann ich nur sagen, dass auf den Platten von solchem Eiter nichts Anderes gewachsen ist, als die eine Cladothrixart, die ich im Folgenden beschreiben werde. Ob Verklebungen und Verwachsungen das Eindringen anderer Mikroorganismen verhindert haben und nur die eine Form, welche eine fortschreitende Entzündung hervorrief, diese Hindernisse überwunden hat, oder ob diese eine Form in einem Bacteriengemenge infolge ihrer stärkeren Lebensenergie den Untergang der anderen herbeiführte, kann ich natürlich nicht sagen. Jedenfalls fand sie sich schliesslich als Reincultur vor.

Was den mikroskopischen Befund der Körnchen betrifft, so war derselbe immer der gleiche, sowohl in dem Fistelsecret, als in den neu auftretenden Abscessen. Wenn ich, wie ich dies anfangs that, ein Körnchen zwischen zwei Deckgläsern verrieb und dann die Untersuchung vornahm, so zeigten sich in nach Gram gefärbten Präparaten neben den braunen, resp. bei Pikrocarminvorfärbung rothen Zellkernen eine enorme Menge schön blau gefärbter, schlanker Stäbchen und ab und zu Fäden, die auch kurze Aeste trugen. Da ich die Erkrankung für die typische Boström'sche Aktinomykose hielt, versuchte ich an diesen Fäden, oder getrennt von ihnen, Kolben zu färben. Dies gelang mir aber niemals. Aber auch an ganz frischen, soeben durch die Punction gewonnenen, ungefärbten Körnchen fanden sich dieselben nicht. Ich erwähne diese Thatsache nicht als einen Beweis gegen das Vorhandensein des Boström'schen Pilzes, da ja schon vielfach auf das gelegentliche Fehlen der Kolben aufmerksam gemacht worden ist, aber ich musste annehmen, dass gerade weil diese jetzt als Degenerationserscheinungen aufgefassten Kolben fehlten, mein Untersuchungsmaterial sehr lebenskräftig und geeignet zur Cultivirung gelten könne. Ueber das Aussehen der gefundenen Mikroorganismen giebt am einfachsten die Photographie Auskunft und verweise ich deshalb auf das Photogramm (Fig. 1 [Taf. XI u. XII]).

Durch das Verreiben der Körnchen hatte natürlich ihre Structur sehr gelitten, wovon ich mich am ungefärbten Präparate überzeugen konnte, und da ich dies für einen Missstand hielt, habe ich als Auskunftsmittel die Fixirung und Härtung der Körnchen gewählt und sodann in der Paraffineinbettung Schnitte von 3—5 μ durch dieselben gelegt. Die so gewonnenen Bilder bestärkten mich in der Annahme

der gewöhnlichen Aktinomykose, obwohl sie in Manchem von denen abwichen, die Boström in seiner Monographie und Baumgarten im Lehrbuch der pathologischen Mykologie, 1890, Band II, geben. Da ich aber nun später einen anderen Pilz aus dem Körnchen züchtete, habe ich einen solchen Körnchendurchschnitt in zwei Abbildungen beigegeben, Fig. 1 u. 2 (Taf. XI). Ich bemerke, dass die erste Figur eine Vergrösserung von 1:50, die zweite eine solche von 1:300 erfahren hat. Diese Figuren sind vollkommen naturgetreu, da das Präparat zunächst photographirt, dann schwach copirt und schliesslich ausgemalt wurde. Die einfache Photographie empfiehlt sich nicht, da gerade durch die Farbenunterschiede die Structur deutlich wird. Andererseits wird auf diese Weise jede Schematisirung vermieden. Man sieht nun in der ersten Aufnahme den ganzen Querschnitt, in der zweiten einen kleinen Theil der Randzone aus ein und demselben Präparate und bemerkt, dass die Eiterzellen das centrale Fadengeflecht rings umschliessen, und dass zwischen beiden kein Raum ist für eine etwa nicht gefärbte Kolbenzone, im Gegensatz zu Baumgarten's Abbildung am genannten Orte, wo zwar die Kolben nur sehr undeutlich gefärbt sind, wo man aber unzweifelhaft den Zwischenraum zwischen Mikroorganismen und Zellen erkennt, in dem sie liegen können, und in welchem sie auch durch geeignete Färbemethoden nachzuweisen sind.

Ferner bemerkt man in der zweiten Figur, dass das F[illegible] besonders da, wo man es zwischen die Zellen hineingeben [illegible] fach aus feinsten Kokkenreihen besteht. Dass diese [illegible] Weitem nicht immer stattfindet, sieht man wieder [illegible] Photogramm des Ausstrichpräparates Fig. 1 (Taf. XI).

Auch dieser Befund spricht an und für sich [illegible] Cladothrix Boström's, wenn auch nicht alle Autoren [illegible] der Kokkenform in den Aktinomyceshaufen als zur [illegible] des Aktinomykosepilzes gehörig bestätigen konnten [illegible] kommt vielleicht diese Anordnung zu Kokkenreihen [illegible] des zur Körnchenhärtung verwandten plasmolytischen [illegible] hols.[2])

Dass aber doch ein anderer Pilz, als der [illegible] Krankheitserreger vorlag, bewies mir die Cultur [illegible] böden.

Drei Monate lang habe ich fast täglich [illegible]

1) Baumgarten, Lehrbuch 1890. Bd. II. [illegible] merkung Nr. 8.

2) Siehe die S. 306 citirte Arbeit von Prof [illegible]

verschiedensten Nährböden vorgenommen, indem ich hierzu die mir reichlich zur Verfügung stehenden Körnchen benutzte. Stammten dieselben aus der seit langer Zeit offenen Inguinalfistel, so erhielt ich auf der Platte zahlreiche verschiedenartige Colonien, welche theils aus Stäbchen, theils aus Kokken bestanden. Unter Anderen habe ich aus solchen Platten den Staphylococcus pyog. albus Rosenbachii reingezüchtet.

Anders verhielt es sich mit den Körnchen, welche aus noch uneröffneten Abscessen mittelst sterilisirter Instrumente gewonnen wurden. Die mit diesen Körnchen beschickten Platten blieben, wie schon oben erwähnt, fast sämmtlich steril, obwohl eine grosse Menge des Aussaatmaterials verwandt wurde, und obwohl die Nährböden in der mannigfachsten Art modificirt und immer eine grosse Zahl von Einzelversuchen gemacht wurden.

Erst am 10. März 1890 erhielt ich aus Eiter, der von dem kurz vorher aufgetretenen und vor dem Aufbruch punctirten Abscess auf der rechten Seite der Lendenwirbelsäule stammte, eine eigenartige Colonie. Ich erwähne, dass der Nährboden schräg erstarrtes Rinderblutserum war, und dass ich auf ihn zwei zarte kleine Körnchen geimpft hatte. Während nun der ganze untere Theil des Impfstrichs steril blieb, entstand im obersten Theil desselben eine kleine, leicht gelb gefärbte Colonie, die innerhalb von 5 Tagen im Brütschrank zu Linsengrösse heranwuchs und gleichzeitig ein schneeweisses Aussehen bekam. Als ich zu dieser Zeit die Colonie, die den Nährboden etwas verflüssigt hatte, untersuchte, fand ich im Wesentlichen Kokken, die sich nach Gram sehr gut färbten, und zwischen ihnen ab und zu längere, feine, gleichfalls gut färbbare Fäden, sowie helle, anscheinend etwas dickere, mehr schlauchartige Gebilde. Bei der Uebertragung auf Blutserumagarplatten ging eine Zahl von Colonien an, welche aber nur aus Fäden bestanden, die sich gleichfalls nach Gram gut färben liessen, und welche in mannigfacher Weise unter einander verschlungen waren. An zahlreichen Präparaten konnte ich mich davon überzeugen, dass jeder Faden eine Menge von Zweigen hatte, und dass auch aus diesen wieder Aestchen hervorgetreten waren. Ein Unterschied in der Dicke eines Fadens nach dem oberen oder unteren Ende zu liess sich nicht constatiren.

Nach etwa einer Woche hatten sich indess die Colonien wiederum derart verändert, dass sämmtliche einen zarten, schneeweissen Ueberzug trugen. Zu dieser Zeit zeigte das mikroskopische Bild wiederum fast nur Kokken mit einzelnen, mehr oder weniger gut färbbaren Schläuchen. Dabei hatten während der ganzen Beobachtungszeit

sämmtliche Colonien ein vollkommen gleiches Aussehen, auch unter dem Mikroskop, so dass nicht anzunehmen war, dass eine Mischinfection vorläge. Es ist mir geglückt, denselben Mikroorganismus noch einmal in Reincultur von demselben Falle zu züchten, und zwar aus dem Eiter, welchen ich bei der Section aus der Tiefe des der Leber anliegenden Abscesses entnahm.

Die beobachteten Bilder machten es wahrscheinlich, dass ein Pilz vorliege, welcher verschiedene Wuchsformen hatte. Um nun zu beobachten, ob und wie die einzelnen Formen aus einander vorgingen, bot sich als das geeignetste, jeder Zeit controlirbare Nährmaterial der hängende Tropfen. Derselbe wurde nun in zahlreichen Einzelfällen immer in der Weise hergestellt, dass auf die in der Flamme sterilisirten Deckgläschen eine sterile Nährlösung so gebracht wurde, dass eine Infection des Tropfens mit Luftkeimen ausgeschlossen war. Als Impfmaterial wurden Spuren des weissen Ueberzuges der Colonien verwendet, als Nährmaterial Bouillon und Gelatine. Aber erst nach vielen Versuchen gelang es mir, ein Auskeimen des Impfmaterials zu beobachten. Die Ursache dafür, dass zunächst ein Wachsthum nicht eintrat, konnte ich nur in dem mangelhaften Sauerstoffzutritt zu dem hängenden Tropfen finden, da in den Controlgläsern, welche ich mit dem noch an der Impfnadel haftenden und von der Tropfenimpfung übrig gebliebenen Reste beschickte, ein sehr gutes Wachsthum eintrat. Ich wählte mir deshalb Objectträger mit einer möglichst grossen Aushöhlung und hatte mit diesen auch den besten Erfolg. Die Beobachtungen habe ich bei 20—30° C. angestellt. Will man die letztere Temperatur haben, so erreicht man diese auch ohne heizbaren Objecttisch sehr einfach durch eine direct vor das Mikroskop gestellte Gasflamme. Man kann so in einem ruhigen Zimmer von 18° C. Allgemeinwärme eine Temperatur sogar bis zu 35° C. auf dem Objecttisch dauernd erhalten.

Es zeigte sich nun, dass bei 30° C. nach 24 Stunden die ersten Veränderungen eintraten. Ehe ich dieselben beschreibe, muss ich noch Einiges über das Impfmaterial vorausschicken. Dasselbe stammte, wie erwähnt, von dem weissen Bezug, der sich auf den Colonien, soweit sie nicht von Flüssigkeit übersptilt sind, am 4. oder 5. Tage einstellt. Untersucht man diesen Bezug, der sich äusserst leicht mit der Impfnadel von der festhaftenden unteren Schicht der Colonie abstreifen lässt, mikroskopisch unter Anwendung einer homogenen Immersion, so sieht man gleichmässige, in der Mehrzahl kreisrunde, manchmal nach der einen Dimension etwas gestreckte Körperchen. Dieselben sind mit allen Anilinfarben leicht und gut färbbar. Ihre

Anordnung zu einander ist sehr wechselnd. Selbst wenn man, um alle Verschiebungen möglichst zu vermeiden, in vorsichtiger Weise ein Klatschpräparat anfertigt, so ist das Bild doch ein sehr mannigfaches. Neben dem allein für sich liegenden Individuum sieht man solche, die in schönsten Ketten aneinandergereiht sind, solche, die zu zweit neben einander liegen, und solche, die zu grösseren oder kleineren Haufen zusammengeballt sind. Am besten veranschaulicht diese Verhältnisse das Bild und verweise ich deshalb auf Photogramm Fig. 2 (Taf. XII), welches nach einem Klatschpräparat hergestellt wurde.

Sucht man sich nun in dem hängenden Tropfen, nahe dem Rande, eine Stelle auf, welche nur ein oder höchstens 3—4 solche runde Körperchen enthält — ich will sie vorläufig Sporen nennen, indem ich auf spätere Begründung dieser Bezeichnung verweise —, so sieht man nach etwa 24 Stunden eine Veränderung der Spore in der Art, dass sich dieselbe nach der einen Richtung hin verlängert, so dass ein Kurzstäbchen entsteht. Ist dies einmal eingetreten, so geht das weitere Wachsthum verhältnissmässig rasch vor sich: aus dem kurzen Stäbchen wird ein längeres, aus diesem ein kurzer Faden, der sich bald in mannigfacher Weise krümmt, und etwa 4—5 Stunden nachher hat dieser Faden eine Länge erreicht, dass er schon nicht mehr in den Rahmen eines Gesichtsfeldes hineinpasst, bei einer Vergrösserung von 3—400. Dabei hat es mir immer geschienen, als ob das Auswachsen der Spore nur nach einer Richtung hin erfolge, und dass kurz vor dem Beginn des Auskeimens eine Trübung der vorher glänzenden Spore einträte.

An den Fäden tritt nun auch Verzweigung ein. An dem vorher ganz gleichmässig aussehenden Faden bildet sich ein kleiner seitlicher Vorsprung an einer beliebigen Stelle; dieser Vorsprung entwickelt sich zum Stäbchen, und so fort, bis auch der Seitenast ein langer Faden geworden ist. Wie Photogramm Nr. 3 zeigt, ist der Winkel, unter dem die Zweige aus den Stammfäden entspringen, annähernd ein rechter. Die Nebenzweige wachsen, vielfach geschlängelt, im Nährboden weiter, wie der Stammfaden. Ein Umbiegen der Spitzen und darauf folgendes rückläufiges Wachsthum liess sich nicht beobachten.

Liegen mehrere Sporen neben einander, und entwickeln diese sich gleichzeitig, so entsteht natürlich ein dichtes Geflecht, aus dem nach der freien Peripherie neue Fäden wie Strahlen herauswachsen, und es bildet sich eine Art Sternform aus. In dem ganzen Verlauf dieser Entwicklung fehlt jede active Beweglichkeit. Die Sporen zeigen Molecularbewegung, aber auch diese fällt weg, wenn sie zu grösseren Stäbchen ausgewachsen sind.

An den jungen Fäden lässt sich eine Segmentirung nicht erkennen, weder im ungefärbten, noch im gefärbten Präparat, auch habe ich an ihnen eine Lücke zwischen Stamm und Seitenästen nicht sehen können.

Das Photogramm Nr. 3 zeigt das Bild eines sich in dieser Weise bildenden Fadennetzes. Die Färbung ist mit Anilingentianviolett vorgenommen.

Erreichen die Fäden den Rand des hängenden Tropfens, so geht die Entwicklung über diesen hinaus in den freien Raum weiter, es bilden sich also Luftfäden, die sich durch eine grössere Dicke und einen dunklen Glanz von den noch in der Flüssigkeit befindlichen auszeichnen. Diese Luftfäden erfahren aber als solche keine allzu grosse Entwicklung; wahrscheinlich tritt die Wachsthumsbeschränkung durch das Fehlen der Nährlösung ein. Dagegen konnte ich an ihnen einen anderen interessanten Vorgang beobachten.

Etwa 40 Stunden nach den ersten Wachsthumsvorgängen an der Spore sah ich an den Luftfäden eine Trennung des vorher ganz gleichmässigen Protoplasmas eintreten. Während der zu dem Luftfaden gehörige, noch in Nährlösung sich befindende Faden unverändert blieb, zog sich in dem ersteren das Protoplasma zu kleinen Kügelchen zusammen, welche in Gestalt und Grösse genau der Spore glichen, welche den Anfang der ganzen Entwicklungsreihe abgegeben hatte. Diese neuen Sporen lagen in ziemlich gleichen Abständen von einander und wurden durch eine zarte Scheide unter sich verbunden. Eine weitere directe Beobachtung in der Entwicklung habe ich nicht machen können, da die allmählich zu dicht gewordenen Geflechte die Einzelbeobachtung unmöglich machten. Ich erwähne nur noch, dass nach mehreren Tagen auf der Oberfläche des hängenden Tropfens wieder der weisse Ueberzug sich ausgebildet hatte.

Aber ich habe aus Präparaten, die von Bouilloncultureu herstammten, den Gang der weiteren Entwicklung vermuthen können und gebe eines von diesen in der photographischen Aufnahme bei. Photogramm Fig. 4 auf Taf. XII zeigt neben mehreren noch gleichmässigen und gut gefärbten Fäden etwas nach rechts von der Mitte einen hellen, etwas gekrümmten Schlauch, der an seinem einen Ende ein wenig zugespitzt erscheint und hier auch intensiv gefärbt ist. Dieser Schlauch trägt an seiner äussersten Spitze eine Spore, nach rückwärts von dieser etwas ungeformtes Protoplasma, und vor der Spore liegt eine Reihe von 8 Sporen, die nach ihrer Lage und ihrem Zusammenhange es sehr wahrscheinlich machen, dass sie aus dem nunmehr fast leeren Schlauch ausgetreten sind. Es muss sich also

die Zellwand des Fadens über den neu gebildeten Sporen zusammengezogen und damit deren Austritt bewirkt haben. Dass die Scheide nicht einfach zerfällt und so den neuen Organismen Raum giebt, dafür spricht neben der hier noch deutlich erkennbaren Scheide auch der Umstand, dass man fast regelmässig in Präparaten, die besonders Sporen enthalten, auch solche leere Schläuche vorfindet. Ueber die Anordnung des Protoplasmas zu Sporen innerhalb der Zellwand giebt Photogramm 5 Auskunft, welches nach einem Agarculturpräparat hergestellt wurde. An diesem sieht man leere Scheiden, freie Sporen und Fäden, die nicht mehr gleichmässig gefärbt erscheinen, sondern die Differenzirung ihres Inhaltes in eine Reihe von kleinen Kügelchen erkennen lassen, die am ungefärbten Präparat durch ihren Glanz auffallen.

Damit ist der Formkreis dieser Cladothrix geschlossen. Ehe ich nun auf die Beschreibung der Culturen eingehe, muss ich noch begründen, warum ich die kokkenähnlichen Körperchen als Sporen anspreche. Zunächst stimmt nicht damit ihre leichte Färbbarkeit. Sie färben sich so gut wie die Stäbchen und wie die Fäden. Aber andere wichtige Momente veranlassten mich, ihnen doch die Natur von Sporen zuzuerkennen. Ich will davon absehen, dass sich diese Form immer nur dann findet, wenn ein gewisser Mangel an Nährmaterial eintritt, weil die Meinungen über diese Auffassung der gewissermaassen durch die Noth bedingten Sporenbildung getheilte sind. Doch kann ich an dieser Stelle schon erwähnen, dass sich die Sporen niemals in Colonien finden, die allseitig von der Nährlösung umgeben sind. Untersucht man z. B. die Bouilloncultureu von ½ Jahr Alter, die keinen weissen Ueberzug haben, so findet man ein überaus dichtes Fadennetz, aber niemals die Kugelform. Ist dagegen auf einer Bouilloncultur eine Colonie schwimmen geblieben, und hat sich von dem Spiegel der Flüssigkeit aus ein Theil der Entwicklung in die freie Luft erstreckt, so trägt dieser Theil einen weissen Ueberzug, und darin finden sich regelmässig Sporen.

Zwei andere Momente sprechen besser für die Sporennatur. Erstens ist diese Wuchsform die kräftigste, was seinen Ausdruck in der leichten Uebertragbarkeit auf frische Nährböden findet. Während ich mit den so entwicklungsfähig aussehenden Fadennetzen junger Bouilloncultureu häufig Misserfolge bei Uebertragungen hatte, war dieses niemals der Fall bei Verwendung von Material, das die Sporen enthielt, vorausgesetzt, dass ein Nährboden gewählt wurde, auf dem die Pflanze überhaupt gedeihen konnte. Zweitens aber — und das ist wohl das Wichtigste — habe ich niemals im hängenden Tropfen

beobachten können, dass aus einem kugelförmigen Körperchen ein zweites solches entstanden wäre. Immer geschah die Entwicklung in der oben beschriebenen Weise zum Stäbchen und Faden. Wenn aber ein wirklicher Coccus vorgelegen hätte, so müsste wohl auch bei diesem, wie bei anderen, die Vermehrung durch einfache Theilung zu beobachten gewesen sein.

In Bezug auf die äussere Form der Fäden ist zu erwähnen, dass sich knopfartige Anschwellungen an den Enden nicht vorfanden, weder im Eiter, noch in den Culturen. Ich habe allerdings, an gefärbten Präparaten, auch Anschwellungen gesehen; dieselben waren aber immer mitten in der Continuität des Fadens und wurden besonders an Präparaten älteren Datums beobachtet, welche, weil abgeblasst, einer erneuten Färbung unterworfen wurden. Da ich nun vielfach die Gram'sche Methode anwandte, die schon zu den eingreifenden zählt, so bin ich nicht gewiss, ob diese Anschwellungen nicht nur Kunstproducte waren. An frischen Präparaten, die mit dünnem, wässerigen Fuchsin gefärbt wurden, waren sie nicht vorhanden.

Um nun die mikroskopischen Verhältnisse der Culturen zum Abschluss zu bringen, so ist über das Vorkommen der Stäbchenform zu bemerken, dass diese sich in Culturen findet, die weder zu jung, noch zu alt sind. Besonders am Rande der Agarculturen, die keine Verflüssigung erfahren, sieht man an Stellen lebhafter Entwicklung häufig Stäbchen. Dieselben reihen sich, soviel ich beobachten konnte, nicht zu längeren Verbänden an einander, sondern nehmen ihre Weiterentwicklung zu Fäden. Sie stellen das zweite Stadium im Wachsthum dieses Pilzes dar und entstehen nicht, wie es bei anderen Cladothricheen beschrieben worden ist, durch quere Segmentirung der Fäden, sondern durch das Auswachsen der Spore. Ich verweise auf das Photogramm Nr. 5, an welchem man die Theilung des Protoplasmas zu Sporen, aber nirgends zu längeren Stäbchen sieht.

Ich komme nun zur Beschreibung des Wachthums der Pflanze auf künstlichen Nährböden. Um eine nähere Bezeichnung der neu gefundenen Cladothrix zu wählen, schlage ich Cladothrix liquefaciens vor, ein Name, der von der Eigenschaft der Pflanze hergenommen ist, Blutserum und Gelatine rasch zu verflüssigen.

In schräg erstarrtem Blutserum sieht man 24 bis 48 Stunden nach der Impfung kleine, etwas trübe Körnchen, die die Farbe des Nährbodens tragen. Mikroskopisch findet man zu dieser Zeit nur Fäden mit zahlreichen Verzweigungen. Ist die Impfung mit spärlichem Material vorgenommen worden, so bilden sich diese Körnchen

bis zur Grösse einer Linse heran und sinken vom 5. oder 6. Tage an durch Verflüssigung des Nährbodens in diesen ein. Etwa am 4. Tage nach der Impfung pflegen diese Colonien den beschriebenen zarten, weissen Ueberzug zu erhalten. Ist die Impfung reichlicher gewesen, so confluiren die einzelnen Colonien zu einem Bandstreifen von grosser Zartheit, der in der Mitte ganz gleichförmig ist, aber an den Rändern, zumal unter dem Mikroskop, seine Zusammensetzung aus einzelnen Körnchen erkennen lässt. Man sieht bei schwacher Vergrösserung, dass sich am Rande der Cultur ein makroskopisch nicht wahrnehmbarer Saum befindet, welcher aus einem zarten Fadengeflecht besteht, das nach der Peripherie zu ausstrahlt. Dieser so beschaffene Bandstreifen sinkt am Ende der ersten Woche langsam am Glase herab, wobei häufig sein oberster Theil hängen bleibt, weil hier, wo der Nährboden am dünnsten liegt, durch die schnellere Eintrocknung eine Fixirung der Cultur bewirkt wird. An dieser Stelle tritt dann auch wieder der weisse Belag auf.

Der infolge der Verflüssigung des Nährbodens herabgesunkene Bandstreifen führt keine weiteren Veränderungen des ersteren herbei. Das verflüssigte Serum bleibt ganz klar und verändert seine Farbe Monate lang nicht. Nur in Röhrchen, die über ½ Jahr alt waren, konnte ich das Auftreten einer röthlich-gelben Farbe beobachten.

Wird das Röhrchen häufig zu Untersuchungen benutzt und dabei geschüttelt, so zerfällt allmählich der am Boden liegende Streifen in kleine Flocken. Dieselben bestehen aus kürzeren und längeren Fäden, die sich aber schwerer färben, als in jungen Culturen. Der Boden der Cultur bedeckt sich in geringer Höhe mit diesem flockigen Sediment.

Im Laufe des zweiten Monats bilden sich in diesem gelbe, stecknadelkopfgrosse Körnchen. Dieselben sind sehr hart, so dass beim Verreiben zwischen zwei Deckgläschen diese häufig zerbrechen. Unter dem Mikroskop sieht man, dass diese Körnchen aus eigenthümlich starren, dicht aneinandergelagerten Fäden oder Nadeln bestehen, die sich mit Anilinfarben nur sehr wenig färben lassen. Ab und zu liegt zwischen diesen schlecht gefärbten Massen ein besser gefärbter Faden. Beobachtet man ein solches zerquetschtes Körnchen unter dem Mikroskop, wenn man an der einen Seite des Deckglases concentrirte Schwefelsäure einfliessen lässt, so bemerkt man das Aufsteigen von Gasblasen und nachher die Bildung von Gypskrystallen. Uebergiesst man in einem Schälchen eine Zahl dieser Körnchen mit concentrirter Schwefelsäure, worin sie sich auflösen, wäscht dann aus und untersucht den Rückstand, so finden sich in diesem einzelne,

leidlich gut färbbare Cladothrixfäden. Es handelt sich also um eine Incrustirung von kleinen Fädenverbäden mit Salzen, wahrscheinlich kohlensauren, die aus dem Blutserum bei dessen allmählicher Verdunstung ausfallen und auf den Mikroorganismen sich niederschlagen. Es war von vornherein nicht wahrscheinlich, dass die Cladothrixfäden solcher verkalkter Körnchen noch lebensfähig seien, und in der That war ihre Uebertragung auf neue Nährböden stets von negativem Erfolge begleitet.

Gewisse Aehnlichkeiten des Wachsthums auf Blutserum finden sich mit dem auf schräg erstarrter Gelatine. Auch hier bildet sich längs des Impfstriches ein Bandfaden. Natürlich tritt das Wachsthum etwas später ein, da die Röhrchen bei Zimmertemperatur gehalten werden müssen, also die ersten, makroskopisch sichtbaren Spuren der Entwicklung durchschnittlich am 3. Tage. Aber schon sehr bald, am 4. oder 5. Tage, beginnt die Verflüssigung der Gelatine und schreitet rasch vorwärts, so dass sie am Ende der ersten Woche beendet ist. Sinkt der Bandstreifen, der genau so aussieht, wie auf den Blutserumculturen, im Ganzen mit der Flüssigkeit herunter, so erleidet er dasselbe Schicksal, wie bei diesen. Er liegt dann am Boden des Gefässes und verändert sich nicht weiter. Die harten Körnchen aber der Blutserumculturen bilden sich in Gelatine nicht. Ist ein Ende des Bandes am Glase hängen geblieben und flottirt in der Flüssigkeit, so wächst dieses Ende weiter. Es bildet sich eine Art von Rasen, der einen Theil des Nährbodenspiegels überzieht und mit zunehmendem Alter auf eine eigenthümliche Art in die Höhe wächst. Die Decke schichtet sich in rundlichen Fortsätzen nach oben, so dass die Oberfläche eine höckrige Beschaffenheit annimmt. Betrachtet man solche Rasen von unten, so sieht man, dass den von oben her sichtbaren Erhebungen ebenso viele Einkerbungen auf der Unterfläche entsprechen. Die Farbe der Unterfläche ist eine hellgelbe, ähnlich der Farbe der Gelatine, während die Oberfläche des Rasens sich sehr bald wieder mit der bekannten weissen Decke überzieht. An der Unterfläche sieht man die Entwicklung einer solchen niemals.

Auf diesem Standpunkte erhalten sich die Gelatinecultureu. Die Gelatine trübt sich zu keiner Zeit der Entwicklung, hat nach der Verflüssigung keine besondere Zähigkeit und verändert lange Zeit auch ihre Farbe nicht. Erst nach 7 bis 8 Monaten tritt ein etwas dunklerer, ins Röthliche spielender Farbenton auf.

Auf der Gelatineplatte ist das Wachsthum natürlich sehr ähnlich. Nur hat man hier besonders Gelegenheit, die Entwicklung

der Fädennetze mit ihrem dicht verfilzten Centrum und dem nach der Peripherie ausstrahlenden Kranze zu beobachten. Auch hier tritt nach der gewöhnlichen Zeit der weisse Ueberzug auf und sitzt auf den einzelnen Colonien wie ein kleines, weisses Mützchen.

In Bouillon, die im Brutofen gehalten wird, treten am zweiten Tage nach der Impfung ausserordentlich zarte, stecknadelspitzgrosse Flocken auf. Dieselben wachsen innerhalb einer Woche bis zur Grösse eines Stecknadelkopfes, von da an nicht weiter. Sie bieten schon makroskopisch, in der Nährlösung schwimmend, das Bild eines dichten Kerns mit einer viel zarteren, lockeren Peripherie. Dem entspricht auch das Bild unter dem Mikroskop.

Die Entwicklung dieser Körnchen geht von dem Spiegel der Flüssigkeit aus, sie sinken aber beim leisesten Stoss gegen das Glas auf den Boden desselben hinab. Haben sich noch Keime oben erhalten, so beginnt von ihnen aus eine neue Entwicklung; auch diese Körnchen sinken herab, und schliesslich findet sich auf dem Boden der Cultur ein oft 1 Cm. hoher Niederschlag, der aus solchen zarten Flocken besteht, die unter einander vielfach zusammenhängen. Obwohl dieselben nun so lose auf einander liegen, dass das Ganze wie ein Wölkchen aussieht, so findet doch eine gegenseitige Abplattung der vorher runden Körnchen statt, so dass dieselben dann eine Scheibenform annehmen. In diesem Theile der Cultur findet man die schönsten und längsten, verzweigten Fäden, nie Sporen. Hat sich ein Theil des Impfmaterials an der Grenze zwischen Luft und Flüssigkeit am Glase festgehalten, oder wurde das in die Flüssigkeit geimpfte Röhrchen ganz ruhig gehalten, so bildet sich auch in der Bouillon ein Rasen, wie ich ihn an der Gelatinecultur beschrieben habe. Nur ist die Runzelung hier nicht so ausgesprochen. Die Unterfläche sieht weissgelb aus, die Oberfläche schneeweiss, indem auch hier sich der beschriebene Ueberzug bildet, der zum grössten Theil aus Sporen besteht. Hat sich der Rasen als eine Decke über den ganzen Flüssigkeitsspiegel ausgebreitet, so hängen seine einzelnen Theile so fest an einander, dass es auch durch starkes Schütteln nicht gelingt, Theile von ihm abzutrennen. Dabei fällt es auf, dass die mit dem weissen Ueberzug bedeckte Oberfläche sich nicht mit der Flüssigkeit benetzen lässt und beim Umkehren des Glases immer wieder an die der Luft zugekehrte Seite kommt. Es spricht dies für einen gewissen Oelgehalt der Culturoberfläche. Doch konnte ich niemals das Auftreten grösserer Tröpfchen Oels, wie man es z. B. an den Boström'schen Culturen sieht, beobachten.

Immer bleibt die Bouillon völlig klar; eine Veränderung ihrer Farbe

tritt nicht ein. Die Prüfung ihrer Reaction ergiebt eine sich stets gleichbleibende geringe Blaufärbung des rothen Lakmuspapieres.

Die Anfänge des Wachsthums auf schräg erstarrtem Agar unterscheiden sich nicht von den schon beschriebenen Culturen. Am Ende der ersten Woche aber, wo bei Blutserum und Gelatine durch die eingetretene Verflüssigung eine gewisse Verschmelzung der Colonien stattgefunden hat, zeigt der Agarausstrich und natürlich auch die Agarplatte charakteristische Merkmale. Hier entwickelt sich jede Colonie ganz umschrieben für sich aus ihrem Ursprungskeim und wächst für sich weiter, bis sie die Grenzen einer anderen erreicht hat und nun erst mit dieser eine Verschmelzung eingeht. Darum bleibt auch auf der Agarplatte die typische Grundform dieser Cladothrix, die überall zuerst auftritt, das Körnchen oder Knötchen, am längsten erhalten. Vom 5. oder 6. Tage an findet man auch den weissen Bezug. Man sieht auf der Fig. 3 (Taf. XI), welche eine 17 Tage alte Glycerin-Agar-Cultur in natürlicher Grösse wiedergiebt, dass nicht nur die allerkleinsten Colonien die Körnchenform haben, sondern dass selbst in den grössten, zusammengewachsenen Colonien dieselbe bewahrt bleibt. In dem dichten, schneeweissen Rasen einer solchen Cultur kann man, zumal mit der Loupe, Körnchen an Körnchen erkennen und auseinanderhalten. Auch auf dem Agar findet das eigenthümliche Nachobenschieben der Cultur statt, wie ich es oben an Bouillon und Gelatine beschrieben habe. Es kommt dadurch zu Niveaudifferenzen von 2—4 Mm. Bedrängen sich die Colonien nicht gegenseitig, so entwickeln sich die schönen Rosetten, wie sie die beigegebene Abbildung in dem oberen Theile des Impfstrichs zeigt.

Von der Unterfläche der Cultur aus sieht man in die kleinen Trichter hinein, welche den Erhebungen der Oberfläche entsprechen. In Glycerinagar, auf dem überhaupt das Wachsthum kräftiger ist, als auf gewöhnlichem Agar, nimmt die Unterfläche eine dunkelgelbe Farbe an, und zwar im Verlauf des zweiten Monats. In gewöhnlichem Agar fehlt diese Farbenveränderung. Hat man in recht weichen, viel Wasser enthaltenden Agar[1]) geimpft, so sieht man — aber nur in solchem Agar — von der Unterfläche der Cultur aus zarte Ausläufer in den Nährboden hineinwachsen, welche dann in ihrer Gesammtheit das Bild einer dünnen Wolke geben. Von solchen Culturen habe ich nach Zerschneiden des Glases Stücke in Paraffin

1) Derselbe entsteht, wenn man das Kochen und Filtriren des Agarnährbodens im strömenden Dampf vornimmt.

eingebettet und dann an Schnittpräparaten gesehen, dass von dem Nährbodenniveau aus, das im mikroskopischen Bilde Sporen, Stäbchen und Fäden enthielt, nach oben zu eine Sporenschicht, nach unten zu ein Fadengewirr lag, welches sich durch vielfache Windungen seiner Einzelindividuen auszeichnete.

An Figur 3 sieht man ferner noch, dass die weitere Ausbreitung der Cultur in Form eines feinen Saumes stattfindet, der sich auf dem Nährboden nach der Peripherie vorschiebt. Am schönsten ist dieser Saum ausgebildet auf der Kartoffel. Er erreicht auf dieser eine Breite von 2 Mm., wie man auf der Figur 4 sieht, die eine 20 Tage alte Kartoffelcultur in natürlicher Grösse darstellt. Auch diese Saumzone ist ganz zart gekörnt.

Die Anfänge des Wachsthums auf der Kartoffel sind kleine, gelbe Knötchen, die am zweiten Tage entstehen und sich in Brütofentemperatur rasch ausbreiten und weiss überziehen. In der weiteren Entwicklung entstehen, wie auf dem Agar, die kleinen Höhenzüge, während ein Eindringen der Mikroorganismen in den Nährboden sich nicht constatiren liess, wenn nicht kleine Risse in der Kartoffel solches Wachsthum herbeiführten. Die Figur 4 zeigt, wie schön auch hier die Körnchenform der Colonien gewahrt bleibt. Die schneeweisse Farbe der Kartoffelculturen erleidet keine Veränderung.

Auf saurem Brotteig und in sterilisirtem Wasser wächst diese Cladothrix nicht.

Die Stichculturen in verschiedenen Nährböden kann ich mit wenigen Worten beschreiben. Denn da die Entwicklung nur in dem obersten Theile des Impfstichs stattfindet, so gleicht das Wachsthum völlig dem auf schräg erstarrten Nährböden. In den ersten 24 Stunden sieht man noch den Impfstich in seiner ganzen Länge als leichte Trübung. Derselbe verschwindet aber im Laufe des zweiten Tages bis auf einen Rest von 1/2 Cm. Länge, der sich im obersten Theile erhält. Das Wachsthum findet nun in genau derselben Weise statt, wie in den oben beschriebenen Culturen, bis sich die ganze Oberfläche der Nährlösung mit dem gewulsteten, weissen Rasen überzogen hat. Erst von diesem aus senkt sich in kleinen Rissen des Nährbodens die Cultur etwas in die Tiefe, während von einem Wachsthum im eigentlichen Impfstich nichts zu sehen ist. In Gelatine tritt natürlich auch hier Verflüssigung ein.

Machte diese Art des Wachsthums es schon von vornherein wahrscheinlich, dass die Cladothrix liquefaciens ein grosses Sauerstoffbedürfniss habe, so bestätigte sich dieses auf den anaërob angelegten Platten. Weder bei Zimmertemperatur, noch im Brütofen trat in

Wasserstoffatmosphäre auch nur das geringste Wachsthum ein. Die Cladothrix gehört somit zu den obligat aëroben Mikroorganismen.

Ich habe nun noch einige Beobachtungen über die Culturen im Allgemeinen ohne Rücksicht auf den gewählten Nährboden mitzutheilen.

Junge Culturen haben keinen specifischen Geruch, ältere dagegen, zumal wenn sie in grösserer Zahl in einem gemeinsamen Glase zusammenstehen, verbreiten einen starken Schimmelgeruch, der am meisten an den von Camembertkäse erinnert. Im Brütofen entwickelt sich dieser Geruch so kräftig, dass er schon beim Oeffnen der äusseren Thüren desselben auffällt.

Die Lebensfähigkeit der Culturen scheint eine sehr grosse zu sein, vorausgesetzt, dass es zur Sporenbildung in ihnen gekommen ist. Dazu ist nöthig, wie ich schon erwähnt habe, dass die Cultur nicht völlig von Flüssigkeit bedeckt ist. Am besten erhalten sich demnach Agar- und Kartoffelculturen. Von solchen habe ich nach 8 Monaten noch mit Erfolg abgeimpft.

Der Zusammenhang der Cultur in sich und mit dem Nährboden ist ein recht fester, und man gebraucht zur Entnahme kleiner Partikelchen schon eine starke Nadel. Anders liegen die Verhältnisse bei dem weissen Bezug der Culturen. Derselbe lässt sich durch die leiseste Berührung abstreifen.

Es entsteht nun die Frage, ob die von mir gefundene und oben beschriebene Cladothrix auch wirklich die Ursache der Krankheit und des Todes des Patienten war. Ich glaube dieselbe mit Sicherheit im bejahenden Sinne beantworten zu können. Das mikroskopische Bild der untersuchten Eiterkörnchen gab immer dasselbe Bild von Stäbchen und Fäden, an denen auch Verzweigungen sichtbar waren, und die bacteriologische Prüfung erbrachte in zwei Untersuchungsreihen dasselbe positive Resultat. Dabei lag zwischen der ersten und zweiten Züchtung ein Zeitraum von einem Monat, und das Material zur ersten wurde auf der Krankenbaracke, das zur zweiten im Sectionssaal gewonnen. Ferner ist in diesen beiden Fällen neben den Cladothrix-Colonien nichts Anderes gewachsen. Für Tuberculose hat die mikroskopische Untersuchung des Eiters und der Organe keinen Anhalt gegeben.

Stehen nun die in dem Fibrin, welches sich auf den Organen niedergeschlagen hatte, gefundenen Kokken und Stäbchen im Zusammenhange mit den in den Körnchen des Eiters gefundenen Fäden? Diese Frage lässt sich nicht mit Sicherheit beantworten, aber die Wahrscheinlichkeit spricht dafür. Da sich weder in den Organen,

noch in den Fibrinmassen solche Körnchen fanden, wie man es bei der Boström'schen Aktinomykose sieht, so vermuthe ich, dass es zur Bildung dieser Verbände erst im flüssigen Eiter gekommen ist, und dass die Keime zu denselben in den kokken- und stäbchenförmigen Mikroorganismen des Fibrins gelegen waren. Hier konnte es, des dicht gelagerten Fibrins wegen, nicht zur Bildung der Fadennetze kommen. Etwas Aehnliches bietet ja auch die Cultur. Nirgends sind Verbände der Fäden zu Körnchen so schön, wie in Bouillon, obwohl doch eine Agaroberfläche ein noch viel günstigeres Entwicklungsmaterial darstellt, als eine Fibrinschicht, die durch fortgesetzte neue Bildung an Dicke und Dichtigkeit zunimmt.

Es ist mir danach auch wahrscheinlich, dass die kokkenähnlichen Mikroorganismen in Wirklichkeit Sporen sind. Die angelegten Culturen haben mit Sicherheit wenigstens die Abwesenheit der bekannten Eiterkokken ergeben.

Auffallend ist es, dass auch diese Cladothrix, ähnlich wie die Boström'sche, so sehr schwer und selten auf unseren Nährböden angeht. Die erste Züchtung gelang auf Blutserum, die zweite auf einer Blutserumagarplatte, also mit den besten Züchtungsmaterialien, die wir überhaupt haben. Dabei war sehr reichlicher Impfstoff vorhanden, und wurden eine grosse Zahl von Platten beschickt.

Um die Cladothrix liquefaciens mit Sicherheit als pathogen zu bezeichnen, fehlt noch die beweisende Thierimpfung. In dieser Beziehung sind aber meine Versuche vorläufig noch nicht von Erfolg begleitet gewesen.

Ich habe Impfungen mit Eiterkörnchen und mit Bouillonkörnchen vorgenommen. Die ersteren wurden aus frischen Abscessen steril entnommen und mit sterilisirtem Wasser abgewaschen, die letzteren stammten aus 4—10 Tage alten Culturen. Als Impfthiere wurden weisse Mäuse, Meerschweinchen und Kaninchen benutzt, als Impfort die Schwanzwurzel, die Halsvene und die Peritonealhöhle.

Da die Versuche negativ ausfielen, will ich die Geduld des Lesers nicht mit der Aufzählung der Einzelexperimente auf die Probe stellen, sondern summarisch berichten, dass alle Thiere gesund blieben. Die intravenös und intraperitoneal geimpften Thiere habe ich nach 4—6 Wochen getödtet und bei den ersteren kleine entzündliche Herde ohne Nekrose in der Lunge, bei den letzteren stecknadelkopfgrosse fibrinöse Auflagerungen auf der Serosa der Bauchorgane gefunden. Aber ich konnte in diesen Herden weder Mikroorganismen färben, noch solche aus ihnen auf künstlichen Nährböden züchten. Einen Beweis, dass zwischen den Impfungen und den kleinen Herden ein

ursächlicher Zusammenhang bestand, konnte ich somit nicht erbringen. Ich bin aber in dieser Beziehung noch nicht am Ende meiner Untersuchung. Leider zu spät, um es für die vorliegende Arbeit noch verwerthen zu können, habe ich mich überzeugt, dass ich meine sämmtlichen Thierversuche mit Material vorgenommen habe, welches bei Weitem nicht das entwicklungsfähigste der Erscheinungsreihe der Cladothrix liquefaciens darstellt. Uebertragungen auf Nährböden haben mich in jüngster Zeit belehrt, dass die von mir als die Sporenform angesprochenen Keime die zu jeder Impfung geeignetsten sind. Ich werde also mit diesem Material die Versuche wiederholen, auch noch andere Versuchsthiere benutzen und behalte mir eine spätere Mittheilung darüber vor.

Es erübrigt nun noch, den Beweis zu erbringen, dass die von mir gefundene Cladothrix ihre charakteristischen Unterschiede von den bereits bekannten hat.

Die von Cohn[1]) zuerst beschriebene Cladothrix dichotoma hat falsche Verzweigungen und besteht aus einzelnen Zellen, die einen gekörnten Inhalt haben. Winogradsky[2]) theilt mit, dass ihre Züchtung auf starren Nährböden nicht gelingt.

Aehnlich liegen die Verhältnisse bei der ebenfalls von Cohn[1]) zuerst beschriebenen Streptothrix Foersteri, deren Züchtung Cohn auch nicht gelang. Sie zeichnet sich übrigens, wie Cohn hervorhebt, durch eine spärliche Verzweigung aus, was für Cladothrix liquefaciens nicht zutrifft.

Rosenbach[3]) hat beim Erysipeloid eine Cladothrix beschrieben; die kurzen Mittheilungen, die er über das Wachsthum macht, lassen Unterschiede mit Cladothrix liquefaciens erkennen. Auf Gelatine tritt das Wachsthum bei der Erysipeloid-Cladothrix erst am vierten Tage auf; es bilden sich „äusserst zarte Wolken, welche bei genauerer Betrachtung ein büschel- oder pinselförmiges Vorwachsen von einem dichteren Centrum aus erkennen lassen. Sie nehmen, wenn älter, ein bräunlich-graues Colorit an und sind von allen mir bekannten Culturen denen der Mäusesepsis am ähnlichsten."

Der von Rabe[4]) entdeckte und als Cladothrix canis beschriebene Mikroorganismus färbt sich nach dem Ziehl-Neelsen'schen Ver-

1) Beiträge zur Biologie der Pflanzen. Bd. I. Heft 3. Untersuchungen über Bacterien. Bd. II.

2) Beiträge zur Morphologie u. Physiologie d. Bacterien. Heft 1. Leipzig 1888.

3) Langenbeck's Archiv. Bd. XXXVI. S. 346.

4) Ueber einen neuentdeckten pathogenen Mikroorganismus bei dem Hunde. Berliner thierärztl. Wochenschr. 1888. Nr. 43 u. 44.

fahren für Tuberkelbacillen, wobei Cladothrix liquefaciens nicht gefärbt bleibt. Die Cultivirung seiner Cladothrix ist dem Entdecker nicht gelungen.

Ferner lässt sich als ganz different die von Schmorl[1]) beschriebene Streptothrix cuniculi ausscheiden, da diese nur im Blutserum und nur anaërob wächst.

Ferner hat Naunyn[2]) bei einem Fall von Chorea St. Viti eine zwischen Cladothrix und Leptothrix stehende Pilzart gefunden, deren Fäden rostbraun aussehen. Nähere Angaben über die Züchtung finden sich am genannten Orte nicht.

Die Differenz der Cladothrix liquefaciens mit den von Almquist[3]) unter dem Namen Streptothrix beschriebenen 3 Pflanzen, die übrigens sämmtlich keine Scheide haben, ergiebt sich aus der Beschreibung des Autors:

„Species Nr. 1: Keine oder gewöhnlich nur eine unbedeutende Krustenbildung beim Wachsen in Gelatine; die entwickelte Kruste recht dick, kreideweiss, ziemlich eben; mit Oeltropfen belegt, feinste Mycelfäden; Luftfäden zerfallen bald in Oidiensporen; deutlicher Schimmelgeruch; unsicheres Wachsthum auf Agar-Agar.

Species Nr. 2: Die Gelatinecultur bildet immer auf der Oberfläche eine kreideweisse, sehr dicke Kruste, die convex bis zu halbkugelförmig aufragt; Mycelfäden gröber als bei Nr. 1; rasche Oidiensporenbildung in den Luftfäden; sehr starker Schimmelgeruch; üppiges Wachsthum auf Agar-Agar.

Species Nr. 3: Auf Gelatine eine dünne, weissliche Kruste, deren Oberfläche schwach convex, nabelförmig oder gerunzelt ist, und deren Luftfäden nicht in Oidiensporen zerfallen; üppiges Wachsthum auf Agar-Agar; verflüssigt nicht die Gelatine."

Eppinger[4]) hat eine Cladothrix entdeckt, welche bei Meerschweinchen und Kaninchen eine der Tuberculose sehr ähnliche Krankheit (Pseudotuberculosis cladothrichica) hervorruft. Schon hierin liegt ein Unterschied mit der von mir gefundenen. Aber auch die Culturen sind so different, dass ich auf alle Einzelheiten nicht erst einzugehen brauche. Ich erwähne nur, dass die Cladothrix Eppinger's weder Blutserum, noch Gelatine verflüssigt, und dass die Culturen die Farbe gebrannten Ockers annehmen.

---

1) Siehe S. 5.

2) Mittheilungen aus der med. Klinik zu Königsberg 1888. Leipzig, Vogel.

3) Untersuchungen über einige Bacteriengattungen mit Mycelien in Koch und Flügge, Zeitschr. f. Hygiene. Leipzig 1890. Bd. VIII.

4) Siehe S. 5.

Am wichtigsten ist es natürlich, zu sehen, ob nicht Identität der Cladothrix liquefaciens mit der Boström'schen besteht. Denn erstens handelte es sich um eine Krankheit, die unter einem der typischen Aktinomykose sehr ähnlichen Bilde verlief, und zweitens fanden sich solche Körnchen in dem Eiter, wie sie die Autoren als für Aktinomykose charakteristisch beschreiben. Dieselben waren nur auffallend weich und zeigten alle dieselbe leicht gelbe Farbe. Auf einen Vergleich mit den Israël-Wolff'schen Culturen brauche ich dagegen nicht näher einzugehen, die auf Seite 276 gegebenen Notizen genügen zur Differentialdiagnose. Aber auch die Boström-schen Culturen bieten gegen die meinigen auffallende Unterschiede.

Gelatine wird erst nach vielen Wochen verflüssigt, wobei es selbstverständlich auf den Concentrationsgrad derselben ankommt. Ich besitze eine Boström'sche Cultur, die ich zur Controle der Verflüssigung am 11. October 1890 angelegt habe. Dieselbe ist heute, Mitte Januar 1891, noch nicht ganz verflüssigt, während die mit Cladothrix liquefaciens geimpfte, genau gleichartige Gelatine bereits am 24. October 1890 völlig verflüssigt war. In Blutserum sinkt die Boström'sche Cultur nur ganz wenig ein. Dann ist allen Culturen Boström's ein rother Farbenton eigenthümlich, der auch noch durch den weissen Bezug, welcher sich auch hier bildet, hindurchschimmert. Besonders auffallend sind die Farbenunterschiede auf der Kartoffel. Schliesslich wächst Boström's Pilz facultativ anaërob, die Cladothrix liquefaciens ist ein obligater Aërobe.

Als die vorliegenden Untersuchungen bereits abgeschlossen waren, erschien [1]) eine Inauguraldissertation von Kurt Tschierschke, welcher zwei Cladothricheen beschreibt, die im hiesigen pathologischen Institut reingezüchtet worden waren, und zwar die eine aus dem Leberblut einer an Eklampsie Gestorbenen, die andere aus Vaginalsecret. Dieselben sind sich unter einander recht ähnlich, stehen aber auch in engem Zusammenhang mit der Cladothrix liquefaciens. Ihr Wachsthum auf Gelatine, Blutserum und Agar ähnelt besonders in den mittleren Stadien der Entwicklung einander und der Cladothrix liquefaciens sehr. Gewisse Unterschiede finden sich aber doch, und ich will dieselben noch kurz besprechen, wobei ich, wie Tschierschke, die beiden Cladothricheen durch den Zusatz von A und B trenne.

Bei Cladothrix A bildet sich der weisse Ueberzug von der Peripherie aus, zieht nach dem Centrum zu und ebnet in gewisser Weise die vorher vorhandene Runzelung der Cultur. Die Farbe des anfangs weissen Bezuges verändert sich bald in eine schmutzig-gelbe.

1) Gedruckt in Bunzlau 1891 (C. A. Voigt).

Die Verflüssigung des Blutserums beginnt schon am 3. Tage, und die Farbe der Unterfläche der Culturen ist eine rothgelbe. Auf der Kartoffel ist die Farbe der älteren Culturen grünlich-braun, und die Pilzwucherung frisst sich tief in den Nährboden ein.

Cladothrix B bildet in Agarculturen nur eine sehr dünne, weisse Decke, die Unterfläche der Cultur sieht orangeroth aus, in Blutserumculturen sogar schwärzlich-rothbraun. In älteren Blutserumculturen färbt sich das verflüssigte Serum dunkelroth. Auf der Kartoffel bleibt das Wachsthum auf die nächste Umgebung des Impfstrichs beschränkt, die Farbe ist schwach gelb.

Beide Cladothricheen wachsen auf saurem Brotbrei, A weniger kräftig als B. Das Wachsthum in Bouillon beginnt bei beiden Pflanzen „mit der Bildung einer flockigen, grauen Wolke, die am Boden des Gefässes liegt".

Wenn man diese Angaben mit den oben über Cladothrix liquefaciens gemachten vergleicht, so sind die Unterschiede unverkennbar.

Mit Absicht habe ich in den vorstehenden differentialdiagnostischen Bemerkungen die botanische Stellung der Pflanzen ausser Acht gelassen. Ich glaube nämlich, dass auf Grund der Arbeit von Prof. A. Fischer[1]) in Leipzig über die Plasmolyse der Bacterien einige von ihnen eine andere Beurtheilung, als bisher, in Bezug auf besondere Merkmale erfahren werden, in Bezug auf diejenigen Merkmale nämlich, welche sich auf die Segmentirung der Fäden beziehen.

Mit Rücksicht auf die Erfahrungen Fischer's über die Plasmolyse an Bacterien habe ich meine Culturen untersucht und bin dabei zu Resultaten gekommen, die je nach dem Alter der Culturen verschieden waren. Das Plasma junger Fäden, die auch im gefärbten Zustande keine Segmentirung zeigten, zog sich durch Kochsalz- oder Salpeterlösung im Ganzen von der Zellwand ab; der Faden wurde dabei glänzend und bekam einen feinen Saum. In älteren, besonders auch kürzeren Fäden zog sich das Plasma in kleine Stücke zusammen. Auch in Bezug auf die Beurtheilung der Verzweigung, ob echte oder unechte, brachte mir die Plasmolyse bisher noch keine genügenden Aufklärungen; an jungen Fäden mit Zweigen ging das Plasma ohne Unterbrechung fort, an älteren sah ich Bilder, an denen ein feiner Absatz zwischen Stamm und Zweig vorhanden zu sein schien. Ueber die Beurtheilung dieser Verhältnisse konnte ich mir noch kein klares Urtheil bilden und theile nur meine Beobach-

1) Bericht der K. sächs. Gesellschaft der Wissenschaften. Mathem.-physische Klasse. 2. März 1891.

tungen unter Vorbehalt mit. Die praktische Seite der Frage wird durch sie nicht beeinflusst. Diese liegt darin, dass sich bei Aktinomykose ein dritter Fadenpilz gefunden hat. Zu welcher Species derselbe zu rechnen ist, dies zu bestimmen muss ich den Botanikern von Fach überlassen. Ich habe ihn nur deshalb den Cladothricheen beigezählt, weil er mit den unter diesem Namen bisher bekannt gegebenen Mikroorganismen viel Gemeinsames hat.

Erklärung der Abbildungen.

Tafel XI.

Fig. 1. Durchschnitt durch ein Eiterkörnchen in Paraffineinbettung. Vergrösserung 50.

Fig. 2. Randtheil desselben Körnchendurchschnitts. Vergr. 300.

Fig. 1 u. 2 sind photogr. Aufnahmen, deren Copie übermalt wurde.

Fig. 3. 17 Tage alte Glyc.-Agar-Cultur.

Fig. 4. Kartoffelcultur Ende der 2. Woche.

Tafel XII.

Die Aufnahme der Photogramme erfolgte mit dem Apparat von Zeiss bei Zirkonlicht und Zettnow'schem Lichtfilter.

Fig. 1, 2, 3 u. 4 sind aufgenommen mit Zeiss' apochromat. Immersion 3 Mm. Projectionsocular Nr. 2. Vergr. 700.

Fig. 5 ist aufgenommen mit denselben Linsen und der halben Balglänge, also Vergr. 350.

Fig. 1. Ausstrichpräparat des Eiters.

Fig. 2. Sporen.

Fig. 3. Verzweigtes Netz.

Fig. 4. Fäden mit austretenden Sporen.

Fig. 5. Sporen in Fäden.

X.

Zur Aetiologie der Zahncaries.

Von

Dr. Garten.

(Hierzu Tafel XIII u. XIV.)

Die Mikroorganismen der Mundhöhle und ihre Beziehungen zur Aetiologie der Zahncaries sind in letzter Zeit vielfach Gegenstand der bacteriologischen Forschung gewesen.

Die beiden ausführlichsten Arbeiten hierüber stammen von W. D. Miller[1]) und Th. David.[2])[3])

Miller hat durch zahlreiche Versuche bewiesen, dass bei dem Krankheitszustand der Zähne, den wir als Zahncaries bezeichnen, zwei verschiedene, auf die Zähne zerstörend wirkende Einflüsse sich geltend machen.

Einmal handelt es sich um die Bildung von Säure in der Mundflüssigkeit zur Entkalkung des Zahnes, dann um die eines sogenannten Fermentes, welches befähigt ist, Eiweisskörper und leimgebende Stoffe in den flüssigen Zustand überzuführen. Beide Vorgänge werden eingeleitet und unterhalten durch Mikroorganismen, welche in den Flüssigkeiten der Mundhöhle ihre Lebensbedingungen finden.

Abgesehen von dem directen Nachweis von Säure in der Tiefe von Zahnhöhlen und von dem Vorhandensein von Bacterien, welche durch ihre Stoffwechselproducte Eiweiss und Gelatine verflüssigen, hat er durch folgenden Versuch klar dargelegt, dass wir ausserhalb des Körpers künstlich Caries an Zähnen im Culturglas erzeugen können:

Miller, Die Mikroorganismen der Mundhöhle, S. 154 ff.:

„Ich zerschnitt mehrere Zähne, welche ganz frei von Caries, jedoch von verschiedener Dichtigkeit des Zahngewebes waren, in Stücke von ver-

1) Die Mikroorganismen der Mundhöhle; die örtlichen und allgemeinen Erkrankungen, welche durch dieselben hervorgerufen werden, von Miller, Prof. am zahnärztlichen Institut der Universität Berlin. Leipzig. Verlag von Georg Thieme. 1889

2) Les microbes de la bouche. Paris. F. Alcan 1890.

3) David schliesst sich in den Abschnitten seines Werkes, welche über Zahncaries handeln, im Allgemeinen den Ausführungen Miller's an.

schiedener Grösse und legte dieselben in eine Mischung von Brot und Speichel. Diese Mischung wurde 3 Monate lang auf einer Temperatur von 37° C. erhalten und während dieser Zeit mehrere Male erneuert.

In vielen Stücken war das Dentin durch und durch erweicht, bei allen bis zu beträchtlicher Tiefe" u. s. w.

Auf S. 157 schreibt Miller weiter:

„Seit 1884 habe ich dasselbe Experiment mehrere Male gemacht und die Versuchsanordnung insofern geändert, als ich dem Gemisch etwas Fleisch zusetzte und das Gemisch alle 2—3 Tage erneuerte. Ein sehr störendes Moment, an welchem der Versuch scheitern kann, ist das Auftreten von Sprosspilzen, besonders des Kahmpilzes, Saccharomyces mycoderma; derselbe erscheint als eine weisse, ziemlich trockene Haut auf der Oberfläche und verbraucht die Säure; so stellt sich mit der Zeit, unter Verbreitung eines üblen Geruches, Fäulniss ein, wodurch der Gang des Versuches in hohem Grade gestört wird. Verläuft das Experiment ohne solche Störung, so werden die Stücke schon in einer Woche so weit entkalkt, dass man sie leicht mit einer Nadelspitze heben kann; nach 5 Wochen kann man schon Schnitte anfertigen, und indem man jede Woche von Neuem Schnitte anlegt, wird man sehen können, wie die Pilze mit der Zeit immer tiefer in das Gewebe eindringen und ihre zerstörende Wirkung ausüben."

Diese Versuche zur Erzeugung künstlicher Zahncaries ahmen die natürlichen Verhältnisse in der Mundhöhle gut nach, denn Miller hat mit Mischculturen, wie sie stets in unserem Speichel vorkommen, in einem Gemenge von Brot, Fleisch und Speichel, auf Brttemperatur gehalten, in Zahnstücken Caries erzeugt. Diese Versuche misslangen jedoch, sobald Sprosspilze, welche Säure bei ihrem Wachsthum verbrauchten, in den Nährgemischen auftraten. — Aus diesen, sowie aus anderen Versuchen geht nun nicht hervor, welche Bacterienarten sich an der Erzeugung der Zahncaries betheiligen, sondern nur, dass man künstlich mit Bacteriengemischen unter bestimmten günstigen Verhältnissen Caries erzeugen kann. Will man aber wissen, welche Mikroorganismen diesen Process hervorrufen können, so ist es unbedingt nöthig, ausschliesslich mit Reinculturen Versuche zur Erzeugung künstlicher Zahncaries auszuführen.

Zu diesem Zwecke muss man zunächst eine möglichst grosse Anzahl verschiedener Reinculturen aus dem Inhalt hohler Zähne herstellen und diese auf ihre Fähigkeit, Säure[1]) zu bilden oder ein peptonisirendes Ferment abzuscheiden, untersuchen. Alle, welche keine dieser

1) Miller giebt auf S. 79 seines Buches an, unter 25 Mundpilzen 16 gefunden zu haben, welche in zuckerhaltigen Nährlösungen gezüchtet saure Reaction hervorriefen.

beiden Eigenschaften besitzen, können von vornherein von den Versuchen zur Erzeugung der künstlichen Caries ausgeschlossen werden.

Hat man nun eine Anzahl Reinculturen gewonnen, welche theoretischen Erwägungen nach befähigt sind, die Erscheinungen der Caries hervorzurufen, so sind mit diesen Reinculturen an geeigneten Objecten die entsprechenden Versuche anzustellen.

Da die Zahl der in den hohlen Zähnen vorkommenden Bacterienarten eine sehr grosse ist, so wurden zunächst, um eine bestimmte Abgrenzung zu erhalten, nur die untersucht, welche bei Zimmertemperatur auf Gelatine[1]) die für ihr Wachsthum nöthigen Bedingungen fanden.

Das Verfahren zur Erhaltung der Reinculturen war kurz folgendes:

Ein frisch gezogener hohler Zahn wurde von anhaftenden Speiseresten befreit, hierauf mit der ausgeglühten Platinnadel aus der Tiefe der Höhlung eine Probe entnommen und auf ein Reagensröhrchen mit Gelatine, zu 1/3 gefüllt, geimpft. Hiervon wurden nach der allgemein geübten Methode mehrere Verdünnungen hergestellt und auf Platten ausgegossen. Aus den letzten Verdünnungen liessen sich fast stets eine Anzahl verschiedener Reinculturen isoliren. Diese wurden nun auf mehreren Nährmedien, wie Agar-Agar, Kartoffel, Eiweiss, Fleischbrühe, behufs Feststellung ihrer Art und ihrer Brauchbarkeit zu Impfversuchen gezüchtet.

Für Letztere war die Methode folgende: 1 Pfund möglichst fettfreies, feingehacktes Rindfleisch wurde, mit 2 Pfund Wasser vermengt, 24 Stunden im Eisschrank gehalten sich selbst überlassen. Hierauf Trennung der Fleischtheile von der Flüssigkeit mittelst Durchseihens. Die so erhaltene Fleischbrühe bekommt einen Zusatz von 0,5 Proc. Kochsalz, 1 Proc. Pepton. dep. sicc., 1 Proc. Traubenzucker. Nach etwa 2stündigem Kochen wird unter Erhitzen durch Zusatz einer Lösung von Natr. carb. genau neutralisirt. Jetzt wird wieder etwa 1/2 Stunde gekocht, die Reaction noch einmal geprüft, eventuell corrigirt, dann filtrirt, in der gewöhnlichen Weise auf Reagensgläschen gefüllt und durch Erhitzen im Dampfstrom sterilisirt.

In der so gewonnenen neutralen Nährlösung wurden die einzelnen

1) Herstellung der Gelatine: 1 Pfund feingehacktes, möglichst fettfreies Rindfleisch, gemengt mit 2 Pfund Wasser, im Eisschrank 24 Stunden lang sich selbst überlassen. Trennung der Flüssigkeit von den Fleischtheilen mittelst Durchseihens. Zusatz von 10 Proc. Gelatine, 1 Proc. Pepton. dep. sicc. 1/2 Proc. Kochsalz, 1 Proc. Traubenzucker. Dann Kochen, Neutralisiren, Filtriren u. s. w. in der gewöhnlichen Weise.

Reinculturen in Bezug auf die Reaction, welche sie in derselben hervorriefen, untersucht. Dies geschah gewöhlich am 6. Tage nach ihrer Uebertragung in die Fleischbrühe. Von dieser wurden hierzu mit der ausgeglühten Platinöse einige Tropfen auf angefeuchtete Streifen von rothem und blauem Lakmuspapier, welche auf weisser Glasplatte neben einander lagen, gebracht und so je nach der eingetretenen Verfärbung die Reaction bestimmt.

Von den zur Untersuchung gelangten Bacterienarten verliehen 24 verschiedene Reinculturen der Fleischbrühe eine saure Reaction; fast ebenso viele wurden gefunden, welche in ihr eine alkalische Reaction hervorriefen.

Bei diesen Experimenten stellte es sich heraus, dass der Versuch, ob ein Mikroorganismus der oben genannten Fleischbrühelösung saure Reaction verleiht oder nicht, behufs Unterscheidung der einzelnen Arten von grossem Werth ist. Es fanden sich nämlich eine Anzahl von Mikroben, welche morphologisch und culturell einander sehr ähnlich waren, einzelne fast vollkommen gleich. Und erst dadurch, dass sie in der Fleischbrühe nach gleicher Beobachtungszeit eine saure oder alkalische Reaction hervorriefen, liessen sie sich sicher als verschiedene Arten differenziren. Deshalb glaube ich dringend empfehlen zu müssen, noch mehr, als es in einzelnen Fällen bisher geschehen ist, bei Bacterienbeschreibungen stets eine genaue Angabe der Reaction der anfangs neutralen Nährlösung nach bestimmter Beobachtungszeit zu machen. Hierdurch werden jedenfalls eine Anzahl Verwechslungen und Irrthümer vermieden werden können. Noch sicherer wäre es allerdings, festzustellen: 1. wie viel Säure, und 2. was für Säure gebildet wird. Letzteres dürfte jedoch in der Mehrzahl der Fälle mit sehr grossen Schwierigkeiten verknüpft sein und ist deshalb auch bei obigen Versuchen unterblieben.

Die Beschreibung dieser einzelnen Mikroorganismen behufs Feststellung ihrer Art soll an anderer Stelle erfolgen, da ihre Wiedergabe hier viel zu weit führen würde.

Diejenigen Bacterienarten, welche Säure bildeten, wurden nun verwendet, um künstliche Caries an Elfenbein oder gesunden Zähnen zu erzeugen. Die Versuchsanordnung hierzu war kurz folgende:

Um eine allzu rasche Erschöpfung des Nährbodens zu vermeiden, wurden die Versuche zur künstlichen Erzeugung der Zahncaries in ziemlich grossen Reagensgläschen vorgenommen. Sie hatten einen Durchmesser von $5^1/_2$ Cm. und eine Höhe von 20 Cm. Diese Gläser wurden mit der oben beschriebenen neutralen Fleischbrühe bis etwa zur Hälfte angefüllt und, nachdem ein Stück Elfenbein oder gesunder

Zahn hineingethan war, mit einem Wattepfropfen verschlossen und im Dampfstrom mehrere Stunden lang sterilisirt. Dann wurde jedes von diesen Gläsern mit einer Reincultur, welche, wie oben festgestellt war, in der Fleischbrühe saure Reaction hervorriefen, geimpft und luftdicht mit einer in Sublimat (1,0 : 1000,0) desinficirten Gummikappe, sogenannter Eisbeutelkappe, verschlossen.

Die so vorbereiteten Versuchsgläser wurden zunächst 10 Tage lang bei Bruttemperatur, weiterhin bei Zimmertemperatur gehalten. 5 Wochen nach Beginn des Versuchs wurde festgestellt, welchen Einfluss die Mikroben auf die Elfenbeinstücke ausgeübt hatten. Vorher wurde jedoch untersucht, ob die Reaction der Nährlösung noch nach 5 Wochen der in den Vorversuchen gefundenen entsprach, und ob sich die Cultur als Reincultur erhalten hatte. Denn nun erst konnte man behaupten, dass die Veränderungen, welche sich in den Elfenbein-, resp. Zahnstücken vorfanden, ausschliesslich durch die Einwirkung einer bestimmten Reincultur und des für alle gleichen Nährbodens auf die Elfenbeinstücke entstanden seien.

Hierbei stellte sich nun heraus, dass die Elfenbeinstücke aus allen den Culturgläsern, in welchen die Reaction der Nährlösung stark sauer war, leicht mit der Nadel herausgehoben werden konnten und sich mit dem Messer nach verschiedenen Richtungen hin leicht schneiden liessen. Bei diesen Stücken war die schöne klare Zeichnung, welche man sonst auf Querschnitten von Elfenbein sieht, fast ganz verwischt, nur noch andeutungsweise sichtbar; daher zeigten sie ein mehr gleichmässiges Aussehen und waren, gegen das Licht gehalten, mehr oder weniger durchscheinend.

In weit geringerem Grade waren alle diese Erscheinungen bei den Proben nachzuweisen, welche in einer schwächeren Säure gelegen hatten. Am wenigsten verändert zeigte sich das Controlstück, welches die gleiche Zeit über in sterilisirter neutraler Bouillon gelegen hatte. Beim ersten Versuch, dieses mit der Nadelspitze zu heben, bog sich diese krumm. Schliesslich gelang es, dasselbe anzuspiessen und im Reagensglas emporzuheben. Bei einem weiteren Versuch stellte es sich heraus, dass sich frisches Elfenbein, d. h. in unserem Falle nicht der Einwirkung einer indifferenten Flüssigkeit ausgesetztes, ebenso schwer wie das des Controlglases mit einer Nadelspitze anstechen und mit dem Messer schneiden liess.

Damit ist bewiesen, dass nicht die Einwirkung einer neutralen Fleischbrühelösung während 5 Wochen auf Elfenbeinstücke die oben erwähnten Veränderungen hervorbringen kann. Vielmehr geht daraus hervor, dass diese ausschliesslich von den Stoffwechselproducten der

in die Reagensgläser geimpften Reinculturen verursacht worden sein können.

Deshalb sind alle diese Mikroorganismen geeignet, das Entkalkungsstadium der Zahncaries hervorzubringen.

Das zweite Stadium der Caries, welches in einer Verflüssigung resp. Erweichung der entkalkten organischen Grundsubstanz des Zahnes besteht, kann natürlich nur von den Bacterienarten erzeugt werden, welche befähigt sind, in ihrem Nährsubstrat ein peptonisirendes lösliches Ferment abzuscheiden [1]) und so Eiweiss oder eiweissartige Substanzen in einen löslichen Zustand überzuführen. Hierzu rechnet man zunächst alle die, welche Gelatine verflüssigen, d. h. Gelatineleim in Leimpepton verwandeln können.

Von den oben erwähnten 24 Säure producirenden Mikroorganismen verflüssigen nun 9 die Gelatine. Daher sind diese vor Allem im Stande, selbständig das erste und zweite Stadium der Zahncaries einzuleiten und zu Ende zu führen.

Aus dem oben Gesagten geht also hervor, dass man bei Untersuchungen über die Aetiologie der Zahncaries und ihre künstliche Erzeugung erstens festzustellen hat, welche Mikroorganismen der Mundhöhle Säure bilden; zweitens, welche von diesen einen Stoff hervorbringen, der befähigt ist, Eiweiss oder eiweissähnliche Substanzen in einen löslichen Zustand überzuführen; drittens, welche, ohne Säure zu bilden, Eiweiss oder eiweissähnliche Substanzen aufzulösen vermögen.

Mit denen unter Nr. 1 gehörenden wird man stets das Entkalkungsstadium hervorbringen können, mit denen unter Nr. 2 das Entkalkungsstadium sowohl als das Auflösungsstadium, mit denen, die unter Nr. 3 gehören, nur das Auflösungsstadium.

Fernerhin ist auch die Art der Ausbreitung der Mikroorganismen in den cariösen Zahntheilen von Wichtigkeit (Taf. XIII u. XIV). Die Bacterien finden sich, wie es auch schon Miller beobachtet hat, nie im Gesunden, sondern ausschliesslich dort, wo die Säuren schon ihre Wirksamkeit entfaltet haben, so zwar, dass die Wirkung der Säure stets weiter fortgeschritten ist, als die Pilzeinwanderung. Dies ist dadurch leicht verständlich, dass eine Flüssigkeit in den Zahncanälchen eher vorwärts dringen kann, als körperliche Elemente. Dies bestätigt uns auch die Beobachtung an Mikrotomschnitten, welche ungefähr in der Richtung der Längsaxe der Zahncanälchen verlaufen. Hier sieht man, dass sich die Pilzeinwanderung immer nur bis in eine gewisse Tiefe und

1) Vgl. Miller, S. 169.

auf eine Anzahl von Canälchen erstreckt, während noch weit über diese Grenze hinaus das Zahnbein nur durch die Einwirkung der im Mund gebildeten Säuren so weit entkalkt ist, dass man es leicht durch Mikrotomschnitte zerlegen kann.

Diese lehren nun ferner, dass sich die Bacterienwucherung bei weit fortgeschrittener Caries auf fast alle Canälchen verbreitet. Durch Auflösung eines Theiles der Grundsubstanz entstehen durch Confluenz einzelner Canalabschnitte Höhlen, welche mit Bacterienmassen der verschiedensten Art gefüllt sind. Weiter in der Tiefe findet man zwischen mit Bacterien gefüllten Canälchen solche, die nur wenige oder gar keine Mikroorganismen enthalten. Noch weiter vom inficirten Herd entfernt lassen sich nur freie Zahncanälchen und entkalktes Zwischengewebe nachweisen. Indem nun die in die Zahncanälchen eingedrungenen Mikroben von Neuem Säure und die organische Grundsubstanz lösende Stoffe bilden, wird der Entkalkungsherd weiter vorgeschoben und für sie selbst die Möglichkeit geschaffen, tiefer in das Zahngewebe einzudringen.

Ueber diese Verhältnisse kann man denen, welchen nicht Gelegenheit geboten ist, Zahnschnitte direct mit dem Mikroskop zu untersuchen, durch die Wiedergabe von Mikrophotographien (Taf. XIII u. XIV) sehr dünner, gefärbter Schnitte eine annähernd richtige Vorstellung verschaffen. Diese haben vor der Zeichnung die volle Objectivität voraus und können nicht, wie es ja bei derselben meistens der Fall ist, schematisch gehalten oder individualisirt sein.

Um für derartige Zwecke brauchbare Präparate zu erhalten, bedarf man sehr dünner Schnitte. Da es nun bis jetzt noch nicht gelungen ist, die Dicke derselben bis auf etwa 1 Mikron = $^1/_{1000}$ Mm. herabzudrücken, sondern höchstens auf 3—4 Mikren, so wird man auch nur einzelne Mikroorganismen, namentlich die am Rande der Bacterienhaufen und in wenig gefüllten Canälchen isolirt und scharf in das Gesichtsfeld bekommen.

Die Herstellung der Präparate, nach welchen die beigegebenen Mikrophotographien angefertigt sind, war kurz folgende: Aus einem frisch gezogenen hohlen Zahn wurde mit einem Messer das Zahnbein, so weit es erweicht war, ausgeschnitten, in Alcoh. absolut. entwässert und auf die allgemein übliche Weise in Paraffin eingebettet, anstatt, wie bisher, bei derartigen, schwer schneidbaren Objecten die Celloidineinbettungsmethode oder die der Gefrierschnitte zu benutzen. Diese Paraffinpräparate haben vor allen anderen den grossen Vorzug, dass sie sehr dünne Schnitte, bis zu 3 u. 4 Mikren Stärke, anzulegen gestatten.

Die Schnitte wurden zum Theil nach der Gram'schen Methode

(Anilinölwasser-Gentianaviolett, Jod-Jodkali u. s. w.) behandelt oder mit Carbolfuchsin gefärbt, dessen Ueberschuss durch Alcoh. abs. oder auch durch schwache Säuren extrahirt wurde.

Nach Vorfärbung der Grundsubstanz mit Pikrocarmin und nachfolgender Bacterienfärbung mit Anilinölwasser-Gentianaviolett kann man so, nach der Gram'schen Methode, sehr schöne Doppelfärbungen erhalten zur directen Demonstration. Diese Präparate bieten jedoch für mikrophotographische Zwecke keine besonderen Vortheile.

Zur mikrophotographischen Aufnahme wurde künstliche Beleuchtung (Glühlichtlampe von 15 Volt. Stärke) benutzt, ferner Zeiss' Apochromat-Objectiv, homogene Immersion von 2,0 Aequivalent Brennweite, Projectionsocular Nr. 4. Abstand des Bildes vom Ocular 32 Cm. Die lichtempfindlichen Platten waren Eosinsilberplatten von Vogel-Obernetter.

Leider ist es nicht möglich, hier eine grössere Anzahl von Mikrophotographien beizugeben. Doch können die wenigen schon dazu dienen, sich eine ungefähre Vorstellung von der Verbreitung der Mikroben im cariösen Zahnbein zu verschaffen, und andererseits den Beweis liefern, dass es ganz gut möglich ist, durch Zahnstücke so dünne Schnitte zu legen, dass sie für mikrophotographische Zwecke behufs leichterer Demonstration brauchbare Präparate geben.

Erklärung der Abbildungen.

(Tafel XIII u. XIV.)

Fig. 1 u. 2 stellen sehr stark cariöses Zahngewebe dar; hier sind die Mehrzahl der Canälchen beträchtlich erweitert und dicht mit Bacterien vollgepfropft, nur in einzelne Canälchen hat die Pilzeinwanderung noch nicht stattgefunden. Die dunkel durchscheinenden Streifen sind etwas tiefer liegende, ebenfalls mit Bacillen gefüllte Canälchen. An einzelnen Stellen sieht man deutlich die beginnende Verschmelzung mehrerer Zahncanäle.

Fig. 3. Der Schnitt geht fast genau in der Richtung der Längsaxe der Canälchen. Zwischen dicht gefüllten Canälen finden sich solche, die weniger stark gefüllt sind und viele Einzelheiten erkennen lassen. Fernerhin sind noch ganz von Bacterien freie Stellen zu erkennen.

Fig. 4 zeigt die Zerklüftung des Zahngewebes an oberflächlichen Stellen und die fast vollständige Durchsetzung desselben mit Mikroorganismen an einigen Randpartien. Ferner sind in einzelnen Canälchen Kokken und Bacillen deutlich getrennt sichtbar.

Fig. 5 zeigt eine rein bacilläre Infection, welche von 1 und 2 deutlich unterschieden ist. Im Gegensatz zu diesen sind hier die Bacillen äusserst fein und zart, den Tuberkelbacillen an Gestalt sehr ähnlich; durch Confluenz vieler Canälchen sind grosse, mit Bacillenmassen angefüllte Stellen entstanden, die nur an den Randpartien Einzelheiten erkennen lassen können. Unweit von diesen befinden sich noch vollständig bacterienfreie Canälchen, wie man sie etwas entfernter vom Ausgangspunkt der Caries anzutreffen pflegt.

Fig. 6 giebt eine Stelle wieder, welche unweit des vollständig bacterienfreien, aber durch Säurewirkung schon entkalkten Zahngewebes liegt. Hier erkennt man an einzelnen Stellen die starke Erweiterung der Zahncanälchen und ihre beginnende Confluenz angedeutet, an anderen wieder das Eindringen der sehr feinen Bacillen in die seitlichen Ausläufer der Zahncanälchen und zwei s-förmig aneinandergelagerte, leicht gekrümmte Bacillen, welche morphologisch vollständig mit einem von Miller beschriebenen und in Reincultur gezüchteten, bald mehr oder weniger über die Queraxe gebogenen Bacillus übereinstimmen. Auch mir ist es gelungen, denselben in Reincultur zu erhalten.

XI.

Eine Methode der Resection und Arthrektomie des Ellbogengelenkes.

Von

Prof. Th. Kölliker.

Die Zahl der Methoden der Ellbogenresection ist keine geringe. Günther[1]) kennt deren nicht weniger als achtzehn. Es sind das: Der einfache Längenschnitt nach Chassaignac, der Längenschnitt nach Park, der einfache Längenschnitt an der inneren Seite nach Langenbeck, der doppelte Längenschnitt nach Jeffray, der einfache Kreuzschnitt nach Park, die Thore'sche Modification des Kreuzschnittes, der Kreuzschnitt nach Liston, der Kreuzschnitt nach Roux, der Kreuzschnitt nach Simson, der Kreuzschnitt nach Günther, der bogenförmige Schnitt nach Manne, der bogenförmige Schnitt nach Sheldon, der bogenförmige Schnitt nach Guépratte, der einfache Lappen nach Textor sen., der doppelte Lappen nach Moreau dem Vater, der doppelte Lappen nach Jäger, der doppelte Lappen nach Syme, der doppelte Lappen nach Velpeau.

v. Linhart[2]) erwähnt noch die Methoden von Stromeyer, der einen horizontalen T-Schnitt macht, Wattmann's kurzen Lappen mit oberer Basis und das dem Manne'schen gleichende Verfahren von Sédillot, so dass die Anzahl der Resectionsmethoden bei ihm auf 21 steigt. Zugleich aber vereinfacht v. Linhart die Uebersicht aller dieser Operationsweisen, indem er sie auf zwei Hauptgruppen zurückführt: die Methoden, welche aus geradlinigen, und jene, welche aus krummlinigen Schnitten bestehen.

Wenn ich nun mit meiner eigenen Methode hervortrete, so geschieht das sicher nicht, um die oben angeführte Zahl zu vermehren, ich suche vielmehr mit meinem Verfahren dem gegenwärtigen Standpunkte der Resectionsfrage Rechnung zu tragen.

1) Leitfaden zu den Operationen am menschlichen Körper. Leipzig und Heidelberg 1859.

2) Compendium der chirurgischen Operationslehre. Wien 1874.

Das Ziel unserer Gelenkeröffnungen geht nun, namentlich insoweit es sich um die operative Behandlung tuberculöser Gelenkaffectionen handelt, nicht mehr dahin, eine typische Resection auszuführen, sondern das Krankhafte aus dem Gelenk zu entfernen.

Wozu soll man auch gesunde Knochen opfern, wenn nur die Weichtheile erkrankt sind, wie es bei der synovialen Form der Gelenktuberculose der Fall ist; und wie oft findet man bei primärer Knochenerkrankung eines Gelenkes einen der Gelenkkörper vollständig gesund!

v. Volkmann ist es gewesen, welcher zuerst diesen Standpunkt scharf präcisirt und für diese atypischen Resectionen die Bezeichnungen Arthrectomia synovialis et ossalis eingeführt hat.

Ein weiterer Punkt, der bei den Resectionen Berücksichtigung verdient, ist der, nach Möglichkeit die Muskelansätze zu schonen.

Was nun insbesondere das Ellbogengelenk betrifft, so habe ich schon früher [1]) darauf hingewiesen, dass die synoviale Form gar nicht so selten ist, und beschrieb ich auch eine Methode der Arthrectomia synovialis, welche ich am 29. März 1887 zuerst ausgeführt habe.

Die von mir vorgeschlagene Operationsweise wird folgendermaassen vorgenommen:

Ein hinterer Längsschnitt durchtrennt den Triceps und legt das Olekranon in der Weise frei, dass eine Schale dieses Knochens der durchtrennten Tricepssehne rechts und links anhaften bleibt. Rechtwinklig zu diesem Längsschnitte wird ein kurzer Querschnitt über das Radiohumeralgelenk geführt, welcher diesen Abschnitt des Ellbogengelenkes freilegt. Nun wird in der Höhe des Processus coronoideus das Olekranon mit der Stichsäge abgetragen; das Radiusköpfchen bleibt entweder ganz erhalten, oder man entfernt nur eine niedrige Scheibe dieses Knochens behufs besserer Uebersicht des Gelenkes. Nach diesen vorbereitenden Acten gelingt es leicht, die Synovialmembran zu exstirpiren. Schwierigkeiten bietet nur die Gegend der Fossa anterior major, doch wird auch diese zugänglich, wenn man bei mässig flectirtem Vorderarme den Humerus mit einem starken scharfen Knochenhaken nach rückwärts anziehen lässt.

Der Triceps wird durch eine fortlaufende, versenkte Catgutnaht vereinigt.

Die Vortheile der Methode sind:

1. Die Muskelursprünge an den Condylen des Humerus bleiben erhalten.

2. Die Bildung eines Schlottergelenkes ist bei der geringfügigen Entfernung von Knochentheilen ausgeschlossen.

1) Th. Kölliker, Dritter Bericht über meine chirurgische Poliklinik. Leipzig 1888.

3. Die Function wird eine gute, die Pronationsbewegung bei erhaltenem Radiusköpfchen bleibt die physiologische. Neuerdings hat auch Tiling eine Methode zur Arthrectomia synovialis angegeben. Von einem Bogenschnitte mit distaler Basis aus wird nach Durchschneidung des Triceps und nach Abmeisselung der beiden Epicondylen an ihrer Basis das Gelenk zugänglich gemacht. Die Operation ist eingreifender als meine Methode, auch halte ich die quere Durchschneidung des Triceps für nicht unbedenklich.

Wie schon oben bemerkt, ist die Anzahl der rein synovialen tuberculösen Entzündungen am Ellbogengelenke keine geringe. Unter 52 tuberculösen Entzündungen des Ellbogengelenkes fand König[1]) die synoviale Form 10mal vertreten.

Allein es eignet sich auch eine Reihe von Fällen mit ossalem Ursprunge für meine Methode der Arthrektomie, nämlich alle jene, in welchen Ulna oder Radius erkrankt sind. Nun ist ja bekannt, dass am Ellbogengelenke besonders häufig in der Ulna der primäre tuberculöse Knochenherd sich findet, so in König's Fällen 22mal.

Von den König'schen 52 Fällen wären demnach 32 für meine Operation geeignet gewesen.

In der ersten Beschreibung[2]) meiner Methode der Arthrectomia synovialis habe ich auch kurz noch eine zweite Arthrotomie des Ellbogengelenkes erwähnt, welche gestattet, die Synovialmembran zu exstirpiren, ohne dabei irgend etwas von den Knochen zu opfern. Inzwischen ist das Verfahren von mir weiter ausgebildet worden, so dass ich es der erstbeschriebenen Methode nunmehr an die Seite stellen kann.

Es handelt sich um die Eröffnung des Gelenkes von einem Winkelschnitte aus. Der Längsschnitt verläuft mehr medial durch den Triceps und erstreckt sich hart an der medialen Seite des Olekranon herab bis zur Höhe der Gelenkspalte zwischen Radiusköpfchen und Humerus. Da der Schnitt hart an den medialen Rand des Olekranon geführt wird, so ist eine Verletzung des N. ulnaris ausgeschlossen. Rechtwinklig vom unteren Ende des Längsschnittes wird ein Querschnitt über die Basis des Olekranon und bis über das Radiohumeralgelenk hinaus geführt. Das Olekranon wird im Querschnitte mit dem Meissel durchtrennt. Der auf diese Weise entstandene, das Olekranon mit dem Tricepsansatze enthaltende dreieckige Lappen wird nach oben und aussen umgelegt und liegt nun das Gelenk bequem zugänglich zu Tage.

Selbstverständlich können auch mit diesem zweiten Verfahren nicht nur Fälle von synovialer Tuberculose, sondern auch manche Fälle der ossalen Form behandelt werden.

1) Die Tuberculose der Knochen und Gelenke. Berlin 1884. S. 167.
2) l. c. S. 10.

Ich möchte hier sogar noch einen Schritt weiter gehen, als bei der Indication zur ersten Operationsmethode, und das Verfahren auch für jene Fälle empfehlen, in welchen die Knochenerkrankung ihren Sitz im Humerus hat, indem von diesem Schnitte aus bequem partielle Resectionen am Gelenktheile des Humerus vorgenommen werden können.

Die Nachbehandlung ist bei der zweiten Operationsweise etwas complicirter, indem eine Naht oder Nagelung des Olekranon vorzunehmen ist.

Vergleiche ich beide Methoden, so ist ihnen gemeinsam die Erhaltung der Muskelursprünge an den Humeruscondylen, sowie der Umstand, dass die Bildung eines Schlottergelenkes ausgeschlossen ist.

Vorzüge des zweiten Verfahrens sind, dass das Gelenk besser übersichtlich ist, als bei der ersten Operationsmethode, sowie dass der Ansatz des Triceps am Olekranon nicht geschädigt wird.

Andererseits ist die Nachbehandlung bei Ausführung des ersten Verfahrens einfacher, weil die Naht des Olekranon in Wegfall kommt, und schliesslich darf ich auch nicht unerwähnt lassen, dass die zweite Methode als Schlussresultat eine Ankylose im Gelenke zwischen Ulna und Humerus bringen kann. Die Function im Radiohumeralgelenke, Pronation und Supination, bleibt bei beiden Methoden erhalten.

Bei einer nach dem ersten Verfahren vorgenommenen Arthrektomie regenerirte sich übrigens das Olekranon in sehr vollkommener Weise.

Um für jede der Methoden eine bestimmte Indication aufzustellen, empfiehlt sich das erste Verfahren dann, wenn das Olekranon allein oder Olekranon und Humerus Sitz eines ossalen Herdes sind, das zweite dagegen, wenn es sich um eine rein synoviale Form oder um einen ossalen Herd im Humerus handelt.

XII.

Ueber Lymphangioma diffusum multiplex.

Von

L. von Lesser
in Leipzig.

Für diejenigen Vorgänge an den Blutadern, die gemeinhin unter dem Namen der Varicenbildung zusammengefasst werden, habe ich mich bemüht, den Nachweis zu führen, dass hierbei die Annahme einer Blutstauung als Entstehungsursache nicht statthaft ist. — Auf experimentellem Wege gelang es zwar, durch Verlegung langer Abschnitte des venösen Hauptgefässes eine Extremität, ein Stauungsödem für einige Zeit hervorzurufen; eine varicöse Veränderung kam aber weder an den Seitenzweigen, die in das verlegte Venenrohr mündeten, noch an den kleineren Venenästchen zu Stande. Auch das klinische Bild der Varicen, sowie gewisse Analogien der letzteren mit dem Auftreten und mit der Localisirung der Angiome sprachen mehr für diejenige Auffassung, welche die Varicen in das Bereich der Venenwucherungen verweist und sie den Geschwulstbildungen zuzählt. — Letztere Auffassung deckt sich auch mit den Beobachtungen zuverlässiger Forscher auf dem Gebiete der pathologischen Anatomie. —

Aehnlich liegen die Dinge bei analogen Vorgängen, welche sich an den Lymphgefässen abspielen.

Auch hier hat man lange Zeit sich bemüht, der Stauungstheorie als Entstehungsursache Geltung zu verschaffen, und zwar nicht nur für die Lymphvaricen, sondern selbst für die Lymphangiome. Genaue Beobachtungen, mikroskopische Untersuchungen und experimentelle Thatsachen haben aber auch hier die Unhaltbarkeit und Widersinnigkeit der Stauungstheorie dargethan.

Ehe ich zur näheren Begründung des eben Gesagten übergehe, möchte ich einen Fall von diffusen multiplen Lymphangiomen beschreiben, den ich seit vier Jahren zu beobachten und zu behandeln in der Lage bin. — Die beabsichtigte bildliche Darstellung kann ich wegen Mangel einer Zustimmung Seitens des alten Herrn nicht beifügen.

Herr A. B., ein sehr stämmig gebauter, hochgewachsener, für sein Alter rüstiger Greis von jetzt 75 Jahren, Israelit, geboren in Schrimm (Provinz Posen), ist stets gesund gewesen und will die an seinen Armen und Beinen vorhandenen Veränderungen der Haut erst seit 8 Jahren bemerkt haben. In der Kindheit soll nur am linken Vorderarm ein „Ausschlag" vorhanden gewesen sein. Vor etwa 8 Jahren entwickelte sich am rechten äusseren Knöchel ein Abscess, der mit unreinen Instrumenten eröffnet wurde. Denn bald nach der Incision stellten sich Schüttelfröste, Besinnungslosigkeit, Delirien und gleichzeitig eine phlegmonöse Entzündung am rechten Beine ein. Nach überstandener Krankheit ging Herr B. noch längere Zeit an Krücken.

Im October 1887 erbat Patient meine Hülfe wegen eines jauchenden Geschwüres am rechten äusseren Knöchel mit Schwellung des ganzen Beines, sowie wegen heftiger Schmerzen und wegen Fieber. Das Geschwür befand sich auf einer wie ödematösen, comprimirbaren Geschwulstplatte, bestand aus mehreren trichterförmigen, etwa bleistiftdicken Löchern, aus deren Grunde durch Fibrinflocken getrübte, schwach röthliche Lymphe in reichlicher Menge ausfloss. Heute ist das Geschwür nur oberflächlich, auf seinem Grunde ab und zu von einem Lymphgerinnsel bedeckt und etwa nur linsengross. Die Epidermis in der Umgebung lässt sich in Form dicker verhornter Lamellen ablösen. Wie am äusseren Knöchel, so ist auch am inneren Knöchel die Haut in ein schwammartiges Gewebe verwandelt, wo dicht unter der Oberfläche mit klarer gelber Lymphe gefüllte Canäle verlaufen. Quer durch die Sohle, von einem Malleolus zum anderen verlaufend, finden sich röthliche, von Blutgefässen durchsetzte Flecke. Am rechten Unterschenkel, dicht oberhalb der Malleolen beginnend, und hauptsächlich die Aussenseite und die ganze Wadengegend einnehmend, findet sich eine in grosser Ausdehnung flächenhaft ausgebreitete Schwellung mit drusiger Oberfläche, comprimirbar und wieder anschwellend bei nachlassendem Drucke. Und zwar geschieht die Füllung langsam bei peripherem Drucke; drückt man central von der Schwellung auf den Verlauf der abführenden Gefässe, so tritt die Füllung rasch ein. Die drusigen Hervorragungen werden durch mit Lymphe gefüllte, blasige, bis pflaumkerngrosse, cystenartige Gebilde dargestellt, deren Inhalt sich wegdrücken lässt, und die dann faltig zusammenfallen (collabiren). An der Innenseite des Unterschenkels sind die comprimirbaren Geschwulstplatten kleiner und eigenthümlich vertheilt, wie im Verlauf der Venenverzweigungen angeordnet. Ihre Farbe ist blassroth, die Oberfläche schwach drusig, zum Theil von hellen Bläschen besetzt. Die Epidermis zeigt an allen solchen Stellen reichliche Abschuppung. — Am rechten Oberschenkel setzen sich die genannten schwammartigen Veränderungen der Haut in Form grosser angiomatöser Platten fort; besonders reichlich finden sie sich in der Kniekehle. Am linken Unterschenkel ist das äussere Bild der Hautveränderungen ganz ähnlich. Nur sind die papeln- oder plattenartigen Geschwulstpartien nicht so schwammig, nicht so comprimirbar, sondern derber, mehr fibrös und ihre Farbe dunkler. Sie bieten mehr das Bild multipler fibröser Angiome. Zum Theil, besonders unterhalb des linken Knies in der Kniekehle, und auch am linken Oberschenkel stellen sich die Schwellungen als Mischgeschwülste mit venösen Caver-

nomen dar. Man findet hier kirschgrosse, mit breitem Stiele der Hautoberfläche aufsitzende, dunkelblaue Knoten, etwa 5—6 an der Zahl. Auch um die Malleolen herum und hinten quer über die Achillessehne weggelagert, treffen wir hier statt der comprimirbaren schwammartigen Bildungen eine derbe, elephantiastisch verdickte Haut mit zum Theil strangartigen und warzenartigen Verdickungen, in deren Buchten und Spalten zerfallene Epithelmassen abgelagert sind. Den hinteren Theil der linken Sohle deckt eine angiomatös veränderte Hauptpartie. Die Gefässwucherungen sind am sparsamsten im Bereiche des Fussgewölbes. Ueber den Köpfchen der Metatarsalknochen aber finden sich wiederum fünf, fast bohnengrosse, blutcystenartige Prominenzen, wie diejenigen am Oberschenkel. Am Fussrücken, und zwar an der Basis der drei mittleren Zehen an beiden Füssen, am Rande der Schwimmhäute, liegt ein etwa 1 Cm. breiter Streifen warzenartiger Wucherungen. Die Nägel der Zehen beider Füsse sind atrophisch, fast papierdünn; an einzelnen Zehen fehlen die Nägel ganz. Aehnlich wie an den Unterschenkeln beschaffene, zum Theil handtellergrosse Flächen finden sich auch am linken Oberschenkel.

Der alte Mann klagt über Schwere in den Beinen; auch ist das Gehen dem Patienten lästig. Der linke Unterschenkel erscheint im Ganzen stark verdickt. Der rechte Unterschenkel hat im Laufe der Jahre unter gleichmässiger Compression mit Binden wesentlich an Dicke abgenommen. Die Flecken sind blasser und weniger prominent geworden. Das Geschwür besteht aus einem kleinen Loche, aus dem nur selten noch stärkerer Ausfluss von wasserklarer Lymphe sich einstellt, höchstens bei grösseren Anstrengungen beim Gehen. Die Arme „sollen" ähnliche Veränderungen der Haut zeigen, wie die Beine. Patient gestattet nicht die nähere Besichtigung. Dagegen sieht man, dass die Haut beider Handrücken in eine schwach röthliche, wenig prominente Fläche verwandelt ist. Links ist auch der Rücken des linken Mittelfingers in dessen ganzer Ausdehnung ebenso verändert. Der Finger selbst erscheint im Ganzen dicker als die anderen Finger; auch sein Nagel, im Gegensatze zu den anderen Fingernägeln, ist papierdünn und atrophisch, wie die Nägel an den Zehen.

Ueber andere Beschwerden, als über die Erschwerung des Gehens, klagt Patient in keiner Weise. Eine Ursache für die Entstehung der Hautveränderungen weiss er nicht anzugeben. Auch weiss Patient nicht, ob in seiner Familie ähnliche Veränderungen der Haut schon vorgekommen sind.

Finch A. Noyes[1]) hat 11 Fälle aus der Literatur zusammengestellt, von denen Fall 5 und Fall 7 unserem Falle ähnliche Verhältnisse zeigen, nur nicht in so ausgedehntem Maasse, wie bei unserem Patienten.

Fall 5, von Tilbury und T. Colcott Fox[2]) als Lymphangiectodes beschrieben, betrifft einen 21jährigen Commis englischer Ab-

1) Finch A. Noyes und Dr. Ludwig Török, Lymphangioma circumscriptum. Monatshefte f. prakt. Dermatologie. Bd. XI. Heft 2.

2) Transact. of the pathol. Society. Vol. XXX. p. 470.

kunft, aber auf der Insel Mauritius geboren. Derselbe soll die beiden grossen „Feuermale" auf dem linken Oberschenkel mit auf die Welt gebracht haben. Im 6. Lebensmonat wurde eine Erweiterung der Venen der linken Wade wahrgenommen. Veränderungen an den Lymphgefässen kamen erst 18 Monate später. Zuerst entwickelten sich warzenartige Gebilde auf der linken Hinterbacke, dann an der Beugeseite des linken Kniees und links vom After. Feuermale am linken Oberschenkel, auf den drei lateralen Zehen des linken Fusses werden auch jetzt gefunden. Auf der Hinterseite des linken Oberschenkels und des linken Unterschenkels liegen varicöse Venen. In der linken Genitocruralfalte findet sich ein handtellergrosser, von Bläschen besetzter Fleck. Das linke Bein soll anfangs nicht umfänglicher gewesen sein, als das rechte; jetzt ist es bedeutend hypertrophisch im Vergleich zu rechts.

Der 7. Fall rührt von Hoggan[1]) her. Der 9 Jahre alte Knabe war bis zum 6. Lebensjahre stets gesund, bekam aber dann eine erysipelatöse Entzündung am rechten Fusse und an der unteren Hälfte des rechten Unterschenkels. Die Schwellung der Theile verlor sich nicht im Laufe der Jahre. Die Haut der geschwollenen Theile ist von purpurnen Flecken besetzt. Die lymphatischen Naevi schwellen beim Gehen und beim Stehen und bei Anstauung der Lymphe an.

Die eben beschriebenen Fälle 5 und 7 aus der Zusammenstellung von F. A. Noyes unterscheiden sich zunächst durch das jugendliche Alter, wie ich überhaupt in der Literatur einen Fall von Lymphangiom in so hohem Alter wie bei unserem Patienten nicht beschrieben gefunden habe. Auch in Bezug auf die Ausdehnung der lymphangiomatösen Hautveränderung bleiben beide Fälle hinter dem unserigen zurück. Während aber in dem Fall von Tilbury und T. Colcott Fox, für einzelne Geschwulsttheile wenigstens, der congenitale Ursprung angegeben wird, und in dem Fall von Hoggan die Notizen über die Geschwulstbildung bis ins 6. Lebensjahr zurückreichen, ist es auffällig, dass unser Patient A. B. erst in seinem 67. Lebensjahre etwas von den „Flecken" bemerkt haben will.

Einen wohl auch hierhergehörigen Fall hat Thielesen[2]) beschrieben.

Während bei dem nunmehr 19jährigen Patienten von den ersten Lebensjahren an eine glatte Hautschwellung im Bereiche des einen

1) Multiple lymphatic naevi of the skin and their relation to some kindred diseases of the lymphatics. Journal of anatomy and physiology. Vol. XVIII. p. 304.

2) Günsburg's Zeitschr. Bd. VII. Citirt bei Esmarch und Kulenkampff, Die elephantiastischen Formen u. s. w. Hamburg 1885. S. 121.

(welchen?) Oberschenkels mit nachträglicher Bildung von Lymphfisteln vorlag, dehnte sich später die Schwellung auch auf den ganzen Unterschenkel aus. Auf der ganzen vorderen Fläche und der einen Seite des Oberschenkels, am stärksten in der Weiche und gegen das Scrotum hin, sah man zahlreiche blasenförmige Hervorragungen von verschiedener Grösse und Höhe, bekleidet von der sehr verdünnten und durchsichtigen Haut und ausgedehnt von Flüssigkeit, die sich durch Fingerdruck wegdrängen liess. Man behielt dabei die dünnhäutigen Wände zwischen den Fingern, während sich bei nachlassendem Drucke die Blasen allmählich wieder durch die Flüssigkeit füllten. Eine der grossen Blasen entleerte bei der Eröffnung reichlich Lymphe. Infolge von Eiterung und von hektischem Fieber ging Patient zu Grunde. Die Section ergab, ausser allgemeiner Tuberculose, in Bezug auf die Veränderungen der Haut am erkrankten Beine, dass die Haut in allen ihren Schichten bedeutend hypertrophisch und in ihrer ganzen Dicke durchsetzt war von einem grossmaschigen Netz stark „ausgedehnter" Lymphgefässe, von denen einige die Dicke eines Federkieles hatten. Die am meisten oberflächlich gelegenen Gefässe konnten bis zu den auf der Haut befindlichen Blasen verfolgt werden. Es ergab sich, dass dieselben ampulläre Ausdehnungen der äussersten Enden dieser Gefässe „mit Verdünnung ihrer Wände" waren. An den ausserhalb des Beines gelegenen Stämmen fanden sich keine Veränderungen.

Weit mehr bemerkenswerth ist der von Bryk[1]) beschriebene Fall, sowohl wegen der Analogien im Befunde mit dem von uns wiedergegebenen Falle, als namentlich auch wegen der unübertroffenen Genauigkeit in der Darstellung der einschlägigen makroskopischen und mikroskopischen Verhältnisse. Der 26jährige Patient war seit seiner Kindheit stets kränklich gewesen; insbesondere pflegten die Füsse öfters ohne jede Ursache anzuschwellen. Seit dem 15. Lebensjahre blieben die Füsse dauernd geschwollen. Bei Anstrengungen und Zunahme der Schwellung traten an den Füssen kleine Blasen zu Tage. Mit der Zeit verwandelten sich die an den Zehen und in der Sohle befindlichen Bläschen in chronische Geschwüre mit so reichlichem „Salzfluss", dass die Kräfte des Patienten völlig erschöpft wurden. Auch an den oberen Extremitäten gelangten höckerige Infiltrate zur Entwicklung.

Bei der Untersuchung erschienen die Füsse stark verdickt, livid und fühlten sich heiss an. Am Rücken der Fussgelenke fanden sich quer

1) Langenbeck's Archiv. Bd. XXIV. S. 273.

verlaufende Wülste und sonst an dem Fussrücken erbsen- bis bohnengrosse Höcker. Letztere waren theils derb, theils von schilferiger Epidermis bedeckt. Auf dem Scheitel der weichen Knoten sah man bläulich gefärbte Bläschen, die beim Anstechen eine bald klare, bald röthliche, Lymph- und Blutkörperchen enthaltende Flüssigkeit entleerten. An den Zehen waren die Höcker so dicht gehäuft, dass die Zehen zu unförmlich walzenartigen Körpern verunstaltet erschienen. Ihre plantaren Furchen waren in tiefe, sehr empfindliche Geschwüre verwandelt, die auf dem speckig belegten Grunde grosse Mengen Flüssigkeit entleerten. Die pralle Schwellung der Beine erstreckte sich nach oben bis in die Nähe der Kniegelenke; 2—3 derbe höckerige Infiltrate ohne Bläschenbildung fanden sich in der Haut der Unterschenkel. Die Inguinaldrüsen bildeten handtellergrosse, unverschiebliche, knollige, lipomähnliche Geschwülste. Der linke Vorderarm und die linke Hand waren hochgradig ödematös, die Hand mit höckerigen Schwellungen bedeckt, ihr Mittelfinger zu einem teigig-weichen, steifen Körper verdickt. Auch die Mittelhand zeigte bis zum Handgelenk mehrere Hautverdickungen. Aehnliche fanden sich auch an der rechten Hand, während sonst eine Schwellung der rechten oberen Extremität fehlte. An der Innenfläche beider Vorderarme sassen, dem Verlaufe der Hautvenen entsprechend, einzelne, bis kirschkerngrosse, derbe und im Hautgewebe befindliche Knötchen von blassrother Farbe. Axillardrüsen mandelgross, von teigig-weicher Beschaffenheit.

Unter der sich ablösenden Oberhaut der Sohlenfläche bemerkte man dichtgedrängte, grauröthliche, elastische Knötchen in der Lederhaut. Die reichlich aussickernde Flüssigkeit war milchig getrübt und röthlich gefärbt. — Es wurde die rechte Art. iliaca externa unterbunden, mit folgender Abschwellung des Beines, welche aber blos 9 Tage anhielt. Gleichzeitig trockneten die Geschwüre aus, und der Ausfluss der Flüssigkeit hörte auf. Daneben entwickelte sich aber Gangrän einzelner Zehen.

Patient ging, nachdem die Beschwerden alle wiedergekehrt waren, vier Wochen nach der Gefässunterbindung an „Erschöpfung" zu Grunde.

Aus dem Sectionsbefund ist Folgendes hervorzuheben: Ausser Verfettung des Herzens rechtsseitiges Pleuraexsudat, etwa 500 Grm. betragend. Unter der Pleura pulmonalis dextr. ein grossmaschiges Netz von rabenfederkieldicken Lymphgefässen. Convolute geschwollener Lymphdrüsen waren von der Leistengegend bis in das Mediast. post. zu verfolgen, woselbst sie als ein gänseeigrosser Tumor erschienen. Die von Prof. Teichmann hergestellten Injectionspräparate zeigten zunächst, dass alle Lymphgefässe des linken, ebenfalls geschwollenen

Armes in hohem Grade erweitert und in ihrer Adventitia verdickt waren. An den oberflächlichen Gefässen sassen, dem Gefässrohr seitlich anhaftend und besonders in der Gegend der Klappen entwickelt, zahlreiche linsengrosse, weiche Knötchen von weissgelblicher Farbe auf dem Durchschnitt. Die Lymphgefässe liessen sich bis zu den knotigen, Bläschen tragenden Geschwulstplatten der Haut an den Handrücken verfolgen.

Aehnlich in Bezug auf Weite, Schlängelung und Geflechtbildung verhielten sich die Lymphgefässe der Ober- und der Unterschenkel, sowie im Bereiche des Plexus lumbales und hypogastrici. Der Ductus thoracicus hatte an seinem Ursprung 9 Mm. im Durchmesser; bis gegen den 11. Brustwirbel hin wurde er enger. Bis zum 9. Brustwirbel umgaben ihn stark entwickelte varicöse Plexus von Lymphgefässen. Seine Weite nahm allmählich bis auf 2 Mm. Durchmesser ab. In dieser Dicke war er bis zum 5. Brustwirbel zu verfolgen; dann nahm er bis zur Mündung in die Vena subclavia sinistr. wieder an Dicke zu, bis zu 11 Mm. im Durchmesser. Sämmtliche Lymphgefässe liessen sich von der Peripherie aus durch die Drüsen hindurch gut injiciren. Die weich anzufühlenden Drüsen zeigten normale Beschaffenheit; in den härteren Drüsen lag eine grosse Menge kleiner Zellen, nach deren Auspinselung grossmaschige Lymphbahnen, mit den Vasa aff. und eff. in offener Verbindung stehend, zu Tage traten.

Die Haut der Füsse bestand aus einem Knäuel von Lymphgefässen mit spärlich dazwischen befindlichem, theils feinfaserigem, theils verdicktem Bindegewebe. In den erweiterten Gefässen und den blasenartigen Lücken in der Haut fanden sich theils homogen gelbliche, rissige Lymphschollen, theils Thromben, aus mattglänzenden Kugeln und aus geronnener Lymphe zusammengesetzt.

Die Knoten bestanden aus vergrösserten Papillen, die zu je 5—6 einen Knoten bildeten. Teichmann (l. c.) unterscheidet:

1. lymphhaltige Knoten, in denen ein dichtes Gefässnetz bis in den Scheitel der Papillenmasse reichte, und wo unter dem Rete Malpighi grössere, mit Lymphthromben gefüllte Höhlen, aber auch innerhalb der Epidermis selbst mit Lymphe ausgegossene Spalten sich vorfanden;

2. „wasserstüchtige" Knoten, wo in Lacunen, Papillenhöhlungen und Epidermisspalten ein röthlich gefärbtes „Serum" sich vorfand;

3. blutführende Knoten, wo der Höhleninhalt ein blutiger war, während die Blutgefässschlingen der Papillen durch Blutmassen, in allen Stadien des Zerfalles begriffen, thrombirt waren. Aber auch

die stark dilatirten Lymphgefässe waren mit Blutkörperchen vollgepfropft. Die „blutigen" Knoten fanden sich an den untersten Theilen der Beine und standen zu den Zerfallsgeschwüren in Beziehung. Endlich:

4. bindegewebige Knoten.

Bei denjenigen jüngerer Bildung durchsetzte eine kleinzellige Wucherung, von den Wandelementen der Blutgefässe ausgehend, die Papillen und das Stratum subpapillare, wobei die Lymphgefässe comprimirt erschienen. Die älteren Knoten zeigten das Bild der Schrumpfung oder einer, so zu sagen, narbigen Induration.

In der Tiefe der Knoten fanden sich zwischen den Lymphgefässknäueln cystoide, mit Endothel ausgekleidete und mit Lymphbahnen communicirende Hohlräume. Die höckerigen Infiltrate der Unterschenkel und der Arme glichen in der Structur den Lymphangiomen der Füsse. Die Knötchen an der Adventitia der Blutgefässe erschienen dagegen aus Granulationsgewebe bestehend, aber auch von neugebildeten Lymphgefässnetzen durchsetzt. Die kleinen Knötchen und Geschwüre, welche bei dem Patienten in der Schleimhaut des Gaumens und des Nasenrachenraumes vorlagen, erwiesen sich als ähnlich den ödematösen Papillarknoten oder auch als mit Blut infarcirte Lymphräume.

Ich habe den Fall Bryk-Teichmann darum ausführlicher wiedergegeben, weil der Fall dem unsrigen in Bezug auf die Ausdehnung der Hautveränderungen am nächsten kommt, und andererseits, weil die Ergebnisse der anatomischen Untersuchungen das wiedergaben, was wir bei unserem Patienten an den verschiedenen Hautabschnitten der Arme und besonders der Beine vorauszusetzen haben (vergl. auch Teichmann, Das Saugadersystem).

Weitere einschlägige Forschungen im eigentlich mikroskopischen Sinne liegen vor von Nasse[1]), Rosa Welt[2]), Schliz[3]), Kaposi[4], Wernher, Klebs[5]) u. A. — Die neuesten mikroskopischen Untersuchungen stammen von Török[6]) und verdienen ein besonderes Interesse.

Nach Török's eigenen Untersuchungen beziehen sich die wich-

1) Ueber Lymphangiome. Langenbeck's Archiv. Bd. XXXVIII. Heft 3.

2) Ueber Elephantiasis. Dissertation aus dem Berner pathol. Institut von Prof. Langhans. 1878.

3) Archiv f. Heilkunde. 1874. Heft 1.

4) Pathologie und Therapie der Hautkrankheiten. 1887. II. Hälfte.

5) Prager Vierteljahrsschrift. Bd. CXXV. S. 157.

6) Monatshefte f. prakt. Dermatologie. Bd. XI. Heft 3.

tigsten Veränderungen auf die papillare und subpapillare Schicht des Corium. Die Epidermis zeigt meist nur passive Veränderungen. Im Corium kommt es zur Bildung von Höhlen und weiten, gewundenen Canälen, welche die Papillen und die subpapillare Schicht einnehmen. Die Höhlen sind rund, oval, birnförmig oder unregelmässig geformt und gehen an der Basis der Papille meist in eine, selten in zwei etwas erweiterte Capillaren über, an welcher Stelle sie oft trichterförmig verschmälert sind. Die grösseren Höhlen sind meist oval, liegen in den Papillen und drängen sich bei der Vergrösserung gegen die suprapapillare Epithelschicht. Die Höhlen in der subpapillaren Schicht sind kleiner, unregelmässig geformt. Die Höhlen stellen varicöse Erweiterungen der Lymphcapillaren dar. Bei gleichmässiger Erweiterung entstehen weite, enggewundene Schläuche. Benachbarte Schlauchabschnitte confluiren durch Usur ihrer Scheidewände. Die entsprechenden Partien des Corium sind reich an Zellen, besonders in der Nachbarschaft der Blutgefässe, am unteren Rande mancher Höhlen und in vielen Papillen, in welchen keine grossen Höhlen liegen. Die Umgebung letzterer ist relativ am ärmsten an Kernen. Die Höhlen und Canäle enthalten zum grössten Theile coagulirte Lymphe; viele enthalten Blut oder ein Gemisch von Blut und Lymphe. Die bluthaltigen Höhlen stehen mit Blut enthaltenden Capillaren in directer Verbindung.

Bei stärkerer Vergrösserung zeigen sich die Höhlen und Canäle mit wohlgeformtem Endothel in continuirlicher Lage ausgekleidet. In den grössten Hohlräumen ist es sehr abgeplattet, sonst ziemlich bauchig, spindelförmig im Durchschnitte. In manchen kleinen Erweiterungen ist das Endothel auffallend gross; in einzelnen Hohlräumen fanden sich Riesenzellen, d. h. grosse Zellen mit körnigem Protoplasma und bis zu 12 bläschenförmigen Kernen.

Die Blutgefässe der betreffenden Hautpartie sind oft stark erweitert und gewunden, besonders die Venen und die Capillaren. Letztere sind in den mit Hohlräumen versehenen Papillen oft an die Epithelschicht heran bei Seite geschoben oder verlaufen in den Septen zwischen den Lymphräumen. Das Bindegewebe ist kernreicher, zeigt im Ganzen wenig Veränderungen; zuweilen ist es um die grösseren Hohlräume trüb, glasig, verquollen, stellenweise mit Einlagerung colloidähnlicher, glänzender Schollen. An einzelnen Stellen ist der bindegewebige Saum zwischen Höhle und Epithelschicht geschwunden, und der Endothelbeleg des Hohlraumes grenzt dicht an die unterste Lage der hier gewöhnlich auf nur zwei Reihen reducirten Stachelschicht. Stratum reticulare corii unverändert.

Der gesammte Befund, besonders die enge und continuirliche Anordnung des Endothelbelages spricht für einen hyperplastischen Process. Ebenso spricht dafür das Auswachsen von Gefässsprossen aus Capillaren und Hohlräumen, andererseits die Bildung von mit Endothel belegten Spalten im Bindegewebe und inmitten der Zellenherde.

Normaler Weise enthalten die Papillen keine oder nur bis zur halben Höhe (z. B. an der Hand und an den Füssen) Lymphgefässe. Dort enden dieselben blindsackförmig, schlüsselringförmig oder in feinen Ausläufern.[1]) In Lymphangiomen finden sich endothelbesetzte Spalten, welche bis in die Spitze der Papille verlaufen, einzelne Papillen mit mehreren dieser Spalten u. s. w.

Török unterscheidet drei Formen von Lymphangiomen:

1. das varicöse, 2. das tuberöse (fibromatöse) und 3. das cavernöse.

Es ist zu bemerken, dass reine Fälle der verschiedenen Formen selten sind, und dass meistens die genannten Formen des Lymphangioms neben einander bei demselben Individuum sich vorfinden, besonders die varicöse und die fibromatöse Form. So auch in unserem Falle, obwohl ich denselben in seiner Gesammtheit als Lymphangioma capillare varicosum multiplex bezeichnen muss. Der Befund am linken Unterschenkel entspricht jedoch mehr der fibromatösen Form.

Török zählt zu den capillaren varicösen Lymphangiomen drei Fälle von Hutchinson; und zwar zunächst zwei Fälle, beschrieben in den Transactions of the Patholog. Society, Vol. XXXI. p. 342—344: 1. Ein 10jähriger Knabe von guter Gesundheit zeigt auf der Mitte des Kinns einen 2 Mark grossen Fleck, aus confluenten Papeln bestehend, auf denen zum Theil kleine Cystchen mit klarem flüssigen Inhalte vorhanden waren. Der Fleck ist seit 1 Jahre bemerkt worden. 2. Bei einem 7jährigen Knaben besteht seit etwa 3—4 Jahren, angeblich nach einem Fieberanfall entstanden, ein handtellergrosser Fleck auf der linken Schulter, aus kleinen, theilweise durchscheinenden Flecken zusammengesetzt. Während 2jähriger Beobachtung blieb das Leiden ohne Veränderung.

Der dritte Fall von Hutchinson[2]), als „Lupus lymphaticus" bezeichnet, betrifft einen erwachsenen jungen Mann, bei dem der Hautfleck ebenfalls den grössten Theil der Schulterblattgegend bedeckte und sich bis in die Achselhöhle erstreckte. Patient hatte die

---

1) Ranvier, Traité technique d'histologie. 2. édit. 1889; Kölliker, Handbuch der Gewebelehre des Menschen. 6. Aufl. 1889, und Hoggan, l. c.

2) Illustrations of Clinical Surgery. Vol. II. p. 149. Taf. LXXXVI.

Veränderung vor mehreren Jahren bemerkt und fand, dass sich dieselbe immer mehr ausgebreitet hatte.

Weiterhin zählt Török hierher einen Fall von Malcolm Morris.[1]) Auf der oberen Hälfte des linken M. trapezius findet sich bei einer 7 Jahre alten, schmächtigen, zarten Blondine ein aus einem Haufen von Bläschen bestehender Fleck. Die Bläschen enthielten eine „eiweisshaltige" Flüssigkeit.

Auch der oben referirte Fall von Tilbury und T. Colcott Fox (s. oben S. 323) wird von Török hierher gezählt, ebenso ein Fall von Köbner.[2]) Der betreffende 21jährige Patient war schlecht genährt, mit lordotischer und etwas skoliotischer Wirbelsäule. Die Muskeln des linken Armes erschienen mässig atrophisch. Auf der Streckseite des linken Armes befand sich seit der Geburt neben dilatirten Venen ein cavernöses Angiom und eine Anzahl von Fibromen. An den Nerven des Plexus brachialis multiple schmerzhafte Neurofibrome. Ausserdem Gruppen kleiner Bläschen von herpesartigem Aussehen. Die Bläschen entsprachen ampullenförmigen Erweiterungen der Lymphcapillaren. An der Streckseite des linken Vorderarmes und der linken Hand reichlicher Haarwuchs. Die Temperatur ist hier um einen Grad höher; auch schwitzt der Arm stärker.

Ferner citirt Török Fälle von Walsham, Hayes und Crocker, die Letzterer in seinem Werke: Diseases of the Skin (1888, p. 502) zusammengestellt hat. Auch der als multiple Lymphatic naevi of the Skin näher besprochene Fall von Hoggan (s. oben S. 324) muss hierher gerechnet werden.

Unser Fall bietet nicht nur Interesse in Betreff der grossen Ausdehnung der Hautaffection und des gleichzeitigen Vorhandenseins mehrerer Formen von Lymphangiomen neben einander, sondern auch wegen seiner Verwerthbarkeit in Bezug auf die Frage von der Entstehung der Lymphangiome im Allgemeinen.

Gegen die Ansicht, dass eine Stauung der Lymphe, dass Hindernisse im Lymphstrome zur Bildung von Lymphvaricen, Lymphangiomen oder zum Entstehen elephantiastischer Erkrankungen führen können, erscheint es überflüssig, von Neuem Stellung zu nehmen. Weit entschiedener als für die Aetiologie der Venenvaricen hat sich hier die Anschauung von localen Wucherungsprocessen an den Lymphgefässen zu befestigen vermocht. Ihre wesentliche Stütze fanden obige Anschauungen zunächst in den Ergebnissen physiologischer Experimente mit Verschluss des Ductus thoracicus, wie sie unter

1) Intern. Atlas von rare skin-diseases. No. 1.

2) Verhandlungen der Berliner med. Gesellschaft. 1883. S. 139.

Anderen von Schmidt-Mühlheim[1]) und von Cohnheim[2]) in ihren Folgezuständen geschildert worden sind. Wohl kommt es hierbei zu mächtigen Erweiterungen der Lymphgefässe, selbst zum Bersten derselben und zu chylösen Ergüssen in Abdomen und Pleura, niemals aber zur Bildung von echten Lymphvaricen oder elephantiastischen Veränderungen. Auch meine, in ähnlichem Sinne wie für die Erzeugung von Venenvaricen angestellten Experimente, durch Verlegung der grossen Lymphstämme an dem Beine eines Hundes vermittelst des Teichmann'schen Kittes oder durch Gyps, führten nicht zur Bildung localer Störungen, welche man als Lymphvaricen oder Elephantiasis hätte ansprechen dürfen.[3])

Zu ähnlichen Ergebnissen auf Grund klinischer Beobachtung waren Esmarch und Kulenkampff (l. c.), Nasse (l. c.) und neuerdings Boegohold[4]), auch Wernher[5]), von Gjorgiewic[6]) u. A. gelangt.

Gegen die Anschauung, dass bei den fraglichen Veränderungen des Lymphgefässsystems, wenn nicht allgemeine, so doch locale Stauungsverhältnisse mitwirken könnten, führt Török (l. c.) an, dass er in den untersuchten Fällen, neben stark cystisch erweiterten Capillaren in einzelnen Papillen, in dicht daneben liegenden Papillen, ausser vielleicht grösserem Zellenreichthum, nichts Abnormes vorfand. Zur Erklärung dieses Befundes müsste aber, wie Török mit Recht hervorhebt, ausser der Wirkung der localen Lymphstase noch eine locale Disposition zur Hyperplasie in einzelnen Lymphcapillaren angenommen werden, für andere Capillaren aber wegfallen. Andererseits macht Török darauf aufmerksam, dass z. B. bei Urticaria pigmentosa oft wiederholte Schübe ganz circumscripter localer Lymphödeme eintreten, ohne Hyperplasie der Lymphgefässe in den oberflächlichsten Hautschichten.

Aehnlich wie für Venenvaricen, müssen wir auch für die Lymphvaricen, ebenso wie für die Lymphangiome und die elephantiastischen Hautveränderungen, Neubildung von Lymphgefässen annehmen. Für

1) Beiträge zur Kenntniss des Peptons u. s. w. Archiv f. Anat. u. Physiol. 1880. Physiol. Abth. und a. a. O.

2) Vorlesung über allgem. Pathologie. Bd. I. 1877. S. 408—409.

3) Vgl. Ueber Varicen. Virchow's Archiv. Bd. 101. 1885. S. 540, sowie Berl. Klinik. 1891. Bd. XLI.

4) Verhandlungen des XII. Congresses der deutsch. Gesellschaft f. Chirurgie. Bd. II.

5) Deutsche Zeitschrift f. Chirurgie. Bd. V.

6) Ueber Lymphorrhoe und Lymphangiome. Langenbeck's Archiv. Bd. XII. Heft 2.

die Lymphangiome hat unter Anderen schon Langhans[1]) darauf aufmerksam gemacht, dass dieselben häufig an Orten vorkommen, wie vor Allem im Panniculus adiposus, die an sich nur von sparsamen Lymphgefässen durchsetzt werden, aber keine eigenen Lymphgefässe besitzen (Teichmann, Flemming). Es müsse sich also um Neubildung von lymphangiektatischen Geweben handeln, welche Bildung in der fötalen Periode beginnt und entweder in derselben abschliesst, oder späterhin nach Art echter Geschwülste zu neuem pathologischen Wachsthum angeregt wird.[2]) Im obigen Sinne präcisirt auch Birch-Hirschfeld[3]) den Begriff der Lymphangiome als von Geschwülsten aus erweiterten Lymphgefässen bestehend, welche Gefässe aber an den betreffenden Stellen nicht präformirt waren. Für die heteroplastische Neoplasie bei Entstehung von Lymphangiomen sind schon früher eingetreten Virchow[4]), Billroth, Winiwarter, Weichselbaum[5]) u. A. Am schärfsten kennzeichnet Klebs[6]) den heutigen Standpunkt der Lehre von den Lymphangiomen, indem er dieselben als Geschwülste anführt, welche aus einer Wucherung der die Lymphgefässwand zusammensetzenden Zellen, der Lymphangioblasten, hervorgehen.

Auch das Bindegewebe nimmt an dem hyperplastischen Processe Theil, und zwar indem die Hyperplasie des Bindegewebes bald der Lymphgefässneubildung vorangeht, oder indem sie an die Wucherungsprocesse der Lymphgefässe sich anschliesst.[7]) In beiden Fällen ist aber die Bindegewebsproliferation nur von secundärer Bedeutung. Sie hält sich an die Nachbarschaft der Gefässe, besonders der Blutgefässe, und begleitet hauptsächlich die pathologischen Veränderungen an den Gefässen des Corium.

So gelangen wir einestheils zu dem Endergebniss, dass auch bei den Wucherungsprocessen im Bereiche des Lymphgefässsystems, ähnlich wie bei den Venenvaricen, fötale Anlage und pathologische Neoplasie als ursächliche Momente in Frage kommen, anderntheils dass genannte Momente auch für die lymphangiektatischen Formen als Elephantiasis festgehalten werden müssen.

---

1) Virchow's Archiv. 1879. Bd. 75. S. 296—297.

2) Vgl. unter Andern A. Bryk, Oesterr. Zeitschr. Bd. XV. S. 209 und a. a. O.

3) Lehrbuch der pathologischen Anatomie. Bd. II.

4) Virchow's Archiv. Bd. 7.

5) Vgl. die Literatur bei Nasse.

6) Allgem. pathologische Morphologie. Jena.

7) Vgl. Samuel. C. Busey, Congenital occlusion and dilatation of lymph-channels. New-York 1878.

Für embryonale Entwicklungsstörungen als Ursache der Lymphangiombildung sind verschiedene Forscher eingetreten, in umfassender Weise unter Anderen Nasse (l. c.) und vor Allen Esmarch und Kulenkampff (l. c.). Es mag auch zur weiteren Begründung obigen Standpunktes auf das gleichzeitige Vorkommen von Lymphangiomen und elephantiastischen Bildungen neben gleichzeitiger hyperplastischer Entwicklung der Blutgefässe, häufig auch der Nerven, selbst der Muskeln und der Knochen, aufmerksam gemacht werden [1]), anderntheils auf das nicht seltene Vorkommen von Lymphangiomen neben anderen congenitalen Geschwülsten. Abgesehen von dem häufigen gleichzeitigen Vorkommen von Lymphangiomen neben Neurofibromen der Haut und Fibroneuromen der Nervenstämme (Fall von Köbner s. o.), treffen wir neben Lymphangiomen auch anderweitige heteroplastische Bildungen im Bereiche besonders des Fettgewebes und der Blutgefässe.

Die Fettgewebswucherungen treten einestheils in Form von Lipomen auf. So fanden sich in einem Falle von Friedberg[2]) neben Elephantiasis congenita am rechten Bein und am rechten Fuss und an der linken Hand, noch einige Lipome auf dem Rücken, Drüsentumoren am Halse, Blutgefässnaevi und Venenvaricen an verschiedenen Stellen des Thorax und der linken Hand. In der linken Achselhöhle ein Netzwerk dicker Stränge und Bläschen. Später kam es zum Riesenwuchs beider Arme und Hände. Ein anderer Fall bei Busey (l. c. Fall 1) ergab neben congenitaler Elephantiasis des rechten Beines noch 4 Naevi, ein cavernöses Haemangiom, Lymphcysten in der Bauchhöhle, im subcutanen Bindegewebe und zwischen den Muskeln der betreffenden Extremität; ferner an anderen Stellen auch charakteristische „Bläschengruppen". Anderntheils können die als Lipomatosis auftretenden, zum Theil dem Riesenwuchs zugezählten diffusen Neoplasien von Fettgewebe mit lymphangiomatösen Bildungen vergesellschaftet sein.[3])

Hierbei soll nicht geleugnet werden, dass locale Lymphstasen, dass die mannigfachen Hindernisse für den Abfluss der Lymphe im Bereiche der grossen Lymphstämme oder selbst des Ductus thoracicus begünstigend auf die Entwicklung der Lymphangiektasien wirken können, ähnlich wie vermehrter Lymphzufluss oder Erweiterung der

1) Vgl. Virchow, Geschwülste. Bd. I. S. 317; ferner Holmes, System of surgery. p. 328 (Fall von Dr. Day), und den Fall von Fischer, Mittheilungen aus der chirurgischen Klinik zu Breslau 1880. S. 40.

2) Citirt bei Busey, l. c.

3) Vgl. die Literatur bei Esmarch und Kulenkampff, l. c. S. 239.

Lymphgefässe. Ebenso mögen entzündliche Vorgänge, namentlich bei öfterer Wiederholung, eine anregende Wirkung ausüben auf die hyperplastischen Vorgänge. Wir glauben indess, dass namentlich die entzündlichen Processe eher als Folgen des vermehrten Lymphreichthums eines lymphangiektatischen Gewebes auftreten, als dass sie die Veranlassung für jene Gewebsänderung selbst abgeben sollten. Hierfür sprechen deutlich die zahlreichen Fälle, wo die lymphangiektatischen Bildungen ohne alle entzündlichen Vorgänge sich entwickelt und sich ausgebreitet haben bei völlig gesunden Individuen. Und zu diesen besonders beweiskräftigen Fällen gehört auch unser Fall, wo seit der Jugend stets der beste Gesundheitszustand vorhanden war, und die Abscessbildung am Mall. ext. des rechten Fusses erst dann eintrat, als bereits die oben beschriebenen lymphangiomatösen Veränderungen der Haut längere Zeit beobachtet worden waren. Bis heute erfreut sich der alte Mann, trotz der ausgebreiteten Hautveränderungen, einer völlig rüstigen Gesundheit, ohne irgend welche Störungen in der Thätigkeit seiner verschiedenen Organe.

XIII.

Die Bedeutung der Erschütterungen und das Verhältniss derselben zu den übrigen Handgriffen der Massage.

Von

Dr. P. Buchheim,
prakt. Arzt in Leipzig.

(Mit 5 Abbildungen im Text.)

Das Verständniss der Massage als eines Gliedes derjenigen Abtheilung der wissenschaftlichen Heilkunde, welche man wegen der Kunstfertigkeit der sie ausübenden Hände Chirurgie nennt, hat in der letzten Zeit seit der Weiterverbreitung der mechanischen Behandlungsmethoden an Umfang und Tiefe zugenommen. Wir verdanken unter Anderem diesem erweiterten Verständniss die principielle Klarstellung des Unterschiedes zwischen Massage und Heilgymnastik, welche die Fanatiker der einen oder anderen Methode vermengten oder wenigstens in ihren Grenzen oft verwischten. Zum Vortheil beider neben einander wohlberechtigter Heilfactoren präcisirte man ihren Wirkungskreis und reihte sie therapeutisch gleichwerthig der Orthopädie an. — Es scheint sowohl wegen der Gegenüberstellung der Heilgymnastik, als auch in Beziehung auf das später zu Sagende nicht unwichtig, eine Begriffsbestimmung der Massage zu geben.

Massage ist der Gesammtbegriff aller der zu Heilzwecken ausgeübten Handgriffe, welche ohne Willen des Patienten auf mechanischem Wege die Gewebe des Körpers beeinflussen, indem sie mehr oder weniger kurz dauernde Veränderungen in denselben hervorbringen.

Durch Kleen's vorzügliche Arbeit wissen wir, dass es bei der Heilgymnastik auf eine Uebung und Kräftigung der Organe (nicht Gewebe) ankommt, und dass wir dieselbe durch Bewegungen (nicht Handgriffe) erzielen. Es ist erforderlich, einzusehen, dass durch genaue Charakterisirung zweier so verwandter Heilmethoden ihre gegenseitige Stellung und Wirkung nur gewinnen kann; beide stehen sich nicht gegenüber, sondern neben einander wie zwei helfende Schwestern

Hand in Hand. Wenn die eine ihre Arbeit gethan, löst sie die andere unmittelbar ab; sie ersetzen sich nicht in ihrer Arbeit, sondern sie ergänzen sich. Wenn sich immer an die üblichen Massagehandgriffe das vor Allem in der schwedischen Gymnastik so wohlbekannte Rollen der Muskeln und Gelenke, die passiven Beugungen und Streckungen u. s. w., die grosse Summe der duplicirten Widerstandsbewegungen, schliesslich die active Schreber'sche Zimmergymnastik anschliessen würde, es wäre wahrlich zum Vortheil beider Methoden und zumeist — des Patienten.

Die Eintheilung der Handgriffe der Massage ist zu verschiedenen Zeiten und in verschiedenen Ländern eine verschiedene gewesen. Die jetzt gebräuchlichste ist im Anschluss an die Amsterdamer Schule des Dr. Mezger die bekannte Viertheilung: Streichen, Reiben, Kneten, Klopfen — Effleurage, Frictions, Pétrissage, Tapotement. Es ist ja nicht zu leugnen, dass mit mehr oder weniger Aufwand von Geschick sämmtliche Handgriffe in dieses Schema unterzubringen sind, doch fehlt bis jetzt noch jede auf physiologischen Gründen beruhende Eintheilung. Die französische Eintheilung ist auf Estradère zurückzuführen. Der Curiosität wegen will ich das von ihm bekannte Schema zu übersetzen suchen. Er unterscheidet vier Abtheilungen: Frictions, Pressions, Percussions; in der vierten (Mouvements) fasst er die zur Heilgymnastik gehörigen Bewegungen zusammen.

1. Reibungen
   - feuchte
     - leichte
       - zartes Salbenstreichen
       - magnetisches Streichen
       - Streifungen
     - mittlere
       - Streichungen
     - starke
       - eigentliche Reibungen
   - feuchte oder trockene

2. Drückungen
   - trockene oder feuchte
     - leichte
       - Sticheln
       - Kitzeln
       - Prickeln
       - Rückwärtsschieben
     - starke
       - Kneten
       - Walken
       - Quetschen
       - Kneipen
       - Treten
       - Stossen

3. Klopfungen
   - trockene oder feuchte
     - leichte oder starke
       - Hackungen
       - Klatschungen
       - Vibrationen
         - punktförmige
         - tiefe
       - Stösse mit der
         - geballten Faust
         - Handfläche
         - den Fingern
         - (Peitschungen)

Schon im Urtext, mehr noch in der Uebersetzung vermisst man einen einheitlichen Gesichtspunkt, welcher uns eine derartige Schematisirung annehmbar machen könnte. Zum Ueberfluss giebt es aber noch eine Anzahl Unterabtheilungen, wie rechtwinklige, spitzwinklige, excentrische und concentrische Reibungen, welche mehr die Eleganz und Grazie der ausübenden Masseure, als deren wissenschaftliches Verständniss beweisen. Durch ihre wohlthuende Kürze imponirt dagegen die Eintheilung der Tonga-Insulaner, welche unterscheiden: Mili (Effleurage und Frictions), Fota (Pétrissage), Toogi-Toogi (Tapotement).

Bleiben wir bei unseren Betrachtungen bei der Viertheilung der Mezger'schen Schule!

Betrachtet man sich diese vier Handgriffe in der Praxis näher, so begegnet man den mannigfaltigsten Variationen — schon bei der Effleurage. Sieht man ab vom Orte, auf dem man streicht, und von dem äusseren Mittel, in dessen Verbindung die Massage oft gegeben wird — also in Bezug auf die Art, ob trocken oder mit einem Fett oder mit Wasser —, so kommt es immer im Wesentlichen auf zweierlei hinaus: 1) die Kraft, welche man anwendet, 2) die Zeit, welche der einzelne Handgriff erfordert.

Von der zartesten „Luft"-Streichung bis zu der kräftigsten Druckstreichung giebt es viele Zwischenstufen, welche sich durch physiologische Unterschiede von einander abheben. Bei den leichteren, schwächeren Streichungen handelt es sich zunächst um eine Wirkung auf die letzten Endigungen der Nerven. Man kennt die wohlthuenden leisen Streichungen im Verlaufe neuralgischer Kopfnerven, ebenso die beruhigende Wirkung der peripheren Einleitungs-Effleurage bei frischen Fracturen.

Auch die Secretionsnerven lassen sich beeinflussen, wie man bisweilen bei der so wirksamen Halsmassage (Speichelfluss) und Augenmassage (Thränenfluss) findet. Auch bei der Bauchmassage wird sich etwas Aehnliches voraussetzen lassen. Ich sehe hierbei von der rein mechanischen Wirkung der Kraftstreichungen ab und meine nur die zarten Effleuragen. Nach meinen persönlichen Erfahrungen möchte ich sogar sagen: je leiser und weicher die Streichungen gegeben werden, um so grösser ist die reflectorische Wirkung, und um so näher geht dieselbe bis an das Centralnervensystem.

An das Gebiet des Wunderbaren grenzt — sit venia verbo — die schon erwähnte sogenannte „Luft"-Massage. Nimmt man eine „leicht empfängliche" reizbare Person und macht die gewöhnlichen Streichungen, aber in etwa 5 Mm. Abstand von der Haut, so erzielt

man — ob es an zart behaarten Stellen geschieht oder nicht — eine Wirkung, die sich leicht erkennbar macht nicht nur im Gebiet des zugehörigen peripheren Nerven, sondern rückwirkt auf das Centralnervensystem. Lässt man den Patienten noch ausserdem die Augen schliessen, so ist der Sprung zum Hypnotismus kein grosser mehr, und mit der Peitsche der Suggestion kann man auf eine sehr bequeme Art Wunder vollbringen.

Es lässt sich schon aus rein theoretischen Folgerungen schliessen und für manche Fälle leicht praktisch beweisen, dass die Wirkung nicht nur der Effleurage, sondern jeder Massage nie auf den Ort ihrer Application beschränkt bleibt. Spricht man das Nervensystem als ein hochempfindliches, baumartig verzweigtes Röhrennetz an, so ist es klar, dass ein rhythmisch ausgeübter Reiz — also etwa gleichförmig gegebene Streichungen — an drei verschiedenen Orten Wirkung ausüben muss:

1. an der Applicationsstelle;
2. central davon;
3. im peripheren Gebiete.

Es hängt natürlich vorzugsweise von Zeit, Zahl, Stärke und Art des Reizes ab, wie weit diese Wirkung geht. Sie ist einer Welle vergleichbar, die unter günstigen Bedingungen bis an das cerebrale Ufer des Empfindens und Denkens fortlaufen kann, oder unter ungünstigen Bedingungen schon nach kurzer Zeit ihre Kraft bricht an den Widerständen ihres Verlaufes.

Die physiologische Grenze für die Frage: Wo hört die reflectorische Wirkung der Effleurage auf, und wo beginnt die mechanische? ist sehr schwer zu ziehen. Jedenfalls giebt es eine gewisse Stärke der Kraftleistung beim Druck des Streichens, wo man Beides neben einander hat. Geht man bei dem oben erwähnten Beispiel der peripheren Einleitungs-Effleurage nach und nach zu kräftigeren Druckstreichungen über, so kommt die Hauptwirkung der Massage zur Geltung: die Beschleunigung der Circulation, und zwar zunächst des Lymph- und Venenstromes im massirten, dann rückwirkend im krankhaft entzündeten Gebiete und schliesslich im arteriellen Zufluss.

Man braucht nur das oben gegebene Beispiel mit dem Röhrennetz für das Blutgefässsystem etwas umzuändern, um dasselbe Verständniss für diese Wirkung zu haben. Man nehme recht elastische, nachgiebige Röhren, statt der mehr oder weniger starren Axencylinder die bewegliche Blutsäule. Ein nur einigermaassen kräftiges Streichen in der Richtung des (Venen-) Stromes bewirkt, bei Berücksichtigung der erforderlichen Zeit, eine kurzdauernde Formveränderung der nach-

giebigen Röhre. Die dadurch bedingte Druckschwankung äussert sich central in einer schnelleren Vorschiebung der Flüssigkeiten und peripher in einem schnelleren Nachrücken derselben. Wo Beschleunigung der Circulation, da ist Erhöhung des Stoffumsatzes, Erhöhung der Temperatur, Alteration der Urinzusammensetzung. Finden die Streichungen als sogenannte periphere Einleitungs-Effleuragen am Rande eines bereits in einem gewissen Stadium der Entzündung befindlichen Processes statt — z. B. Bluterguss bei Distorsion —, so kann man unter den angegebenen Gesichtspunkten geradezu eine antiphlogistische Wirkung der Massage erzielen. Dem Entzündungsherd werden seine Umsatzproducte rascher und ausgiebiger genommen, Ersatzstoffe können schneller nachrücken, die Entzündung kommt früher zum Stillstand. Es ist zwar nicht meine Absicht, hier über die Contraindicationen der Massage zu sprechen, aber doch möchte ich an dieser Stelle nicht unerwähnt lassen, dass hier selbstverständlich nur leichte Entzündungen gemeint sind, die schweren Infectionsentzündungen aber ausgeschlossen werden.

Zur Beurtheilung der zeitlichen Verhältnisse der einzelnen Streichungen ist es nöthig, sich klar zu machen, dass die Beschleunigung der Circulation für zweierlei Gefässgebiete in Frage kommt: Was zuerst den Lymphstrom anlangt, so ist es bekannt von jenem Versuche am Hunde, dessen Pfote kräftig und rasch massirt wurde, dass aus dem freigelegten grossen Hauptlymphstamme die Lymphe nur langsam Tropfen auf Tropfen herausfloss. Also auch eine sehr langsame Streichung würde schon einen Einfluss auf die Geschwindigkeit des Lymphstromes ergeben. Anders ist es mit dem Venenstrom, vor Allem der Extremitäten, weil die Bewegung des Venenstromes abhängig ist von dem hydrostatischen Druck der Blutsäule. Sieht man sich z. B. die Venen des Handrückens bei vertical herabhängendem Arme an, so sind dieselben prall gefüllt. Drückt man eine davon aus, so füllt sie sich mit grosser Eile wieder; sichtbar langsamer geht die Füllung bei horizontaler Armhaltung, und auffällig langsam, wenn der Arm schräg nach oben gehalten wird. Es liegt hierin ein wichtiger Fingerzeig, die Stellung und Haltung des jeweilig massirten Gliedes oder Körpertheiles genau daraufhin zu prüfen. Die daraus resultirenden Vortheile für Patient wie Arzt erhellen ohne weitere Begründung. Im Allgemeinen gehört also die Effleurage erstens zu den zeitlich länger dauernden Handgriffen: die massirenden Finger, resp. die ganze Hand bleibt durchschnittlich bei jeder Einzelstreichung während 2—5 Secunden mit dem massirten Gebiete in Berührung. Zweitens zeigt sie eine sogenannte Hautwirkung, d. h. sie wirkt auf

alle in der Haut enthaltenen physiologischen Elemente, wenn man unter Haut eine grobanatomische Einheit mitsammt dem subcutanen Bindegewebe versteht. Leichte Effleuragen wirken also auf das Nervensystem, starke auf das Circulationssystem.

Bei den Reibungen ist zunächst ein principieller Unterschied klarzustellen, der besonders bei einigen schwedischen Autoren ganz übersehen wird. Man liest oft von Reibungen über den Nerven, sogenannten Nervenfrictionen; dieselben sind jedoch nach meinen Erfahrungen, sowohl hinsichtlich der Art ihrer Ausführung, als auch wegen ihrer Wirkung, zu den Vibrationen zu rechnen, welche weiter unten besprochen werden. Man kann sich ungezwungen vorstellen, dass die Reibungen im gewöhnlichen Sinne gewissermaassen aus den Streichungen entstanden sind. Denkt man sich eine kräftige Effleurage an gekrümmten Flächen, z. B. Rücken oder Gesäss, so entstehen von selbst Reibungen, d. h. Streichungen in krummen, in sich selbst zurücklaufenden Linien, meist Kreisen oder elliptoiden Figuren. Die Reibungen verwendet man fast immer, wo es einen höheren mechanischen Effect gilt, z. B. alte harte Exsudate durch Zerdrücken zur Resorption zu bringen. Man erreicht diese Absicht 1) durch Anwendung von grösserer Kraft, und 2) durch besondere Stellung der Finger oder ganzer Handtheile. Man streicht also bei fixirten Daumengelenken mit der Beugeseite der Endphalanx des Pollux, oder dem Daumenballen, bisweilen auch mit der Beugeseite der Endglieder des 2.—4. Fingers bei fixirten Phalangealgelenken. Nur ausnahmsweise wird man, zumal bei Blutergüssen tiefer in den Weichtheilen, gezwungen sein, bei flectirten Fingern mit den Dorsalflächen des 2. und 3. Fingers zu „arbeiten".

Mit den Reibungen verbindet man stets Streichungen, entweder gleichzeitig mit der anderen Hand ausgeführt, oder am Schlusse der ersteren. Im Uebrigen gilt das für die Effleurage Gesagte im ganzen Umfange für die Reibungen als mehr oder weniger kreisförmigen Kraftstreichungen.

In dem Kneten (Pétrissage) und Walken stellt sich schon in der äusseren Form des Handgriffs eine reine Muskelwirkung dar. Man fasst den Muskel zangenartig so, dass die Haut weder gezwickt, noch gedrückt wird, sondern als Ganzes mit den massirenden Fingern zusammen einzelne Muskelbündel knetet, kneipt und walkt. Die Abstufungen der Kraftleistung spielen aber keine so grosse Rolle, wie bei der Effleurage, da man hier über eine gewisse mittlere Stärke des Druckes weder nach der einen, noch nach der anderen Seite wird sehr hinausgehen dürfen. Zu leichtes Kneten wird fast keine, zu starkes wohl schädliche Wirkung haben.

Der Anfänger ist freilich meist geneigt, das Gebiet der mittleren Stärke zu weit nach oben zu verlegen und zu wenig zu individualisiren; dann giebt es die bekannten blauen Flecke und unangenehmen subjectiven Klagen des Patienten, besonders des weiblichen. Bei einiger Vorsicht aber und Kenntniss der Person lassen sich diese Tintenflecke, die eben doch den ungeübten Schreiber verrathen, schon vermeiden. Man wendet das Kneten bei fast allen subacuten und chronischen Muskelkrankheiten an. Ich möchte erwähnen, dass ich auch hier Muskeln im weitesten Sinne meine, und zwar Muskelansätze, Sehnen und Bänder einbegreife. Da es also vorzugsweise auf eine gewisse Kraftleistung beim Kneten ankommt, so ist auch der Erfolg ein meistentheils mechanischer. Die entzündlich verdickten, die in Atrophie übergehenden Muskelbündel, die Verwachsungen und Verlöthungen mit Nachbartheilen, die Verkürzungen und andere pathologisch-anatomische Substrate auch des interstitiellen Gewebes lassen sich zweifellos sehr günstig beeinflussen. Durch das Heraushebeu, Kneipen und Walken setzt man oft frische, kleine Extravasate, zerdrückt neu gewucherte Gefässgebiete und bringt frisches Blut in alte. Also auch hier in zweiter Linie Wirkungen auf das Circulationssystem. Der Erfolg wird ein noch grösserer sein, wenn man, wie bei allen diesen Massagehandgriffen, mit Streichungen beginnt und schliesst: Einleitungs- und Schlusseffleurage.

Man kann auch hier wieder an sich selbst beobachten, wie sich der eine Handgriff aus dem anderen entwickelt. Uebt man am Ende der Einleitungseffleurage einen Druck mit der Beugeseite der Endphalangen aus — etwa am Ursprung eines Muskels beginnend —, lässt in der oben angegebenen Weise zwischen den immer mehr hakenartig gekrümmten Fingern die Muskelbündel spielen und rückt langsam bis zur Ansatzstelle des Muskels vor, so hat man die Pétrissage. Begnügt man sich bei den so häufigen Muskelerkrankungen nicht mit der durch die Kleider hindurch gestellten Wahrscheinlichkeitsdiagnose Rheumatismus, so erhält man oft nach genauer Betrachtung des Muskels durch die Betastung wichtige Aufschlüsse über Sitz und Ausbreitung des Leidens, ferner über Voraussage und Behandlung. Ja man kann sagen: eine genaue Palpation ist schon eine halbe Pétrissage.

Dass schliesslich das Kneten, ganz analog wie das Streichen, auch auf das Nervensystem eine Wirkung ausüben muss, lässt sich theoretisch schon aus dem oben gegebenen Beispiel schliessen. Es ist bekannt, dass sich der Muskel auf den mechanischen Reiz des Kneipens, ebenso wie des Schlagens, an der getroffenen Stelle contrahirt.

Was die zeitlichen Verhältnisse anlangt, so fragt es sich, ob man unter Einzelknetung das einmalige Hereinfassen und Durchkneten der gefassten Partie bezeichnen will, oder unter centripetal fortlaufender Bewegung der Hand das Kneten eines Muskels in seiner ganzen Länge oder zugehöriger Muskelgruppen versteht. Vor Beantwortung dieser Frage muss man sich klar machen, wie weit jeder Einzelhandgriff im Stande ist, eine selbständige Wirkung zu äussern. Eine kräftige Einzelstreichung und -reibung wird, wenn auch in geringem Maasse, einen mechanischen Erfolg aufweisen; sicher ebenso das Durchkneten eines gefassten Muskelbündels. Das Walken eines ganzen Muskels oder einer Muskelgruppe stellt immer, auch wenn es continuirlich ohne Pause geschieht, einen integrirenden Theil einer Massagesitzung dar, denn es handelt sich dann um eine abschliessende Wirkung, welche durch Anhäufung aufeinanderfolgender Reize zu Stande kommt.

Nach dieser Auseinandersetzung findet man, dass sich die Einzelknetung in der Praxis zeitlich als ein etwas kürzerer Handgriff darstellt: sie nimmt etwa 2—3 Secunden in Anspruch.

Der letzte der vier Handgriffe ist das Klopfen — Tapotement. In dieser Bezeichnung wirft man die verschiedensten Unterabtheilungen regellos durch einander oder vermengt sie mit Methoden der schwedischen Gymnastik. Zweifellos ist dieser Handgriff zeitlich der kürzeste — Bruchtheil einer Secunde — und gehört schon aus diesem Grunde in der Reihenfolge als letzter. Aber auch in anderer Beziehung nimmt das Tapotement eine gegensätzliche Stellung zu den anderen Handgriffen ein. Früher war die volle Beugefläche der Hand und der Finger oder der Finger allein mit dem massirten Theile in inniger Berührung, hier ist es sogar stellenweise die Streckseite der Endglieder der Finger, oder die Ulnarkante der Mittelhand oder der Faust.

Den Uebergang bildet in gewisser Beziehung die selten angewandte „Klatschung", meist mit der ganzen Hand ausgeführt. Uebt man diesen Handgriff nur wenige Male nach einander an sich selbst aus, so fühlt man, dass seine Hauptwirkung in einem Reiz auf die Nerven besteht, dann auf die Gefässe. Diese zeigen erst sehr kurzdauernde und deshalb schwer nachweisbare Verengerung und dann anhaltende Erweiterung — Röthung, Hitze, Brennen, Schwellung der Haut. Eine eigene Art der Klatschung wenden die Schweden an als Tapotage des Brustkorbes. Die Hand, welche den Streich giebt, wird nämlich in halber Beugung gehalten und erst im letzten Moment theilweise durch die active Streckung, theilweise durch den Schwung

des Streiches gestreckt. Man kann leicht an sich selbst beweisen, dass so gegebene Klatschungen viel tiefer gehende Erschütterungen des Brustkorbes und seiner Eingeweide bewirken, als die gewöhnlichen, mit gestreckter Hand gegebenen, welche viel oberflächlicher wirken. — Den Klatschungen am nächsten stehen die Hackungen. Die Berührungsfläche (Ulnarkante der Mittelhand und Finger) ist hier eine geringere, die mechanische Kraftleistung eine grössere. Die beiden eben erwähnten Gattungen lassen sich nur an bestimmten Stellen des Rumpfes oder an umfangreicheren, gutgepolsterten Theilen der Extremitäten anwenden. Für den Kopf und die Endtheile der Gliedmaassen, auch bisweilen für bestimmte Theile des Rumpfes, wo man oft eng umschriebene Stellen treffen will, wendet man die mit den Fingerkuppen oder geeigneten Maschinen gegebenen eigentlichen Klopfungen (Stösse) und Punktirungen an.

In der Praxis ist es längst bekannt, dass man im Tapotement ein ausgezeichnetes Reizmittel hat; dasselbe verdient mehr bekannt und öfter angewandt zu werden, vor allen Dingen da, wo die anderen Handgriffe nichts mehr helfen. Forscht man nach, so findet man, dass weniger das Klopfen an sich oder die Art des Klopfens, als die dadurch bedingte Erschütterung das Wesentliche ist.

Worin die Hauptwirkung bei den Erschütterungen besteht, sagt Derjenige mit kurzen Worten, der bei aller Genialität doch ein bescheidener Meister der modernen Mechano-Therapie geblieben ist — Zander: „Ein in Erschütterung versetzter Gegenstand übt, mit dem weichen Gewebe des Körpers in Berührung gesetzt, eine dehnende, drückende Wirkung in rascher Abwechslung auf dasselbe aus. Hierdurch wird die Circulation in den Capillaren, Lymphgefässen und Saftcanälen befördert, Resorption vermehrt, Infiltration zur Vertheilung gebracht.“ Lassen wir also z. B. manuelle Erschütterungen auf einen Muskel wirken, so wird durch diese Handgriffe das Gewebe desselben in der eben erwähnten Weise in Anspruch genommen. Natürlich wird der Muskel dabei bewegt, aber nur durch die von aussen kommende Kraft, welche seine Gewebstheile erschüttert. Die Bewegung ist also nicht die Hauptsache, sondern der Handgriff der Erschütterung. Durch solche Manipulationen wird die Leistungsfähigkeit des Muskels erhöht, ebenso erhöht, als wenn man ihn nach beendigter Massage als Organ durch geeignete Bewegungen der Heilgymnastik in Thätigkeit setzt. Man sieht also, dass das Ziel bei beiden Methoden dasselbe ist, nur die Anwendungsform und der Weg, den sie zu diesem gemeinsamen Ziel einschlagen, ist ein verschiedener.

Bei der Massage ist der Patient, wenn man so sagen darf, ein

willenloses Conglomerat verschiedener anatomischer Gewebe, bei der Heilgymnastik ein bewusstes Individuum, das nach Wunsch und Vermögen seine Organe in Uebung hält. Ich hielt bei dieser Gelegenheit ein Eingehen auf die in der Einleitung gegebene Begriffsbestimmung der Massage für nöthig, weil namhafte deutsche Autoren, wie Nebel und Hasebroek, alle Erschütterungen zur Heilgymnastik gehörig halten.

Die durch das Tapotement hervorgerufenen kurzdauernden Formveränderungen der getroffenen Theile, das rasche Emporschnellen des elastischen Gewebes, wirkt erschütternd oft bis in ziemliche Tiefe und Entfernung. Dass die Intensität des Tapotement allein nicht maassgebend ist für die Wirkung, haben wir schon oben bei den verschiedenen Arten der Klatschung gesehen. Der Erfolg ist viel mehr abhängig von der Art, Zahl und Geschwindigkeit der aufeinanderfolgenden sich summirenden Reize. Erschütterungen kann man aber in zweierlei Weise ausüben: 1. in der bereits beschriebenen Form, wo die von aussen kommende Kraft in freien Intervallen durch Klatschungen, Hackungen, Stösse, Punktirungen, Klopfungen wirkt, 2. in der Form, wo der Contact der Kraft ununterbrochen ist, und die Intervalle der Wirkung in der Summation der Reize fast ganz verschwinden. Hierzu gehören die Vibrationen (Oscillationen), Erzitterungen und Schüttelungen, bei welchen die Finger dauernd mit dem zu massirenden Gewebe in Berührung bleiben.

Nach dem eben gegebenen Gesichtspunkte erscheint es gerechtfertigt, die vierte Gruppe der Massagehandgriffe mit dem Collectivnamen Erschütterungen zu bezeichnen und sie nach obigen Gründen in zwei Unterabtheilungen zu zerlegen. Die erste hatten wir bereits besprochen, es erübrigt, noch etwas über die Handgriffe der zweiten zu sagen.

Die zweifellos günstigen und überraschenden Erfolge, welche die Schweden, an ihrer Spitze Kellgren, durch die Erschütterungen hatten, sind Ursache gewesen, dass man in einseitiger Weise diese Methode in einem förmlichen System hat separiren wollen. Wie es immer geht mit gewissen Zweigen der Medicin, welche sich halbgebildete Routiniers mit Feuereifer aneignen, so ist es auch hier bei den Vibrationen und Erzitterungen gewesen. Man übertrieb in einseitiger Begeisterung die Erfolge und vergass über die Indicationen die Contraindicationen. Die hergehörigen Handgriffe geriethen in Misscredit und Vergessenheit; sie sind noch jetzt so wenig bekannt, dass sie beschrieben werden sollen. Alle Erschütterungshandgriffe werden bei halbgebeugtem Ellbogengelenk ausgeführt, welches rasch

nach einander leichte Beuge- und Streckbewegungen unter kaum messbarem Excursionswinkel ausführt.

Man setzt die Kuppe eines oder mehrerer Finger — je nachdem man punkt- oder flächenförmig wirken will — auf den zu massirenden Theil auf. Der Winkel, unter dem dies geschieht, muss spitz sein, sonst werden die Stösse hart und unangenehm empfunden; sie ermüden den Masseur sehr bald. Die Gelenke der Handwurzel, Mittelhand und Finger sind dabei in halber Streckung fixirt, aber nicht absolut steif, sondern so, dass sie einem elastischen Drucke, so weit wie nöthig, nachgeben können.

Kellgren beschreibt: „Der Vorderarm, die Hand mit ihren Gelenken und Knochen bilden zwischen Ellbogengelenk und Fingerspitzen die Glieder einer Kette, durch welche die Bewegung wellenförmig an die zu behandelnden Theile gebracht wird". So ist der grundlegende Handgriff der eigentlichen Erschütterung. Je nach dem Orte, dem anatomischen Bau des Gewebes, der Eigenart des Masseurs wird derselbe in Kleinigkeiten modificirt. Man wendet oft mit rechtem Nutzen die Erschütterungen an bei Krankheiten des Rachens, Kehlkopfes, der Luftröhre, auch der Blase. Vorsichtige Erschütterungen der Magengrube bei Krampf des Zwerchfelles aus reflectorischer Ursache können oft sofortigen Erfolg haben. Dass die Erschütterungen der Leber und Gallenblase bei gewissen Formen des Icterus sehr gut wirken können, ist erst kürzlich wieder beschrieben worden, auch wissen die medico-mechanischen Institute davon zu erzählen. Dass die Thure Brandt'sche Methode ausgiebigen Gebrauch von den Erschütterungen macht, ist bekannt.

Die Vibrationen werden in folgender Weise ausgeführt: Stellung und Haltung der Finger und des Ellbogens ist ganz so wie bei den Erschütterungen, nur sind die Gelenke der Handwurzel nicht in elastischer Fixation, sondern das erschlaffte Handgelenk macht ganz kurzdauernde Adductions- und Abductionsbewegungen, während die Finger natürlich unbeweglich mit der massirten Stelle in Berührung bleiben. Die Contactfläche ist hier eine grössere, insofern nicht die Kuppen, sondern mehr oder weniger grössere Flächen der Beugeseite der Fingerglieder die Berührung vermitteln. Geht man bei Ausübung dieses letzteren Handgriffes rasch in den oben beschriebenen ersteren über, so macht man an sich die Beobachtung, dass gewissermaassen für diesen Handgriff die Bewegungsaxe senkrecht liegt zu der von jenem.

Die Axe geht in dem einen Falle durch diejenigen Handwurzelgelenke, welche bei der Adduction und Abduction thätig sind, im anderen vom Ellbogengelenk parallel der Axe des Vorderarmes zu

der Kuppe des massirenden Fingers. Diese letzteren Ausführungen sind als Anmerkungen für den Masseur aufzufassen, dessen Kunst und Ausdauer sich gerade bei der Ausführung dieser Handgriffe zeigt. Der Anfänger wird auch hier immer geneigt sein, zu viel Kraft anzuwenden; seine Handgriffe werden schmerzhaft statt schmerzstillend und ermüden ihn selbst so, dass ihm das Gefühl des ausgeübten Druckes verloren geht. Bei falscher Ausführung der Vibrationen entstehen continuirliche Contractionen der Musculatur des ausübenden Armes bis zum Schultergürtel herauf. Dieser Tetanus ist für den Masseur schmerzhaft und giebt die Mahnung, eine längere Pause zu machen. Die Bewegung der diese Handgriffe ausführenden Muskeln müssen ausserordentlich leicht und fein sein, so dass sie ein Dritter, der seine Hand auf den arbeitenden Arm auflegt, kaum fühlt.

Diese beiden Erschütterungsarten stehen sich natürlich sehr nahe: die ersteren sind mehr stossweise ausgeführt, die letzteren mehr schüttelnd. Man kann diese Schüttelungen auch als Reibungen ansprechen, aber in anderem als in dem oben angegebenen Sinne. Löst man den Handgriff in seine einzelnen Theile auf, führt ihn also ganz langsam aus, so stellt er sich dar als Reibungen der Haut gegen die Unterlage.

Einen ganz besonderen Erfolg bieten die Vibrationen an den Stellen, wo man den Nerven in einem seiner Aeste erreichen kann. Man hat deshalb die Vibrationen auch Nerven-Frictionen genannt. Die Schweden führen speciell unter dieser Bezeichnung noch einen besonderen Handgriff an, welcher weder in der Stellung der Hand und Finger an die Frictionen erinnert, noch auch thatsächlich durch Anderes, als durch die Vibrationen wirkt. Er wird so ausgeführt, dass man, ähnlich wie bei der Schreibfederhaltung, Daumen und Zeigefinger leicht gebeugt mit den Kuppen gegeneinanderlegt. In der Furche zwischen den beiden Nagelenden fasst man den Nerven senkrecht zu seinem Verlaufe und macht in dieser Richtung rasche Vibrationen. Ein berühmtes Beispiel sind die Vibrationen längs des Verlaufes des Supraorbitalnerven, bei dessen Erkrankungen sich am meisten palpable Veränderungen zeigen. Seitdem ich die Erschütterungshandgriffe anwende und denselben eine recht ausgiebige Palpation vorausgehen lasse, habe ich gefunden:

1. dass bei den häufigsten Neuralgien des Kopfes und der Extremitäten sich fast immer grobanatomische Veränderungen des Nerven — Valleix' points douloureux — nachweisen lassen, und

2. dass auch in den Fällen, wo mir dies nicht oder nur unvollkommen gelang, die oben erwähnte Methode meist einen schnelleren,

mindestens aber einen gleichwerthigen Erfolg brachte, wie die bereits bekannte übliche Therapie.

Auch hier soll erwähnt werden, dass der Palpation nicht nur eine diagnostische, sondern bis zu einem gewissen Grade eine therapeutische Wirkung zukommt. Tastet man sich bei irgend einem neuralgischen Nerven langsam in centripetaler Richtung längs seines Verlaufes fort und bleibt mit mässigem Druck an den einzelnen Schmerzpunkten einige Zeit stehen, so äussert sich der Patient meist in sehr befriedigter Weise über diese Art der Palpation. Auch secundenweises, oft recht energisches Umklammern mit der ganzen Hand auf der neuralgischen Kopfhälfte übt bei leichteren Fällen der Migräne und mancher sogenannter Kopfschmerzen nicht selten einen heilsamen Einfluss aus. Manche Autoren wollen diese Handgriffe als Druckmassage an besonderer Stelle aufführen; da dieselben vorzugsweise auf den Nerven Einfluss ausüben, habe ich sie absichtlich an dieser Stelle eingereiht. Wenn man durchaus überall ein Einheitsprincip anwenden und nicht eine neue besondere Gruppe aufstellen will, so kann man diese Drückungen in der zweiten Unterabtheilung des Tapotement unterbringen und sagen: langsame, stossweise oder druckförmige Erschütterungen mit langen Pausen. Der Druck, einfach oder in einzelnen Pausen wiederholt ausgeübt, ist ebenso ein mechanischer Reiz auf die Nerven, wie anhaltendes Klopfen. Nach Budge's und Longet's Experimenten an den Herz- und Magennerven fand man sogar dasselbe Resultat bei elektrischen, wie bei den mechanischen Reizen. In vielen Fällen, wo man Galvanisation und Faradisation anwendet, wird also vermuthlich nicht ausschliesslich die Art des Reizes, sondern die durch ihn bedingte Erschütterung wirken.

Die Einwirkung auf den Nerven ist das für die Erschütterung Charakteristische. Natürlich soll dabei nicht ausgeschlossen werden, dass die Erschütterungen auch auf die Haut und die Muskeln wirken. Ebenso wie aber die Effleurage z. B. auch auf Muskel- und Nervengewebe Einfluss zeigt, aber doch in der Hauptsache eine Hautwirkung hat und die Pétrissage eine Muskelwirkung, so das Tapotement vorzugsweise eine Nervenwirkung. Hasebroek hat in einer sehr lesenswerthen Arbeit die Wirkungen auseinandergesetzt, welche die maschinellen Erschütterungen auf die Gewebe des Körpers, vor Allem die Nerven, haben.

Da ich am Schlusse dieser Arbeit anhangsweise auf die Anwendung einer Maschine hinweisen werde, mit der man sehr leicht und einfach Erschütterungen hervorbringen kann, so halte ich mich nach zahl-

reichen eigenen Versuchen berechtigt, seine Ausführungen im grossen Ganzen zu bestätigen.

1. Besonders interessant und wichtig sind Hasebroek's Untersuchungen und Tabellen über die Wirkungen der Erschütterungen auf das Circulations- und Respirationssystem. In der Heilgymnastik weiss man seit Ling, welchen hervorragenden Einfluss die Herzhackungen und Herzklatschungen auf Herzkranke ausüben. Man nannte diese Erschütterungen wegen ihrer Wirkungen mit etwas selbstbewusstem Stolze die „Digitalis" der Gymnastik. Zander demonstrirte in den siebziger Jahren mit seinen geistreich erfundenen Apparaten, dass man die gleiche Wirkung erziele durch maschinelle Erschütterungen, wobei er mittelst einer grossen Pelotte zwischen den Schulterblättern Vibrationen ausüben liess. Auch bei Anwendung der sogenannten Gummihämmer, welche das Tapotement der Hände gut nachahmen und alle die anderen Apparate, welche unter F I und F II, G III bis G V in den Instituten bezeichnet werden, erzielt man die gleiche Wirkung: 1. Abnahme der Pulszahl. Zander constatirte mehrfach Abfall von 130 auf 90 Schläge in der Minute. Ich will nicht durch Aufzählung von Krankengeschichten ermüden, sondern einfach anführen, dass ich bei Fällen von Mitral- und Aorten-Insufficienz, Tachycardie und Angina pectoris mehrfach Erniedrigung der Pulszahl um 15—20 Schläge in der Minute erzielt habe. Ich habe auch die Pelotte mit Erfolg, aber nicht selten unter Schmerzen der Patienten, auf die Herzgegend selbst aufsetzen lassen. Auch kleinere und besonders construirte Pelotten, welche ich auf die Gegend des verlängerten Markes aufsetzen liess, brachten Verminderung der Pulsschläge; aber gerade bei dem letzteren Orte ist die Wirkung am unsichersten. Bei einer Demonstration des von mir benutzten Apparates im physiologischen Laboratorium des Herrn Professor C. Ludwig-Leipzig trat sogar das Gegentheil ein. Die Pelotte war bei einem seiner Schüler dicht unterhalb der Haargrenze des Nackens angesetzt worden, der Puls wurde fühlbar schneller. Vielleicht war diese Beschleunigung auf eine Reizung des Accelerans zu schieben, bei einer Erschütterung wenige Centimeter weiter wurde wieder eine Verlangsamung des Pulses beobachtet; hier war also vielleicht der Kern des Vagus getroffen worden. Bei dem obigen Beispiel musste man annehmen, dass entweder der Vagus selbst durch die Rückenerschütterung in seinem Stamme gereizt wird, oder dass reflectorisch von den sensitiven Hautnerven aus durch Vermittlung des verlängerten Markes auf ihn gewirkt wird. Bei dem anatomischen Verlaufe seiner Aeste, zumal derer, die den Plexus cardiacus bilden, und des Recur-

rens in seinem Verhältniss zu dem selbstvibrirenden Aortenbogen ist es ersichtlich, dass die tiefgehenden Erschütterungen durch die Brustwand hindurch diese hochempfindlichen Nervenstämme reizen werden. — Wenn man je einmal vor einem der Zander'schen Apparate gestanden und sich z. B. fest gegen die vibrirende Querstange mit ihren Handgriffen angestemmt hat, so fühlt man nach kurzer Zeit feine Erschütterungen bis hinauf zum Ohre, den Nasenflügeln, den Zähnen u. s. w. Ausser der Einwirkung auf die Nervenäste ist natürlich auch mit der Uebertragung der Erschütterung auf das Lungenparenchym zu rechnen. Die Gefässe der Lunge antworten auf diesen Reiz mit einer Verengerung ihres Lumens, bei anhaltendem Reiz mit einer Erweiterung.

2. Vasomotorische Erhöhung der Arterienspannung. Sphygmographische Versuche habe ich nicht angestellt. Ich verweise in dieser Beziehung auf die von Nebel und Hasebroek gegebenen Pulscurven. Soweit man aber im Stande ist, mit den Fingern zu beurtheilen, ob eine vorher schwache, unregelmässige und leicht unterdrückbare Arterie praller, härter und regelmässiger geworden ist, kann ich nur sagen, dass ich in einzelnen Fällen deutlich den Unterschied vor und nach der Application bemerkt zu haben glaube. Wegen der hergehörigen physiologischen Erklärungen hierüber und über die Erhöhung des Tonus der Herzmusculatur und der Blutdrucksteigerung verweise ich auf die entsprechenden Kapitel von Hasebroek's kritischer Studie.

Betreffs der Einwirkung auf die Athmung kann ich aus meinen Beobachtungen gleichfalls bestätigen, dass die Respiration tiefer und langsamer wird. Controluntersuchungen über die sehr glaubhafte Behauptung Hasebroek's, dass die Einwirkung der Erschütterungen auf das Circulations- und Respirationssystem in einer Wirkung der zurückgehaltenen Kohlensäure beruhe, habe ich nicht angestellt. (Hierbei möchte ich in Form einer Anmerkung erwähnen, dass ich nicht alle Zander'schen Erschütterungsapparate, wie sie Hasebroek zu seinen Versuchen verwandte, zur Massage rechne. Zum Beispiel gehören die Erschütterungen im Reitsitz zweifellos zur Gymnastik, da sie eine Uebung der Muskeln als Organe bezwecken.)

Damit wäre unter den oben angegebenen Gesichtspunkten die Besprechung der vier Handgriffe und ihre Bedeutung und Stellung zu einander erledigt. Es war weder meine Aufgabe, noch mein Plan, mich auch über die Wirkung und Bedeutung der combinirten Handgriffe auszusprechen. Was man unter Hals-, Bauch-, Gebärmutter-, Augenmassage u. s. w. begreift, ist doch nur eine Verbindung der bereits beschriebenen Handgriffe und gehört in ein Handbuch der Massage.

Durch diese bescheidenen Auseinandersetzungen erstrebte ich nicht die Erreichung eines hohen Zieles. Was ich bezweckte, war die Anregung für ein Gebiet, das weiteren Ausbau verdient. Es ist der Zukunft vorbehalten, diese Methoden mehr als bisher schon in den obligatorischen Lehrplan für den Studenten und nicht erst in den facultativen Lernplan des Arztes aufzunehmen.

Das Wort eines akademischen Lehrers, dass die Hand das beste Werkzeug des Chirurgen ist, bleibt auch für die Massage in seiner Allgemeinheit zu Recht bestehen. Die Einschränkungen, die man dieser Regel macht, sind abhängig von einem zweiten Worte desselben Lehrers: die Massage nur da zu verordnen, wo man im Stande ist, sie selbst auszuführen. Leider ist aber bekanntlich die Hand des praktischen Arztes in dessen vielgestaltiger und anstrengender Thätigkeit keine constante Grösse. Man hat deshalb dazu greifen müssen, Instrumente und Apparate zu construiren, welche die Hand in ihrer Kraft und Wirkung möglichst vollkommen zu ersetzen suchen, um fremde Hülfe zu entbehren.

Von allen Handgriffen der Massage sind die Erschütterungen und Vibrationen die anstrengendsten; es ist deshalb begreiflich, dass man Maschinen erdachte, welche gerade diese Methoden nachzuahmen bestrebten. Die grössten und vollkommensten dieser Art sind die von Dr. Zander in Stockholm erfundenen, die in den medico-mechanischen Instituten mit Dampf betrieben werden. Im Gegensatz dazu steht der kleine, zierliche, tragbare Apparat von Dr. Granville und Mortimer: Uhrwerk-Percuteur und elektrischer Percuteur. Wie der Name sagt, werden in dem einen Falle durch eine Uhrfeder, im anderen durch einen Elektromagneten rasche Schläge und Stösse in einer leicht regulirbaren Stärke und Schnelligkeit ausgeführt. In der Mitte zwischen den eben genannten Apparaten — was Grösse und Wirkung anlangt — steht der Concussor von Dr. Ewer, im Jahre 1887 construirt. Ich habe diesen Apparat zuerst 1888 gesehen und wende ihn seit October 1890 fast täglich an. Er ist, was Uebertragung und Erzeugung der Kraft anlangt, nach dem Princip der zahnärztlichen Bohrmaschine construirt, nur von stärkerem Unterbau, grösserem Schwungrad und kräftigerer Spiralfeder. Bei der allgemeinen Bekanntheit des zahnärztlichen Instruments will ich mich deshalb mit der Beschreibung der Vortheile der Einzelheiten der Maschine nicht aufhalten. Die Erschütterung wird dadurch hervorgebracht, dass an dem Endtheil des Fortsatzes des soliden Axenstrahles, der zur Auf-

nahme und Weiterführung der Bewegungen der Spirale dient, eine excentrische Ausbiegung angebracht ist. Dieses Endtheil, welches mit Leichtigkeit ausgewechselt werden kann, nennt man Ansatzstück; es endigt nach der eben erwähnten Ausbiegung in einem Kugelgelenk, welches in einfacher Weise mit verschieden geformten Platten aus

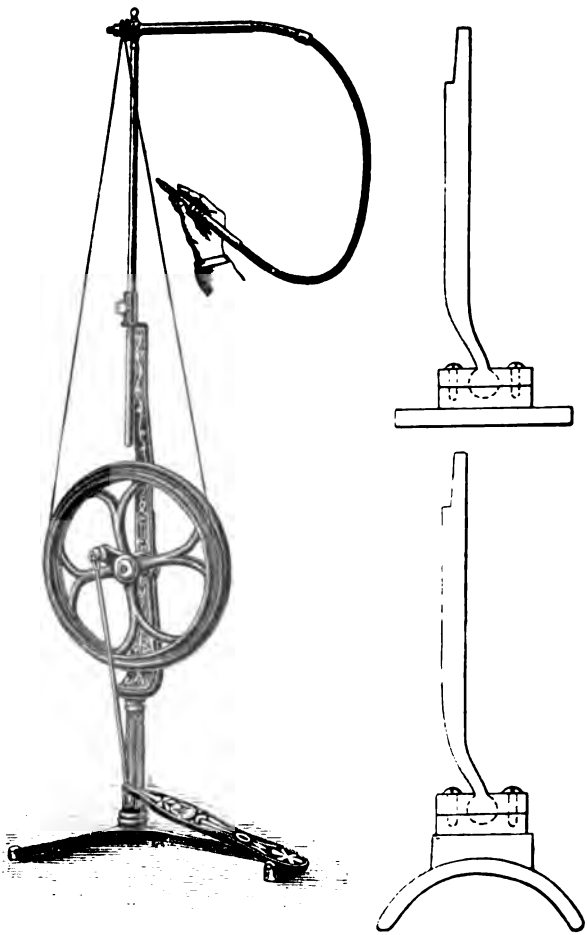

Fig. 1.

Gummi oder Ebenholz in Verbindung steht (Fig. 1). Bei den Umdrehungen werden also dieser Endplatte (oft Pelotte genannt) infolge der oben erwähnten excentrischen Anheftung Schläge oder Stösse ertheilt. Je nach der Schnelligkeit, die der Fuss dem Trittbret mittheilt, und der Stärke des Druckes der Platte auf die Haut kann man

eine grosse Menge von Abstufungen in der Wirkung der Erschütterungen hervorbringen. Macht man nur leichte Trittbewegungen und setzt die Platte nur so stark auf, dass sie nicht mehr rotirende Eigenbewegungen macht, sondern sich mit der Haut als Ganzes verschiebt, so werden die weiter oben beschriebenen Vibrationen nachgeahmt. Steigert man den Druck und die Schnelligkeit der Bewegung, so kommen mehr stossförmige Erschütterungen heraus. Weitere Modificationen der Ansätze und ihrer Wirkung bestehen darin, dass man verändert:

1. den Winkel der excentrischen Ausbiegung;

2. das Verhältniss des Durchmessers des Kugelgelenkes zum Durchmesser des Handstückes;

3. den Winkel, unter dem man die Erschütterungen durch das Gelenk auf die Endplatte wirken lässt.

Ist dieser Winkel ein rechter, so werden die meisten Erschütterungen, vor Allem die vibrirenden, fast durchweg sehr angenehm empfunden. Ist der Winkel ein mehr spitzer, so werden die Erschütterungen für den Patienten sehr hart und oft schmerzhaft.

Mit der Hand kann ein einigermaassen geübter Masseur 250 bis 350 Vibrationen pro Minute ausführen. Nach wenigen Minuten erlischt aber die Fähigkeit, innerhalb der einzelnen Vibrationen feinere Abstufungen der Kraftleistung zu äussern. In noch höherem Grade ist dies bei den stossartigen Erschütterungen der Fall; man muss gerade hier, wo es auf die Summation der Reize ankommt, früher als wünschenswerth aufhören und ist vor Allem kaum im Stande, an zwei hinter einander folgenden Fällen in der Sprechstunde mit seiner Kraft zu genügen. Mit der Maschine kann man mit Leichtigkeit in der Minute 800 Vibrationen in jeder beliebigen und leicht regulirbaren Stärke und beliebig lange ausführen. Steigert man die Geschwindigkeit des Schwungrades, so kann man, wie sich leicht aus dem Verhältniss der Radien berechnen lässt, circa 2000 Vibrationen pro Minute erzielen.

Von Erfinder dieses Apparates werden drei verschiedene Ansätze benutzt:

1. Ansatz mit gerader Pelotte: Eine runde Scheibe von 3—4 Cm. Durchmesser. Anwendung bei Erkrankungen von Nerven, schmerzhaftem Callus und mangelhaft entwickeltem oder mangelhaft zurückgebildetem Callus. Für Herzkranke habe ich mir einen grösseren Ansatz construiren lassen. Derselbe wird — wie bei Zander — zwischen den Schulterblättern angesetzt und schmiegt sich infolge

einer kleinen Aushöhlung der Rückenkrümmung gut an. Ich wende ausserdem zu diesem Zwecke ein Ansatzstück an (Figur 2), bei welchem man gleichzeitig Effleurage und Vibrationen ausüben kann.

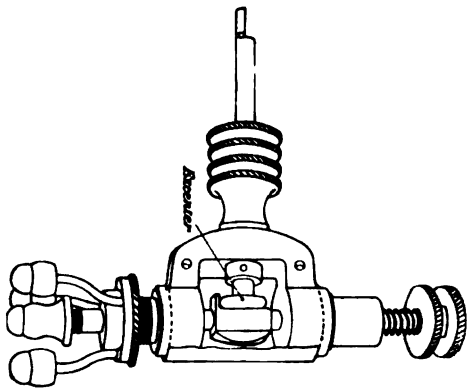

Fig. 2.

2. Ansatz mit gebogener Platte, sogenannte Kehlkopfpelotte, deren Krümmung sich annähernd den äusseren Contouren des Kehlkopfes anpasst. Ein sehr vielseitig brauchbares Ansatzstück: Da die Begrenzung der Platte ein Rechteck bildet, wird die Erschütterung an jeder Ecke empfunden, was die Wirkung ausserordentlich steigern kann. Anwendung bei hysterischen und diphtheritischen Stimmbandlähmungen, besonders aber bei Ueberanstrengung der Stimme, wo nach Ewer die Erschütterungen noch wirken, selbst wenn der elektrische Strom im Stiche gelassen hat. Mit Erfolg habe ich diese Pelotte ferner im Nacken angesetzt bei Gehirn- und Rückenmarkserschütterung und versuchsweise bei Herzfehlerkranken. Auch bei Epilepsie habe ich mehrfach Versuche angestellt. Der bis jetzt erreichte Erfolg besteht darin, dass

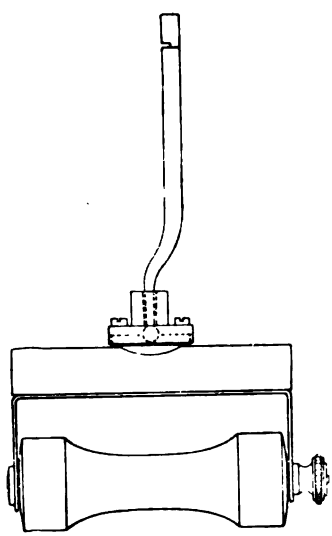

Fig. 3.

1. die Krämpfe weniger intensiv auftraten, und

2. dass die Pausen zwischen den Krämpfen länger wurden.

Schliesslich kann man diesen Ansatz mit Erfolg bei subacuten und subchronischen Lymphdrüsen, z. B. am Halse, anwenden. Die Drüsen verkleinern sich nach mehreren Sitzungen sichtbar, vor Allem lassen etwaige Schmerzen nach.

3. Der sogenannte Rotationsklopfer (Figur 3). Gummi- oder Holzkugeln, die mit Draht senkrecht an der Axe des Handstückes befestigt sind, werden in mehr oder weniger rasche Umdrehungen ge-

bracht. Anwendung bei Lumbago und anderen Muskelerkrankungen. Sehr energisch wirken auch hierbei die nach meiner Angabe construirten Rotationswalzen (Figur 4).

Ueber eine Reihe anderer Ansatzstücke, z. B. für den Rachen und die Nase, ferner auch über solche zur Ausübung punktförmiger Stösse (Figur 5), wie bei dem Granville'schen Percuteur, und Anderes mehr erlaube ich mir später an anderer Stelle zu berichten.

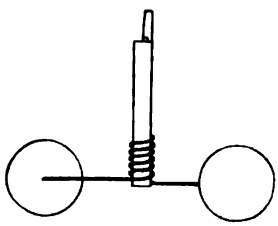

Fig. 4.

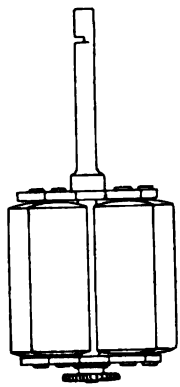

Fig. 5.

Ich lasse eine kurze Zusammenstellung der von mir behandelten Fälle folgen:

I. Anzahl der Fälle	129
II. Anzahl der Einzelsitzungen	502
III. Krankheiten	
A. innere:	
1. Herzkrankheiten	15
2. Kehlkopferkrankungen	9
3. Rachen- und Nasenerkrankungen	8
4. Chronische Lymphdrüsenschwellung	4
Mandelhypertrophie	3
5. Icterus, Gallensteinkolik, Magen- und Leberkrankheiten	7
6. Blasenkrankheiten	1
7. Gelenk- und Muskelerkrankungen (Hexenschuss)	6
8. Nervenerkrankungen:	
a) Neuralgie (Neuritis)	22
b) Lähmungen, Diphtherie- und Bleilähmung	11
c) Epilepsie	4
d) Gehirn- und Rückenmarkserschütterung	6
e) Chorea	1
f) Neurasthenie und Hysterie	4
B. chirurgische:	
1. Verschiedene Callusabnormitäten	4
2. Hygroma praepatellaris	1
3. Blutergüsse bei Contusionen und Distorsionen	8
4. Oedem und Druckschwellungen in der Reconvalescenz von Knochenbrüchen	9
5. Ohrensausen, Trommelfellverwachsung	4
6. Kropf	2

Was den äusseren Erfolg der Behandlung dieser Krankheiten anlangt, so kann man behaupten, dass in nahezu allen Fällen die

symptomatischen Beschwerden beseitigt, oder wenigstens auf Zeit gebessert wurden. Ich darf aber auch nicht unerwähnt lassen, dass ich in zwei Fällen insofern Misserfolg hatte, als, wahrscheinlich infolge zu lange fortgesetzter und zu starker Erschütterungen, Ohnmacht und Uebelkeit eintrat.

Trotz aller Einwände gegen die maschinelle Massage hat dieselbe in engen Grenzen doch ihre Berechtigung. Es ist nicht Jedem vergönnt, Zander'sche Apparate zu kaufen, und doch haben Viele den Wunsch, diese Methode zu prüfen und anzuwenden. Diesem Bedürfniss kann der Ewer'sche Apparat abhelfen. Er hat natürlich auch seine Feinde, und zwar leider in den Reihen derjenigen, welche sagen: Ich kenne ihn zwar nicht, aber ich missbillige ihn. Wenn man bei der Anwendung dieser Maschine nach dem Grundsatz von Dr. Schütz verfährt: mit den Indicationen recht sparsam und mit den Contraindicationen recht freigebig, zu sein, so schützt man sich und seine Patienten am besten vor Selbsttäuschungen und Misserfolgen.

XIV.

Ein Fall chirurgischer Tuberculose durch Tuberculin geheilt.

Von

Dr. med. Bruno Riemer
in Leipzig.

Bekanntlich stellt die sogenannte chirurgische Tuberculose, bei welcher die äusseren Eingriffen leichter zugänglichen Organe, also Haut, Knochen, Gelenke, Lymphdrüsen, Augen u. s. w. in Frage kommen, öfter eine reinere, durch andere pathogene Spaltpilze weniger complicirte Tuberkelinfection dar, als dies meist bei der tuberculösen Erkrankung innerer Organe, vor Allem der Lungen der Fall ist. So erscheint es von vornherein erklärlich, wenn das Koch'sche Mittel bei den inneren Erkrankungen nur geringe und zweifelhafte Erfolge aufzuweisen hatte, während seine Wirkung bei den äusseren Leiden eine überraschende und geradezu specifische genannt werden darf. Letzteres wird durch folgenden Fall illustrirt, bei welchem mir eine ganz frische, auf beide Augen und Kniegelenke localisirte Tuberculose vorzuliegen schien.

Zu dem 6 Jahre alten Knaben H. K. wurde ich am 4. Mai 1891 wegen eines bei ihm heftiger auftretenden Knieschmerzes gerufen. Ich fand den ziemlich kräftig entwickelten Knaben, welcher mir von Geburt bekannt ist und nie besonders erkrankt war, noch angekleidet auf dem Sopha liegen. Bei näherer Untersuchung zeigte sich das rechte Kniegelenk geschwollen, die Gelenkkapsel war prall gespannt und fluctuirend, bei Druck sehr empfindlich. Jede Bewegung im Knie äusserst schmerzhaft. Temperatur 37,5. Eine traumatische Veranlassung der Affection ist ausgeschlossen. Die circa 30 Jahre alte Mutter des Kindes leidet seit 2—3 Jahren an Lungentuberculose. Sie hat öfter Hämoptöe gehabt, und im linken Oberlappen ist eine grössere Caverne zu diagnosticiren. Im Sputum ziemlich zahlreiche Bacillen. Der circa 35 Jahre alte Vater erscheint gesund und kräftig, ist aber jedenfalls vor seiner Verheirathung luetisch gewesen, denn das ihm in der Ehe vor 8 Jahren zuerst geborene Kind starb in den ersten Lebensmonaten an Lues. Die Frau zeigte nie

Symptome von Lues. Der Knabe hat noch 2 jüngere Geschwister, welche gesund sind. Er befand sich bereits seit 14. März 1891 wegen doppelseitiger Keratitis profunda in der Specialbehandlung des Herrn Prof. Schröter und hatte erst seit einigen Tagen über zeitweisen Kniesschmerz beim Gehen geklagt. Sonst war an ihm nichts Krankhaftes, auch keine Lymphdrüsenschwellung wahrzunehmen, vor Allem erschienen die Respirationsorgane ganz gesund. Ich setzte mich sofort mit Herrn Prof. Schröter in Verbindung und erhielt auf meine Frage, ob hier nicht eine Tuberculinbehandlung einzuleiten sei, eine ermunternde Antwort. Nachdem ich das Kniegelenk in einen Contentivverband (Wasserglas) gelegt hatte, injicirte ich am 6. Mai 0,0005 Tuberculin. An diesem Tage trat auch am linken Knie Schwellung und Schmerzhaftigkeit auf, so dass ich dasselbe ebenfalls durch einen Pappverband ruhig stellte. Eine deutliche Fieberreaction trat nach der ersten Injection nicht auf. Am 7. Mai injicirte ich 0,0008; darauf Temperaturerhöhung bis 38,2. In den folgenden Tagen liessen die Gelenkschmerzen merklich nach. Temperaturen waren niedrig (36,3—37,3), aber in beiden Gelenken, vor Allem im rechten, war noch Erguss und Schmerzhaftigkeit bei Bewegung und Druck zu constatiren. Am 20. Mai dritte Injection von 0,001 Tuberculin, welche nur von geringer Reaction gefolgt war. Am 5. Juni injicirte ich 0,002, worauf die Temperatur bis 39,0 stieg. Am 19. Juni blieb bei gleicher Dosis eine Reaction aus. Bis zu dieser Zeit hatte sich die Gelenkaffection allmählich so günstig zurückgebildet, dass der Knabe beide Kniee, welche allerdings noch geringe Schwellung zeigten, gebrauchen und wieder ohne Unterstützung gehen konnte. Nur vollständige Streckung der Beine, namentlich des rechten, war nicht ohne Schmerz möglich. Wie mir Herr Prof. Schröter gütigst mittheilte, hellten sich die Hornhäute auf unter Zurücklassung von punktförmigen Trübungen im Cornealparenchym und auf der Membrana Descemetii. Auch von ihm war das nach den Tuberculininjectionen rasch erfolgende Abheilen der Hornhautaffection besonders bemerkt worden. Zur Zeit ist die Heilung andauernd und vollkommen. Die Gelenke sehen normal aus. Der Knabe kann rasch gehen und Treppen steigen. Seine Augen sind gesund geblieben, und seine Körperfülle hat zugenommen. Die Mutter befindet sich im letzten Stadium der Phthise.

Dass es sich bei dem Knaben um eine ganz frische, von der Mutter übertragene Tuberkelinfection der Hornhäute und Kniegelenke gehandelt habe, erscheint mir sehr wahrscheinlich. Ich habe aber auch die feste Ueberzeugung, dass hier keine Spontanheilung vorlag, sondern dass das Koch'sche Mittel in diesem frischen und reinen Falle tuberculöser Infection die Erwartungen, welche man von allem Anfang in dasselbe setzte, vollkommen erfüllt hat. Wenn nun das Tuberculin, wie unser Fall zeigt, die ersten Keime tuberculöser Infection zu vernichten im Stande ist, so dürfen die ungünstigen Eigenschaften, welche dem Mittel bei Einverleibung in den menschlichen Körper noch anhaften, die aber durch weitere Forschungen sich

vermindern werden, gegenüber dem grossen Nutzen, welchen es in prophylaktischer Hinsicht ausübt, nicht in Betracht kommen. Uebrigens sind gewiss auch die Schädigungen des Körpers um so geringer, je vorsichtiger man mit der Einführung des Tuberculins vorgeht. Vor Allem muss man auch den Kranken unter die allergünstigsten äusseren Bedingungen setzen. So habe ich 3 Fälle von chirurgischer Tuberculose (1 Lupus, 2 Pott'sche Kyphosen) in meiner bei Grimma hoch und nahe dem Walde gelegenen Besitzung „Elisenhöhe" erfolgreich mittelst Tuberculins behandelt, und ich war erstaunt, zu sehen, wie wenig die Kranken bei beständigem Aufenthalt in der frischen, reinen Luft und bei guter Pflege (2 Kinder waren in der Obhut ihrer Mütter) durch die allerdings erst in längeren Zeiträumen wiederholten Injectionen angegriffen wurden.

XV.

Beitrag zur transperitonealen Nephrektomie (Cölio-Nephrektomie).[1]

Von

Dr. med. Max Sänger,
a. o. Prof. der Gynäkologie an der Universität Leipzig.

(Mit 8 Abbildungen im Text.)

Nur die normale Niere liegt streng extraperitoneal. Schon die „Wanderniere" invertirt das Bauchfell und liegt ebenso intracöliacal, wie das Colon ascendens und descendens, wie der Uterus: ihr Bauchfellüberzug wird zu einem echten Mesenterium, dem Mesoren.

Vergrössert sich die Niere, z. B. durch eine Geschwulst ihres

1) Robert P. Harris, der bekannte medicinische Historiker, hat jüngst (Internat. med. journal 1891) darauf aufmerksam gemacht, wie die Bezeichnung „Laparotomie" nicht die Eröffnung der Bauchhöhle (κοιλία) durch Schnitt, sondern nur Schnitt in die Bauchwand bedeute, von λαπαροί, die Weichen, die Dünnen der Bauchwand. Er schlug deshalb statt „Laparotomie" den Ausdruck „Cöliotomie" („Köliotomie") vor. Von amerikanischen Autoren, welche diese entschieden sehr glückliche und richtigere Bezeichnung bereits angenommen haben, nenne ich Howard A. Kelly, von deutschen Schleich.

Mit Bezug auf die Nephrektomie würde nach dem eben Ausgeführten „Laparo-Nephrektomie" also „Bauchwand-Nierenschnitt", somit gerade einen Extraperitonealschnitt bedeuten. Es geht aber unmöglich an, hierfür die Bezeichnung „Laparo-Nephrektomie" in einem der bisherigen Auffassung ganz entgegengesetzten, wenn auch zweifellos richtigen Sinne einzuführen. Andererseits ist es entschieden wünschenswerth, an Stelle der verschiedenen, theilweise recht weitläufigen Benennungen beider Verfahren der Nephrektomie kurze, treffende griechische Termini zu setzen, welche neben den mehr umschreibenden deutschen und lateinischen Ausdrücken gebraucht werden können. Für die transperitoneale Nephrektomie können wir ohne Weiteres die Bezeichnung „Cölio-Nephrektomie" bilden. Für die gleichartige, zusammenfassende Benennung der extraperitonealen Nephrektomie, des Lendenschnittes in seinen verschiedenen Ausführungen, ist die Aufgabe weniger leicht zu lösen. Das Griechische verfügt über 3 synonyme Worte für „Lende", nämlich ἰξύς, ἰσχίον und μηρός. In Anbetracht, dass τὸ ἰσχίον uns das geläufigste Wort ist von den dreien, dürfte es sich empfehlen, auch wegen eines gewissen Gleichklanges mit „Cölio-", dieses für die Zusammensetzung zu wählen und „Ischio-Nephrektomie" zu bilden — was ich hiermit in Anregung gebracht haben will.

Parenchyms, ihrer Kapseln, so wächst sie fast gar nicht centrifugal vom Bauchfell weg nach rückwärts, wo mächtige Muskeln und Fascien Einhalt gebieten, sondern in der Richtung des geringsten Widerstandes unter Vorstülpung des Bauchfells in die freie Bauchhöhle hinein. Eine Nierengeschwulst kann dann so vollkommen intraperitoneal und intracöliacal liegen, wie ein grosses Myoma uteri, wie ein Cystoma parovarii. Dabei kann jegliche einseitige Vorbuchtung der Nierengegend fehlen, ebenso der typische Verlauf des Colon, sowie der Abstand von den Beckenorganen. Derartige Fälle werden dann mit Geschwülsten der letzteren verwechselt, richtiger: es wird ihr renaler Charakter nicht erkannt.

Daraus ergiebt sich ohne Weiteres, dass solche Nierengeschwülste auch in das Bereich der Cöliotomie gehören, durch welche sie bisher vielfach angegriffen worden sind, sei es im Voraus nicht beabsichtigt, infolge falscher Diagnose, oder mit voller Ueberlegung.

Es bieten sich also zur Entfernung einer erkrankten Niere zwei Wege: ein unmittelbarer und ein mittelbarer.

Der unmittelbare führt völlig pro- und extraperitoneal direct zur Niere, der mittelbare passirt zweimal das Peritoneum der Bauchhöhle. Trotzdem kann dieser Weg, ein Umweg, im Einzelfalle leichter, vortheilhafter, mehr oder weniger besser sein.

Es ist gewiss nur logisch, ein Organ, welches extraperitoneal gelegen ist, auch unmittelbar extraperitoneal anzugreifen. Von Anbeginn der Nephrektomie war und blieb diese anatomische Erwägung ausschlaggebend. In der Zeit vor der jetzigen Höhe der Cöliotomietechnik, welche die „Scheu vor dem Peritoneum" abgeworfen hat, war jenes ausschliesslich extraperitoneale Vorgehen auch voll gerechtfertigt. Heute ist es das in dem früheren Maasse nicht mehr. Durch Czerny, Thiersch, Schede, v. Bergmann, Péan, Bardenheuer u. A. ist die anatomisch-chirurgische Freilegung kranker Nieren durch extraperitoneale Schnitte bis an die Grenze des überhaupt Möglichen gebracht worden — und gleichwohl genügt sie nicht für einzelne Fälle. Der Peritonealsack wird dann, absichtlich oder unabsichtlich, doch eröffnet, wie auch bei der „extraperitonealen" Ovariotomie, der „extraperitonealen" Myomotomie, dem „extraperitonealen" Kaiserschnitt Bardenheuer's, des extremsten Vertreters des Extraperitonealschnittes. Wie sollte dies auch bei intraperitonealen Geschwülsten, die selbst keinen Peritonealüberzug oder nur einen ohne Subserosium festhaftenden solchen besitzen, anders möglich sein?!

Wenn wir aber auch der Gefahren des Peritoneum ziemlich

Meister geworden sind, so ist doch zuzugeben, dass die Nichteröffnung desselben einen wesentlichen Vorzug der extraperitonealen Methode der Nierenexstirpation darstellt, welcher nur durch ganz besondere technische und klinische Vortheile Seitens der transperitonealen Methode aufgewogen werden kann. Diese Vortheile sind aber vorhanden und lassen sich am klarsten durch zwei Extreme andeuten: hier das extraperitoneale Verfahren mit Hinterlassung einer mächtigen, viele Wochen zu ihrer Schliessung erfordernden Wunde, dort das transperitoneale, mit doppelter Durchtrennung der Peritonealmembran, aber gleichwohl vollständigem Wiederverschluss der Bauchhöhle und einem Verlaufe wie nach einer glatten Ovariotomie! Wenn das transperitoneale Verfahren immer derart ausführbar wäre und die gleiche Lebenssicherheit böte, so würde es gewiss sogar an erste Stelle rücken, um so mehr, als es die wichtige Vorfrage des Vorhandenseins der zweiten normalen Niere am leichtesten und vollkommensten zu entscheiden gestattet. Knowsley Thornton, der eifrigste Förderer der Cölio-Nephrektomie, würde wohl kaum zu so vortrefflichen Resultaten — auf 25 Operationen 5 Todesfälle — gekommen sein, wenn er nicht durch die methodische intraperitoneale Abtastung der Nieren für die Exstirpation des einen kranken Organs festen Boden gewonnen hätte, so dass er sie sogar als Voroperation der extraperitonealen Nephrektomie empfahl. Ferner gestattet kein auch noch so ausgiebig angelegter Extraperitonealschnitt bei grösseren Nierengeschwülsten eine so vollkommene Uebersicht, als sie die Cöliotomie bietet: Narkose, Lagerung der Kranken, Aushülsung der Niere, Blutstillung, Ligaturen u. s. w. sind bei letzterer ungleich leichter und bequemer ausführbar. Man hat sich nicht erst durch dicke Cutis- und Muskellagen durchzuarbeiten; Verletzungen von Pleura und Zwerchfell sind nicht zu fürchten; man fühlt nicht nur, man sieht auch, was es zu entfernen gilt, weit besser als bei der extraperitonealen Methode.

Solange man aber bei der transperitonealen Methode nach Ausrottung der Niere den Retroperitonealraum, sei es nach vorn, seitlich oder rückwärts durch Bauchwand und Bauchwunde, drainirte, unterschied sich der Schluss der Operation, sowie die Nachbehandlung nicht wesentlich von derjenigen bei der extraperitonealen, vielmehr gestalteten sie sich unter Anderem eher schwieriger, complicirter, weil auch unnatürlicher. Zu einem idealen Verfahren gelangte man erst mit Weglassung dieser Drainage, sowie sogar des Nahtverschlusses der hinteren Peritonealmembran.

Man ging früher von der falschen Voraussetzung aus, an Stelle der grossen fortgenommenen Nierengeschwulst bleibe eine weite, stark secernirende Wundhöhle zurück, deren Secrete nach aussen geleitet werden müssten. Man konnte sich aber schon bei der classischen Nephrektomie durch Lendenschnitt davon überzeugen, dass nicht der Retroperitonealraum, sondern hauptsächlich die grossen Muskel- und Hautwunden die Secrete lieferten, ausser in Fällen, wo der retroperitoneale Zellstoff, wie z. B. bei Paranephritis, selbst mit erkrankt war.

Ist die Peritonealmembran normal, so legt sie sich unmittelbar der hinteren Rumpfwand an, nachdem die Niere aus dem retroperitonealen Zellgewebe ausgeschält worden ist: eine Wundhöhle besteht hier nicht, vorausgesetzt, dass die Blutung vollständig gestillt ist. Die Ränder des Peritoneum par. post. stossen an einander und verkleben in kürzester Zeit. Die Stumpfligaturen, sowie etwaige Gefässligaturen werden rasch abgekapselt. Nach dem extraperitonealen Lendenschnitt kann der äussere Luftdruck, können eingeschobene Verbandstoffe, Drains das Peritoneum abheben.

Nach Laparo-Nephrektomie aber lagern sich die Darmschlingen sofort auf die Stelle, wo die Niere sass, der intraabdominale Druck presst das Peritoneum unter Ausschaltung todten Raumes gegen die hintere Rumpfwand, der atmosphärische Druck buchtet, nach Exstirpation grösserer Nierengeschwülste, auch die vordere Rumpfwand ein: so wird der vordere, von der kranken Niere eingenommene Raum eliminirt. Man sieht alsdann eine, je nach Grösse der entfernten Geschwulst tiefere oder flachere Einziehung der Bauchdecken, welche noch lange Zeit nach vollendeter Heilung in Rückenlage erkennbar bleibt.

P. Wagner[1]) hebt in seinem klinischen Vortrag hervor, dass es besonders Gynäkologen seien, Kn. Thornton, P. Ruge, A. Martin, Olshausen u. A., welche die Cölio-Nephrektomie befürworteten. Wenn es auch zuzugeben ist, dass da manche Operation invita Minerva ausgeführt, ja dass manche gesunde, einer Geschwulst nur angelagerte, manche vielleicht durch Resection zum grössten Theil noch zu conservirende Niere entfernt wurde, so erkannte man aber auch, dass sich auf diesem, dann auch primär eingeschlagenen Wege das Ideal der anderen intraperitonealen Operationen, speciell der Ovariotomie und Myomektomie, erfüllen lasse, nämlich die einfache Versenkung des Ligaturstumpfes und der vollständige Schluss der

1) Zur Behandlung der chirurg. Nierenerkrankungen. Wien. Klin. Nov. 1890.

Bauchhöhle. Der directe intraperitoneale Weg ist nun einmal den Gynäkologen geläufiger, und sie werden einem Bardenheuer, welcher sich zu intraperitoneal gelegenen Organen und Geschwülsten erst mittelst extraperitonealer Minen heranwühlt, statt die Bauchhöhle glatt zu öffnen, niemals folgen. Bei Unsicherheit der Diagnose ziehen wir einen kleinen Bauchschnitt einem grossen extraperitonealen Explorativschnitt weitaus vor.

Ein kleiner, orientirender Bauchschnitt enthüllt einer kundigen tastenden Hand, dem prüfenden Auge den ganzen Situs abdominis, während der grösste extraperitoneale Explorativschnitt sich immer noch ausserhalb der Bauchhöhle in der Rumpfwand befindet. „Man sieht doch wo und wie", gilt nicht für ihn in gleichem Maasse, wie für die Cöliotomie: von der offenen Bauchhöhle her lässt sich, was hinter dem Bauchfell liegt, weit leichter und besser beurtheilen, als von hinter dem Bauchfell, wie es in der Bauchhöhle ausschaut.

Es kann geschehen, dass bei Bestand einer Geschwulst der Capsula adiposa durch die Ischio-Nephrektomie nur die Niere entfernt, die Geschwulst aber zurückgelassen wird.

Es kann geschehen, dass man bei beabsichtigter Ischio-Nephrektomie gar keine Niere findet, weil sie fehlt, oder dislocirt, oder ganz in eine Geschwulst aufgegangen ist. Fälle letzterer Art sind merkwürdiger Weise eine ganze Anzahl in der polnischen Literatur [1]) beschrieben: je 1 von Obalinski und Kosinski, 3 von Przewoski, ferner 1 Fall von Köberle.[2]) Wahrscheinlich gehört auch ein jüngst von Torngren [3]) beschriebener Fall mit hierher: es waren mächtige cystische Geschwülste ohne jede Spur oder nur mit geringen Resten von Nierengewebe. Die Erklärung des Referenten, wonach es sich hier um Cysten aus Resten der Urnieren gehandelt habe, scheint mir gezwungen; wahrscheinlich waren es riesige hydronephrotische oder cystische Sacknieren.

In einer Zeit, wo selbst die Cölio-Cystotomie und -Cystorrhaphie gewagt wird, d. h. der Blasenschnitt, die Blasennaht von der Bauchhöhle her (Rydygier, Mc Cormac), darf wohl auch der Cölio-Nephrektomie ein breiteres Feld eingeräumt werden.

Von der Cölio-Nephrotomie will ich hier nicht weiter reden; sie ist stets eine Verlegenheitsoperation: die daraus resultirende Nieren-

1) S. The Satelitte of the Annal of the universal Med. Science. Jan. 1892. Ref. Drzewiecki.

2) Ebenda.

3) Centralbl. f. Gyn. 1891. Nr. 45. S. 919.

Bauchfistel ist meist schlimmer als das vorherige Grundleiden, das damit auch gewöhnlich gar nicht beseitigt wird.

Aus dem zufälligen muss und wird sich mit der Zeit ein planmässiges Vorgehen entwickeln.

Die ersten Myomotomien wurden gleichfalls in Verwechslung mit Ovarialcysten ausgeführt und war die erste zielbewusste Myotomie keine kleinere That, als eine Cölio-Nephrektomie.

In der That mehren sich die Anzeichen, dass auch der Cölio-Nephrektomie eine grössere Ausdehnung und Berücksichtigung Seitens der Chirurgen werde entgegengebracht werden.

Obalinski[1]), obwohl ein Anhänger des Bardenheuer'schen einfachen, resp. doppelten Thürflügelschnittes, empfiehlt die transperitoneale Nephrektomie in sehr acuten Fällen von Nierenzerreissung, weil dann keine Infection des Peritoneum zu fürchten sei und dieses auch selbst mit verletzt sein könne; ferner die Nephrektomie bei Harnleiterfisteln, sowie bei nicht eitrigen Erkrankungen der Niere innerhalb deren Kapsel.

Angerer[2]) ist zwar ein Gegner der transperitonealen Nephrektomie, da sie die Gefahr der septischen Peritonitis in sich schliesse, giebt aber doch zu, dass sie eine grössere Sicherheit für die Entfernung alles Krankhaften biete.

Tillmann[3]) beschrieb die Exstirpation eines von der linken Nierenkapsel ausgehenden Fibromyxolipom von einer 28jährigen Frau durch Cölio-Nephrektomie (keine Drainage. Genesung. Später Recidiv) und erblickt in besonderer Grösse der Geschwulst eine Indication für dieselbe.

Auch Delétrey[4]) bevorzugt für grosse Nierengeschwülste, besonders Hydronephrosen, die Cölio-Nephrektomie. Ebenso Terillos[5]) auf Grund eines glücklichen Falles von Heilung eines umfänglichen

---

1) Zur modernen Nierenchirurgie. Samml. klin. Vortr. von v. Volkmann. N. F. Nr. 16.

2) Beiträge zur Chirurgie der Nieren. Münchner med. Wochenschr. 1891. Nr. 27 ff.

3) Hygiea (Stockholm), März 1891. Unter Fortführung der von Heyder begonnenen Liste derartiger Fälle würde obiger Fall unter den zur Operation gekommenen der 21. sein. Als 22. wäre dann anzureihen ein von Howitz durch Cölio-Nephrektomie operirter und geheilter Fall von Fibro-Cysto-Sarkom der Nierenkapsel (s. Ryder, Bericht u. s. w. Centralbl. f. Gyn. 1891. Nr. 45. S. 919).

4) Fragments de Chir. abdominale. Vgl. Fortschr. d. Med. 1891. Nr. 17.

5) Epithéliome volum. du rein gacube. Ablation par la voie abdominale. Guérison. Complète depuis vingt-huit mois. — Bull. et Mém. de la Soc. de Chir. de Paris. XVI. p. 431.

Nierenkrebses durch die Cölio-Nephrektomie. Reichel (Würzburg), welcher diesen Fall referirte [1]), bekennt sich gleichfalls als Anhänger der Cölio-Nephrektomie für nicht eitrige Nierengeschwülste.

Dies sind nur einige chirurgische Stimmen zu Gunsten der Cölio-Nephrektomie aus letzter Zeit.

Entgegen Thornton, welcher die extraperitoneale Operation fast vollständig verwirft, entgegen P. Ruge und Obalinski, welche auch kleinere Nierengeschwülste, normale und verletzte Nieren transperitoneal angegriffen wissen wollen, halte ich selbst dafür, dass die Cölio-Nephrektomie vorerst nur beschränkt werden sollte auf grössere Geschwülste der Niere und deren Kapseln cystischer oder fester Beschaffenheit, unter Ausschluss aller Fälle mit Eiteransammlungen.

Ferner sollte die Cöliotomie in allen Fällen unternommen werden, wobei die Diagnose einer Nierengeschwulst mit Sicherheit nicht zu stellen ist.

Es ergiebt sich, dass auch bei dieser, vielleicht nur vorläufigen, Beschränkung der Indicationen der Cölio-Nephrektomie ein weites Arbeitsfeld blüht, auf welchem sie mit der älteren Methode siegreich concurriren kann.

Ich selbst habe bis jetzt 3mal Gelegenheit gehabt, die Cölio-Nephrektomie auszuführen, und gehe nun zur Beschreibung meiner 3 Fälle, sowie eines hierher gehörigen 4. verwandten Falles über.

I. Adeno-Carcinom der linken Niere. Cölio-Nephrektomie. Tod unter Anurie. Schrumpfniere der anderen Seite.

Anamnese: Frau verw. F., 59 Jahre alt, Klöpplerin aus E. Menopause seit 10 Jahren. 8 Entbindungen, worunter 1 Todtgeburt, letzte vor 14 Jahren. 4 Kinder leben noch. Vor einer Reihe von Jahren Typhus überstanden. Stets in kümmerlichen Verhältnissen zugebracht. Bemerkte vor etwa Jahresfrist zum ersten Male eine Geschwulst in der linken Unterbauchgegend, welche erst langsam, in den letzten Monaten aber sehr rasch gewachsen ist. Die Geschwulst belästigt Patientin mehr durch ihren Umfang, sowie durch ein Gefühl von Schwere im Leibe, als durch Schmerzhaftigkeit. Klagen über zunehmende Kurzathmigkeit.

Status: Kleine, bedeutend abgemagerte Frau von blasser Färbung des Gesichtes und der allgemeinen Decken. Temperatur normal, Puls 96. Brustorgane ohne auffällige Veränderungen: etwas Emphysem und geringe Vergrösserung der Herzdämpfung.

Im Unterleib eine die linke Bauchhälfte bis 2 Querfinger oberhalb des Nabels zu $^2/_3$, die rechte zu $^1/_3$ ausfüllende Geschwulst von grossknolliger Oberfläche, bedeutender Beweglichkeit und prall-elastischer Consistenz.

1) Centralbl. f. Chir. 1891. Nr. 20.

Maasse: Nabelumfang . . . . . 67 Cm.,
Proc. xiph. — Nabel . . . . 13 =
Nabel — Symphyse . . . . . 27 =
Nabel — rechte Spina . . . . 18 =
Nabel — linke Spina . . . . 22 =

Im Bereich der Geschwulst leerer, sonst überall, namentlich auch in beiden Lumbargegenden, tympanitischer Schall.

Innere Untersuchung: Die den Beckeneingang füllende Geschwulst liegt förmlich auf dem senilen, anteflectirten Uterus. Von den linken Adnexen her scheint sich ein Strang nach ihr hinzuziehen. Adnexa selbst übrigens nicht tastbar.

Auf die Ureteren wurde damals (1885) nicht geachtet.

Urin hell, klar, schwach eiweisshaltig. Die Tagesmenge wurde nicht vorher bestimmt, da kein Verdacht auf eine Nierenerkrankung gehegt wurde.

Am linken Fuss schwaches Oedem.

Diagnose: Multiloculäres linksseitiges Ovarialcystom.

Operation, am 10. März 1885, durch Coeliotomie.

Bauchschnitt erst in der Mitte zwischen Nabel und Symphyse. Bauchdecken sehr dünn, fast fettlos. Kein Ascites. Die sich präsentirende Geschwulst wird als solid, grosshöckerig und ungemein gefässreich erkannt. Schnittverlängerung bis zur Symphyse und über den Nabel hinauf. Herauswälzung der Geschwulst. Ihre Basis führte nicht nach dem Kleinbecken hin, sondern unter allmählicher Verschmächtigung nach oben in der Richtung der Radix Mesenterii, aus welcher die Geschwulst wie ein riesiger Pilz hervorsprosste.

Uterus und Adnexa erwiesen sich als normal. Der Tumor war allseitig von verschieblichem Bauchfell eingehüllt. Auf ihrer Kuppe von äusserster Dünne verdickte es sich gegen ihre stielartige Basis, diese zugleich viel lockerer umgebend, mehr und mehr. Nach links und aussen ging die Peritonealhülle über in ein handbreites, von starken Gefässen durchzogenes, nicht entfaltetes Mesenterium, einen Theil des Mesocolon coli descendentis mitsammt letzterem; nach rechts und innen setzte sie sich in breiterer, fächerförmiger Entfaltung auf das Mesenterium des Dünndarmes fort, dessen Schlingen sich kranzartig um die sonst freie Basis der Geschwulst herumlagerten (s. Fig. 1). Verwachsungen fehlten vollständig.

Die Geschwulst war somit zwischen Mesocolon descendens und der Radix Mesenterii herausgetreten und hatte deren Peritoneum nur in ihrer oberen, breiteren Hälfte entfaltet und vor sich hergetrieben, ein Verhalten, wie es bei Nierengeschwülsten nicht gewöhnlich ist. In der Annahme, dass keine solche, sondern eine mesenteriale Geschwulst vorliege, wurde deren Auslösung in folgender Weise vorgenommen: Partienweise, circuläre Umstechung der Peritonealhülle senkrecht zur Längsaxe der Geschwulst an der Grenze des Gekröses mittelst Deschamps' Nadel und doppelte Ligatur der gefassten gefässreichen Partien nach oben und unten; stumpfe Ablösung gefässärmerer Strecken ohne Ligaturen unter Emporziehung der sich allmählich immer mehr verjüngenden Geschwulst. Je mehr die Geschwulst — Alles hors du ventre unter Be-

deckung der mit concentrirten Darmschlingen mit heissen Mullservietten — herausgearbeitet wurde, um so mehr fiel die Peritonealhülle zusammen und konnte schliesslich als etwa 4 Finger breiter, weicher, strangartiger

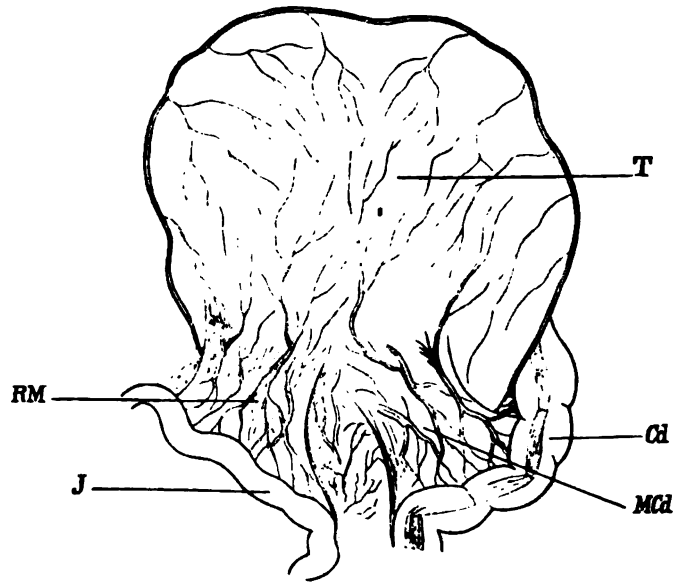

Fig. 1.

Stiel links seitlich fast bis zur Wirbelsäule verfolgt und mit der Hand gefasst werden. Dieser Stiel war für die gewöhnliche Art der Abbindung mittelst Durchstichligatur in 2 Portionen zu umfänglich. Bei Durchführung von mehr als 2 Ligaturen stieg die Gefahr der Verletzung der grossen Gefässe, noch dazu, da in ziemlicher Tiefe zu manipuliren war. Es wurde daher vorgezogen, eine elastische Doppelligatur anzulegen. Der Stiel wurde etwas unterhalb der leicht tast- und abgrenzbaren untersten, zugespitzten Geschwulstkuppe mit den Fingern in zwei Hälften getheilt, sorgfältig eine Stelle aufgesucht, welche nicht von grossen Gefässen durchzogen war, ein Köberle durchgestossen, die 3 Mm. dicke Gummischnur gefasst, zurückgezogen und nach beiden Seiten geknotet (s. Fig. 2). Indess begann der noch nicht ganz ausgeschälte Tumor einzureissen. Er wurde deshalb nach Umlegen von Schwämmen und Servietten, etwa 8 Cm. oberhalb der elastischen Ligaturen, ähnlich wie bei der Amputatio uteri myomatosi supravaginalis, quer amputirt. Von der herausfliessenden, schmutzig-rothbraunen Flüssigkeit drang nichts in die Bauchhöhle. Unter der allmählichen Abtragung des markig-weichen, von Blutgerinnseln durchsetzten Tumor stiess das Messer an seiner linken äusseren Peripherie auf eine etwa 1 Cm. breite Schicht eines gelbbraunen, speckigen Gewebes, das als Nierensubstanz erkannt wurde. Man hatte es also nicht mit einem malignen Mesenterialtumor, sondern mit einem

Nierentumor, Sarkom oder Carcinom der Niere, zu thun. Der noch fehlende, rasch und ohne Blutverlust ausgeschälte Geschwulstrest bestand grösstentheils aus der zu etwa zwei Dritttheilen nicht destruirten Niere.

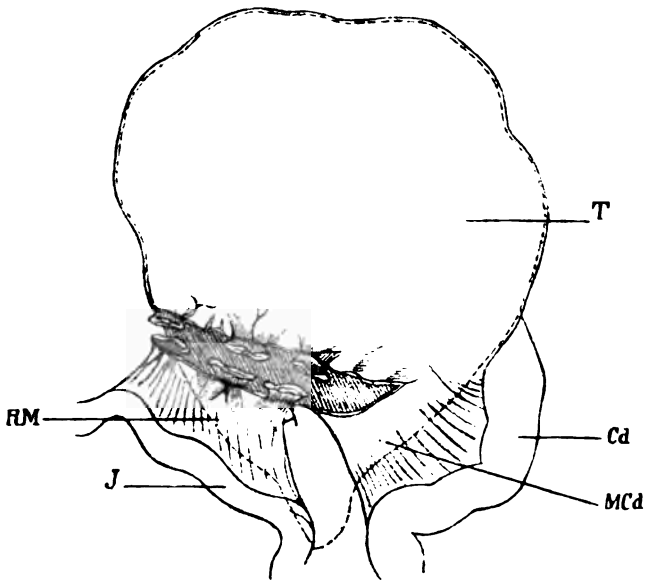

Fig. 2. *T* = Tumor. *Cd* = Colon desc. *Mcd* = Mesocol. desc. *J* = Jejunum. *RM* = Radix Mesenterii.

Der Stiel bestand lediglich aus dem Gewebe der Capsula adiposa, einem kleinen Stück des Mesenterium ilei und Mesocolon desc., Peritoneum parietale der hinteren Bauchwand, den Nierengefässen, sowie dem während der Operation nicht wahrgenommenen Ureter. Eine Betrachtung des Stieles ergab, dass der letztere durch eine der Seidenligaturen, sowie ausserdem durch die innere elastische Ligatur verschlossen war. Diese umschnürte auch die Nierengefässe, während die äussere elastische Ligatur nur lockeres Binde- und Fettgewebe, sowie einen grösseren Antheil Peritoneum mitfasste. Von letzterem wurde noch ein tüchtiges Stück resecirt, dann der Stiel versenkt. Der Retroperitonealraum war somit vollständig abgeschlossen, der Stiel lag intraperitoneal, wie nach einer Ovariotomie.

Nun Reinigung und Rücklagerung der Darmschlingen, Ausspülung — es herrschte damals noch die Antisepsis — der Bauchhöhle erst mit 2 Litern einer ½ proc. ClNa-Lösung, dann mit 7 Litern einer Lösung von Salicylsäure 1 : 500.

Schluss der Bauchwunde durch tiefe und oberflächliche Seidenknopfnähte. Bindenverband. Narkose öfters gestört durch Schwachwerden und Aussetzen des Pulses. Daher Injectionen von Aether und Kampher.

Dauer der Operation 1½ Stunden.

Verlauf. 10. März Nachm.: Temp. 36,2. Puls 80, voll, kräftig. Resp. 24. Schweissausbruch am ganzen Körper, nur Gesicht noch etwas kühl. 3 mal Erbrechen.

11. März Vorm.: Temp. 37,6. Puls 96. Zunge feucht. Kein Erbrechen mehr, keine Leibschmerzen. Trank sehr reichlich. Trotz starken Schweisses in 24 Stunden 1000 Ccm. hellen, klaren Urin entleert, der 1/7 Volumen Eiweiss enthielt.

Nachm.: Temp. 37,7 (in Axilla und Vagina). Puls 96—100. Resp. 32. Für die Nacht 0,01 Morph. subcutan. Gegen Morgen 1 mal Erbrechen.

12. März Vorm.: Temp. 37,2. Puls 102—108, voll, kräftig. Resp. 36.

Vom 11. auf 12. März 350 Ccm. Urin von gleichem Eiweissgehalt. Zunge feucht. 2 mal dünnen Stuhl. Leib etwas aufgetrieben. Ti. Opii XV.

Nachm.: Temp. 37,3. Puls 126, kräftig. Resp. 42, mühsam.

Von 8 Uhr Vorm. bis 3 Uhr Nachm. nur 150 Ccm. Urin (mittels Katheters) entleert.

Unter Zunahme der Dyspnoe und allmählicher Lähmung der Herzthätigkeit erfolgte gegen 10 Uhr Abends der Tod unter den Erscheinungen des Lungenödems. Bei der letzten Urinabnahme kurz vorher enthielt die Blase nur wenige Cubikcentimeter Urin.

Autopsie (29 Stunden p. mortem), im Auszug:

1. Bedeutende Vergrösserung des Herzens durch concentrische Hypertrophie des linken Ventrikels. Keine Fettentartung. Keine Myocarditis.

2. Lungenödem und Lungenhypostase.

3. Dünndarmschlingen etwas aufgetrieben, sonst von gewöhnlichem Aussehen. Im Douglas kaum 1 Esslöffel voll sanguinolenter Flüssigkeit. Keine Spur von Peritonitis.

4. Colon descendens durchweg normal, auch in dem Abschnitt, wo das Mesocolon eröffnet war. Stieloberfläche locker mit der Umgebung verklebt, auch mit einigen Dünndarmschlingen, wodurch der Retroperitonealraum vollständig abgeschlossen blieb. Derselbe ist frei von Secretansammlung, von Eiterung. Ligaturstümpfe durch cadaveröse Melaninfärbung schwärzlich, sonst frisch.

Vasa renalia fest thrombosirt.

5. Rechte Niere normal gross. Caps. fibrosa schwer abzuziehen; Oberfläche rauh, granulirt; Substanz sehr derb; Färbung dunkelroth.

Anatomische Diagnose: Beginnende Schrumpfniere. — Hypertrophie des linken Ventrikels. — Lungenödem.

Präparat. Die Geschwulst ging vom oberen Drittel der Niere aus. Die unteren zwei Drittel derselben mit dem grössten Theile des Nierenbeckens und den Nierengefässen blieben frei. Im oberen Drittel war nur noch ein schmaler Rest von Corticalis vorhanden, welcher unter starker Verbreiterung die Geschwulst nach links hin schalenartig umgab. Letztere setzte sich scharf von der noch erhaltenen, wie abgeplatteten Nierensubstanz ab, zeigte auf dem Durchschnitt graurothe Färbung, untermengt mit schwärzlichen Einsprengungen, Blutergüssen. Im Centrum der Geschwulst eine grössere, von Blutgerinnseln und zertrümmertem Gewebe gebildete Höhle. Consistenz der Geschwulst von markiger Weichheit.

Mikroskopisch zeigte sie exquisit alveolären Bau bei grosser Formverschiedenheit der Nester bildenden epithelialen Zellelemente, welche

so bei durchweg bedeutenderer Grösse doch an die verschiedenen Formen der Nierenepithelien erinnerten. Es handelte sich somit um ein

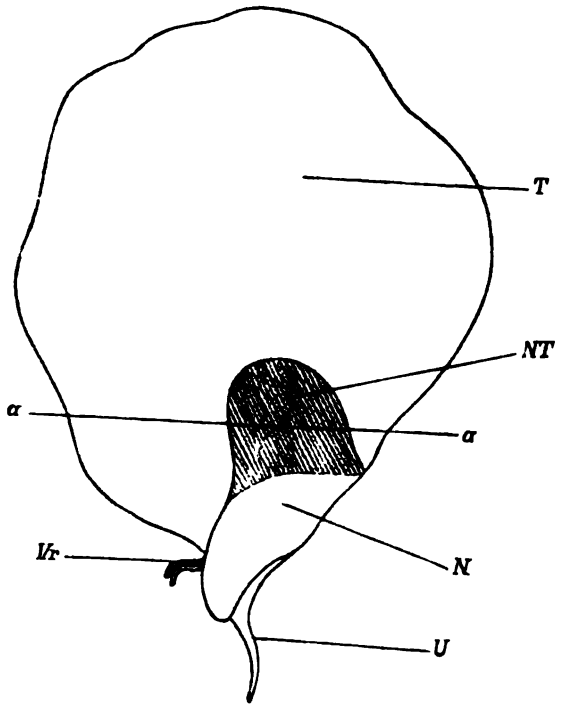

Fig. 3. *T* = Tumor. *N* = Niere. *NT* = Theil d. Niere, von welcher d. Geschw. ausging. *U* = Ureter. *Vr* = Vasa renalia. *a—a* = Querschnitt, von Fig. 4.

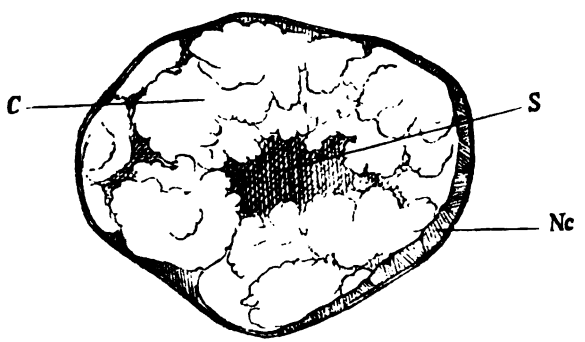

Fig. 4. *Nc* = Corticalis renis. *C* = Carcinom. *S* = Centrale Höhle.

Adeno-Carcinom, einen weichen Markschwamm der linken Niere (Fig. 3 u. 4).

Epikritische Bemerkungen. Der renale Charakter der Geschwulst wurde in vorliegendem Falle nicht eher erkannt, als bis unter der Operation Nierensubstanz selbst freigelegt wurde. Die Diagnose glaubte es mit einer Ovarialcyste, die Operation mit einem Mesenterialtumor zu thun zu haben, so wenig typisch lagen die Verhältnisse gerade für eine Nierengeschwulst. Das Operationsverfahren wich dementsprechend gleichfalls von dem sonst gewöhnlich eingeschlagenen ab, ohne in seiner Durchführung Fehler zu begehen oder auf Schwierigkeiten zu stossen, wie denn auch die Autopsie die Abwesenheit von Schädigungen der Nachbarorgane, sowie von Wundinfection ergeben hat. Der Tod erfolgte unter rascher Abnahme der Harnsecretion fast bis auf Null nach vorübergehender Steigerung derselben infolge des Bestandes von Schrumpfniere der anderen Seite, wozu allerdings eine gewisse, durch den langen Bestand einer so umfänglichen, bösartigen Geschwulst bedingte Kachexie, geringe körperliche Widerstandskraft, sowie die Einflüsse der immerhin schweren Operation das Ihrige beigetragen haben.

Auch wenn die Diagnose einer Nierengeschwulst hätte gestellt werden können, würde bei deren fast ganz intracöliacaler Entwicklung ihre Entfernung durch Ischio-Nephrektomie jedenfalls bedeutend schwieriger und unsicherer gewesen sein, als durch die Cölio-Nephrektomie.

II. Fibrosarcoma capsulae fibrosae renis sinistri. Cölio-Nephrektomie. Drainage des Retroperitonealraumes durch die Bauchwunde. Heilung.

Dieser Fall ist bereits durch meinen früheren Assistenten, Herrn Dr. C. Heyder in Cöln, ausführlich beschrieben worden [1]), weshalb ich mich auf einen kurzen Auszug der Krankengeschichte beschränke.

Frau W., 37 Jahre alt, am 2. Juli 1889 in die Klinik aufgenommen.

Ueber den Verlauf ihrer Erkrankung weiss die Frau nur anzugeben, dass nach der letzten (6.) Entbindung der Leib nicht so sehr zusammengefallen sei, wie nach den früheren. Erst vor sechs Wochen bemerkte sie ein abermaliges Stärkerwerden desselben. Niemals Schmerzen.

Die Kranke ist ziemlich mager, von einer gelblich-bräunlichen Gesichtsfarbe, die etwas an Morbus Addisonii erinnert. An den Brust- und Verdauungsorganen nichts Abnormes nachzuweisen. Der Unterleib ist gleichmässig vergrössert, der stärkste Umfang in Nabelhöhe beträgt 104 Cm., die Entfernung vom Schwertfortsatze bis zum Nabel 25 Cm., vom Nabel zur Schamfuge 21 Cm., Nabel bis rechte Spina anterior superior 24 Cm., Nabel bis linke Spina 26 Cm. Diese Auftreibung des Leibes ist hervorgebracht durch eine grosse Geschwulst von derbem

1) Beiträge zur Chirurgie der weiblichen Harnorgane. Archiv f. Gynäkologie. Bd. XXXVIII. H. 2.

Gefüge und glatter Oberfläche. Sie ist wenig beweglich, unempfindlich und füllt so gleichmässig alle Theile des Bauches, dass man sie nicht als einem bestimmten Raume zugehörig ansprechen kann.

Harnleiter nicht tastbar, Urin reichlich, hell und klar, normal. Der Genitalbefund liess unentschieden, ob es sich um eine feste, langgestielte Geschwulst des Eierstockes, oder um eine solche retroperitonealen Ursprunges handelte.

Am 4. Juli Operation. Bauchhöhle in der Mittellinie zunächst in etwa 12 Cm. Länge eröffnet, wobei eine mässige Menge Ascitesflüssigkeit abfloss. Die glatte Oberfläche der Geschwulst war von verschieblichem Bauchfelle überzogen; in letzterem zeigten sich mächtig erweiterte Gefässe. Ein Probestich mittelst Pravaz'scher Spritze brachte nur etwas Blut. Die in den Bauch eingeschobene Hand fand nach aufwärts die Grenzen der Geschwulst bis zum Brustbeine, nach unten bis auf die Beckenschaufeln; Verwachsungen bestanden nicht. Der Ursprung der Geschwulst befand sich auf der linken Seite, wo die weit nach vorn zu verlagerte Umschlagstelle des Bauchfelles leicht zu erreichen war. Colon descendens wurde nicht bemerkt, musste aber nach innen von der Geschwulst liegen. Gebärmutter und ihre Anhänge normal. Nach dieser Sachlage konnte es sich nur um eine grosse, feste Geschwulst der linken Niere oder deren Kapseln handeln.

Vorhandensein der rechten Niere wird durch Tastung festgestellt.

Der Bauchschnitt wurde jetzt nach unten bis zur Schamfuge, nach oben bis handbreit oberhalb des Nabels verlängert, dadurch die Geschwulst genügend freigelegt und das dieselbe bedeckende Bauchfell etwas links von der Mittellinie, woselbst sich weniger und dünnere Blutgefässe fanden, parallel der Bauchwunde gespalten. Trotzdem hierbei die Gefässe vor dem Durchschneiden doppelt unterbunden wurden, war die Blutung aus kleinen Gefässen keine geringe, so dass viele Pincetten angelegt werden mussten.

Die Entkapselung der Geschwulst auf stumpfem Wege ging an der ganzen Vorderfläche, sowie nach rechts aussen glatt von Statten, auf der linken Seite aber stiess man nach hinten zu auf breite, bindegewebige Stränge, welche vor der Durchtrennung mittelst Messers und Scheere theils umstochen, theils abgebunden wurden. Nunmehr war die Geschwulst losgelöst bis auf ihre Ursprungsstelle links hinten; hier lag noch eine armdicke Masse, in welcher zunächst durch Betastung Einzelheiten nicht zu unterscheiden waren.

Nach Herauswälzung aus der Bauchhöhle ergab sich, dass die Hauptmasse der Wurzel der Geschwulst aus der ganzen linken Niere bestand, welche dieser dicht anlag. Beim Versuche, dieselbe stumpf von ihr zu trennen, riss ein kleiner Theil der Niere ab und blieb in einer Ausdehnung von etwa einem Zweimarkstück an ihr haften.

Zur Stillung der fortdauernd starken Blutung wurde eine elastische Schlinge um die letzten Verbindungen der Geschwulst, sowie um das Mesenterium und ein ganzes Knäuel Dünndarmschlingen — unterhalb der Niere — angelegt; die Blutung stand sogleich. Die Geschwulst wurde jetzt, unter Belassung des Nierenrestes an ihrer Hinterfläche, herausgenommen, dann die Niere hervorgelangt, die grossen Gefässe derselben,

sowie der Harnleiter einzeln gefasst, umstochen und unterbunden und schliesslich die Niere entfernt. Nach Ablösung der Schlinge wurde an dem Bauchfellüberzuge der Geschwulst die Blutstillung beendet, dann der Sack hervorgezogen und durch eingelegte Schwämme eine Compression der Wandungen erzielt. Die elastische Schlinge hatte mindestens ½ Stunde gelegen und keinerlei Nachtheil im Gefolge.

Nach Vollendung der Operation wurde die Bauchhöhle von Blutgerinnseln gereinigt, in den Douglas'schen Raum ein Glasdrain eingeführt und im unteren Wundwinkel eingenäht. Darauf Schluss der untersten Strecke der Bauchwunde. Der Bauchfellrand des Retroperitonealraumes, aus welchem keine Blutung mehr erfolgte, wurde nach Entfernung überschüssiger Theile circulär durch Matratzennähte mit dem Peritoneum parietale der Bauchwunde vereinigt, darauf der obere Wundwinkel geschlossen. Eine etwa 4 Finger breite Oeffnung wurde belassen, um den Retroperitonealraum mit aseptischer Gaze ausstopfen und offen behandeln zu können. Ein schmales Streifchen Jodoformgaze wurde in das Glasrohr eingeschoben, Jodoformpulver kam nur für die Nahtlinie zur Verwendung. Sublimatkrüllgaze und Watte wurden in reichlicher Menge auf die Wunde gelegt und durch Heftpflaster befestigt. Mit den resorptionsfähigen Theilen der Wunde kam somit weder Jodoform noch Sublimat in Berührung, da es gerade bei Nierenoperationen gewiss von grösster Wichtigkeit ist, Antiseptica zu vermeiden.

Am 1. Tage zweimaliges Erbrechen, sonst gutes Befinden. Innerhalb der ersten Woche hielt sich die Abendtemperatur fast immer auf 38,0°, die Pulsfrequenz betrug am 2. Abend 92, dann noch zweimal 84, sonst 78, und vom 10. Tage an wurde 72 nicht mehr überschritten.

Krankheitstag	Temperatur	Harnmenge Ccm.	Krankheitstag	Temperatur	Harnmenge Ccm.	
1	38,0	150	8	37,7—37,8	550	
2	37,5—37,9	750	9	37,5—38,0	950	
3	37,5—38,0	1100	10	37,3—37,5	800	
4	37,5—38,0	1050	11	36,8—37,5	950	
5	37,4—37,6	1050	12	36,6—37,0	400	
6	37,3—37,9	1500	13	36,9—37,3	1400	
7	37,1—38,1	800	14	36,8—37,2	1150	u. s. w.

Am Tage nach der Operation erster Verbandwechsel. Die in der Wundhöhle befindliche Gaze blieb liegen, es wurde nur neue Sublimatkrüllgaze und Sublimatholzwolle aufgelegt. Das in das Drainrohr eingesteckte Jodoformgazestreifchen hatte gleichfalls eine ziemliche Menge Flüssigkeit nach aussen geleitet. Beim zweiten Verbandwechsel, am 4. Tage, wurde das Glasdrain entfernt, ausserdem auch die oberste Schicht der in der Wundhöhle befindlichen Gaze durch neue ersetzt. Am 7. Tage erst, beim dritten Verbandwechsel, wurde alle Gaze aus der nunmehr spaltförmigen Wundhöhle entfernt und nur noch ein einziger Streifen Gaze mittelst Kornzange bis zur halben Tiefe der Wundhöhle geleitet. Am Ende der vierten Woche war die ganze Wunde bis auf einen Hauttrichter geschlossen, und am 33. Tage nach der Operation verliess die Frau, mit einer Leibbinde versehen, die Klinik.

Etwa 1½ Jahre nach der Operation hat Frau W. normal geboren. Schwangerschaft und Wochenbett verliefen ungestört.

Die entfernte Geschwulst wog 15 Pfund. Die Niere selbst liess, wie schon aus den negativen klinischen Symptomen zu schliessen war, keine Gewebsveränderung erkennen. Die Geschwulst ging von der inneren Längsseite der fibrösen Nierenkapsel aus und erwies sich pathologisch-anatomisch als Fibrosarkom (s. Fig. 5).

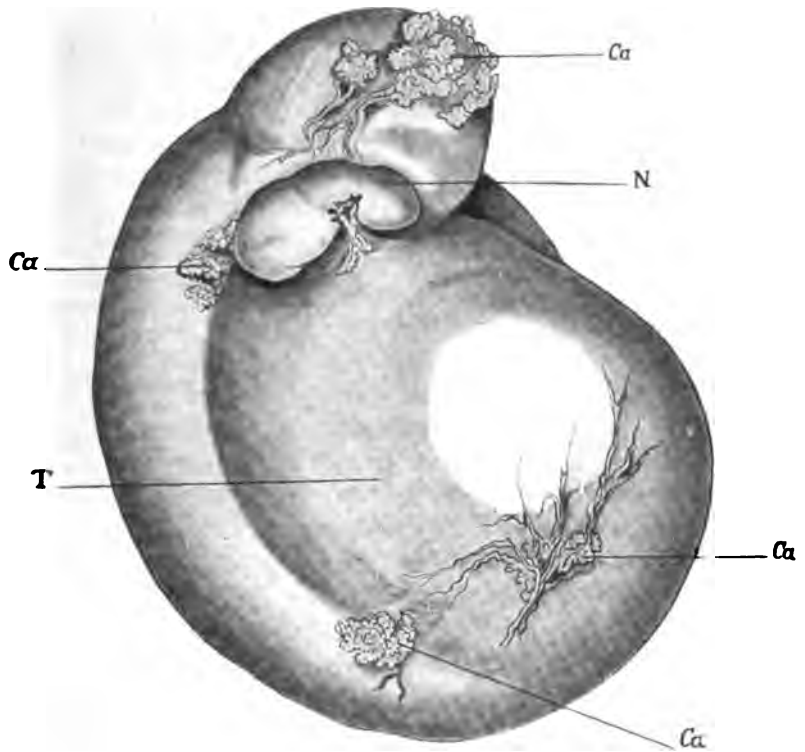

Fig. 5. *N* = Niere. *T* = Tumor. *Ca* = Reste der Caps. adiposa.

Epikrise. Wäre auf die Unerreichbarkeit der Geschwulst von der Scheide her, sowie auf die Abwesenheit eines Zusammenhanges mit den Beckenorganen etwas mehr Gewicht gelegt worden, so konnte trotz Mangels der classischen Symptome einer vorwiegend einseitigen Lage, einer Verschiebung des Colon u. s. w. auf eine Nierengeschwulst, ja sogar auf eine solche der Nierenhüllen geschlossen werden, da Zeichen von Störungen der Nierensecretion vollständig fehlten.

Freilich gehören Nierenkapselgeschwülste zu grossen Seltenheiten. Heyder konnte aber doch schon über 20 zur Operation

gekommene Fälle berichten, leider ohne für jeden derselben angegeben zu haben, ob die Ischio- oder die Cölio-Nephrektomie in Anwendung kam. Von diesen 20 Operirten starben 8, meist rasch nach der Operation (s. auch die Anm. S. 365). Das beste Ergebniss weisen die Geschwülste der fibrösen Nierenkapsel auf: von 8 Fällen wurden 6 geheilt, 1 blieb unvollendet, 1 starb an Sepsis. Gerade die Geschwülste der Nierenkapseln (s. deren Charakterisirung bei Heyder) eignen sich schon wegen ihrer oft ausserordentlichen Grösse (vgl. unter Anderen den Fall von Bruntzel) besonders für die Cölio-Nephrektomie, welche auch, wegen Verwechslung mit intraperitonealen Geschwülsten, hier am häufigsten zur Anwendung kam.

Von technischen Einzelheiten der Operation will ich mit Bezugnahme auf vorliegenden Fall nur zwei hervorheben: den grossen Nutzen einer provisorischen elastischen Ligatur für Fälle sehr blutiger Aushülsung aus dem Retroperitonealraum, sowie die einseitige Drainage des letzteren durch die Bauchwunde. Bei Anwendung der Capillardrainage bedarf es keiner Gegenöffnung durch die hintere Rumpfwand. Auch ist es nicht nöthig, seitlich noch einen zweiten Bauchschnitt anzulegen, um die Peritonealränder des Geschwulstbettes dort einzunähen.

An Stelle der ursprünglich weiten Wundhöhle bildet sich allmählich ein narbiger Gewebsstrang, der sich rasch nach der hinteren und seitlichen Bauchwand zurückzieht, sich vielleicht gänzlich von dieser ablöst. Von diesem Vorgange konnte ich mich gerade im vorliegenden Falle durch die Beobachtung überzeugen, dass der schwangere Uterus unter seinem allmählichen Emporsteigen in die Bauchhöhle genau ebenso vor sich ging, wie unter physiologischen Verhältnissen.

Ebenso erscheint die Vernähung des Peritonealrandes nach Anlegung einer hinteren Bauchwanddrainage unter Schluss der Bauchwunde nicht als ein Vortheil, da erst noch eine neue Wunde angelegt werden muss, und im Grunde die vordere Drainage durch die einmal vorhandene Bauchwunde ebenso eine extraperitoneale ist, wie die hintere.

III. Echinococcus hydatidosus der rechten Niere. Cölio-Nephrektomie. Heilung.

Frau G., 43 Jahre alt. Hat 12mal geboren. Letzte Entbindung vor 1 Jahr. 9 Kinder leben. Wochenbetten gut.

Bemerkte zuerst nach der letzten Entbindung vor Jahresfrist eine damals apfelgrosse Geschwulst in der rechten Oberbauchgegend. Dieselbe ist rasch bis zu ihrer jetzigen Grösse gewachsen und in letzter Zeit Sitz von stechenden Schmerzen.

Der Arzt, an welchen sie sich wandte, diagnosticirte „Bauchdeckengeschwulst" und sandte sie zur Operation in die Klinik. Patientin giebt auf Befragen an, sich öfters mit einem im gleichen Hause gehaltenen Hunde abgegeben zu haben.

Status: Kräftig gebaute Arbeitersfrau, jetzt von schlaffer Musculatur, magerem Panniculus, blasser Hautfarbe. Brustorgane normal. Rechte Lungengrenze nicht nach oben verdrängt.

Die rechte Bauchhälfte vom Rippenbogen fast bis an das Lig. Poupartii eingenommen von einer mannskopfgrossen Geschwulst, welche im Meso- und Hypogastrium in Breite von 2—3 Querfingern auch die linke Bauchhälfte einnimmt. Form oval mit längstem Durchmesser von 23 Cm. etwa in Richtung des Musc. obl. abd. sup. — Oberfläche zeigt mehrere flache, halbkugelige Vorragungen. Consistenz theils derb, theils prallelastisch. Keine Druckempfindlichkeit. Ziemlich bedeutende Beweglichkeit: die Geschwulst lässt sich bimanuell von der Nierengegend und den Bauchdecken aus heben und senken, sowie weit nach links hinüberschieben. Von der Scheide her lässt sich die Geschwulst zwar erreichen, aber sie ragt nur in das grosse Becken hinein. Sexualorgan im Allgemeinen normal. Uterus leicht sinistro-retrovertirt. Zwischen ihm, den Adnexen und der Geschwulst besteht kein nachweislicher Zusammenhang. — Die Ureteren sind nicht deutlich tastbar. Im ganzen Bereich der Geschwulst besteht leerer, hart an ihren Grenzen beginnt gleichmässiger, hochtympanitischer Percussionsschall. Isolirter Verlauf des Colon ascendens über die Geschwulst lässt sich auch nach Aufblähung mit Brausemischung vom Mastdarm her nicht nachweisen. Zwischen Geschwulst und Rippenbogen bezw. unterer Lebergrenze zieht ein schmaler Streifen von tympanitischem Klange.

Urin hell, klar, frei von krankhaften Bestandtheilen. Tagesmenge circa 1200 Ccm.

Diagnose: Solide Geschwulst der rechten Niere, am wahrscheinlichsten ein Desmoid der Caps. fibrosa.

Different.-Diagnose: Grosses Desmoid der Bauchwand.

Trotz dieser letzteren Möglichkeit wurde beschlossen, die Cöliotomie in der Linea alba vorzunehmen.

Operation, am 15. Juni 1891, unter aseptischen Vorkehrungen. Bauchschnitt $^2/_3$ unterhalb, $^1/_3$ oberhalb des Nabels direct auf den nach der Mittellinie zu geschobenen Tumor. Das Vorhandensein der linken Niere wird durch deren genaue Tastung festgestellt. Unter mässiger seitlicher Verziehung der Bauchöffnung leichte Herauswälzung der Geschwulst. Das Colon ascendens verläuft ganz an ihrer Innenseite derart, dass die innere Platte seines Mesenterium nur etwa 3 Querfinger breit entfaltet ist. Die Umschlagstelle des Peritoneum von der hinteren zur seitlichen Bauchwand liegt etwa handbreit von der Bauchwunde entfernt. Die äussere Platte des Mesenterium coli ascendentis, von der Geschwulst am stärksten ausgedehnt und vorgebuchtet, zeigt nur wenige grössere, meist quer verlaufende Gefässe. Demnach war der renale Charakter der Geschwulst sichergestellt; ihre solide Beschaffenheit wurde gleichfalls als sicher angenommen, nachdem eine jetzt vorgenommene Punction mit einer Pravaz-Spritze negativ ausgefallen

war. Nun Durchtrennung der äusseren Platte des Mesocolon asc. ziemlich diesem parallel, Abklemmung der blutenden Gefässe mit Koeberlé's. Die Caps. propria der Geschwulst war nur von dünnen Lagen von Fett- und lockerem Bindegewebe bedeckt.

Die Aushülsung der grossen Geschwulst ging nun allseitig rasch und leicht von Statten; nur in der Richtung gegen die Leber wurden einige derbere Gewebsstränge mit der Scheere durchschnitten, ihre Enden mit Pinces abgeklemmt.

Der Ureter lief eine lange Strecke nach innen zu an der Geschwulst in die Höhe und wurde nahe an seinem Uebergang in das Nierenbecken

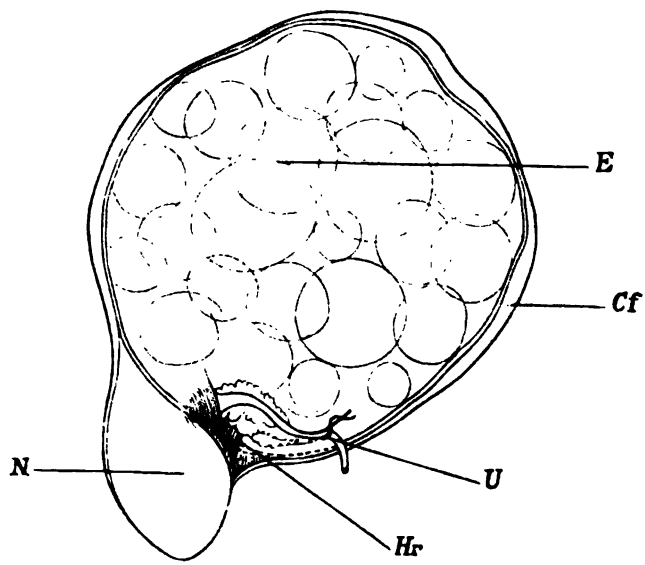

Fig. 6. *N* = Niere. *U* = Ureter. *Hr* = Hilus renis. *Cf* = Caps. fibrosa. *E* = Echinococcus.

nach doppelter Ligatur durchtrennt. Man erkannte nun, dass die Geschwulst etwa von den oberen zwei Drittheilen der Niere ausging; das untere, nach hinten abgewichene Drittel ging, immer breiter werdend, ohne scharfe Grenze in die Geschwulst über. Der von lockerem Binde- und Fettgewebe durchzogene Gefässstiel der Niere war so lang, dass nach sorgfältigen Einzel- und Massenligaturen mittelst Seide aus der Nierensubstanz selbst kein Schnürstück gebildet zu werden brauchte. Nach Absetzung der Geschwulstniere Austupfen der Wundhöhle mit aseptischen Gazeservietten, mehrere Unterbindungen und Umstechungen, Schliessung eines kleinen Risses der inneren Platte des Mesent. coli asc. durch einige feine Seidennähte und, nachdem die vollständige Blutstillung constatirt war, Rücklagerung des Colon. Während der folgenden Bauchnaht wird das Geschwulstbett von aussen comprimirt gehalten und nach Schluss der Bauchwunde durch Aufschichten grosser Bäusche Holzwollwatte ein fester Druckverband angelegt.

Verlauf: Völlig aseptisch und reactionslos, wie aus beiliegendem Schema, worin Harnmengen, Temperatur und Puls untereinandergestellt sind, hervorgeht. Nach Ueberstehung des Operations-Shoks (2stündlich analeptische Klystiere mit Portwein, Fleischextract und Wasser, 24 Stunden lang) Allgemeinverhalten wie nach einer leichten Ovariotomie. Bauchwunde unter dreimaligem Verbandwechsel per primam geheilt. Entlassung 3 Wochen post operationem.

Tage	1.	2.	3.	4.	5.	6.	7.	8.	9.	10.	11.	12.	13.	14.	15.
Harnmenge in Cem.	660	750	800	1000	1980	2730	2600	1700	2050	1150	1500	1750	1100	900	1300
Temp.	37,7	37,6 37,4	37,2 37,5	37,2 37,2	37,1 37,3	37,2 37,3	37,3 37,6	37,2 37,6	37,3 37,7	37,3 37,9	37,4 37,5	37,1 37,4	37,4 37,6	37,2 37,3	37,3 37,3
Puls	104	96 92	92 92	96 100	100 100	104 100	108 108	104 110	104 100	108 100	96 92	90 92	90 88	90 86	88 86

Noch längere Zeit markirte sich die Stelle, wo die Niere gelegen hatte, in flacher Rückenlage als tiefe Delle der Bauchwand.

Präparat. Die entfernte Niere sammt Geschwulst hatte die Form einer riesigen Birne, deren zugespitzter Theil von dem noch erhaltenen unteren Drittel der Niere gebildet wurde. Der Geschwulsttheil zeigte mehrere flache, halbkugelige Prominenzen von weisser Färbung. Als darauf langsam eingeschnitten wurde, kam bis in eine Tiefe von 1,5—2 Cm. schneeweisses festes Bindegewebe zum Vorschein, dann wurde eine mächtige Höhle eröffnet, aus welcher sofort massenhaft Echinococcusblasen hervorstürzten, welche hundertweise bis zu Apfelgrösse das Innere erfüllten. Nicht überall hatte die bindegewebige Kapsel des Parasiten die angegebene bedeutende Dicke, sondern verdünnte sich bis auf 0,2 Cm. Ein Durchbruch nach dem Nierenbecken war nirgends erfolgt. (S. Fig. 5.)

Epikritische Bemerkungen. Die Diagnose eines Echinococcus renis hydatidosus wurde erst nach Schluss der Operation am Präparate gemacht. Wegen der ausserordentlichen Dicke der fibrösen Kapsel fiel die während der Operation vorgenommene Probepunction negativ aus. Aber auch wenn sie typische Echinococcusflüssigkeit herausgefördert hätte, würde ich mich dafür entschieden haben, an Stelle der ein- oder zweizeitigen Echinokokkenoperation mit ihrem langwierigen Verlauf, mit ihrer Unsicherheit in Bezug auf den Gehalt der restirenden Nierensubstanz an weiteren entwicklungsfähigen Blasen die radicale Nephrektomie auszuführen, wodurch auch eine weitere Aussaat von Scolices am sichersten vermieden wurde.

Auch Schede[1]) glaubte in einem Falle von Nierenechinococcus es zuerst mit einer festen Geschwulst zu thun zu haben, bis er eine dünnere Stelle der Kapsel eröffnete, worauf Echinococcusflüssigkeit

1) Meine Erfahrungen über Nierenexstirpation. Hamburg 1889.

zum Vorschein kam. Er entfernte gleichfalls die ganze Hydatidenniere (durch Ischio-Nephrektomie).

Bei Operation von Leberechinokokken bleibt einem ja nichts übrig, als nur diese zu eliminiren, während wir bei Nierenechinokokken unter den bekannten Voraussetzungen das ganze befallene Organ zu entfernen vermögen, und dies durch einen verhältnissmässig einfachen Eingriff mit einfacher Nachbehandlung, wie nur die Cölio-Nephrektomie Beides zu leisten vermag.

Diesen 3 Fällen möchte ich noch die kurze Schilderung eines 4. Falles anreihen, für welchen die renale Natur der Geschwulst nicht festgestellt wurde, der sich aber im Uebrigen ganz wie ein Nierentumor verhielt.

IV. Sarkomatöse Dermoidcyste des Retroperitonealraumes oder der linken Niere (?). Cöliotomie. Unvollendbare Operation.

Frau H., 50 Jahre alt, Bäuerin. Wird am 15. December 1891 in die Klinik aufgenommen. Menopause seit mehreren Jahren. 5 Entbindungen, letzte vor 6 Jahren, 2 Fehlgeburten.

War bis August 1891 im Wesentlichen gesund, dann habe sie „Lungenkatarrh" bekommen und angeschwollene Füsse. Gleichzeitig habe sich in der linken Bauchseite eine Geschwulst gebildet, die rasch zu ihrer jetzigen Grösse heranwuchs.

Status: Viel älter aussehende, hochgradig abgemagerte und elende Frau. Temperatur 37,8. Puls 120, klein.

Im Unterleib eine vorwiegend die linke Bauchhälfte vom Hypochondrium bis zum Becken ausfüllende Geschwulst, welche die Weichen stark nach aussen convex vorwölbt und den Nabel nach rechts etwa handbreit überragt. Bauchhaut von stark erweiterten Venennetzen, vorwiegend aus den Venae hypogastricae, durchzogen. Leistendrüsen rechts etwas geschwollen. Consistenz der Geschwulst prall-elastisch. Betastung schmerzlos. Verschieblichkeit äusserst gering. Keine Fluctuation.

Vom rechten Hypogastrium bis nach dem linken Hypochondrium hinauf verläuft schräg über die Geschwulst weg ein rundlich-platter, etwa 2 Finger breiter, ein wenig verschieblicher Strang: das Colon descendens, welches sich auf Eingiessung von Brausemischung per anum in Knielage so stark aufblähte, dass es nun auch sichtbar wurde und sonor tympanitischen Schall gab.

Maasse:	Nabelumfang	89 Cm.,
	Grösster Umfang darunter . .	90 „
	Schwertfortsatz — Nabel . .	15 „
	Nabel — Schambein . . .	19 „
	Nabel, linke Spina	20 „
	Nabel, rechte Spina	21 „

Uterus nach rechts und vorn gedrängt, anteflectirt, klein. Links und hinter ihm eine prall-elastische Geschwulst im Beckeneingang zu fühlen, welche anscheinend der im Bauchraum gelegenen zugehört.

Urin dunkel, spärlich, doch frei von abnormen Bestandtheilen. Ureteren nicht zu tasten.

Diagnose: Grosse, wahrscheinlich maligne Nierengeschwulst.

Operation am 18. December 1891. Cöliotomie. Die Geschwulst lag, wie auf den ersten Blick aus der Kreuzung zweier über einander befindlicher Gefässnetze zu erkennen war, retroperitoneal, stand aber ausser Zusammenhang mit den Beckenorganen. Die von der Scheide her gefühlte Geschwulst war eine faustgrosse, solitäre Cyste des linken Ovarium.

Die retroperitoneale Geschwulst hatte das Mesocolon descendens hochgradig ausgedehnt. Von rechts her zogen dicke, vorwiegend venöse Gefässe desselben theils quer, theils schräg zum Mesocolon; von der Innenseite des letzteren bis zu der etwa handbreit von ihm nach aussen links entfernten Umschlagstelle des Bauchfelles verliefen spärlichere und dünnere Gefässe.

Es sollte nun an die Spaltung der Bauchfellhülle und an die Ausschälung der Geschwulst gegangen werden und wurde hierfür Dicke und Verschieblichkeit der ersteren an verschiedenen Stellen geprüft. Dabei ergab sich, dass das entfaltete innere Blatt des Mesocolon descendens die stärksten Gefässe, aber das dünnste Peritoneum aufwies, das noch dazu fest mit dem gleichfalls sehr gefässreichen Tumor verwachsen war: eine Ausschälung war hier, fast auf ein Drittel der Geschwulstoberfläche, unmöglich. Wurde sie dennoch forcirt, so konnte es nur unter enormer Defectbildung der inneren Lamelle des Mesocolon geschehen, was, abgesehen von bedeutendem Blutverluste, gleichbedeutend war mit der Nothwendigkeit, ein langes Stück Mesocolon zu reseciren, soweit es eben sonst, bei Unterlassung dessen, gangränös werden musste.

Einen so langdauernden, schweren Eingriff konnte man mit Aussicht auf Erfolg der so elenden Patientin nicht zumuthen.

So sollte versucht werden, die für cystisch erachtete Geschwulst partiell zu entfernen, eventuell den Rest nach aussen zu drainiren.

Eine Punction mit Pravaz-Spritze ergab einen gelblichen, eiterähnlichen Inhalt. Darauf wurde mittelst Potain und dickerer Hohlnadel genau 2 Liter Cysteninhalt aspirirt, der jetzt in grösserer Menge mehr wie Milchkaffee aussah und als Dermoidinhalt erkannt wurde. Man musste demnach eine retroperitoneale Dermoidcyste diagnosticiren.

Nun wurde der Versuch gemacht, die Cyste theilweise zu reseciren. Parallel dem Colon desc. und etwa 3 Finger breit nach aussen wurden Peritoneum und Fascia transversa durchtrennt und die Geschwulstoberfläche nach aussen hin freigelegt. Bis an die Umschlagstelle des seitlichen Bauchwandperitoneum geringe, dann aber profuse Blutung, sowohl aus dem retroperitonealen Bindegewebe, wie aus der höchst brüchigen Geschwulstwand. Es war also auch hier nicht möglich, weiter zu kommen, ohne die so schwache Patientin der Gefahr bedrohlicher Blutung auszusetzen. So blieb nichts übrig, als das ausgelöste, etwa handtellergrosse Stück der Cyste in die Bauchwunde einzunähen, um diese später breit zu öffnen. Letztere wurde von oben und unten her bis an die Cyste heran geschlossen: im Bereich dieser wurde dann die abgelöste innere Lamelle des Mesocolon mit dem rechten Bauchwundrand durch Knopf-

nähte vereinigt, das Mesocolon förmlich an diesem aufgehängt. Der linke Bauchwundrand wurde mit dem äusseren Rande des gespaltenen Mesocolon durch Umsäumungsnähte vereinigt und so ein fester Abschluss von der Bauchhöhle erzielt. Nun erst wurde die Potainhohlnadel herausgezogen, worauf eine so bedeutende Blutung aus der Stichstelle in der Geschwulstwand erfolgte, dass so und so viele Umstechungen gemacht werden mussten. Durch die Wandungen der nicht unbeträchtlich zusammengefallenen Cyste konnte man nun härtere, knollige Massen fühlen, die jetzt schon den Verdacht auf eine bösartige Beschaffenheit erweckten, doch sehr wohl auch harte Inhaltsmassen einer Dermoidcyste sein konnten.

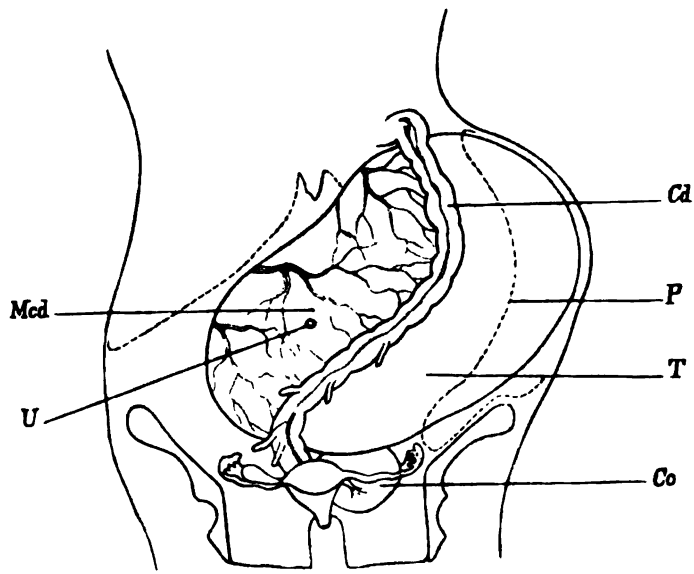

Fig. 7. *T* = Tumor. *U* = Nabel. *Cd* = Colon desc. *Mcd* = Mesocolon desc. *P* = Umschlagstelle d. Periton. pariet. *Cc* = Cystoma ovaris sin.

Verband mit sterilisirter Jodoformgaze, Holzwollwatte und Heftpflaster (s. Fig. 7—8).

Der mittelst Potain aspirirte Cysteninhalt bestand rein aus fettigem Detritus ohne geformte Elemente. Nur vereinzelte Körnchenkugeln liessen noch ungefähr den Zellleib von Leukocyten erkennen.

Verlauf. Patientin überstand den Eingriff sehr gut. Temperatur und Puls blieben wie vor der Operation. Die Bauchwunde heilte per primam. In den ersten 1½ Wochen war aber jeder Verbandwechsel trotz grösster Vorsicht von einer Blutung aus der Hohlnadelstichstelle gefolgt, so dass schliesslich, da Umstechungen nicht mehr gemacht werden konnten, mit essigsaurer Thonerdewatte (8 Proc.) tamponirt wurde.

Trotz Lagerung auf ein Wasserbett und häufigem Unterlegen frischer Holzwollwatte entwickelte sich Decubitus des Kreuzbeines, der später, als Patientin auf die Seite gelegt werden konnte, sich demarkirte.

In der 3. Woche post op., nachdem die Bauchwunde, sowie die Umsäumungen fast vernarbt waren, wurde zur Oeffnung der Cyste geschritten, ohne Narkose, mittelst Paquelin. Dabei zeigte sich, dass die Cystenwand bedeutend dicker war, als erwartet. Da es trotz Thermokauter stark blutete, Erweiterung der Oeffnung mittelst Messers: es entleerten sich nun aus dem Innern nur einige dicke, gelbe Klumpen, ältere und frische

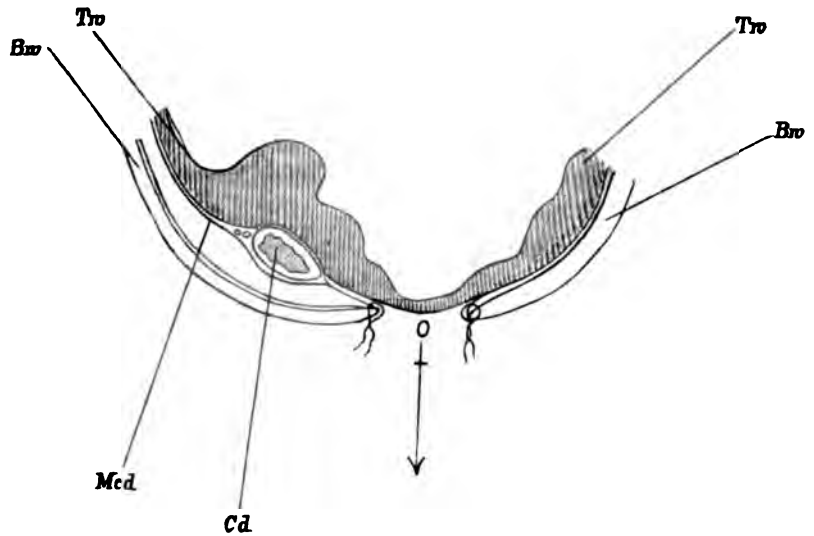

Fig. 8. *Tw* = Tumorwand. *Bw* = Bauchwand. *Cd* = Colon desc. *Mcd* = Mesocolon desc. *O* = eingenähte Partie d. Geschwulst.

Blutgerinnsel; der in das Innere eingeführte Finger tastete überall knollige Vorragungen von markiger Beschaffenheit und riss beim Zurückziehen auch ein Stück derselben von nahe der Incisionsöffnung los, das hernach mikroskopisch untersucht wurde. Indessen blutete es aus dem Innern der Geschwulst, sowie aus den Rändern der Incisionsöffnung ganz bedeutend. Die Blutung wollte auch auf zahlreiche Umstechungen nicht stehen. Schliesslich wurde reichlich Jodoformgaze in die Geschwulsthöhle gestopft, welche die Oeffnung ziemlich eng verschloss, Holzwollwatte aufgeschichtet und darüber mit Gummi-Heftpflasterstrippen ein fester Compressionsverband angelegt, worauf die Blutung sicher stand.

Die mikroskopische Untersuchung des entfernten Geschwulststückes ergab ein gefässreiches Rundspindelzellen-Sarkom.

Einige Tage darauf wurde Patientin, trotz Allem noch bei recht guten Kräften, in ihre Heimath entlassen. (War Anfang April noch am Leben.)

Epikrise. Soweit man, ohne Autopsie, urtheilen darf, handelte es sich im vorliegenden Falle entweder um eine sarkomatös entartete Dermoidcyste des Retroperitonealraumes, oder der linken Niere.

Von retroperitonealen Dermoidcysten sind meines Wissens nur die beiden Fälle von Bardenheuer und Zweifel bekannt, welche

ich in meiner Arbeit über Dermoidcysten des Beckenbindegewebes[1] citirt habe. Von Dermoidcysten der Niere kennt man nur den einen Fall von Paget.[2] In dem Zweifel'schen Fall konnte die riesige Geschwulst nach Cöliotomie ausgeschält werden. Es wurde nicht drainirt, und die Patientin (18jähriges Mädchen) genas. Bardenheuer ging in seinem Falle (17jähriges Mädchen) extraperitoneal und doch zweizeitig vor. Seine Kranke erlag. In meinem Falle wäre es, ganz abgesehen von der Blutung, mit Bezug auf Verletzung des Peritoneum bei der extraperitonealen Ausschälung sicher nicht anders gegangen. Die Cöliotomie enthüllte aber alle topographischen und pathologischen Verhältnisse auf das Klarste und hielt von einem Eingriffe ab, der nach der überaus ungünstigen Lage der Dinge nicht anders als mit einem unmittelbaren Misserfolg hätte enden können.

Allgemeine technisch-operative Bemerkungen
(mit Zugrundelegung der Annahme einer Nierengeschwulst).

1. Bauchschnitt.

Liegt die Geschwulst inmitten der Bauchhöhle, oder überragt sie mehr oder minder breit die Mittellinie nach der entgegengesetzten Seite hinüber, oder lässt sie sich von der Seite her leicht nach der Mittellinie schieben, so ergiebt sich der Bauchschnitt in der Linea alba ohne Weiteres als der geeignetste Schnitt zur Eröffnung der Bauchhöhle. Doch auch bei streng einseitiger Lage der Geschwulst bietet der mediane Bauchschnitt gegenüber einem seitlichen Längsschnitt am äusseren Rande des Rectus noch seine bekannten Vortheile: leichtere Anlegung, geringere Spannung der Wundränder, bilateral-symmetrische Uebersichtlichkeit, seitliche Verschiebbarkeit des Schnittes u. s. w. Einen seitlichen Längsschnitt würde ich nur dann wählen, wenn die Diagnose einer Nierengeschwulst nicht ganz feststände, indem sie zwischen einer solchen und z. B. einer Leber- oder Gallenblasengeschwulst oder einem Desmoid der Bauchwand Zweifel liesse. Zeigte sich nach Anlegung eines erst kleinen Bauchschnittes, dass z. B. wegen sonst ungenügender Zugänglichkeit ein seitlicher Schnitt vortheilhafter wäre, so kann man einen solchen noch immer nachschicken.

Querschnitte mit querer Durchtrennung der Bauchmuskeln sollten womöglich ganz vermieden werden: die Blutung aus den durchtrennten Muskeln ist stärker, die Nahtvereinigung schwieriger und

1) Archiv f. Gynäkologie. Bd. XXXVII. H. 1.
2) Surg. Pathology. Vol. II. p. 84.

zeitraubender, die Disposition zu Hernien grösser. Wie schwer es ist, gerade Geschwülste des rechten Hypochondrium, dieses „Wetterwinkels" der Bauchhöhle, diagnostisch zu sondern, ist bekannt. Da gilt es hier, wie überall, dass individualisirt werden muss, um so mehr, als nicht selten mehrfache Geschwulstbildung vorkommt. In einem derartigen Falle, wo es unklar blieb, ob eine Geschwulst vorlag oder zwei, ausgehend von der Leber sammt Gallenblase oder Niere, habe ich kürzlich zuerst einen extraperitonealen Nierenexplorativschnitt gemacht: ich konnte dann bequem feststellen, dass die Geschwulst sich zusammensetzte aus einer Wanderniere und einem mächtigen davor gelagerten Hydrops der Gallenblase. Darauf wurde sofort am äusseren Rande des Rectus die Cöliotomie angeschlossen nebst zweizeitiger Cholecystotomie mit Entfernung von zwei kirschgrossen Steinen. Heilung. Im Allgemeinen wird aber für die Cölio-Nephrektomie an dem Bauchschnitt in der Linea alba festzuhalten sein.

2. Anatomische Orientirung.

Schon an einem ganz kleinen Stück der Geschwulstoberfläche lässt sich ein retroperitonealer Sitz derselben erkennen an der Kreuzung zweier über einander gelegener Gefässnetze. Bei intraligamentären und retroperitonealen Myomen und Cysten besteht die obere Schicht gewöhnlich aus feineren Gefässmaschen, die tiefere aus unregelmässigen Verästelungen grösserer Gefässe. Die Spermaticalgefässe liegen nach aussen seitlich. Bei einseitig retroperitonealen und Nierengeschwülsten führt die obere peritoneale Schicht stärkere Gefässe, welche als solche des Mesocolon und Mesenterium stets von innen her in gestrecktem Verlaufe quer oder schräg über die Geschwulst weglaufen. Weiter ist zu achten auf Dicke, Verschieblichkeit des Peritoneum, Fettgehalt des subperitonealen Bindegewebes, auf Lymphdrüsen. Der Verlauf des Colon (ascendens oder descendens) nach aussen oder innen von der Geschwulst oder schräg über dieselbe weg hängt ab je von der stärkeren Ausdehnung und Vortreibung des inneren oder des äusseren Blattes des Mesocolon: ist das innere stärker emporgehoben, wird das Colon nach aussen liegen, und umgekehrt; bei annähernd gleichmässiger Ausdehnung beider Blätter läuft das Colon über die Geschwulst hinweg. Das Mesocolon wird wenig oder gar nicht entfaltet, wenn die Geschwulst ihre Entwicklung in der Richtung des Mesenterium nimmt und dieses emporhebt (s. Fall I). Es folge die Bestimmung der Umschlagstelle des äusseren Blattes des Mesocolon auf die seitliche Bauchwand, welche um so weiter nach vorn liegen wird, je grösser die Geschwulst und

je stärker die Ausdehnung des äusseren Blattes ist. — Verwachsungen mit der vorderen Bauchwand, mit Dünndarmschlingen, Magen, Leber, mit anderen Geschwülsten werden nur selten diese Orientirung erschweren. Bei Frauen gilt es alsdann, die Unabhängigkeit der Geschwulst von den Beckenorganen nachzuweisen, welche nur dann auf Schwierigkeiten stossen wird, wenn diese erheblich von ihr dislocirt sind oder selbst Geschwülste aufweisen, welche ebenso wie die Lageveränderungen des Uterus gleich mit zu beseitigen sind.

Den Abschluss der Orientirung bilde die methodische Abtastung der anderen Niere sammt Ureter.

Es empfiehlt sich auch, besonders wenn die Geschwulst rechts sitzt, die Gallenblase und, wenn Verdacht auf Echinococcus besteht, auch die Leber und die übrigen Contenta der Bauchhöhle zu untersuchen.

3. Aushülsung und Wegnahme der Geschwulst.

Man suche vor Allem die Geschwulst ganz vor die Bauchwunde zu bringen, was trotz Breite des Ursprungs um so besser gelingt, je grösser sie ist. Nierengeschwülste können sich aber auch (vgl. Fall I) geradezu gestielt erweisen, und zwar scheint dies dann der Fall zu sein, wenn nur ein Theil der Niere in die Geschwulst aufgegangen ist, welche dann den gesund gebliebenen Theil von der hinteren Rumpfwand weg nach vorn und unten zieht: der „Stiel" ist dann gebildet eben von dem noch erhaltenen Theil der Niere, deren Gefässen, dem Ureter und dem nachgezogenen Peritoneum. Solche gestielte Nierengeschwülste verhalten sich also ganz wie Wandernieren.

Behufs Eröffnung des Retroperitonealraumes soll womöglich stets das äussere Blatt des Mesocolon zum Einschnitt gewählt werden, da das innere die eigentlichen Mesocolongefässe führt. Hier stösst man selten auf stärkere Gefässe und kommt es nicht darauf an, sie mit dem Messer zu kreuzen, wofern nur der Schnitt parallel dem Colon und in angemessener Entfernung (3—5 Cm. und mehr) von ihm angelegt wird. Der Schnitt soll deswegen nicht rechtwinklig zum Colon verlaufen, damit es im Falle des Weiterreissens nicht getroffen werde, sowie weil das Peritoneum in Längsrichtung ausgiebiger gespalten werden kann.

Bei gestielten Nierengeschwülsten mit dünnem, gleichmässig vascularisirtem Peritonealüberzug kann man diesen grösstentheils mitsammt der Geschwulst entfernen, indem man eine circuläre Incision näher dem Stiele hin vornimmt, stets unter gehöriger Berücksichtigung der Darmversorgungsgefässe. Durch Pincement, Unterbindungen, Umstechungen, Partienligaturen kann dies ohne jeden Blutverlust geschehen.

Es ist wichtig, bei der Incision nicht nur das Peritoneum, sondern auch die Fascia transversa, den retroperitonealen Zellstoff und die Capsula adiposa zu durchtrennen. Man muss bis auf die Geschwulstkapsel, welche meist die Caps. fibrosa der Niere ist, vorgedrungen sein, ehe die Aushülsung beginnen darf: nicht in die richtige Schicht gekommen zu sein, könnte sich sonst bei letzterer sehr rächen. Nur selten stösst man dann auf derbere Verwachsungsstränge mit der Geschwulstkapsel, auf stärkere Blutung. Ich habe gezeigt, wie man eine solche durch provisorische elastische Ligatur, die man unbekümmert auch um ganze Convolute von Darmschlingen mit herumführen darf, beherrschen kann. Ist man bis an die grossen Gefässe herangekommen, so hüte man sich, an der Geschwulst zu stark zu ziehen, damit dieselbe nicht einreisse. Die Unterbindung macht man am besten mit der Deschamps'schen Nadel in drei Portionen. Die eine Ligatur verschliesse den Ureter: man wird sie meist zuerst anlegen, da dieser gewöhnlich auch zuerst freigelegt und von den Gefässen getrennt wird. Der Gefässstiel werde dann durch eine Durchstich-Doppelligatur so abgebunden, dass die eine Ligatur beide Gefässe, die andere möglichst viel Binde- und Fettgewebe einbezieht.

Eine Massenligatur dahinter lege man erst nach vollständiger Abtragung der Geschwulst an. Ein Stück Niere am Ligaturstumpf zu lassen, wie vorgeschlagen wurde, scheint mir kaum nöthig, da sich wohl immer genug Binde- und Fettgewebe heranraffen lässt, um das Abgleiten der Ligaturen zu hindern. Als Ligaturmaterial ist auch hier die Seide gewiss dem Catgut weitaus vorzuziehen. Bei sehr dicken, gefässreichen Stielen ist eine elastische Ligatur zu empfehlen.

4. Behandlung der retroperitonealen Wunde.

Nach Entfernung der Geschwulst wird das Geschwulstbett sorgfältig von Gerinnseln ausgewischt, von Fetzen und Strängen geglättet, jede blutende Stelle unterbunden, werden etwaige Risse im Mesocolon oder Mesenterium genau geschlossen. Steht die Blutung vollkommen, so braucht man nichts zu thun, als sämmtliche Ligaturfäden kurz abzuschneiden und das parietale Peritoneum der Geschwulstkapsel wieder über den Retroperitonealraum auszubreiten und gegen diesen etwas anzudrücken. Selbst die Schnittwunde des Peritoneum noch besonders durch einige Nähte zu schliessen, ist unnöthig.

Die Drainage des Retroperitonealraumes wird nur ausnahmsweise erforderlich und rathsam sein, nämlich wenn derselbe doch durch Eiter, differenten Cysteninhalt verschmiert wurde, wenn trotz

zahlreicher Umstechungen und Ligaturen die Blutstillung keine absolute ist. Man hat die Wahl zwischen 4 Drainageverfahren:

1. Schluss der Peritonealwunde durch Naht nach Anlegung einer Gegenöffnung an der hinteren oder seitlichen Rumpfwand. Schluss der Bauchwunde.

2. Anlegung einer Wunde an der seitlichen Rumpfwand, in welche das Peritoneum des Geschwulstbettes eingenäht wird. Schluss der Bauchwunde.

3. Einnähung des Peritoneum des Geschwulstbettes in die Bauchwunde und Anlegung einer Gegenöffnung an der hinteren Rumpfwand.

4. Einnähen des Peritoneum des Geschwulstbettes in die Bauchwunde und Capillardrainage.

Diese letztere Art der Drainage verdient als die einfachste, auch für die Kranken angenehmste unbedingt den Vorzug.

Zur Ausstopfung der Wundhöhle soll nur sterilisirte Gaze, auf keinen Fall Sublimatgaze verwendet werden.

Die Lage einer dergestalt nach vorn Drainirten ist ungleich behaglicher, als die einer nach hinten Drainirten oder durch Ischio-Nephrektomie Operirten: sie liegt nicht auf der Wunde, wird nicht durchnässt, braucht nicht beim Verbandwechsel bewegt zu werden, da Bindenwickelverbände wohl nirgends mehr üblich sind. Bei vollständigem Schluss der Bauchwunde ist es rathsam, mit Holzwollewatte oder dergleichen und Heftpflaster einen festen Compressionsverband anzulegen, wodurch das Peritoneum noch inniger gegen den Retroperitonealraum angedrückt und die Rumpfwand möglichst immobilisirt werden soll.

In vorstehend skizzirter Ausführung ist die aseptische Cölio-Nephrektomie gegenüber der Ischio-Nephrektomie eine ebenso überlegene Operation, wie es die Intraperitonealbehandlung des Stumpfes und die Totalexstirpation des Uterus bei der Hystero-Myomektomie gegenüber der extraperitonealen Stumpfbehandlung schon jetzt geworden ist. Doch werden die Ischio- und die Cölio-Nephrektomie wohl stets neben einander bestehen bleiben, jede auf ihrem eigenen Gebiete. Dieses genauer abzustecken, wird der Zukunft vorbehalten sein. Aus der früheren Zufälligkeit und Planlosigkeit ist die Cölio-Nephrektomie herausgekommen, um mehr denn je als zielbewusste Rivalin der Ischio-Nephrektomie aufzutreten.[1])

1) Eine inzwischen erschienene Arbeit „Ueber transperitoneale Nephrektomie" von Heinricius (Finska Läkareselsk. Handlingar. Bd. 34. 1892) konnte leider nicht mehr berücksichtigt werden.

XVI.

Die Vorbereitung des Kiefers für den künstlichen Zahnersatz.

Von

Prof. Dr. Friedr. Hesse,
Director des zahnärztlichen Instituts der Universität Leipzig.

Der hiesigen chirurgischen Klinik verdankt das zahnärztliche Institut der Universität Leipzig eine nicht unbeträchtliche Unterstützung durch Ueberweisung der in das zahnärztliche Gebiet gehörigen Krankheitsfälle. Wenn ich aus diesem Material die Vorbereitung des Kiefers für den künstlichen Zahnersatz zum Gegenstand der folgenden Mittheilungen auswähle, so geschieht es nicht, weil derselbe ein hervorragend chirurgisches Interesse hätte, sondern weil ich es im Interesse der Zahnärzte für nützlich halte, dass die wesentlichen Gesichtspunkte dieses Theiles unserer Thätigkeit den Aerzten bekannt werden.

Der Arzt ist in sehr vielen Fällen der Erste, der einem Patienten den Rath ertheilt, sich künstliche Zähne anfertigen zu lassen. Wenn er sich bei dieser Gelegenheit über Einzelheiten dieser Arbeit ausspricht, so erweckt er in dem Patienten leicht Erwartungen, die dem Zahnarzt unerfüllbar sind.

Die häufigste Enttäuschung erfährt der Patient dadurch, dass der Zahnarzt Extractionen fordert, und dass er den Termin für die Herstellung des Ersatzstückes weiter hinausschiebt, als es der Ausspruch des Arztes erwarten liess. — Eine allgemeinere Kenntniss der wesentlichen Bedingungen für die Anfertigung von Zahnersatzstücken wird diese für alle Betheiligten lästigen Differenzen leicht vermeiden lassen und den Zahnärzten eine erwünschte Unterstützung für ihre Arbeiten gewähren.

Das Zahnersatzstück besteht aus der Kieferplatte und den künstlichen Zähnen. Das Material der Platte ist Metall oder Hartgummi, ihre Aufgabe ist es, die feste Lagerung des Stückes am Kiefer und die Befestigung der künstlichen Zähne zu vermitteln. Sie erfüllt die

erste durch den hermetischen Anschluss an die Schleimhaut des Kiefers. Die künstlichen Zähne bestehen aus Porcellan. Sie werden vor dem Brennen mit Platinstiften versehen, welche über ihre Rückfläche hervorragen und zur Befestigung der Zähne an die Platte dienen. Ihre Herstellung fällt nicht in den Bereich zahnärztlicher Thätigkeit, sondern ist in den Händen einer kleinen Zahl amerikanischer und englischer Fabriken, welche heute den Bedarf für den ganzen Erdball besorgen.

Die Anfertigung des Ersatzstückes zerfällt in drei Hauptabschnitte: Herstellung der Platte, Einpassen der künstlichen Zähne und Vereinigung von Platte und Zähnen. Es würde den Zweck dieser Zeilen nicht fördern, wenn ich mich über die Einzelheiten dieser Arbeit mehr verbreiten wollte; nur das mag noch hinzugefügt werden, dass alle diese Arbeiten nicht im Munde des Patienten, sondern an Modellen des Kiefers ausgeführt werden. Die Darstellung eines exacten Modells bildet daher die erste und wesentliche Grundlage für unsere Aufgabe, und es hat sich für diesen Zweck die Anfertigung von Gypsabdrücken des Kiefers als die vollkommenste Methode erwiesen.

Die Bedingungen, welche im Interesse der Arbeit vor der Anfertigung eines Ersatzstückes erfüllt sein sollen, sind:

1. die Herstellung schadhafter Zähne;
2. die Extraction unbrauchbarer Stümpfe;
3. die Pause.

1. Die Herstellung schadhafter Zähne geschieht durch die Füllung, in der Absicht, dem Patienten seine noch vorhandenen Zähne zu erhalten. In einem Munde, der künstliche Zähne braucht, werden sich fast immer eine Anzahl von Zähnen finden, welche von Caries befallen sind, oftmals ohne dass die flüchtige Beobachtung es gewahr würde, und ohne dass der Patient davon wüsste. Bekanntlich ist dies auch ohne den Bedarf für Zahnersatz eine so häufige Erscheinung, dass Jeder gut thut, von Zeit zu Zeit sein Gebiss vom Zahnarzt auf etwaige cariöse Stellen hin untersuchen zu lassen. Wenn rechtzeitig entdeckt, bereiten diese Defecte der Füllung ungleich geringere Schwierigkeiten und bieten eine grössere Gewähr für die Güte der Arbeit, als in den Stadien fortgeschrittener Zerstörung. Für den Träger von künstlichen Zähnen würde der fernere Verlust von Zähnen aber noch eine andere Gefahr hervorrufen. Die Platte, welche dem Kiefer und den noch vorhandenen Zähnen genau angepasst ist, würde mit der Verminderung ihrer Stützpunkte nothwendiger Weise eine Verminderung ihrer festen Lage erfahren. Dass sich an eine Prothese an Stelle eines nachträglich extrahirten ein neuer künst-

licher Zahn ansetzen lässt, sollte nicht den Anlass zu Sorglosigkeit in diesem Punkte geben, denn solche Reparaturen schliessen häufig eine Gefährdung der Platte ein.

Es soll an dieser Stelle nicht verschwiegen werden, dass deshalb nicht blindlings jeder Zahn zu erhalten ist, sondern dass Umstände vorhanden sein können, welche für die Anfertigung eines Ersatzstückes sogar die Entfernung eines oder mehrerer gesunder Zähne nothwendig machen. Dies gilt namentlich für den Oberkiefer. Ein einzeln stehender Zahn ist hier häufiger nachtheilig als nützlich, indem er die kunstgerechte Gruppirung der Porcellanzähne verhindert und in der Platte eine schwache Stelle schafft, welche zum Zerbrechen neigt. Die Entscheidung hierüber muss allein dem mit den technischen Verhältnissen vertrauten Zahnarzt überlassen werden.

2. Die Extraction unbrauchbarer Stümpfe ist geboten
a) für die feste Lagerung der Platte;
b) aus sanitären Gründen.

Am häufigsten handelt es sich um die Entfernung zerstörter Zähne, welche sich über das Zahnfleisch mehr oder weniger erheben. Die Unmöglichkeit, einem so ungleichmässigen Boden die Platte des Ersatzstückes zu adaptiren, veranlasst noch heute manche Zahnärzte und die meisten Zahntechniker, solche Stümpfe bis auf das Zahnfleisch hin abzuschleifen. Da aber auf diesem Wege die erste Forderung nicht vollständig erfüllt wird, während die zweite ganz unerfüllt bleibt, so ist die Extraction der Wurzeln bei weitem richtiger. Denn die geheilte Extractionsstelle giebt eine unveränderliche Basis, während die Wurzelstümpfe, auch wenn sie abgeschliffen sind, durch ihre Neigung, sich über das Zahnfleisch zu heben, eine andauernde Gefahr für Veränderungen der Oberfläche des Kiefers bilden. Insbesondere sollte hier als Regel die Entfernung der Wurzeln hinten stehender Zähne gelten.

Ausser den Widerständen, denen wir hierbei begegnen, weil manche Patienten jede Extraction fürchten, oder weil solche Wurzeln seit Jahren nicht geschmerzt hätten, ist ein häufiger Einwand, namentlich der unbemittelten Clientel, dass ja an diesen rückwärts gelegenen Stellen gar keine künstlichen Zähne gewünscht würden, sondern nur an den sichtbaren Theilen des Mundes. Es wird dabei nicht berücksichtigt, dass die Platte auch in diesem Falle sich weiter nach rückwärts erstrecken muss, wenn ihre Lagerung sicher sein soll. In den beiden Fällen von Verschlucken künstlicher Ersatzstücke, die ich beobachtet habe, war keine Wurzel extrahirt worden, und die Platten

waren, um möglichst wenig Berührung mit dem holprigen Grund und Boden zu haben, so klein als möglich ausgeführt worden.

Ist es nicht schon aus diesem Grunde die Pflicht des Zahnarztes, auf der kunstgerechten Vorbereitung des Kiefers zu bestehen? Macht er sich nicht eines Kunstfehlers schuldig, wenn er dieselbe unterlässt und eine Gefahr für Gesundheit und Leben seines Clienten herbeiführt?

Den sanitären Gründen wird man vielleicht ein noch grösseres Gewicht beilegen dürfen.

Die im Kiefer befindlichen Stümpfe bieten auf ihren freien Flächen, an den Berührungsstellen mit dem Zahnfleisch und in ihren Pulpencanälen ausgedehnte Zufluchtsstätten für Speisereste und Mikroorganismen. Dieselben lassen sich als ein grauweisser Belag jederzeit von diesen Stellen abschaben und mikroskopisch nachweisen. Das Zahnfleisch, dem steten Reiz dieses Belags ausgesetzt, befindet sich im Zustand chronischer Entzündung: es ist livid, häufig mit Eiter bedeckt und neigt zu Blutungen. Der Inhalt der Pulpencanäle, die gangränöse Pulpa, liefert den Nährboden für eine äusserst übelriechende Zersetzung, deren Intensität und Dauer in keinem Verhältniss zu der Kleinheit der befallenen Organe steht.

Auf die Bedeutung der Pilze der Mundhöhle ist hier nicht der Ort näher einzugehen, da die Rolle der Mundhöhle als einer der wesentlichsten Eingangspforten parasitärer Infectionen unseres Körpers hinlänglich bekannt ist. Dieselben beschränken sich nicht auf das Gebiet der Kauorgane, in denen sie die Veranlassung geben zu Caries, zu Entzündungen der Pulpa und des Periosts der Wurzeln, zu Kieferabscessen, Zahnfisteln und Nekrosen des Kiefers, sondern durch ihre Einwanderung in die weitere Umgebung des Kiefers, in das Gefässsystem, den Verdauungs- und Respirationstractus kann eine Reihe schwerer Erkrankungen erfolgen. Ich erinnere an die Berichte, in denen der Ursprung von Septicämie, Pyämie, Aktinomykose, schwere Störungen der Verdauungsorgane, Erkrankungen der Lunge, Entzündungen der Hirnhaut u. s. w. mit Sicherheit oder doch mit der grössten Wahrscheinlichkeit zurückgeführt worden sind auf Infectionen von der Mundhöhle aus.

Wenn die Infection der nächsten Umgebung der Zähne mitunter Jahr und Tag ausbleibt, so ist dies weder zu verwundern, noch ist daraus eine Beruhigung für die fernere Zukunft zu schöpfen. Die Zufälle, welche die Pilze durch die feinen Oeffnungen in den Wurzelspitzen hindurchführen, sind uns unbekannt, sie können aber in jeder Stunde eintreten, und es giebt keinen Schutz vor dieser Gefahr, als die Entfernung solcher Wurzeln oder ihre Füllung. Ebensowenig

sind uns die Vorgänge bekannt, wodurch im einzelnen Falle die Infection entfernt liegender Organe hervorgerufen wird; sowie aber der Verdacht begründet ist, dass die Pilze der Mundhöhle den Ausgangspunkt solcher Infectionen bilden, wird man ihrer Anhäufung und Vermehrung mit Sorgfalt vorzubeugen suchen müssen. Es leuchtet aber ein, dass die Lebensbedingungen der Mundpilze begünstigt werden, wenn über die Wurzelstümpfe eine Platte zu liegen kommt, denn die mechanische Entfernung des Belags durch das Kauen wird hierdurch aufgehoben, und die Temperaturverhältnisse werden für die Entwicklung der Pilze vortheilhafter. Es wird also die Entfernung der Wurzelstümpfe zu einer prophylaktischen Maassregel von mindestens ebenso grosser, vielleicht noch viel grösserer Wichtigkeit, als eine Menge sanitärer Maassregeln, die wir auf unsere entferntere Umgebung anwenden.

Dass dieselbe noch nicht als eine allgemeine, feststehende Bedingung für die Herstellung von Ersatzstücken angenommen ist, wird noch bedauerlicher, wenn man die Gründe berücksichtigt, die zur Erhaltung der Wurzeln den Anlass geben.

Der erste ist die Rücksichtnahme auf die Clientel, welche aus Furcht vor den mit den Extractionen verbundenen Schmerzen nur zu sehr geneigt ist, die Extractionen zu vermeiden. Der zweite ein kosmetischer, entsprungen aus der Erfahrung, dass der Alveolarfortsatz an den Extractionsstellen resorbirt wird.

Die Schmerzhaftigkeit der Extractionen ist fast immer gering, solange es sich um Wurzeln handelt, die nicht entzündet sind, und der gewissenhafte Zahnarzt wird seiner Clientel diese Erfahrung zu Gute kommen lassen, indem er Ueberredung und Ueberzeugung anwendet, um rechtzeitig extrahiren zu dürfen. Er beugt dadurch zugleich einer Erschwerung der Extraction vor, welche sehr häufig durch den langen Verbleib ungefüllter Wurzeln im Munde entsteht, nämlich der Anschwellung der Wurzelenden durch ossificirende Periostitis. Der Schwund der Alveole ist ein nicht weniger hinfälliger Grund, denn das Ersatzstück stellt auch die resorbirten Kiefertheile wieder her. Deshalb ist nur da, wo man das Sichtbarwerden des Ersatzmaterials zu vermeiden hat, wie an den sechs Vorderzähnen — ihre Füllung vorausgesetzt —, die Erhaltung der Wurzeln zu empfehlen.

3. Die Pause.

Hierunter ist die Zeit zu verstehen, welche zwischen den Extractionen und der Anfertigung des Ersatzstückes liegt.

Nach der Extraction finden lebhafte Veränderungen im Alveolar-

fortsatz statt, die am meisten an den Weichtheilen ins Auge fallen. Sie führen zu einem allmählichen Verschluss der Extractionswunde, über welcher sich das Zahnfleisch zu einer straffen Decke bildet. Aber auch der knöcherne Theil des Kiefers erfährt grosse Veränderungen, indem sich der Boden der Alveole mit Knochenmasse ausfüllt, während ihre Ränder resorbirt werden. Dieser Vorgang beansprucht eine ungleich längere Dauer, als die Heilung der Weichtheile. Während das Zahnfleisch in den meisten Fällen nach 2 bis 3 Wochen geheilt ist, erfolgen Veränderungen in der Alveole bis zum Ende des dritten Monats. Und diesem Umstande muss Rechnung getragen werden, wenn das Ersatzstück dauernd passen soll. Nur in den Fällen, wo wenige Extractionen erforderlich waren, darf eine kürzere Pause eingehalten werden, da hier durch die gesunden Zähne und die bereits genügend resorbirten Kiefertheile die Lagerung der Platte gesichert ist. In allen anderen Fällen wird die Pause mit einer durchschnittlichen Dauer von 3 Monaten zu bemessen sein. Demjenigen Patienten, der auf den frühzeitigen Besitz des Ersatzes einen so grossen Werth legt, dass er in die zweimalige Herstellung desselben einwilligt, wird man die erste, einige Tage nach den Extractionen hergestellte Platte so lange als möglich tragen lassen, um der Anfertigung der zweiten den völlig geheilten Kiefer zu Grunde zu legen.

XVII.

Beiträge zur Kenntniss der Halswirbelbrüche.

Von

Prof. Dr. Sonnenburg,
Director am Krankenhause Moabit in Berlin.

(Mit 3 Abbildungen.)

Die im Nachfolgenden niedergelegten Beobachtungen und Erfahrungen sind eine von mir bereits in Aussicht gestellte weitere Ausführung des von mir vor 3 Jahren in der Berliner medicinischen Gesellschaft gehaltenen Vortrages „Ueber Halswirbelbrüche und deren Heilung".[1]) Dass diese Arbeit erst jetzt, nach 3 Jahren, erscheint, erklärt sich aus dem Grunde, dass das Studium der uns hier interessirenden Fragen wegen der äusserst geringen Anzahl von Vorarbeiten und wegen der Seltenheit der Fälle überhaupt mehr Zeit beanspruchte, als vorauszusehen war.

Wie in der ersten Veröffentlichung, haben wir uns mit wenigen Ausnahmen auch dieses Mal auf die Fracturen des 3.—7. Halswirbels beschränkt, da die Fracturen des 1. und 2. Halswirbels so viel klinische Besonderheiten zeigen, dass sie für sich abgehandelt werden müssen. Es finden sich daher in den Tabellen nur wenige Fälle von Fracturen der beiden ersten Wirbel. Ganz wesentlich und vortrefflich bin ich bei der Abfassung dieser Arbeit von Herrn Dr. Strohe, Assistenzarzt an meiner Abtheilung, unterstützt, der auch die genaue Durchsicht der in den Tabellen angeführten Fälle im Original vorgenommen hat.

Die Diagnose und Prognose der Halswirbelbrüche einer eingehenden Bearbeitung zu unterwerfen, habe ich besonders aus dem Grunde unternommen, weil damals im Anschluss an einen gerichtlichen Fall, sowie an die bei demselben abgegebenen Gutachten, ferner auch im Verlauf der an meinen Vortrag sich anschliessenden Discussion[2]) sich ergeben hatte, dass die Kenntniss der Halswirbelbrüche

1) Berl. klin. Wochenschr. 1889. Nr. 4.

2) Berl. med. Gesellschaft. Sitzung am 20. Febr. 1889. Berl. klin. Wochenschr. 1889. Nr. 12.

entschieden noch Lücken aufweist, und dass die gangbare Ansicht, jeder Halswirbelbruch müsse tödtlich enden, in dieser Form nicht aufrecht erhalten werden kann. Auch über die Untersuchungsmethoden bei Brüchen der Halswirbel gingen damals die Ansichten noch sehr aus einander, speciell über die Abtastung der Wirbelkörper von der Rachenhöhle aus. Auch darüber sind wir in der letzten Zeit durch die treffliche Arbeit Demme's[1]), die unter Waldeyer's Leitung gemacht wurde, genau unterrichtet und im Klaren.

Unter den Knochenbrüchen nehmen die Fracturen der Wirbelsäule einen sehr niedrigen Procentsatz ein, ihre Häufigkeit berechnet sich höchstens auf vier Zehntel der Gesammtbrüche. Es ist leicht einzusehen, dass bei der für die directe Untersuchung relativ schwer zugänglichen Wirbelsäule in dieser Statistik nur die schwereren, ausgedehnteren Verletzungen gerechnet sind, und dass ein grosser Theil der sogenannten „Distorsionen", die mit Fissuren oder Absprengungen bezw. Abreissungen geringeren Grades einhergehen und ohne grössere und bleibende Störungen verlaufen, keine Berücksichtigung erfahren hat. Daher die aus diesen Statistiken sich ergebende schlechte Prognose der Wirbelbrüche. Dazu kommt, dass selbst bei bedeutenderen Verletzungen der Wirbelsäule, die auch das Rückenmark in Mitleidenschaft ziehen, die Diagnose oft eine schwierige ist, da einerseits die Symptome für den Knochenbruch wegen des festen Gefüges der Columna fehlen oder undeutlich sein können, andererseits, wenigstens im Anfange, die Läsion, bezw. die Compression des Rückenmarks sehr verdunkelt sein kann. Das Rückenmark ist in dem zu seiner Dicke verhältnissmässig (besonders bei den Halswirbeln) weiten Knochencanal schwebend aufgehängt, durch Fettpolster wie durch den umgebenden Liquor cerebrospinalis vor jeglichem Druck auch bei ausgedehnten Bewegungen sehr geschützt, und so kann es nicht Wunder nehmen, dass schon eine grössere Verschiebung der Knochentheile oder ein starker Bluterguss dazu gehört, um von aussen her eine solche Einwirkung auf das Mark auszuüben, dass deutliche klinische Symptome für die Schädigung desselben auftreten.

Dieser Umstand, das Fehlen deutlicher Lähmungserscheinungen u. s. w. bei Halswirbelsäulenverletzungen, die sich später dennoch als hochgradiger Natur erweisen, hat zur Bezeichnung der sogenannten „latenten" Brüche geführt. Man verbindet aber mit diesem Begriff meist die Thatsache, dass mehr oder weniger intensive Störungen in der Rückenmarksfunction sich im weiteren Verlauf der Erkrankung ein-

1) Versuche über die Erreichbarkeit der Halswirbel von der Mundhöhle aus. Diss. Berlin, Schade. 1891.

gestellt haben, oder bei unglücklichem Verlauf die Section die Diagnose bestätigt hat.

Als ein lehrreiches Beispiel dieser Art Brüche sei hier eine eigene Beobachtung angeführt.

Krankenhaus Moabit. Fall Hasenpflug, Wirbelbruch, Tod, keine Lähmungserscheinungen (Krankenjourn. des Herrn Dr. Strohe).

Ein 20jähriger Zimmermann H. verunglückte am 5. October 1891, als er mit mehreren Arbeitern bei der Fortschaffung einer Bretterbude beschäftigt war. Während seine Genossen von der einen Seite anfingen zu kanten, versuchte er auf der anderen Seite den allzu raschen Fall der Bude durch Entgegenstemmen mit seinen Schultern zu verhindern. Er wurde von der fallenden schweren Bude zu Boden gedrückt, und die scharfe Dachkante traf ihn am Hinterkopf und Genick. Man fand ihn in sitzender Stellung unter der auf ihm liegenden Last. Er war bei Bewusstsein und zeigte, nach dem Sitz seiner Schmerzen gefragt, auf den Kopf. Aus der Nase verlor er sofort nach dem Unfall, wie später noch im Krankenhause viel Blut. Er konnte mit Unterstützung bis zum Wagen gehen.

Status. Patient ist bei der Aufnahme bei klarem Bewusstsein und giebt auf alle Fragen gute Auskunft. Seine Hauptbeschwerden beziehen sich auf heftige Schmerzen, die er in der Gegend des Hinterhauptes und des Nackens localisirt. Stirn- und Augengegend, sowie die rechte Wange stark geschwollen, blauroth verfärbt, mit zahlreichen oberflächlichen Hautabschürfungen. Die Augenlider sind so stark geschwollen, dass die Bulbi verdeckt sind und nicht spontan geöffnet werden können. Beide Conjunctivae sclerae stark blutig imbibirt. Die Bulbi selbst unverletzt. Pupillen mittelweit, beiderseits gleich reagirend. Keinerlei grössere Weichtheilsverletzungen, keinerlei deutliche Crepitation an den Gesichtsknochen.

Bei allen Bewegungen des Kopfes giebt Pat. empfindliche Schmerzen in der Gegend der oberen Halswirbel an. Hier wird auch die Palpation, die sonst nirgends empfindlich ist, besonders in der Gegend des 3. und 4. Halswirbels als äusserst schmerzhaft bezeichnet. Crepitation an der Wirbelsäule nicht nachweisbar, eine Deformität ist weder vom Nacken, noch von dem Munde aus fühlbar. Merkwürdiger Weise fehlen gerade hier alle Spuren einer Gewalteinwirkung.

Patient bewegt Arme und Beine vollkommen frei, Sensibilität vollkommen erhalten, Reflexe deutlich vorhanden. Er lässt spontan Urin, schluckt ohne Beschwerden, Temperatur 36, Puls 96, mässig kräftig. Urin zucker- und eiweissfrei, klar, sauer. Kein Priapismus.

Trotz der geringfügigen Symptome glaubt man dennoch die Diagnose auf Halswirbelbruch als wahrscheinlich stellen zu müssen, der Patient wird mittelst einer Glisson'schen Schwebe im Bette in Rückenlage leicht fixirt.

Patient schläft auf 0,007 Morphin die folgende Nacht gut. Die Schmerzen im Genick dauern fort, normale Temperatur, Puls schwankt zwischen 60 und 70 und ist von guter Füllung. Spontane Urinentleerung; im Uebrigen status idem.

Abends erhält Patient wegen ausserordentlich heftiger Schmerzen 0,01 Morphin und schläft ruhig, wacht kurz vor 3 Uhr auf und geht plötzlich innerhalb 10 Minuten zu Grunde.

Obduction. Die Leiche wurde gerichtlich obducirt und war das Resultat unter Weglassung der Einzelheiten folgendes [1]):

Starke Blutinfiltration der ganzen linken Gesichtsseite, am Hals keine äussere Verletzung; am Schädeldach wie an der Basis nichts von Fractur, Fissur u. s. w. Keine Fractur der Gesichtsknochen.

Därme mässig von Gas aufgetrieben, im kleinen Becken wie beiden Hypochondrien keine nennenswerthe Flüssigkeit, an den Bauchorganen nichts von Belang.

Beide Pleuren leer, Herzbeutel leer, desgleichen linker Ventrikel, die drei übrigen Kammern mit schwarzem flüssigen Blut gefüllt.

Lungen sehr blutreich, aber gut lufthaltig, beiderseits im Unterlappen ein Infarct mässiger Ausdehnung, Luftwege leer, deren Schleimhaut hellroth.

Die Lumbal- und Dorsalwirbelsäule ist intact. Nachdem die Halswirbelsäule von allen Weichtheilen befreit ist, kann man an ihr eine abnorme Beweglichkeit wahrnehmen, man kann sie übermässig nach hinten beugen. An der Vorderseite ist mit Ausnahme eines Querspaltes in der Gegend des 4. Halswirbels und einer um diesen herum befindlichen blaurothen Verfärbung nichts Abnormes zu constatiren. Es werden nun die Ligg. longg. antt. abpräparirt und dadurch festgestellt, dass der Spalt zwischen dem 4. und 5. Wirbel liegt, und zwar so, dass der obere Wirbel von der Bandscheibe losgerissen ist, ohne selbst irgend welche Verletzung zu zeigen. Der Spalt klafft nur circa 2 Mm. und ist auch durch Hyperextension nicht viel weiter zum Klaffen zu bringen. Alle Wirbelkörper sind unverletzt.

Bei der Incision neben den Dornfortsätzen dringt das Messer in der Gegend vom 4. bis zum Occiput durch stark mit Blut imbibirte Weichtheile.

Der linke Zacken des Dornfortsatzes des Epistropheus ist vollkommen abgetrennt, so dass er gleich mit den Weichtheilen zur Seite präparirt wird, der rechte Zacken ist ebenfalls abgebrochen, aber noch durch Periostfetzen locker mit dem Bogen in Verbindung. Nachdem nun die Wirbelsäule von hinten eröffnet ist und alle Proc. spinosi mit den angrenzenden Bogenstücken entfernt sind, liegt die unverletzte Dura vor. Diese wird eröffnet, und es erscheint das Rückenmark als tadelloser, weissgrauer Strang, an welchem auch nach der Herausnahme weder von aussen, noch auf den vielen durch dasselbe gelegten Schnitten etwas Abnormes entdeckt wird. Die Zeichnung ist gut ausgeprägt, nirgends eine Blutung vorhanden.

Der Atlas ist unverletzt, der Zahn des Epistropheus in fester Verbindung mit dem Körper, das Lig. transversum atlantis intact.

An der hinteren Wand der Wirbelkörper ist auch nach Wegnahme der Dura und Lig. comm. vertebr. post. keine Verletzung zu sehen. Die Knorpelscheibe zwischen 4. und 5. Halswirbel wird durchschnitten und dadurch eruirt, dass ihr hinterer Abschnitt noch vollkommen intact und

1) Den Auszug aus dem Protokoll verdanke ich der Liebenswürdigkeit der Herren San.-Rath Dr. Mittenzweig und Dr. Strassmann.

mit beiden Wirbelkörpern in fester Verbindung, dagegen die Loslösung von dem oberen Wirbelkörper nur auf die vorderen zwei Drittel beschränkt ist.

Keinerlei Verletzung am übrigen Knochengerüst.

Todesursache: Shok des Rückenmarks.

Wir haben also hier einen Fall, bei dem ausser der Schmerzhaftigkeit in der Höhe des 4. Wirbels nichts Gravirendes für eine Wirbelsäulenverletzung sprach, es fehlten gerade am Halse alle Spuren einer Gewalteinwirkung; und doch war eine Fractur vorhanden. Die Intensität derselben — Absprengung des Proc. spin. des Epistropheus und Bruch der Knorpelscheibe zwischen 4. und 5. Wirbel — erklärt nicht hinreichend den letalen Ausgang. Desgleichen wurde anatomisch weder an dem Rückenmark, Gehirn, noch anderen Organen irgendwie etwas gefunden, was auch nur annähernd als directe Todesursache angesehen werden könnte. Es scheint sich hierbei um einen der Fälle gehandelt zu haben, bei denen der zum Tode führende Collaps erst nach ein oder zwei Tagen eingetreten ist. Leyden[1]) bezeichnet die Fälle, in welchen der Tod eintritt, ohne dass die vorgefundene Rückenmarksverletzung ihn genügend erklärt, als Shok infolge der Erschütterung, jedoch sei die Möglichkeit dieses Collaps durch den Shok nicht auf den ersten Moment der Entstehung beschränkt, sondern derselbe könne auch noch nach mehreren Tagen zum Tode führen. Es hat bei unserem Patienten die stärkste Gewalteinwirkung ganz hoch oben stattgefunden, denn dort war um die beiden obersten Halswirbel nach hinten ein grosser Bluterguss, und beide Zacken des Dornfortsatzes des Epistropheus waren abgebrochen. Dort wird also auch das Rückenmark am stärksten in Mitleidenschaft gezogen worden sein. Die oberhalb des 3. Wirbels gelegenen Markverletzungen — in unserem Falle starke Erschütterung — geben aber bekanntlich die schlechteste Prognose wegen der Vernichtung der zum Leben unbedingt nöthigen Function der Athmung. Mit dieser Annahme wird man den eingetretenen Tod erklären müssen.

Makroskopisch war an den vielen durch das Rückenmark gelegten Schnitten nichts zu entdecken, im Gegensatz zu den von Schmaus[2]) veröffentlichten und genau untersuchten Fällen von Rückenmarkserschütterung, bei denen sich mit blossem Auge eine Erweichung constatiren liess. Jedoch hatten diese Fälle meist eine bedeutend längere Lebensdauer, so dass vielleicht die ursächliche Verletzung dieselbe, aber die Zeit zur fortschreitenden Degeneration in unserem Falle eine zu kurze war.

1) Klinik der Rückenmarkskrankheiten.

2) Arch. f. klin. Chirurg. 1891. Bd. XLII. 1. S. 112. Virch. Arch. 1890. Bd. 122.

Eine präcise Diagnose der Wirbelverletzung, ihre Art und Localisation, war nicht gestellt worden, weil die abgebrochenen kleinen Bogentheile sich nicht abpalpiren liessen und auch vom Munde aus bei dem vollständigen Fehlen jeder Dislocation oder Weichtheilverletzung der fühlende Finger keinen Aufschluss geben konnte.

Wir haben es in diesem Falle mit einer Art von Halswirbelbruch zu thun, der zu den sogenannten „latenten" gerechnet werden darf. Ausserdem haben wir damit den Beweis, dass Halswirbelbrüche ohne gleichzeitige Rückenmaksverletzung und ohne Zeichen äusserer Verletzung am Halse, gewöhnlich ein wichtiges Symptom für die Diagnose, vorkommen. Bei dem Fehlen einer Läsion des Rückenmarks hätte dieser Bruch zweifelsohne ausheilen können; man würde dann bei Lebzeiten des Patienten sicher nie Anhaltspunkte zur Annahme einer Verletzung, wie sie in der That vorlag, gehabt haben. Denn irgend welche für die Fractur charakteristische Symptome waren nicht vorhanden, und selbst die Untersuchung von der Rachenhöhle aus blieb negativ. Dass aber gerade diese Untersuchung in zweifelhaften Fällen oft auch (einzig und allein) über den Sitz der Fractur Aufschluss geben kann, beweist der nächste Fall, der sich an den eben berichteten um so besser anschliesst, als die Art der Verletzung eine beinahe gleichartige war, nämlich eine Abreissung der Intervertebralscheibe, nur dass hierbei zu gleicher Zeit eine schwere Läsion des Rückenmarks stattgefunden hatte, die den Tod ohne Weiteres zu erklären im Stande war.

Der Patient Krüger (Krankenjournal des Herrn Dr. Siegmund) gerieth am 25. October 1890 in eine Transmission und wurde moribund in das Krankenhaus am Urban eingeliefert. Ausser einer Luxation des Oberarmes und Femur fand sich ein Bruch des Unterschenkels, Unterkiefers, sowie des 5. Halswirbels. Der Kopf war stark beweglich. Vom Munde aus fühlte man deutlich einen Vorsprung am 4. oder 5. Halswirbel (Untersuchung des Directors Herrn Dr. Körte). Lähmungen der Extremitäten, Erection des Penis. Tod nach etwa einer Stunde.

Obductionsprotokoll [1]) 86. 9. 2748. 90. Nach Bericht Tod in Transmission.

Die Obduction vom 30. October 1890 ergab im Wesentlichen Folgendes:

Protokoll Nr. 1. Die Leiche des 26jährigen W. K. ist 169 Cm. lang, von starkem Körperbau, guter Musculatur und mässiger Ernährung.

Nr. 16. Der Hals ist abnorm beweglich durch eine anscheinend vollständige Zusammenhangstrennung der Wirbelsäule, welche 11 Cm. unterhalb der Ohrmuscheln liegt. Je nach der Stellung des Kopfes tritt

1) Die Ueberlassung des Protokolls verdanke ich der Liebenswürdigkeit des Herrn San.-Rath und Stadtphysicus Dr. Mittenzweig.

das obere Ende des unteren Bruchstückes nach rechts oder links vom Halse hervor.

Nr. 26. Die Weichtheile im Nacken bis zum 5. Brustwirbel hin sind blutig durchsetzt. Die Verbindung zwischen 4. und 5. Halswirbel ist in der Weise getrennt, dass nur noch dünne Stränge der harten Rückenmarkshaut ihren Zusammenhang herstellen. Die Knorpelscheibe sitzt an der unteren Fläche des 4. Halswirbels und ist von der Oberfläche des 5. Halswirbels glatt abgetrennt. Die Knochen der Halswirbel selbst sind unverletzt. Im eröffneten Wirbelcanal liegt zwischen Beinhaut und Dura frei ergossenes Blut, während innerhalb der Dura und der Arachnoides kein Blut liegt.

Nr. 27. Das Halsmark ist quer und mit zerfetzter Trennungsfläche getrennt und bildet an den Trennungsflächen einen rothgrauen Brei. Auf dem Querschnitt des Rückenmarks oberhalb der Zerreissung liegt im Bezirk des Centralcanals und des rechten Hinterhornes ein bogenförmiger rother Streifen von 1 Mm. Dicke. Im Querschnitt unterhalb der Zerreissung ist die ganze charakteristische H-Form roth gefärbt. Die rothe Färbung der grauen Substanz erstreckt sich bis 1 1/2 Cm. weit auf beiden Seiten in das Rückenmark hinein. Die weisse Substanz hat auf dem Querschnitt nur in nächster Nähe der graurothen Quetschungszone einen bläulichen Stich mit weicherer Consistenz, weiterhin ist sie rein weiss und fest.

Die vorliegende Knochenverletzung, die mit der in der ersten Krankengeschichte (Fall Hasenpflug) mitgetheilten grosse Aehnlichkeit hat, nur dass sie gewissermaassen einen höheren Grad darstellte, hat hier durch gleichzeitige Trennung des Halsmarks zum Tode geführt. Und zwar ist es in beiden berichteten Fällen zu einer Diastase des 4. und 5. Wirbels gekommen, gerade an der Stelle, an der am häufigsten Fracturen und Verletzungen der Halswirbel beobachtet werden. Auch die Art der Fractur ist keine seltene. In dem ersten Falle war die Knorpelscheibe zwischen dem 4. und 5. Wirbel in ihrem hinteren Abschnitte noch vollkommen intact und mit beiden Wirbelkörpern in fester Verbindung, die Loslösung von dem oberen Wirbelkörper auf die vorderen zwei Drittel beschränkt, im zweiten Falle war die Knorpelscheibe von der Oberfläche des 5. Wirbels glatt abgetrennt. Im ersten Falle war keine Verletzung des Rückenmarks, im zweiten Falle war die Läsion des Marks eine hochgradige. Im ersten Falle war es von der Mundhöhle aus nicht möglich gewesen, den Spalt, der nur wenig klaffte, zu diagnosticiren, im zweiten Falle war bei Lebzeiten des Patienten an der Grenze des 4. und 5. Halswirbels ein Vorsprung, der den Sitz der Verletzung angab, deutlich gefühlt worden.

Diese zweite Beobachtung giebt nun ein Beispiel dafür, dass die Abtastung der Wirbelsäule vom Munde aus bis zum 5. Halswirbel hin durchaus keine Schwierigkeiten macht. Ich habe schon auf Seite 396

darauf aufmerksam gemacht, dass bei der Discussion über meinen Vortrag in der medicinischen Gesellschaft die Ansichten über die von mir als möglich dargestellte Abtastung des 5. Halswirbels auseinandergingen. Damals lagen schon eine Reihe von Untersuchungen vor, und Prof. Waldeyer schloss seine Bemerkungen in der Discussion mit dem Satze: „Ich kann vom anatomischen Standpunkte aus nicht sagen, dass es unmöglich sei, den 5. Halswirbel zu erreichen". Seitdem ist diese wichtige Frage wohl definitiv in meinem Sinne durch die exacten Untersuchungen Demme's[1]) erledigt worden, Untersuchungen, die unter Leitung Waldeyer's gemacht wurden. Es ist daher an dieser Stelle wohl angebracht, ein kurzes Referat dieser Arbeit zu geben. Demme hat an 24 Leichen Erwachsener von verschiedener Grösse und verschiedenem Ernährungszustand Versuche angestellt. Eine die Versuche besonders unterstützende Lagerung der Leichen wurde absichtlich fortgelassen, um etwa der Lage eines auf dem Operationstische chloroformirten Menschen möglichst nahe zu kommen. Demme ging mit dem rechten Zeigefinger stets links, dicht am Kieferwinkel etwa zwischen den beiden letzten Molarzähnen ein, die hintere Pharynxwand wurde dann nicht mit der Nagelseite, sondern mit der ulnaren Fläche der Fingerkuppe abgetastet, während die radiale Fingerhälfte bequem Zungenbein und Larynxtheile abtastete. Von Wichtigkeit für das Ergebniss der Untersuchung sind folgende Verhältnisse der Mundhöhle: 1. die Beschaffenheit der Zähne; 2. die Grösse des Abstandes, bis zu welchem die Zahnreihen von einander entfernt werden können; 3. die Entfernung zwischen den oberen Schneidezähnen und der Wirbelsäule (bei Weibern im Mittel 7,3—8,0 Cm., bei Männern 8,0—9,0 Cm.).

Demme erreichte nun, bei mittleren Verhältnissen der Mundhöhle, weitaus am häufigsten den 5. Halswirbel (11 mal), den 6. Halswirbel 5 mal. Ausnahmsweise gelangte er bis zum 7. Halswirbel und 1 mal selbst bis zum 1. Brustwirbel, während ebenso ausnahmsweise nur der 2. oder 3. Halswirbel abgetastet werden konnte. Constatirt wurde ferner, dass der Kehldeckel meist in der Höhe des 4. Wirbels liegt, dass aber die Aryknorpel nicht, wie angegeben wird (Braune, Luschka, Henke, Gegenbaur), in Höhe der oberen Hälfte des 4., sondern gewöhnlich in Höhe des 5. Halswirbels standen.

Hatten wir es in dem Falle Krüger (S. 400) mit einer Fractur des 5. Halswirbels zu thun, die an und für sich nicht einmal als sehr hochgradig bezeichnet werden kann, die aber trotzdem durch die gleich-

1) Versuche über die Erreichbarkeit der Halswirbel von der Mundhöhle aus. Berlin, Schade. 1891.

zeitig entstandene Läsion des Rückenmarks zum Tode führte, so giebt es auf der anderen Seite hochgradige Zertrümmerungen der Halswirbel, die ohne gleichzeitige Zerstörung des Marks verlaufen, und die vollständig ausheilen können. Zu den merkwürdigsten und interessantesten derartigen Fällen gehört das 1889 bereits in der Berliner medicinischen Gesellschaft demonstrirte Präparat, dessen genaue Beschreibung wir hier folgen lassen, indem wir zu gleicher Zeit auf die dieser Abhandlung beigegebene Zeichnung Fig. 1 u. 2 (S. 404 u. 405) verweisen.

Dieses Präparat findet schon kurz Erwähnung in der Dissertation von Stein[1]) im Zusammenhang mit der Mittheilung eines anderen geheilten Wirbelbruchs, der aber den unteren Abschnitt der Brustwirbelsäule betraf. Das Präparat stammt aus Frankenthal in der Rheinpfalz und wurde uns damals durch die Liebenswürdigkeit des Herrn Med.-Raths Dr. Zöller daselbst übermittelt. Herr College Zöller hat selbst den betreffenden Patienten gesehen und beobachtet, von ihm stammen auch die Daten des Krankenjournals. Beschrieben oder abgebildet war das Präparat bisher nicht.

Die Krankengeschichte ist kurz folgende:

Patient zog sich durch einen Fall vom Baume die Fractur zu. Ganz gelähmt wurde er in das Hospital zu Frankenthal in der Rheinpfalz gebracht. Die unteren Extremitäten blieben längere Zeit vollständig gelähmt. Doch besserten sich die Lähmungen nach und nach und verschwanden endlich ganz, so dass der Verletzte wieder frei umhergehen und leichte Verrichtungen vornehmen konnte. Er hat bis zu seinem Lebensende dann Pförtnerdienste versehen, allerdings schwer geschädigt durch die Veränderungen an seiner Halswirbelsäule.

Bei der Section fand sich eine ausgedehnte Fractur des 6. und besonders des 7. Halswirbelkörpers, die aber vollkommen knöchern verheilt war. Nach dem Wirbelcanal zu, und zwar vorzüglich nach der linken Seite desselben, hat eine starke Dislocation stattgefunden, und es ragen hier Theile der Wirbelkörper als unregelmässiger, circa 2,5 Cm. langer Höcker, an einigen Stellen bis zu 1,5 Cm. in den Canal hinein. Auf der rechten Seite befindet sich neben dem Höcker eine circa 13—15 Mm. breite Rinne, die wohl zur Aufnahme des zur Seite gedrängten Rückenmarks gedient haben mag. Die zertrümmerten Körper sind an der Vorderfläche glatt mit einander verschmolzen, und zwar so, dass man von dem 7. nur noch die rechte untere Ecke differenziren kann. Der ganze übrige Theil des 7. ist nach hinten dislocirt und bildet den oben beschriebenen Höcker. Ein Längsbruch geht linkerseits schräg von oben lateral nach unten medianwärts durch den ersten Bruchwirbelkörper, dessen linker Seitenfortsatz mit dem Bogen am Körperansatz quer abgesprengt und mit der 1. Rippe medianwärts nach unten dislocirt war. Die Vorderfläche der Halswirbelsäule bildet mit der der Rückenwirbel-

1) Erlangen 1860.

Fig. 1.

Fig. 2.

säule einen Winkel von annähernd 110° und ist nach links von der Sagittalebene ebenfalls um circa 20° abgewichen. Ausserdem hat eine schwache Drehung der Halswirbelsäule von links nach rechts um die Längsaxe stattgefunden. Das starke Vorspringen des unteren Endes des 2. Körpers, wie der darauffolgenden Zwischenbandscheibe, die zwar noch differenzirt, aber verknöchert ist, desgleichen die vollkommene Verknöcherung der vorderen Partien des 3. und 4. Körpers, wie ein starker Callus an dem Köpfchen der 6. Rippe, der auf die beiden angrenzenden Körper übergeht, deuten auf noch ausgedehntere Verletzung der Wirbelsäule hin. Stärkere Osteophytenbildung ist nirgends zu constatiren.

In dem erwähnten Vortrage (l. c.) wurde hervorgehoben, dass das Präparat ein Dreifaches beweise: erstens, dass die Halswirbel-

TABELLE I. *Geheilte*

Nummer	Beobachter	Pat., Geschl. u. Alter	Diagnose	Ursache der Verletzung	Symptome der Verletzung
1	*v. Hauff*, Hosp. Bericht von Kirchheim. 1871.	M.	Fractur des 5. Halswirbels.	Mit dem Kopf in einen Aufzug gerathen.	Kopf nach hinten geneigt und in dieser Stellung unbeweglich; Hals kropfartig nach vorn ausgebaucht, Hautfalte in der Höhe des 5. Wirbels scharf einschneidend; an dieser Stelle der Wirbel sehr empfindlich, Bewusstsein klar, keine Lähmung, Respiration tief und sehr verlangsamt.
2	*Fayrer*, Edinb. med. Journ. Dec. 1871. Vol. XVII. p. 495.	W. 6½	Fractur des Proc. transv. des 6. oder 7. Halswirbels.	Wurde am Kopf auf einen Tisch gehoben.	Knackendes Geräusch beim Aufheben, Schmerzen und Prominenz unten rechts im Nacken an der Schultergrenze; Gesicht nach links gedreht, Kopf kann bewegt werden, keine Lähmung, keine Crepitation.
3	*A. v. Thaden*, Ber. des Alton. Krankh. 1871 bis 1874.	M. 51	Fractur des Epistropheus im Körper und der linken Bogenhälfte.	Sturz von der Treppe.	Steife Haltung des Kopfes, rechts geneigt, nach links gedreht, Prominenz eines Dornfortsatzes, wahrscheinlich des Epistropheus. Linkerseits prominirten die Querfortsätze des 2. u. 3. Druckschmerz an den prominirenden Stellen; Rachenhöhle normal, Trapezius und Sternocleidomastoides beiderseits gespannt.
4	*May*, Amer. journ. of the med. sciences. 1876. Vol. LXXII. p. 417.	M. 56	Fractur des 1., 2., 5. u. 6. Halswirbels.	Sturz einer Höhe von 15 Fuss auf das Hinterhaupt.	Bewusstlosigkeit; Parese der Ober- und Unterextremität, bei knorpelharter Nackenmusculatur Unfähigkeit, Rotationsbewegungen des Kopfes auszuführen. Schluckbeschwerden.

fracturen trotz bedeutender Dislocation ausheilen können; zweitens, dass die Heilung erfolgen kann bei der schwersten Form von Wirbelbruch, der des Körpers; drittens, dass trotz der schweren Knochenverletzung keine directe Verletzung des Marks, sondern nur Compression desselben, wahrscheinlich auch nur durch ein Blutextravasat, das allmählich zur Resorption gelangt ist, stattgefunden hat.

Wir haben nun im Anschluss an dieses interessante Präparat die Literatur der Halswirbelbrüche genau durchgesehen, um ähnliche Fälle zusammenzustellen, und sind dabei auf eine überraschend grosse Zahl ähnlicher Beobachtungen gestossen. Ich lasse die Tabelle dieser Fälle hier zunächst folgen.

Halswirbelfracturen.

Behandlung und Verlauf	Dauer d. Behandlung	Endresultat, eventuell Bestätigung der Diagnose durch Autopsie
Bei fixirten Schultern ohne Wahrnehmung von Crepitation Extension. Schmerz liess nach, es erfolgte leichte Beweglichkeit des Kopfes. Rückenlage.	6 Wochen	Heilung.
Die Diagnose war auf Luxation gestellt, bei der Reduction in Chloroformnarkose wurde aber die Fractur erkannt.	(?)	Heilung.
Extension und Rotation des Kopfes, bei directem Druck auf den prominirenden Proc. spin. Es gelang dadurch, die normale Form des Nackens bis auf die Prominenz des Dornfortsatzes wiederherzustellen. Die Beweglichkeit wurde freier. Kopf durch 30 Tage auf Gypsbrei fixirt, dann auf Sandsack gelagert.	10 Wochen	Heilung. Bei der Entlassung war die Rotation des Kopfes ein wenig beschränkt, bisweilen von Knacken begleitet. Keine Schmerzen. Nach 5½ Jahr Tod an Pneumonie. Section: Geheilter Schrägbruch des Körpers des Epistropheus.
Die Bewusstlosigkeit dauerte 8 Tage; die Bewegungsfähigkeit besserte sich bald so, dass Patient nach 2 Monaten — er war maniakalisch — auf eine Veranda kletterte; nach 4 Monaten entzog er sich durch Flucht der weiteren Beobachtung.	10 Wochen	Heilung. Tod nach 3 Jahren an Suffocation; es war ihm ein Stück Fleisch im Halse stecken geblieben. Section: Eine mit beträchtlicher Dislocation geheilte Fractur verschiedener Wirbel. Körper des Epistropheus nach oben und hinten dislocirt, so dass er das For. vertebr. atlantis fast ausfüllt. Der Proc. odont. abgebrochen und durch knöchernen Callus sowohl mit dem vorderen Bogen des Atlas, wie mit dem Körper des Epistropheus vereinigt. 3. u. 4. Halswirbel unverletzt. 5. u. 6. mit allen Gelenkflächen fest vereinigt, Körper dünner als normal, zusammengepresst.

Nummer	Beobachter	Pat., Geschl. u. Alter	Diagnose	Ursache der Verletzung	Symptome der Verletzung
5	*Küster*, 10. Chirg. Congr. 1881. Bd. II. S. 107.	M. 16	Fractur (?) des 5. u. 6. Halswirbels.	Heftiger Stoss des Kopfes gegen einen Balken.	Schmerzen und Schwäche im rechten Arm, allmählich aufgetretener Gibbus der Halswirbelsäule; keine Lähmungen, keine Schmerzen an der Halswirbelsäule.
6	*Jordison, C.*, Lanc. Oct. 21. 1882. Bd. II. S. 658.	M. 38	Bruch des 5. u. 6. Halswirbels.	Stoss während des Uebersetzens über einen Zaun mit dem Kopfe gegen einen Ast, da das Pferd zu hoch sprang, bei üb. den Hals des Pferdes gebeugt gehaltenem Kopfe.	Bewusstseinsverlust; Vollkommene Lähmung des linken Armes, unvollkommene des rechten. Die Motilität des linken Beines war gestört, rechtes Bein frei. Starke Schmerzen am Hals und beiden Schultern, Formicationen über den ganzen Körper.
7	*Smith*, Lancet. Dec. 13. 1884. Bd. II. S. 1047.	M. 20	Wahrscheinlichkeitsdiagnose des Bruchs einer der unteren Halswirbel.	Kopfsprung von einem 7 Fuss hohen Sprungbrett u. Aufstossen mit dem Kopf auf den Boden des Bassins.	Paralyse beider Arme und des rechten Beines, Parese des linken, Blasenlähmung, Druckschmerz im Nacken, aber nicht circumscript, keine Deviation oder Crepitation, Priapismus. Athmung disphragmatisch, leichte Cyanose.
8	*Strawbridge*, Amer. Med. News. Oct. 10. 1885. Vol. XLVII. p 401.	M. 35	Fractur des 3. Halswirbels. Die Fractur soll durch die Bifurcation des Dornfortsatzes und den linken Bogenabschnitt verlaufen.	Durch eine Locomotive in einen Teich hinabgestürzt.	Bewusstseinsverlust, der einige Tage bestehen bleibt. Ausser einer starken Rechtsdrehung und Unbeweglichkeit des Kopfes keine Lähmungen.
9	*Ritter*, Wien. med. Zeitung. Nr. 46. 1886.	M. 20	Schussfractur des 5. Halswirbels.	—	Lähmung der Extremitäten, des Sphincter vesicae et ani, Fisteln in der Nähe des betr. Wirbels; Schlingbeschwerden durch den im Rachen prominirenden Körper des 5. Halswirbels.
10	*Gerster*, Amer. Med. News. May 14. 1887. Vol. L. p. 553.	M. 13	Fractur des 5. Halswirbels.	Aufstossen des Kopfes auf den Grund beim Sprung ins Wasser.	Crepitation und Dislocation des Proc. spin. des 5. Halswirbels. Lähmung der beiden Oberextremitäten mit Ausnahme d. rechten Schultermusculatur. Lähmung der linken unteren Extremität, der Blase und des Rectum. Parese des rechten Beins. Unfähigkeit, den Kopf aufrecht zu halten.

Behandlung und Verlauf	Dauer d. Behandlung	Endresultat, eventuell Bestätigung der Diagnose durch Autopsie
Nach einigen Wochen Steifigkeit im Genick, musste nach 2 Monaten die Arbeit aufgeben und zu Hause bleiben. Ein mehrmaliger späterer Versuch zu arbeiten musste aufgegeben werden; es trat Lahmheit des rechten Armes und beider Beine, endlich auch des linken Armes ein, die sich zur vollkommenen Lähmung entwickelte. Lähmung der Blase, Stuhlgang träge. 1½ Jahr nach der Verletzung Brisement forcé mit nachfolgender Extension.	1¾ Jahre	Heilung. Es war angenommen worden, dass die Fractur eines Wirbelkörpers zunächst ohne Verschiebung zu einer immer stärker werdenden Dislocation mit allmählicher Compression des Halsmarks geführt habe.
Absolute Ruhe; als am 9. Tage das Bett geordnet und der Patient bewegt wurde, konnte deutlich Crepitation constatirt werden.	16 Woch.	Pat. ging umher, den Kopf etwas nach vorn geneigt.
Ruhelage.	10 Woch.	Vollkommene Wiederherstellung bis auf eine Steifigkeit im Nacken.
Es wurde anfänglich Luxation diagnostizirt und in sitzender Stellung des Patienten durch Extension und Drehung die Reposition verursacht. Dieselbe gelang leicht; sowie jedoch die Extension nachliess, trat die alte Stellung wieder ein. Beim Anheben des Kopfes liess sich eine Fractur am 3. Halswirbel feststellen. Anlegung eines Stützapparates.	7 Woch.	Heilung.
Operative Entfernung des Proc. spinos. und des abgelösten Wirbelbogens. Danach Abnahme des Fiebers, Decubitus und der Lähmungen.	1 Jahr	Pat. konnte nach dieser Zeit seinem Beruf als Hirt nachgehen. Fistel im Nacken, im Schlunde immer noch die Prominenz zu fühlen.
¾ Jahre lang Extension in Glisson'scher Schwebe. 9 Mon. nach dem Unfall geht Patient mit Krücken umher.	ca. 1 Jahr	Ataktischer Gang, Lähmung und Atrophie der Extensoren der linken Hand.

Nummer	Beobachter	Pat., Geschl. u. Alter	Diagnose	Ursache der Verletzung	Symptome der Verletzung
11	*Sonnenburg* (s. Abbildung u. Text dazu S. 404.)				
12 218)[1]	*Dumesnil*, Gaz. des hôpit. 1862. p. 470.	M. 36	Fractur des 3. u. 4. Halswirbels.	Beim Ausladen eines Schiffs Fall vom Verdeck auf den Quai, mit der Halswirbelsäule aufschlagend.	Bewusstlosigkeit ungefähr ½ St. dabei allgem. Convulsionen. Heftiger lebhafter Schmerz längs der Wirbelsäule vom Hals in der Gegend der 3.—4. Halswirbels ausgehend; Taubheit in Armen und Beinen, besonders der rechten Seite.
13 (219)	*Olivier*, Traité des maladies de la moelle épinière. 3. édit. Paris 1837. T. I. p. 294. Obs. 18.	M. Erw.	Fractur der Halswirbelsäule in der Höhe des 4. u. 5. Halswirbels.	Von einem Karren hintenüber herabgefallen, so dass d. hintere Theil des Halses u. Kopfes auf den Boden aufschlug.	Heftiger Schmerz im Nacken. Paralyse der Arme und Beine, ... ker als rechts ausgesprochen, ... auf der linken Seite fast vollkommen, ... loschene Sensibilität rechts nur ... mindert war. Respiration etwas ... Die Bewegungen der MM. der Schulter und des Halses deuteten hinreichend Antheil an, den sie an dem Respirationsact nahmen; das Zwerchfell nicht paralysirt.
14 (221)	*Whitmore u. Hilton*, Lanc. 1860. Vol. II. p. 403. mit Abbildung.	M. 21	Fractur der unteren Halswirbel.	Sturz von einem Baume.	Vollständige Bewusstlosigkeit, Paralyse des Körpers, Respiration unvollkommen, äusserst schwach. Nach einer Reihe von Stunden das Bewusstsein und die Körperwärme zurückgekehrt. Vollst. motorische Paralyse des ganzen Körpers mit Ausnahme des Kopfes und oberen Theiles des Halses; Paralyse der Blase; es waren nicht die geringste Spur einer Fraktur vorhanden, aus den allgem. Symptomen doch die Diagnose gestellt.

1) Die eingeklammerten Zahlen bezeichnen die Nummern in der Casuistik bei

Behandlung und Verlauf	Dauer d. Behandlung	Endresultat, eventuell Bestätigung der Diagnose durch Autopsie
Energ. Antiphlogose. Nach 4—5 Tagen allmähliche Rückkehr der Sensibilität und Motilität. Mittlerweile brach bei dem bis dahin ganz gesunden Pat. ein deutlicher epileptischer Anfall aus. Nach 2½ Jahr Aufnahme in eine Irrenanstalt. Damals war der Hals absolut unbeweglich, deutliche Deformität, der Kopf auf die linke Seite der Brust geneigt. Sensibilität und Motilität links etwas verringert. Wöchentlich 1—2 epileptische Anfälle. Tod 7 Mon. nach der Aufnahme.	Tod ungefähr 3 J. nach den Unfall	Cervicaltheil der Wirbelsäule nach links gebogen, bewirkt durch fibröse Stränge. Am Bogen des 3. Halswirbels deutliche Spuren eines organisirten Callus. 3., 4. und 5. Halswirbel hinten von einer abnormirten Knochenschicht bedeckt. Keine Untersuchung der Medulla.
In der ersten Zeit hartnäckige Verstopfung (Clysma) und Harnverhaltung (Catheterisation); nach ungefähr 14 Tagen Bildung eines Brandschorfs am Kreuzbein; das daraus entstehende Geschwür vergrösserte sich nicht weiter. Allmählich wurde Stuhl- u. Urinentleerung eine willkürliche, gleichzeitig die Bewegungen der Glieder freier, die Sensibilität trat wieder ein, die Ulceration am Kreuzbein vernarbte. Bald waren alle Erscheinungen der Paralyse verschwunden. Patient ging an einem Stock.	3 Monate (Tod 40 T. später)	Nach 3 Mon. vollkommene Heilung, mit Ausnahme einer geringen Schwäche in den Beinen beim Gehen. Am Tage des Austritts ging Pat. den ganzen Tag herum, um Arbeit zu suchen, that aber wieder einen Fall, und alle früheren Erscheinungen kehrten in verstärktem Maasse zurück. Tod infolge eines entstandenen ausgedehnten Decubitus und Eiterfieber 40 Tage nach dem Recidiv. Section: Luxation des Körpers des 4. nach vorn auf den 5. um mehrere Linien, beide durch einen halbkreisförmigen Callus vereinigt, aber an mehreren Stellen gebrochen. Beträchtlicher Vorsprung des oberen Randes des Körpers des 5. in den Can. vertebr. Ausserdem der obere linke Fortsatz des 5. gebrochen, der entsprechende des 4. nach vorn dislocirt. Der 4. Halswirbel hatte eine halbe Rotation von rechts nach links auf dem 5. erfahren, so dass die linke Hälfte der Med. mehr durch den linken hinteren Bogen des 4. comprimirt war. An der Med. eine merkliche Einschnürung, besonders an der Hinterfläche.
Catheterismus stets erforderlich. Nach einigen Wochen war ein gewisser Grad von Beweglichkeit des Kopfes und Halses und der Sensibilität in derselben Ausdehnung hergestellt; der Rest des Körpers zeigte Jahre lang eine vollst. motor. und sensib. Paralyse. In der letzten Zeit des Lebens vollst. Verlust der Sensibilität in den Armen und Beinen, ausgenommen auf der linken Seite bis zum Ellbogen. Die MM. der linken Schulter mehr entwickelt als der rechten. Patient zeichnete u. malte mit Hülfe der Zähne, in denen er den Stift oder Pinsel hielt. 14 Jahre nach dem Unfall wurde er mit seinem kleinen Rollwagen umgeworfen und starb an einer Brustaffection.	Tod nach 14 Jahren	Section: Die Körper und Bogen des 5., 6. u. 7. Halswirbels knöchern unter einander verschmolzen; der Körper des 6. dislocirt und ragt nach hinten in den Can. vertebr. hinein und war ohne Frage die Ursache der Paralyse. Die Bandscheiben sind zwar geschwunden, ihre Umrisse aber noch sichtbar und ihre Stelle vom Knochen eingenommen, die dünne Corticalschicht d. Wirbelkörper noch erkennbar.

Nummer	Beobachter	Pat., Geschl. u. Alter	Diagnose	Ursache der Verletzung	Symptome der Verletzung
15 (222)	*James Spence*, Edinbg. medic. Journ. 1860. Nov. p. 410.	M. 27	Fractur des 7. Halswirbels.	Fall rücklings über ein Geländer 7 Fuss hoch herab.	Bewusstlosigkeit 1 Stunde lang. Alle Erscheinungen von Paraplegie. unwillkürl. Abgang von Urin und Faeces. Fractur des 7. Halswirbel, sich durch Crepitation bei Verkürzung u. Hervorwölbung des nach vorn, unregelmässige Depression Prominenz hinten kundgebend.
16 (223)	*Houzelot.* Traité des maladies de la moelle épinière. 3. édit. Paris 1837. T. I. p. 294. Obs. 19.	M. 28	Fractur des Bogens des 7. Halswirbels.	Sturz von einem Wagenrade hintenüber mit dem Nacken auf den Boden, bei starker Beugung des Kopfes nach vorn.	Sehr starke Dyspnoe, Sprache und mühsam, Mund leicht rechts vollständige Paralyse der Beine, des Mastdarms; an dem linken und mot. Paralyse, der rechte stängig paralysirt, schmerzhaft nenter halber Beugung des gers. Contusion der Hinterhaupt Abweichen des Proc. spin. links, mit Beweglichkeit satzes und des Wirbelbogens.
17 (224)	*Hamilton*, Fractures and Dislocations. p. 151.	M. 40	Fractur des 7. Halswirbels.	Von einem beladenen Wagen herabgeworfen, wahrscheinlich mit Hinterkopf u. Nacken auffallend.	Bewusstlosigkeit mehrere Stunden Paralyse der Unterextremitäten Blase.
18	*Sonnenburg*, Berl. med. Gesellschaft. Demonstration in d. Sitzung vom 20. Febr. 1889.	M. 29 Dachdecker	6. u. 7. Halswirbel.	Stürzte 1878 2 Etagen hoch vom Dach herab. Er stürzte rücklings, schlug Fallen erst auf einen Baum auf, dann mit dem Kopf die Erde. Konnte aufstehen und, nachdem er sich hatte, sogar weiter arbeiten.	Schmerzen im Nacken.
19	*Sonnenburg*, Ebenda.	M. 36	3. (4.?) Halswirbel.	Sturz August 1881 vom Hängeboden auf den Kopf.	Besinnungslosigkeit, heftige Schm im Genick, Kopf kann besonders nicht rechts gedreht werden. Starke Dysp

Behandlung und Verlauf	Dauer d. Behandlung	Endresultat, eventuell Bestätigung der Diagnose durch Autopsie
Kopf und Hals auf ein Kissen bandart. Schon nach einigen Stunden erschwanden die vollständige Paralyse und alle die erschreckenden Symptome, und nach einigen Tagen konnte Patient nur mit Mühe ruhig gehalten werden, da er nur sehr geringe Unbequemlichkeiten fühlte.	25 Tage	Patient verliess nach 25 Tagen das Hospital und nahm, obgleich die Dislocation noch fortbestand, 2 Wochen später sein Geschäft als Brauer wieder auf. Einige Zeit darauf trat ziemlich plötzlich eine allmählich zunehmende Paralyse auf, die jedoch durch eine entsprechende Behandlung beseitigt wurde, wonach Pat. definitiv geheilt war.
V. S., Blutegel, Catheterismus; nach 3 Tagen unwillkürlicher Abfluss des Urins, hartnäckige Verstopfung bis zum 17. Tage, dann reichliche Entleerungen von 6 zu 6 Tagen durch Purgantien. Nach 4 Wochen Wiederherstellung der Functionen der Blase und des Mastdarms; die Sensibilität in den Beinen und dem rechten Arme weniger abgestumpft, die Sprache leichter, Verziehung des Mundes verschwunden, Pat. konnte auf den Beinen stehen, einige Schritte thun, den linken Arm bewegen. Im 5. Monat wurde das bis dahin im Nacken getragene Vesicat. fortgelassen; allgem. Fortschreiten der Besserung.	13 Mon.	Gang leicht, mit etwas Schleppen des linken Beines; das rechte Bein hat seine volle Kraft zurückerhalten; die sens. und mot. Paralyse im linken Arm fast ganz verschwunden, ebenso im rechten; die Finger der rechten Hand jedoch noch in demselben Grade retrahirt. — Etwa 22 Monate später erkrankte Pat. an einem Schleimfieber mit nachfolgendem Lungenkatarrh, welches die Application eines grossen Empl. Tart. stib. zw. den Schultern erforderlich machte; danach wurde die Retraction der Finger der rechten Hand beseitigt und die Beweglichkeit der linken ganz frei; auch das linke Bein bekam mehr Kraft, der Gang mehr Regelmässigkeit bei fortgesetzter Anwendung von Tart. stib. im Nacken und Rücken.
4 Wochen lang musste die Blase mit dem Katheter entleert werden.	—	9 Mon. nach der Verletzung: Der Proc. spin. des rechten Halswirbels nach der linken Seite hinübergeschoben, der Kopf stark nach vorn gebeugt, Pat. ist unfähig, denselben gerade zu richten. Pat. konnte einige Schritte, jedoch nicht ohne grosse Anstrengung, gehen und hatte fast fortdauernd Schmerzen in den Beinen, verbunden mit excessiver Unruhe und Schlaflosigkeit, gegen die er grosse Dosen Morph. nehmen musste.
Keine Behandlung.	—	Deutliche Prominenz und Difformität der Proc. spinosi des 6. u. 7. Halswirbels. Das Kinn kann nur bis zu 6 Cm. der Incisura sterni genähert werden. Callusbildung wurde ohne Weiteres bei der Demonstration des Pat. von den Anwesenden anerkannt.
Extension, Anfang December schien die Fractur consolidirt. Vom Rachen aus fühlte man 2 stark prominirende Wirbel. Hals war steif, aber in normal. Haltung. Schluckbeschwerden und Dyspnoe bestanden noch. Letztere infolge Erkältung so heftig, dass Januar 1882 Tracheotomie gemacht werden musste. Damals wurde eine auffallende Dislocation des 3. und 4. Halswirbels gefunden. Die oberen Proc. spinosi sprangen weit vor die unteren lagen in der Tiefe.	—	1889 wurde der Patient in der med. Gesellschaft vorgestellt. Man fühlte noch deutlich die Reste der Fractur, eine starke Prominenz vom Rachen und ausserdem deutliche Verschiebung am 3. u. 4. Halswirbel vom Nacken aus.

Diese vorstehenden 19 Fälle beweisen, dass ein Halswirbelbruch auch schweren Grades zweifellos ausheilen kann, und wenn man bedenkt, dass die Halswirbelfractur eine relativ seltene Verletzung ist, so muss die Möglichkeit, aus der Literatur eine so grosse Anzahl gut beobachteter geheilter Fälle zusammenstellen zu können, den Gedanken nahe legen, dass die bis heute fast allgemein angenommene absolut infauste Prognose bei diesen Verletzungen unhaltbar sei. Man hat dabei offenbar übersehen, dass Brüche der Halswirbel vorkommen ohne gleichzeitige Verletzung des Rückenmarks. Abgesehen vielleicht von dem unter Nr. 5 angeführten Falle (Küster), der als cariöser Process gedeutet werden könnte, glaube ich bei den übrigen die Diagnose aus dem aufgenommenen Befund als vollkommen gesichert annehmen zu können, zumal bei 6 Fällen (Nr. 3, 4, 11, Gurlt 218, 219, 221) die später erfolgte Section die Diagnose erhärtete.

Es wurden absichtlich aus dieser Statistik nicht genau beobachtete oder zweifelhafte Fälle ausgeschieden, wie z. B. der von Lauth veröffentlichte. Es handelt sich um einen aus dem zweiten Stockwerk gestürzten Menschen. Die Ausheilung erfolgte mit Deformität und Steifheit der Wirbelsäule, aber ohne Zurückbleiben einer Paralyse. Der Tod erfolgte 3 Jahre später an Pericarditis, und die Section ergab eine Ankylose des Hinterhaupts mit dem Atlas, Ankylose zwischen 3. und 4. Halswirbel, die Körper waren höckrig und deformirt durch Substanzverlust, das Intravertebralligament zerstört; der vordere Theil des 5. Körpers war zerstört und nach hinten sehr dünn, so dass der Körper des 4. nach vorn den des 6. berührte und die Wirbelsäule hier einen zurücktretenden Winkel bildete. Der untere Theil des Körpers des 4. war stark nach vorn getrieben, ein Theil davon ragte als Tuberkel nach links in den Canal vor. Jedoch bemerkt schon Gurlt[2]) bezüglich dieses Falles: „Es kann nicht mehr mit Sicherheit angegeben werden, ob hier eine Fractur, vielleicht mit nachfolgender Resorption einzelner Theile, und an welchen Wirbeln diese stattgefunden hat, oder ob die vorhandenen Veränderungen, namentlich die Ankylosen, insgesammt Folgen einer ulcerativen Entzündung sind".

Auf einen anderen Fall, der wahrscheinlich auch als Fractur gedeutet werden muss, macht Thaden[3]) aufmerksam. Es wird nämlich von Shaw ein Fall von Nackenverstauchung aufgeführt, bei

1) Memoires de l'Academie royale de Médecine. T. IV. 1835. p. 442.

2) Beiträge zur vergl. patholog. Anatomie der Gelenkkrankheiten. Berlin 1853. S. 158 u. 198.

3) Ueber Wirbelverletzungen. Archiv f. klin. Chir. Bd. XVIII.

welchem sich seitlich vom 4. Halswirbel eine schmerzhafte Geschwulst, Unmöglichkeit den Nacken zu bewegen, und Lähmung vorfand. Die Lähmung verschwand schon nach 12 Stunden, dagegen bedurfte es eines Monats absoluter Ruhe, um Beugebewegungen, und noch weiterer 9 Wochen, um immerhin noch schmerzhafte Drehbewegungen ausführen zu können.

Bei den angeführten Heilungen war, wie überhaupt bei den Halswirbelbrüchen, der 5. und 6. Wirbel am meisten betroffen, somit eine Stelle, die unterhalb des Abganges des Nerv. phrenicus liegt, was für die Prognose günstig ist. Da bei den Kranken das Leben erhalten blieb und die Functionen mehr oder minder gut sich wieder einstellten, so muss angenommen werden, dass es nie zu einer vollkommenen Zerstörung oder Trennung des Rückenmarks gekommen war. Denn eine Regeneration des einmal zerstörten Marks findet aller Wahrscheinlichkeit nach nicht statt. Wenn auch von Brown-Séquard[1]) bei der Taube eine Regeneration des Rückenmarks und von Voit[2]) eine solche bei demselben Thier im Gehirn zweifellos beobachtet wurde, so ist doch die von Naunyn-Eichhorst[3]) und Dentan[4]) behauptete Regeneration beim Hunde nach den Untersuchungen von Schiefferdecker[5]) als nicht vorhanden zu betrachten. Bei den Versuchsthieren (Hunden) des letzteren Forschers kam es zwar zur Verheilung des durchschnittenen Marks, aber nur durch eine Bindegewebsnarbe, in der jedoch keine Spur einer Nervenfaser zu entdecken war. Dagegen blieb das Leben der Thiere mehrere Male erhalten, und zwar über Jahresfrist, nach welcher Zeit die Thiere zu anderen Experimenten benutzt wurden und zu Grunde gingen. Analog diesen Fällen brauchte also der Mensch auch nicht an einer queren Zerstörung des Rückenmarks zu sterben. Doch schliessen sich an eine solche immer so missliche Zustände an (Decubitus, Cystitis), dass infolge derselben der Tod erfolgt. Es muss deshalb angenommen werden, dass in den Fällen, wo Heilung eintritt, das Rückenmark wenigstens noch zum grössten Theil erhalten oder nur

1) Sur la faculté de régénération des tissus de la moelle épinière. Med. Exam. 1852. p. 379.

2) Sitzungsberichte der kgl. bayer. Akademie der Wiss. zu München. Jahrg. 1868. Bd. II. 1874.

3) Archiv f. exp. Pathologie und Pharmakologie. Bd. II. 1874.

4) Quelques recherches sur la régénération fonctionelle et anatomique de la moelle épinière. Inaug.-Diss. Bern 1873.

5) Ueber Regeneration, Degeneration und Architectur des Rückenmarks. Virchow's Archiv. Bd. 67. S. 542.

so weit lädirt war, dass eine Erholung stattfinden konnte. Ohne Zweifel hat es sich oft um eine vorübergehende Compression des Rückenmarks durch ein Blutextravasat gehandelt, da öfter nach langem Bestehen einer ausgedehnten Lähmung eine fast vollständige Wiederherstellung beobachtet wurde.

Die Lähmung, und zwar die sensible wie motorische, wird von Gurlt als das wichtigste und fast nie mangelnde Symptom der Wirbelbrüche überhaupt dargestellt. In gleicher Weise hält Shaw die Paralyse für „unzertrennlich vom Bruch der Hals-, Rücken- und der zwei oberen Lendenwirbel". Diesen Angaben gegenüber bemerkte v. Thaden (l. c.), dass in den 270 von Gurlt zusammengestellten Fällen allein 21 mal gleich nach der Verletzung die Lähmung fehlte, welche sich

Tabelle.

Fälle, in denen der Patient nach der

sowie Fälle, in denen Lähmungen erst spä

Nummer	Beobachter (Jahr)	Patient	Sitz der Verletzung (durch Section ermittelt)	Entstehung der Verletzung	Tod
1 (1)[1]	*Speyer*, Deutsche Klinik 1851. S. 175.	M. 49	Schiefbruch beider Bogen des Atlas. Querfractur des Proc. odont. sämmtl. ohne Dislocation.	Fall auf den Kopf aus beträchtlicher Höhe.	ungefähr nach 8 Tagen (plötzlich
2 (44)	(?)	M. 43	Fr. des Proc. spin. d. 5. Halswirbels; der Körper desselben von dem des 6. getrennt.	Fall 12 Fuss hoch herab auf die Tubera ischii.	23 Tage (plötzlich

1) Die eingeklammerten Zahlen bezeichnen die Nummern in der Casuistik bei Gurlt

bei 5 Fällen in den ersten 24 Stunden einstellte, so dass das Verhältniss des Vorhandenseins der Lähmung zum Fehlen wie 17:1 wäre. In der erwähnten Casuistik werden 102 tödtlich verlaufene, durch das Sectionsresultat erhärtete Halswirbelbrüche aufgezählt, und unter diesen finden sich 7 Fälle ohne Lähmung, was also ein Verhältniss von 15:1 ausmachen würde. Ich gebe zur leichteren Orientirung in Tabelle II diese Fälle mit noch einigen anderen aus der übrigen Literatur tabellarisch zusammengestellt, und zwar sind es Fälle, in denen Patient nach dem erlittenen Halswirbelbruch noch hat gehen können, und Fälle, in denen gar keine Lähmungserscheinungen anfangs vorhanden waren oder erst sehr spät auftraten (Fehlen der Lähmungen des Mastdarms und der Blase).

I.

Halswirbelbruch noch hat gehen können.

uftraten (durch Sectionen festgestellte Brüche).

Symptome unmittelbar nach der Verletzung		Symptome im weiteren Verlaufe der Behandlung	Sectionsresultat	Bemerkungen
örtliche	allgemeine			
Pat. ging zu Fuss 2 St. weit nach Hause. Geringe Anchwellung in d. egend d. 2. Halsirbels. Schmerz ei passiv. Rotat. es aufrecht unbeeglich gehaltenen Kopfes.	Am folgenden Tage eine gewisse Schwäched. Oberextremitäten und Nackenschmerzen.	Blieb 8 Tage ohne ärztliche Hülfe, bei Zunahmed. Beschwerden bis zu vollst. mot. Paral. der Oberextrem. Temp.-Abnahme, mit theilweiser Erhaltung der Sensibilität. Gang unsicher. Tod plötzlich, ohne besondere Zufälle.	Gering. Extravasat auf d. unversehrten Häuten; keine Compress. bei streng aufrecht gehalt. Kopf.	Plötzlicher Tod, wahrscheinlich durch eine Bewegung.
Keine Verletzung ufzufind.; einige Schmerzen im Nacken u. in der Lumbalgegend.	Vollständig freier Gebr. aller Glieder.	Nach 12 St.: Mot. Par. der Beine, mit Vermind. d. Sensib. Lähm. d. Blase, unwillkürl. Stuhlgang; in dies. Zustand blieb Pat. 23 Tage, an welchem Tage die Tochter ihre Arme um seinen Hals legte, um ihn zu umarmen, dabei Convulsionen und in wenigen Sec. Tod.	Extravasat im ganzen Can. vertebr. unterhalb d. Verletzung; im Innern der Med. unzählige Menge von Blutflecken.	—

Nummer	Beobachter (Jahr)	Patient	Sitz der Verletzung (durch Section ermittelt)	Entstehung der Verletzung	I
3 (97)	*John Simon*, 1854. Transact. of the Pathological Society. Vol. VI. p. 42.	W. 18	Horizont. Bruchlinie durch den Körper d. 7., gerade über seiner unteren Fläche. Ausser einem sehr geringen Klaffen vorn nicht die geringste Dislocation vorhanden; Lig. long. post. nicht zerrissen.	Sturz 11—12 Fuss hoch eine Böschung hinab.	
4	*Moltière*, Gaz. des hôp. 1866, 133.	M. 45	Fractur des 5. u. 6. Halswirbels.	Fall aus der Höhe einer Etage auf den Scheitel.	
5	*J. Hutchinson*, Lond. Hosp. repot. 1868. p. 210.	M. 24	Fractur des Proc. odont. hart an seiner Basis. Derselbe mit dem Atlas, der subluxirt, knöchern verwachsen. Ankylose.	Ein schwerbelad. Schiebkarren stiess gegen einen Stein. Das Tragband, das dem Pat. über den Nacken ging, zerriss.	
6	*A. v. Thaden*, Arch. f. klin. Chir. 1875. Bd. XVIII. S. 427.	M. 70	Fractur des Proc. odent. an der Wurzel, ohne Dislocation. Diagn. intra vitam: Verstauchung der Halswirbelsäule.	Sturz in eine tiefe Sandgrube; lag zuerst besinnungslos, ging dann in seine Wohnung, am nächsten Morgen zu Fuss ins Hospital.	

Symptome unmittelbar nach der Verletzung		Symptome im weiteren Verlaufe der Behandlung	Sectionsresultat	Bemerkungen
örtliche	allgemeine			
Pat. erholte sich bald und konnte 3—4 engl. Meilen nach Hause gehen und 11 Tage lang in einer Fabrik arbeiten. Dann unbestimmte heftige Schmerzen im Körper, starkes Fieber, leichte Delirien, keine Lähmung. — Am 16. Tage Taubheit und Zuckungen in den Extremitäten, besonders den unteren, am Abend die willkürliche Bewegung der Beine ganz, der Arme fast verloren; Sensibilität in beiden sehr vermindert. Puls 130. Resp. 55; starke Tympanitis; Tod unter Delirien.			Im Can. vertebr. ausserhalbd. D. mater eine grosse Menge Eiter, von 2 Zoll unterhalb des For. occipit. die ganze Länge der Medulla herabgehend. Die Aussenfläche der D. mater durch entzündl. Ablagerungen rauh; keine Veränderung der Medulla selbst.	Der Eiter hatte sich an einigen For. intervert. längs den heraustretend. NN-scheiden entlanggezogen, war zw. 1. u. 2. Hw. hervorgetr. u. d. Theilung d. 1. Dorsalis folgend zw. d. tief. Rücken-Mm. ergoss.; 1 and. Senkung auf d. linke Seite des Mediast., unt. d. cap. der 1. Rippe.
Pat. konnte nach dem Fall sofort aufstehen und, von 2 Mann unterstützt, nach Hause gehen. 4 Stunden später wurde er nach dem Hospital gebracht. Bewusstsein erhalten. Temperatur erhöht. Athmung frequent. Keine Störung der Blase und des Rectum. Druck auf die Gegend des 7. Halswirbels schmerzhaft. Unterextremitäten jetzt gelähmt, obere leicht paretisch. Am 2. Tage nach der Verletzung starb Pat. unter den Erscheinungen der Dyspnoe.			Das Rückenmark wurde von den abgebrochenen und umgeschlagenen Proc. spin. des 5. Halsw. leicht comprimirt.	—
Pat. konnte gleich darauf gehen, indem er seinen Kopf stützte. Am nächsten Tage ging er noch immer in gleicher Weise, seinen Kopf stützend, einige Meilen weit zu einem Arzt. Mehrere Tage später fiel er ohne besondere Ursache zu Boden. Aufnahme in das Hospital. 2 Tage nach Aufnahme Taubheitsgefühl in den Extremitäten. Motilität ungestört. Der Zustand besserte sich derart, dass Patient wieder ohne Beschwerden umherging. 1½ Jahre später durch starken Husten Verschlimmerung, Lähmung der unteren Extremitäten der Blase und des Mastdarms. Kopf war auf das Sternum herabgesunken und stark nach rechts geneigt.			Rückenmarkskanal hochgradig verengt. Keine Anzeichen eines cariösen Processes.	Anfänglich wird die Fractur ohne jede Dislocation bestanden haben.
Lang. Hautwunde, am Kopf Schmerz bei Kopfdrehen. Keine Druckempfindlichkeit. Keine Deformität. linke Pupille eng.	—	Am 4. Tage Schmerzen beim Schlucken ohne nachweisbare Ursache. Brennen in den Händen. Erysipelas capitis. Delirium.	Bruch des Zahns an der Wurzel. Zwischen den Bruchflächen 2 lose Fragmente. Der gebrochene Zahn nicht dislocirt. Die Bänder erhalten bis auf die untere Insertion des Lig. cruciat. Bluterguss im vorderen Gelenk des Zahns.	Todesursache: Erysipelas.

Nummer	Beobachter	Patient	Sitz der Verletzung (durch Section ermittelt)	Entstehung der Verletzung
7 (15)	*Speyer*, Deutsch. Klin. 1851. S. 176.	M. 25	Vollständige Trennung des 3. u. 4. durch Fr. der Proc. transv. beider Wirbel; Zerreissung des ligam. Apparates; durch 1 damit besteh. Dislocat. ad longit. ein Einblick auf die freiliegenden Rückenmarkshüllen gestattet.	Trunken über das Treppengeländer 2 Stock hoch auf den steingepflasterten Flur gefallen.
8 (33)	*Huguier u. Campana*, 1857. Bull. d. l. Soc. anat. de Paris. T. XXXII. 2. Sér. T. II. p. 287.	M. 47	Diastase zwischen 3. u. 4. um wenigstens 3 Cm.; die Ligg. links in grosser Ausdehnung zerrissen; die Art. vert. daselbst intact, aber eingespannt, ihr Kaliber verringert. Fr. d. Proc. transv. der 4. und 5. auf der rechten Seite.	Bei dem zu Boden gewor- fenen, auf der linken Seite liegenden Pat. wurde die r. Hälfte des Halses von dem Rade eines schwer beladenen Wagens berührt.
9 (66)	*Holt*, Lancet. 1850. Vol. I. p. 700.	M. 45	Den Körper des 5., 6. und 7. in ihrer ganzen Dicke gebrochen, eine Portion der Fragmente mehr oder weniger nach vorn dislocirt.	Pat. ist unter ein Pferd gerathen, welches auf ihn fiel.
10 (75)	*A. Cooper*, Dislocat. and Fract. 1842. p. 547. case 341.	M. 49	Der Körper des 6. horizontal gebrochen und die daruntergelegene Substanz des Wirbels mit afficirt; jedoch eine nur sehr unerhebliche Dislocation vorhanden.	Durch eine herabfallende Schiffsluke auf dem Deck niedergeworfen.
11	*Hutchinson*	M. 45	Fractur des 4. Halswirbels.	Sturz auf den Kopf aus einer Höhe von 30 Fuss.
12	*Sonnenburg*, Fall Hasenpflug S. 397.	—	—	—

Aus der Tabelle II geht hervor, dass bei 5 Fällen von Halswirbelverletzungen, die mit Tod endigten, und bei denen durch die Section das thatsächliche Vorhandensein einer Wirbelfractur constatirt wurde, die Patienten im Anfang keine Lähmung zeigten, im Gegen-

Symptome unmittelbar nach der Verletzung		Symptome im weiteren Verlaufe der Behandlung	Sectionsbericht
örtliche	allgemeine		
Widernatürliche Beweglichkeit des Kopfes ohne Crepitation, Schmerz am 3. Halswirbel.	Erscheinungen von commotio cerebri 12 Stund. lang, dann Abgeschlagenheit in den nicht gelähmten Gliedern.	Tod plötzlich, vielleicht durch eine Bewegung des bis dahin statuenartig steifen Pat.	Kleines Extravasat auf der Med. gelegen, mit dem grossen äusseren Extravasat communicirend in der Musculatur vom 3. Halswirbel. — 1 Bw. ausgedehntes Blutextravasat.
Keine Deformität, grosse Ekchymose an d. rechten Seite des Halses bis zur Schulter hin; Haut excoriirt.	Resp. u. Deglut. ohne Mühe und Schmerz; Mobilität u. Sensibilität anfänglich nicht verändert.	Am 2. Tage lebhafte Reaction; Verminderung der Mobilität in beiden Beinen, stärker noch in beiden Armen, besonders dem linken; Sensibilität fast normal. In den letzten Tagen Delirien; Tod plötzlich, ohne bekannte Veranlassung.	Dura mater stark gespannt, ohne Spur von Zerreissung. Reposition war auch an der Leiche unmöglich, indem die sich zwischen die linken Gelenkfortsätze legenden Fragmente der Knorpelscheibe dies verhinderten.
Keine Verletzung aufzufinden.	Keine Lähmung.	Am folgende Tagen vollständige Par. der Beine, jedoch noch Reflexaction durch Reizung der Fusssohlen; Secessus involunt. Leib sehr empfindlich. Am 2. Tage auch die Reflexaction vernichtet, Am 4. Tage Tymp., am 5. Tage auch Paralyse der Arme; Erschöpfung.	Starkes Blutextravasat zwischen dem Can. vertebr. und der Medulla.
Keine Spur von Verletzungen, ausser Schmerzen.	Anfangs halbe Bewusstlosigkeit, Extremitäten werden willkürlich bewegt, aber mit Schmerzen.	Am 9. Tage erythemat. Erysip. am Rücken; Besserung desselben; 1 Tag vor dem Tode Secess. involunt., kurz vor letzterem heftige spasmadische Schmerzen in der rechten Seite.	Die Nieren von erbsen- bis bohnengrossen Cysten durchsetzt. Am linken Oberschenkel die Muskeln u. ihre Umgebung an einigen Stellen von fibrinösen und theilweise eiterigen Exsudaten durchsetzt.
Keine Abnormitäten an der Wirbelsäule. Schmerzen im Nacken.	Motilitäts- u. Sensibilitätsstörungen traten erst einige Stund. nach d. Aufnahme ins Krankenhaus auf.	—	Theilweise Zerreissung des Intervertebralknorpels zwisch. 4. und 5. Halswirbel. Keine Dislocation. Etwas Blut zwischen Dura und Knochen. Keine Ekchymosen im Rückenmark.
—	—	—	—

theil noch den freien Gebrauch ihrer Glieder hatten und noch längere Zeit zu Fuss gehen konnten. Bei dieser Berechnung ist der Fall III (Simon) nicht in Betracht gezogen, da man in diesem vielleicht an eine Complication mit Caries denken könnte.

Ferner sind 6 Fälle zusammengestellt, gleichfalls mit Sectionsberichten, in denen ebenfalls keine Lähmung, wenigstens nicht in ausgesprochenem Maasse, gleich nach der Verletzung vorhanden war. Hierhin ist auch der früher genauer mitgetheilte Fall Hasenpflug[1]) zu zählen, bei welchem eine Halswirbelfractur durch die Autopsie festgestellt wurde, ohne dass im Leben irgend eine Paralyse beobachtet worden wäre. Wenn auch bei der Angabe „keine Lähmung" das Fehlen des Mastdarm- und Blasenlähmung angenommen werden muss, so finden wir in einigen Krankengeschichten das Fehlen der letzteren noch ganz besonders hervorgehoben. Die Lähmungserscheinungen von Blase und Mastdarm ist man im Allgemeinen gesonnen als typische anzunehmen.

Es muss demnach, da aus der veröffentlichten Casuistik eine so grosse Anzahl von Fracturen sich findet (Tab. I u. II), die keineswegs den als gewöhnlich beim Halswirbelbruch angenommenen Typus zeigen, und andererseits diese Brüche nicht zu den alltäglichen Verletzungen gehören, der Schluss gezogen werden, dass dieser Typus oft eine Modification erleidet und es oft unmöglich ist, bald nach der Verletzung eine irgendwie genaue Diagnose, besonders was die Schwere des Falles angeht, zu stellen.

Es sind in den Tabellen noch einige Fälle aufgezählt, bei denen eben gerade aus dem Fehlen der bedrohlichen Symptome und aus dem anfänglich guten Verlauf die Berechtigung einer guten Prognose hergeleitet werden konnte, bis ein verhältnissmässig geringer äusserer Umstand zur Verschlimmerung und zu tödtlichem Ausgang führte.

Der plötzliche Tod der Patienten, sowie auch die spät, allmählich und auch unvollständig auftretenden Lähmungen können durch die nachträglich entstehenden Dislocationen, deren Ursachen sehr verschieden sein können, oft auch, wie bereits hervorgehoben ist, durch das allmähliche oder schnelle Anwachsen eines Blutextravasats im Wirbelcanal bedingt werden. Man darf eben nicht vergessen, dass der Halswirbelcanal, wie bereits erwähnt, verhältnissmässig weit ist, und dass geringe Dislocationen oder im Anfange kleine Blutextravasate durchaus noch nicht sofort Druckerscheinungen von Seiten des Rückenmarks hervorzurufen brauchen.

Wenn nun schon durch alle diese Verhältnisse bereits die grössten Schwierigkeiten vorhanden sein können, eine richtige Diagnose und Prognose bei Verletzungen am Halse zu stellen, so können diese Schwierigkeiten noch erheblich dadurch vermehrt werden, wenn im

1) Vgl. S. 397.

weiteren Verlaufe Störungen auftreten, die auf eine gleichzeitig oder unmittelbar nach dem Trauma sich bemerkbar machende andere Erkrankung bezogen werden können, wie z. B. Tuberculose, Lues oder Hysterie, oder wenn sich nach dem Trauma die sogenannte „traumatische Neurose" zeigt. Es wird unzweifelhaft Fälle geben, bei denen es nur möglich sein wird, eine Wahrscheinlichkeitsdiagnose zu stellen, und erst eventuell der Sectionsbefund die Entscheidung über das Wesen der Erkrankung bringen dürfte. Ich mache zur Beurtheilung derartiger Verhältnisse noch besonders auf die von uns im „Anhange" publicirte Beobachtung aufmerksam, bei der es nicht möglich war, eine bestimmte Diagnose zu stellen.

Zum Schlusse sei hier noch ein Fall von Halswirbelbruch referirt, der mit Tod endigte, aber in seinem, wenn auch kurzen Verlaufe viel Interessantes zeigte. Die Beobachtung des Kranken ist von Herrn Dr. Strohe auf der chirurgischen Abtheilung des Krankenhauses Moabit gemacht worden.

F. G., 47 Jahre alt, kräftig gebauter Mann, wird am 9. September 1891 Nachmittags 1½ Uhr in bewusstlosem Zustande eingeliefert. Von seiner Begleitung ist nur zu erfahren, dass Patient etwa 4 M. tief in einen Canalschacht und dort mit dem Kopfe auf eine Stirnmauer gefallen sei.

Patient, dessen Kleider furchtbar stinkend beschmiert sind, hat reichlich Stuhl unter sich gelassen; an der rechten Seite, circa 2 Cm. vor dem Ohr gleich über dem Jochbogen, ist eine 2,5 Cm. lange, klaffende, stark blutende Wunde mit glatten Rändern, in der die musculösen Weichtheile zerfetzt und stark mit Schmutz und Haaren untermengt sind; beim Rasiren und Reinigen der Wundumgebung kommt Patient zu sich, seine Antworten sind aber sehr confus.

Beim Herüberheben des Mannes von der Bahre auf den Operationstisch hatte ich beim Festhalten des Kopfes deutlich das Gefühl, dass sich zwei rauhe Knochenpartien über einander rieben; es wird deshalb bei allen mit dem Manne vorgenommenen Proceduren durch zwei Hände der Kopf in normaler Lage fest fixirt.

Nach Reinigung der Wunde und Abtragung der zerfetzten Weichtheile fühlt in der Tiefe die Sonde blossliegenden Knochen. Doch wird keine Fissur oder Fractur entdeckt.

Das ganze rechte Ohr war mit Blut gefüllt, aber nach säuberlicher Entfernung desselben erhielt man die Ueberzeugung, dass es von der oben beschriebenen Wunde erst secundär hineingelaufen sei.

In der Nase befindet sich trockenes Blut, und der später eines anderen Zweckes wegen in den Rachen eingeführte Finger wurde blutig wieder herausgezogen.

Das linke Auge wird geschlossen gehalten, ist am Ober- wie Unterlid blauroth blutig unterlaufen, das obere Augenlid kann Patient nicht vollkommen öffnen.

Beide Augen sind klar, Pupillen gleich weit, von mittlerer Ausdehnung, reagiren (aber träge) auf Lichteinfall.

Die Wunde vor dem rechten Ohr wird tamponirt, in das gereinigte Ohr ein Gazestreifen eingelegt und darüber ein Verband gedeckt.

Die Kleider werden mit der Scheere entfernt und Patient — bei genauer Fixation des Kopfes — in ein warmes Bad gesenkt und dort mit Seife und Bürste von dem Koth u. s. w. befreit.

Abtrocknen in warmen Tüchern, Lagerung in einem flachen erwärmten Bett auf Wasserkissen, den Kopf in Glisson'scher Schwebe mit 2 K. fixirt.

Bei dem Versuch, die Temperatur festzustellen, gelingt dies in der Achselhöhle mit einem gewöhnlichen Thermometer, das nur bis 33 zeigt, nicht; im After misst Patient 33,2 ($2^1/_2$ Uhr). Etwa eine Stunde später wird in der Achselhöhle mit einem genauen Thermometer 32,4 constatirt.

Der Puls ist sehr langsam, 40 Schläge in der Minute, die Welle steigt sanft an, um ebenso wieder abzufallen, mässig gespannt, regelmässig.

Die Athmung ist abdominal, von normaler Tiefe, schnarchend, 20 Züge in der Minute.

Starker Priapismus; der Penis steht in vollkommener Erection.

Beide Beine sind vollkommen gelähmt, weder kann activ die geringste Bewegung gemacht werden, noch kann ein passiv erhobenes Bein in dieser Stellung erhalten bleiben. Beide Beine fühlen sich eiskalt an, weder tiefe Nadelstiche, noch starkes Kneifen, noch quer durch die Haut gesteckte Nadeln werden von dem Patienten seiner Angabe gemäss empfunden, auch ist objectiv bei diesen Manipulationen keine Zuckung im Gesicht u. s. w. wahrzunehmen.

Der passiven Beugung bezw. Streckung wird kein Hinderniss entgegengesetzt.

An Abdomen wie Thorax ist das Gefühl ebenfalls erloschen bis in die Höhe der Brustwarzen.

Die Arme kann Patient activ etwa bis auf ein Drittel der normalen Höhe heben; werden sie passiv höher erhoben, so kann er sie nicht festhalten, sondern sie fallen schlaff auf die Unterlage hinab. Die Finger — scheinbar früher schon mehrfach verletzt — stehen in halber Contractur und können activ nicht gestreckt werden. Das Gefühl ist im ganzen Unterarm incl. Hände erloschen, dagegen sofort oberhalb des Ellbogengelenkes vorhanden.

Die Untersuchung mit dem inducirten Strome ergiebt, dass die directe wie indirecte Reizung normal ist, doch werden auch die stärksten Ströme nur da gefühlt, wo die Sensibilität noch vorhanden war. Bei Reizung der Streckmusculatur am Unterarm werden die flectirt gehaltenen Finger etwa um 30^0 gestreckt.

Kniesehnen-, Bauch- und Cremasterreflex vollkommen erloschen, ein Clonus im Fussgelenk konnte nicht ausgelöst werden.

Bei der Untersuchung der Wirbelsäule war, von unten angefangen, bis zur Vert. cerv. 7 nichts Auffallendes zu entdecken. Oberhalb dieses Wirbels fühlte man eine Vertiefung, und nur bei stärkerem Eindrücken hatte man das unbestimmte Gefühl, als ob man in der Tiefe die übrigen

Dornfortsätze fühlte. Constant wird an dieser Stelle Schmerz angegeben. Der Kehlkopf erscheint herabgerückt; der untere Rand der Cart. thyreoid. war 2,5 Cm. von der Incisura semilunaris sterni entfernt. Die Digitaluntersuchung im Rachen ist sehr schwierig, da Patient die Zähne stark zusammenzubeissen sucht. Eine directe Verschiebung oder Knickung der Wirbelsäule oder vorstehende Spitze u. s. w. wird nicht gefühlt, dagegen kann man sich des Eindrucks nicht erwehren, als ob der ganze obere Wirbeltheil nach vorn und links gerückt sei. Der hervorgezogene Finger war mit einer mässigen Menge hellrothen flüssigen Blutes bedeckt. Ob dieses aus dem Nasenrachenraum, Tube oder einer directen Verletzung stammte, musste unentschieden bleiben.

Am übrigen Körper ist, abgesehen von einer beiderseitigen Contusion des Fussgelenkes, im Besonderen am Knochengerüst, nichts Abnormes festzustellen.

Als Diagnose wurde angenommen:

1. Eine wahrscheinlich den ganzen Querschnitt des Rückenmarks einnehmende Verletzung und zwar unterhalb des Ursprunges des 4. Cervicalnerven nach unten zu, aber noch in das Gebiet des 5.—8. Cervical- und 1. Dorsalnerven übergreifend.

2. Fractur und Luxation des 6. Cervicalwirbels in Zusammenhang mit den oberen Wirbeln nach vorn und links.

3. Basisfractur (?).

Patient war, wie gesagt, in seinem eigenen Koth liegend eingeliefert worden, ausserdem liess er nochmals spontan Koth unter sich. Bis Abends 8 Uhr hatte er noch keinen Urin gelassen. Er wurde deshalb — der Priapismus hatte sich nach feuchten Umschlägen gelegt — mit einem Nélaton-Katheter abgelassen und zwar 500 Ccm. ziemlich hochgestellt, eiweiss- und zuckerfrei.

Es wurde dem Patienten reichlich Alkohol und flüssige Diät (Eier, Milch, Bouillon) verabreicht. Für die Nacht 0,01 Morphin subcutan.

10. September 1891. Gute Nacht. Patient liegt ruhig, hat nur Schmerzen bei Druck auf die Stelle oberhalb des 7. Halswirbels.

Die Temperatur, welche noch Morgens auf 33,8° stand, beginnt bald rapid zu steigen und erreicht Abends 37° (vgl. Curve).

Puls steigt auf 60—70, Athmung auf 28.

Mittelst Katheters werden circa 1000 Ccm. trüben, aber eiweiss- und zuckerfreien Urins entleert.

Nachmittags beginnt der Kranke zu deliriren; 2 Grm. Chloralhydrat und Abends 0,01 Morphin.

Die Zunge wird trockener, im Munde sammelt sich zäher Schleim, in den Augenwinkeln eiteriges Secret. Häufiges Auswaschen von Mund und Augen.

Verbandwechsel, Wunde sieht gut aus.

Patient bewegt den Kopf in der Schwebe nach rechts und links spontan.

11. September 1891. Patient hat fast gar nicht geschlafen, aber, abgesehen von zeitweiligem Reden, ruhig gelegen.

Der Status ist im Grossen und Ganzen derselbe. Kein Decubitus.

Die Temperatur steigt fortwährend sehr rapid, zeigt in Anus und Achselhöhle (vgl. Curve) die normale Differenz; eine Messung der Hauttemperatur an Ober- und Unterarm, Ober- und Unter-Extremitäten ergab keinen nennenswerthen Unterschied.

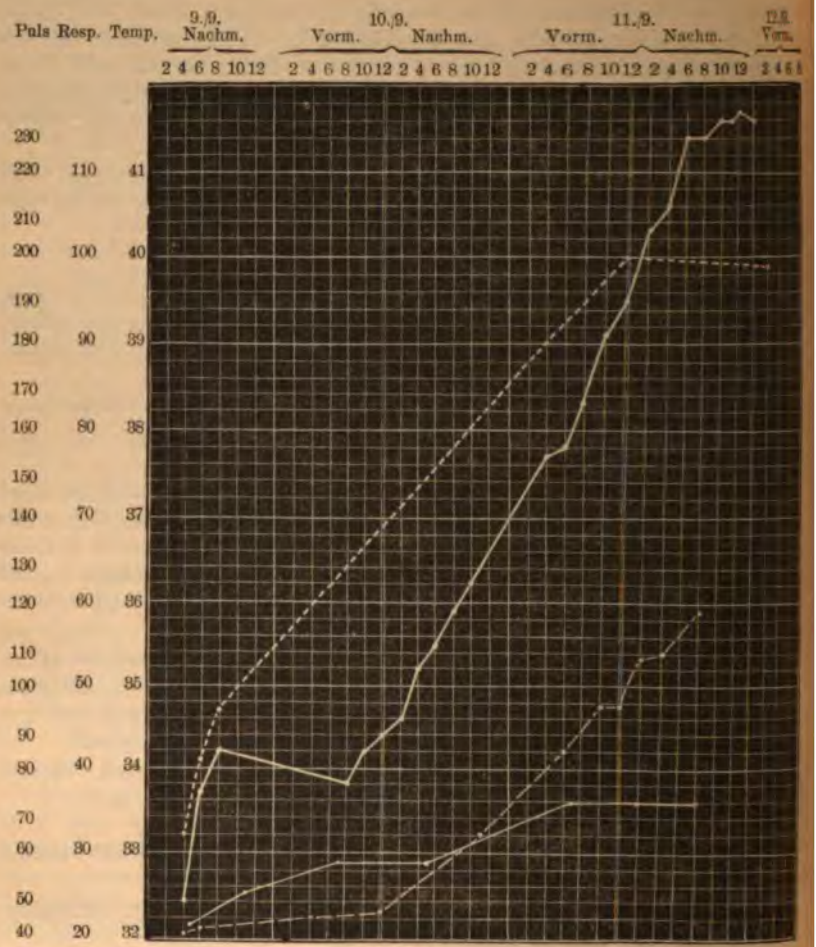

Fig. 3.

Die Zunge ist ganz trocken, schmierig belegt, der Schleim wird immer zäher, die Lippen brüchig und schwarz belegt trotz häufigen Auswaschens.

Puls-Maximum 116. Athmung 36.

Abends gegen 10 Uhr wird bei einer Temperatur von 41,6° die Athmung schnarchender, oberflächlicher, sistirt stellenweise; das Gesicht wird fahl, Puls schwächer und etwas langsamer. Keinerlei Krämpfe

oder Muskelzuckungen. In aller Ruhe erfolgt 1 Uhr Vormittags am 12. September der Tod.

Die $^3/_4$ Stunde p. m. im Anus ermittelte Temperatur ergab 39,9°, also keine postmortale Steigerung.

Section am 13. September 1891 Nachmittags 1 Uhr. Auszug aus dem Protokoll:

Starke Blutimbibition des rechten Temporalmuskels, Dura an der rechten Schläfenbeinschuppe vom Knochen abgelöst und zwischen ihr und dem Knochen ein mässiges Blutextravasat. Am Gehirn makroskopisch keine Veränderung. Rechts eine fast kreisrunde, markstückgrosse Depressionsfractur oberhalb des Ursprunges des Proc. zygom. oss. temp. Nach vorn geht sie durch die Naht zwischen Schuppe und Temporalflügel des Wespenbeines, hinten würde eine durch die äusseren knöchernen Gehörgangsöffnungen gelegte Verticale die Peripherie als Tangente schneiden. Das Knochenstück ist nur um die Stärke des dort sehr dünnen Knochens eingedrückt, mehrfach gesplittert. Der oben erwähnte Bluterguss entspricht dieser Stelle.

Zwischen Sternum und Pericard ein etwa thalergrosser Bluterguss. In beiden Unterlappen der Lunge hypostatische Pneumonie. Das ganze vor den Wirbelkörpern liegende, die Gefässe, Oesophagus und Trachea einschliessende lockere Gewebe ist stark mit dunklem Blute infiltrirt, von oben angefangen bis in die Gegend des 5. Brustwirbels.

Zwischen 6. und 7. Halswirbelkörper ein nach vorn klaffender querer Spalt, in den man gut die Kleinfingerkuppe einlegen kann, der 6. Körper ragt über den des 7. vor; an dieser Stelle sind die Wirbelkörper vollkommen von einander getrennt, die Knorpelscheibe bis auf winzige Reste zerstört. Der Körper des 6. Halswirbels ist vollkommen erhalten, jedoch hängt an seinem unteren Rande ein kleines Stück des 7. Körpers, das mit einem abgerissenen Fetzen des Lig. vertebr. comm. ant. nach oben gewichen ist.

Gleich hinter den Procc. artt. inff. ist der Bogen des 6. incl. Dornfortsatz vollkommen abgebrochen und hängt beiderseits nur noch mit dem übrigen knöchernen Theile durch Weichtheilstränge zusammen. Rechts ist die das For. transversarium nach aussen umgebende Spange ganz, links zum Theil abgebrochen; ein Querbruch dieser Spange findet sich beiderseits am 5. Halswirbel.

Links, gerade vor dem Dornfortsatz, ist der Bogen des 5. in steiler Linie durchgebrochen, die gabeligen Fortsätze der Procc. spin. des 4., 5. und 6. Halswirbels sind gebrochen.

Bringt man den 6. und 7. Halswirbel zum Klaffen, so sieht man das von der unverletzten Dura umgebene Rückenmark nach oben wie unten auf eine weite Strecke frei im Wirbelcanal liegen, nimmt man diesen Strang zwischen zwei Finger, so fühlt er sich an der Spaltstelle wie ein plattes Band an. Das Rückenmark ist von weisslich-grauröthlicher Farbe, sehr weicher Consistenz und hat an der dem Spalt entsprechenden Stelle zwischen dem Abgang des 6. und 7. Cervicalnerven eine nicht ganz 1 Cm. hohe circuläre Zone von schmutzig rosarother Farbe und vollkommen breiiger Beschaffenheit.

Ich möchte bei diesem Falle besonders auf die abnormen Temperaturverhältnisse aufmerksam machen. Eine sehr grosse Steigerung (bis über 45 Proc.) ist eine oft beobachtete Thatsache; dagegen ist mir bei meiner Literaturdurchsicht, die ich aber keineswegs für erschöpfend ansehe, mit Ausnahme eines Falles keiner aufgestossen, bei welchem so tiefe Temperaturen und durch so lange Zeit (18 Stunden) beobachtet wurden. Diese eine Aufzeichnung hat Dr. Reynier[1] gemacht und an zweiter Stelle in seiner Zusammenstellung aufgeführt. Es betrug hier die niedrigste Temperatur 33,6; sie stieg bis 40° an und wurde vielleicht am weiteren Steigen durch ein versehentliches, dreistündiges Nacktliegenlassen des Patienten verhindert. Dr. Reynier macht gegenüber Erb darauf aufmerksam, dass bei seinen Halswirbelfracturen der Puls langsam und regelmässig war, und dass die Frequenz auch bei enormer Temperatursteigerung im Grossen und Ganzen dieselbe geblieben sei. Auch in unserem Falle war der Puls langsam und regelmässig, jedoch stieg er mit der ansteigenden Temperatur bis auf das Dreifache seiner anfänglichen Frequenz. Dass die Pulsverlangsamung eine Folge der Verletzung des Halsmarks in der Höhe des 6. und 7. Halswirbels sei — wie Dr. Reynier aus seinen Fällen schliessen zu müssen glaubt —, scheint mir durch die letzt mitgetheilte Krankengeschichte nicht erhärtet zu werden.

Das Rückenmark des Falles Gehrke war nach der Section gehärtet worden, es ergab sich sowohl makroskopisch wie mikroskopisch an der besonders gequetschten Zone eine vollständige Zerstörung des Marks. Die Blutung erstreckte sich von da aus nach oben wie unten hauptsächlich in die graue Substanz, die auf den verschiedenen Querschnitten in unregelmässiger Ausdehnung zerstört war.

Wir können aus diesen Auseinandersetzungen folgern, dass die Symptome der Halswirbelbrüche unter Umständen sehr verschiedenartig sein können und in erster Linie abhängig sind von der Art der gleichzeitigen Rückenmarksverletzung, und zwar von einfachen Blutergüssen bis zur Zertrümmerung des Markes selber. So kann es kommen, wie unsere Beobachtungen es gelehrt haben, dass ein und dieselbe Art des Bruches je nach der Ausdehnung desselben und den Complicationen in dem einen Falle so gut wie keine klinischen Sym-

1) Einige Bemerkungen über 17 Fälle von Wirbelfracturen, die auf der chirurg. Klinik von Prof. Dr. Kocher in Bern vom Jahre 1865—1884 vorgekommen sind. Leipzig 1885. J. H. Hirschfeld. 36 S. 8°. und Deutsche Zeitschr. f. Chir. Leipzig 1885. Bd. XXII. S. 361—386.

ptome macht, vor allen Dingen auch keine Lähmungen, in einem anderen Falle sofort mit Paralyse der vier Extremitäten einhergeht. Sowohl durch die Ausdehnung des Bruches, als auch durch die Art der Betheiligung des Rückenmarks an der Verletzung ist es erklärlich, dass unter Umständen Lähmungen sich spät einstellen und wieder vollständig schwinden können. Das Letztere wird sich gerade in denjenigen Fällen ereignen, in denen es zu einer zeitweiligen Compression des Rückenmarks durch ein Blutextravasat kommt.[1])

Es unterliegt daher auch keinem Zweifel mehr, dass Halswirbelbrüche vollständig ausheilen können, speciell solche, welche keine erhebliche Complicationen von Seiten des Rückenmarkes und der Nerven zeigen. Das sind auch gerade diejenigen Fälle, in denen die Patienten unmittelbar nach dem Unfalle noch haben gehen resp. arbeiten können. Das Sprichwort: „Wer sich den Hals bricht, stirbt" ist zwar sehr schön, dürfte aber in vielen Fällen den klinischen Thatsachen nicht entsprechen. Man muss daher in der Beurtheilung derjenigen Verletzungen, welche mit vorübergehenden Lähmungen complicirt ausheilen, vorsichtig sein und nicht ohne Weiteres einen Bruch dann leugnen. Denn das Fehlen der sogenannten typischen Lähmungen berechtigt nicht, einen Halswirbelbruch auszuschliessen, ebensowenig wie das Fehlen äusserer Verletzung am Halse. Die bei solchen Verletzungen oft gleichzeitig vorkommende Rückenmarkserschütterung kann das klinische Bild noch compliciren. Auch hier ist grosse Vorsicht in der Deutung der Symptome nöthig. So gut ein Halswirbelbruch ohne Hinterlassung ernstlicher Störungen ausheilen kann, ebenso können umgekehrt nach Rückenmarkserschütterung ohne Knochenbruch schwere Formen von Myelitis auftreten (vgl. Schmaus l. c.). Die Prognose der Halswirbelbrüche ist daher nicht ohne Weiteres immer als eine absolut ungünstige aufzustellen, zumal nicht in denjenigen Fällen, in denen Lähmungen fehlen oder spät auftreten. Diese Fälle können in Genesung übergehen. Endlich ist aus unseren Beobachtungen zu ersehen, dass bei dem geringsten Verdacht auf einen etwa vorhandenen Halswirbelbruch die Therapie dahin zielen muss, alle Schädlichkeiten fernzuhalten, die

1) So demonstrirte Gussenbauer (Verein deutscher Aerzte im Prag, Sitzung vom 20. Oct. 1891) einen Fall von meningealer Blutung im Rückenmarkskanal. Der Mann erhielt einen starken Stoss in die Lendenwirbelsäule, er verlor das Bewusstsein, und es entwickelten sich sofort im Anschlusse daran schwere motorische und sensible Störungen an den unteren Extremitäten. Alle diese Erscheinungen schwanden in der kurzen Zeit von 1 Woche fast gänzlich; es kam eben zur Resorption des Blutextravasats.

eine beginnende Dislocation oder ein vorhandenes Blutextravasat zu mehren im Stande sind.

Es werden freilich, wie schon weiter oben angedeutet wurde, noch genug Fälle zur Beobachtung kommen, in denen wegen mangelhafter Anamnese, wegen Fehlens von Anzeichen äusserer Gewalteinwirkung eine sichere Diagnose nicht gestellt werden kann, zumal wenn Heilung eintritt. Das sind Fälle, in denen auch die Frage, ob die vorhandenen Symptome nicht auf eine allgemeine hysterische oder andere Erkrankung zurückzuführen sind, berechtigt ist.

Um in dieser Hinsicht eigene Beobachtungen aus unserem Krankenmaterial zu bringen, habe ich Herrn Dr. Strohe ersucht, beifolgende Krankengeschichte auszuarbeiten, und füge ich dieselbe als Anhang an diese unsere Arbeit an.

ANHANG.

Aus dem städt. Krankenhause Moabit, chirurg. Abtheilung des Prof. Dr. Sonnenburg.

Traumatische oder hysterische Lähmung der unteren Extremitäten bei einem Manne.

Von

Dr. med. H. Strohe,

Assistenzarzt.

Patient W., 31 Jahre alt, wurde am 6. Oct. 1890 in vollkommen bewusstlosem Zustande eingeliefert. Er soll in diesem Zustande hinter einem Zaune gefunden worden sein. Er reagirt nicht auf Anrufen, Spuren äusserer Verletzung sind nicht vorhanden. Auf Lichteinfall träge Verengerung der Pupillen. Lähmung der Extremitäten scheint nicht vorhanden zu sein. Puls klein. Athmung flach und frequent. Als gegen Abend die Athmung etwas ruhiger geworden, hört man ein deutliches systolisches Geräusch über dem Herzen. Der mit dem Katheter entleerte Urin ist klar, hellgelb, eiweiss- und zuckerfrei.

In diesem Zustande bleibt der Kranke trotz Reizmittel anderthalb Tage, das Bewusstsein kehrt dann allmählich zurück, so dass Patient am 8. October vollkommen seiner Sinne mächtig ist. Er will an dem fraglichen Nachmittage bei vollkommenem Wohlbefinden zur Arbeit gegangen sein, insbesondere sind keinerlei Schmerzen in den Extremitäten oder dem Rücken vorhanden gewesen. Seit dem Weggang von Hause fehlt ihm jede Erinnerung, so dass er über ein etwa ihm zugestossenes

Unglück u. s. w. nichts Genaueres anzugeben weiss. Subjectiv klagt er auch nicht beim ruhigen Liegen über irgend welche Beschwerden; ihn aufzurichten, gelingt aber nur schwer und mit Unterstützung, wobei spontan und besonders bei Druck in der Gegend des dritten bis vierten Brustwirbels eine starke Schmerzhaftigkeit angegeben wird. Die oberen Extremitäten sind activ wie passiv frei beweglich und schmerzfrei. Die unteren kann er ebenfalls bewegen und von der Unterlage erheben, aber mit Anstrengung und Zittern.

Stuhl angehalten, Urinentleerung normal. Die Reflexe sind erhalten und normal, kein Gürtelgefühl, Sensibilität scheint an den Unterextremitäten herabgesetzt und hier wieder mehr am Unterschenkel, als am Oberschenkel; es wird aber noch zwischen Kopf und Spitze der Nadel unterschieden.

18. October 1890. Die freie Beweglichkeit in den unteren Extremitäten hat von Tag zu Tag deutlich abgenommen, so dass Patient heute nicht mehr im Stande ist, den Fuss von der Unterlage auch nur ein wenig zu erheben oder den passiv erhobenen festzuhalten. Bei dem Versuch, den Fuss zu erheben, tritt starkes Intentionszittern auf. Die Kniereflexe sind proportional der Abnahme der Beweglichkeit gestiegen, so dass sie heute sehr erhöht sind. Fussclonus ist ebenfalls deutlich auszulösen. In den Knieen haben starke, nach oben wie unten ausstrahlende Schmerzen sich eingestellt.

21. October 1890. Wegen der Möglichkeit einer vorhandenen Wirbelverletzung oder einer nach Contusion allmählich entstandenen meningealen Blutung, vielleicht auch einer Rückenmarkserschütterung wird der Patient auf schiefer Ebene extendirt (12 Uhr Mittags).

Abends 10 Uhr 30 Min. klagt Patient plötzlich über intensive Schmerzen an der oben bezeichneten Wirbelstelle, desgleichen über Schmerzen in Waden und Füssen; er verlangt noch zu trinken und versinkt darauf unter Zähneknirschen in einen comatösen Zustand. Der Puls war während dieses Anfalles ausserordentlich schwach, fliegend und unregelmässig; die Athmung sehr beschleunigt und oberflächlich; am Herzen war nichts Abnormes zu constatiren. Auf drei Campheräthersprizen hob sich der Puls etwas. Die Extension war sofort bei dem Anfall weggelassen worden.

Nach Verlauf von 20 Minuten wurde die Athmung tiefer, der Puls besser und regelmässig, blieb aber immer noch leicht unterdrückbar. Patient schlägt plötzlich die Augen auf und war nach circa einer Minute vollkommen bei Bewusstsein, so dass er auf alle Fragen, die die Gegenwart betrafen, gut Auskunft geben konnte. Dass er so lange bewusstlos gelegen, wusste er nicht; er glaubte einen tiefen, langen Schlaf hinter sich zu haben.

25. October 1890. Die Schmerzen in dem oberen Theil der Wirbelsäule, selbst den Halswirbeln sind stärker geworden, aber treten nur bei Druck auf.

Eine Untersuchung mit dem faradischen Strom ergiebt an den unteren Extremitäten eine allgemein herabgesetzte Empfindlichkeit. Patient empfindet starke Ströme nur als ein leichtes Kribbeln. Je mehr man sich den Zehen nähert, desto mehr ist das Gefühl herabgesetzt. Die

elektrische Erregbarkeit der Muskeln bezw. Nerven ist dagegen überall prompt. Am Unterschenkel fühlt Patient Streichen mit den Fingern: bei starkem Druck unterscheidet er Streichen und Kratzen; aber einen auch tiefen Nadelstich fühlt er immer nur wie „mit dem Finger aufgetupft". Zwischen Kopf und Spitze der Nadel wird nicht unterschieden. Diese herabgesetzte Empfindlichkeit reicht beiderseits circulär bis gerade über die Patella, links vielleicht etwas höher hinauf, als rechts. Bei Prüfung des Ortssinnes erhält man sehr unsichere Angaben. Meist giebt Patient bei Annäherung zweier eingestochener Nadeln an, dass sich dieselben von einander entfernen. Erst bei grösserer Annäherung localisirt er richtig, um sie bei Annäherung von circa 2 Cm. als einen Aufschlag zu empfinden.

An den Armen ist die Bewegungsfähigkeit wie die Empfindung normal, nur auf der Streckseite des Unterarmes ist beiderseits gleichmässig eine circa 15 Cm. lange und an der breitesten Stelle 5 Cm. breite, ovale Fläche, an der Patient ein taubes Gefühl angiebt. An dieser Stelle werden ebenfalls Nadelstiche nur als ein Auftupfen mit dem Finger angegeben. An Blase und Mastdarm sind bisher keine Störungen aufgetreten.

Während des Monates December 1890 trat bei exspectativer Behandlung in dem Befinden des Patienten keine irgendwie nennenswerthe Aenderung resp. Besserung auf. Die Schmerzhaftigkeit im Rücken erstreckt sich über die ganze Brustwirbelsäule und die unteren Halswirbel, wenn auch immer noch ein Druck auf den Dornfortsatz des vierten Brustwirbels die prägnanteste Schmerzäusserung hervorruft.

Anfang Januar 1891 wird vorzugsweise eine Schmiercur eingeleitet, ohne dass Anhaltspunkte weder durch die Anamnese, noch durch den klinischen Befund für Syphilis vorlagen.

Nachdem in circa 6 Wochen 90 Grm. Ung. hydrarg. cin. verbraucht waren und später noch Jodkalium gegeben wurde, besserte sich der Zustand wesentlich, so dass Patient auf Wunsch am 28. Februar 1891 nach Hause entlassen wurde. Er war so weit wiederhergestellt, dass er, nur auf einen Stock gestützt, umhergehen konnte.

Als Patient in das Krankenhaus kam, war man geneigt, trotz Fehlens jeglicher Anamnese zunächst an ein Trauma zu denken, zumal wegen des constanten und immer an derselben Stelle angegebenen Schmerzes. Die Möglichkeit einer Rückenmarkserschütterung, vielleicht mit meningealer Blutung, oder selbst eine Verletzung des schmerzhaften Wirbels war nicht ohne Weiteres von der Hand zu weisen. Die spät und allmählich auftretenden Lähmungen sprachen gleichfalls nicht ohne Weiteres dagegen. Freilich waren nach den negativen Aussagen des Patienten andere Erkrankungen nicht auszuschliessen. Prof. Dr. Moeli, der so liebenswürdig war, den Patienten anzusehen, konnte im Anfange gleichfalls eine bestimmte Diagnose nicht stellen, hielt aber schon damals eine hysterische Affection für möglich. Der Kranke wurde am 10. November 1890

in der Sitzung der freien Vereinigung der Chirurgen vorgestellt (Verhandlungen dieser Vereinigung 1891, S. 56) und die Chancen der einen oder anderen Auffassung der Symptome erörtert.

Ich war damals sehr geneigt, anzunehmen, dass das Rückenmark in Mitleidenschaft gezogen sei, bezw. dass es sich allein um eine organische Erkrankung desselben handele. Ich dachte hierbei an eine Blutung in das Mark. Die vorhandenen Symptome: Plötzlichkeit des Auftretens, Schmerzen einer bestimmten Stelle der Wirbelsäule, allmähliche Entwicklung der Motilitäts- und Sensibilitätsstörungen, ausstrahlende Schmerzen in den gelähmten Extremitäten, Veränderung der Reflexe, widersprachen nicht der Annahme einer Hämatomyelie. Das einzig Ungewöhnliche war die Bewusstlosigkeit und besonders ihr wiederholter Eintritt.

Im Laufe der weiteren Beobachtung des Kranken glaubten wir aber von diesen Diagnosen Abstand nehmen und uns zur Annahme einer hysterischen Affection bequemen zu müssen, wenn auch hier eine Reihe von Einwänden gemacht werden konnte.

Das Fehlen von Störungen der Blase und des Mastdarmes, die doch gewöhnlich bei doppelseitiger Lähmung der Extremitäten mit vorhanden zu sein pflegen, das Fehlen von trophischen Störungen (keine Neigung zum Decubitus), von Atrophie der Musculatur der gelähmten Theile sprachen gegen die Annahme von Folgezuständen traumatischen Ursprunges. Die Reflexe waren vorhanden, erhöhten sich und blieben auf diesem Standpunkte, es trat keine Entartungsreaction ein, die directe und indirecte elektrische Erregbarkeit blieb normal — ebenfalls Befunde, die bei Querläsionen des Rückenmarkes, die man bei dem Charakter der Lähmung schliesslich hätte annehmen müssen, auf die Dauer nicht constatirt werden.

Es blieb somit nur übrig, eine functionelle Erkrankung anzunehmen, und war aller Wahrscheinlichkeit nach in unserem Falle die Lähmung als eine hysterische aufzufassen; denn wenn auch das ganze Krankheitsbild sich vielleicht in das Gebiet der traumatischen Neurose einreihen liesse, so fehlt doch immerhin die Hauptsache: genaue Anhaltspunkte für ein stattgehabtes Trauma. Es sind ja Fälle beobachtet worden [1]), bei welchen Personen, die nur auf ebener Erde ausgeglitten waren, den Symptomencomplex der traumatischen Neurose zeigten; in anderen kam es gar nicht zu einer Verletzung, der psychische Shok (Schreck) genügte, die Krankheit hervorzurufen. Dass in dem vorliegenden Falle etwas Aehnliches stattgefunden habe, ist

1) Vgl. Oppenheim, Die traumatischen Neurosen. Berlin 1889. Hirschwald.

ja nicht vollkommen unwahrscheinlich, aber andererseits auch durch nichts zu stützen.

Der Bewusstseinsverlust bleibt aber auch bei Annahme von Hysterie merkwürdig; denn gewöhnlich pflegt bei den hysterischen Anfällen das Bewusstsein erhalten zu bleiben; es schwindet bei den sogenannten hystero-epileptischen Anfällen, die meist mit starken Aufregungsstadien einhergehen; doch sind auch alle anderen Abstufungen bis zu tiefen kataleptischen Zuständen mit kaum erkennbarer Athmung und grosser Herzschwäche durch Tage hindurch zur Beobachtung gekommen und haben zu der Lehre vom hysterischen Scheintode Veranlassung gegeben.

Die Plötzlichkeit des Auftretens passt ebenfalls nicht vollkommen in den Rahmen der Hysterie. Denn diese soll sich nach der allgemeinen Annahme allmählich entwickeln, wenn auch die Anfänge derselben sich oft der Wahrnehmung entziehen. In dem vorliegenden Falle konnte trotz genauester Nachforschung nichts eruirt werden, was mit Sicherheit auf ein schon längeres Bestehen von hysterischen Zuständen schliessen liess.

Dagegen sprechen die Störungen sowohl auf motorischem wie sensiblem Gebiet für Hysterie. Die motorische Lähmung entwickelte sich ganz allmählich, sehr langsam; sie gebrauchte bis zu vollkommener Ausbildung zwölf Tage und ist dann wieder vollständig ohne Hinterlassung irgend einer Störung verschwunden.

In der sensiblen Sphäre imponirte anfänglich vor Allem der Wirbelschmerz, der, zuerst auf ein oder zwei Wirbel beschränkt, doch bald sich auf den ganzen oberen Theil der Wirbelsäule ausgedehnt hatte. Die sensiblen Lähmungen waren keineswegs vollständige, sondern es war nur ein Abgestumpftsein des Gefühles wie der Schmerzempfindung zu constatiren; dann waren diese Anomalien nirgends an den Verlauf gewisser Nerven oder Nervengruppen gebunden, sondern sie erstreckten sich manschettenartig an den Unterschenkeln bis oberhalb der Kniee und in flächenhafter Ausdehnung an der Beugeseite beider Arme.

Der Patient hat vollkommen geheilt das Krankenhaus (28. Febr. 1891) verlassen und ist seit der Zeit immer noch unter Beobachtung geblieben. Er hat seine frühere Beschäftigung (Glaser) wieder aufgenommen und ernährt sich und seine Familie von seiner Hände Arbeit. Bisher (29. März 1892) hat sich keine krankhafte Erscheinung wieder gezeigt, und wäre somit der Fall als vorläufig geheilt zu betrachten. Inwieweit oder ob überhaupt irgend welcher Einfluss der eingeschlagenen Quecksilbertherapie zuzuschreiben ist, will

ich unentschieden lassen. Es wurde der Versuch gemacht, ohne dass damals oder später ein begründeter Verdacht auf Lues vorlag. Der thatsächliche Erfolg überraschte dennoch sehr, doch hätte wahrscheinlich jede Art von Einreibung bei dem Patienten den gleichen Effect gehabt.

Ich will noch bemerken, dass in der Beschäftigung des Kranken, bei der er viel mit Blei zu arbeiten hat, ein prädisponirendes Moment gefunden werden könnte, doch spricht die Rückkehr zu der alten Thätigkeit ohne bisherige üble Folgen einigermaassen dagegen.

XVIII.

Aus der königl. chirurg. Universitätsklinik zu Kiel.

Ueber plastische Bildung eines künstlichen Fusses aus der mit ihren Weichtheilen bedeckten Tibia nach tiefen Unterschenkelamputationen.

Von

Dr. August Bier,

I. Assistenzarzte der Klinik und Privatdocenten.

(Mit 11 Abbildungen im Text.)

Noch immer giebt es Chirurgen — zu diesen gehört auch mein Chef, Herr Geheimrath v. Esmarch —, welche es vorziehen, alle Unterschenkelamputationen bei Leuten aus der arbeitenden Klasse am Orte der Wahl vorzunehmen, selbst wenn die Art der Erkrankung eine viel tiefere Absetzung gestattet. v. Esmarch ist nach vielfachen Versuchen in anderer Richtung bei Leuten aus den wenig bemittelten Klassen wieder zu diesem Verfahren zurückgekehrt, einmal, weil die Kniestelze billiger, haltbarer und weniger reparaturbedürftig ist, weil sie die Leute unabhängiger macht vom Instrumentenmacher, und weil jene mit dem einfachen Stelzfuss schneller und besser arbeitsfähig sind, als mit dem complicirten Mechanismus des künstlichen Beines; dann, weil man nach tiefen Unterschenkelamputationen entweder den Stützpunkt für die Prothese am Becken suchen muss und alsdann eines sehr umfangreichen Apparates bedarf, oder, wenn man den Stützpunkt auf die Condylen der Tibia verlegt, ganz abgesehen von der lästigen Hautspannung, häufig unangenehme Druckerscheinungen oder gar Ulcerationen an dieser Stelle auftreten.

Ich habe in zwei Fällen eine Operation ausgeführt, welche auch bei tiefen Unterschenkelamputationen gerade so einfache Verhältnisse schafft, wie die Amputationen am Orte der Wahl, welche die Prothese, mag man nun eine Stelze oder einen künstlicheren Ersatz des verloren gegangenen Gliedabschnittes bevorzugen, ausserordentlich vereinfacht, ohne dass dadurch die Vortheile, welche ein langer Unterschenkelstumpf bietet, aufgegeben werden. Diese Operation besteht in der plastischen Bildung eines künstlichen Fusses aus der mit ihren Weichtheilen bedeckten Tibia. Die Gehfläche dieses

„Fusses" bietet die hintere breite und glatte Fläche der Tibia, die neue Sohle die in ihrer natürlichen Verbindung mit dem Knochen gebliebenen Weichtheile der Hinterseite. Das Körpergewicht ruht vollständig auf diesem künstlichen Fusse. Die Prothese besteht in einem einfachen, steifen, durch Schienen verstärkten und durch eine Stelze erhöhten Schnürstiefel.

Die Operation ist aus dem Stadium des Versuches noch nicht herausgekommen; in der Art, wie ich sie bisher ausgeführt habe, hat sie noch ihre Unvollkommenheiten. Trotzdem hat sie in beiden Fällen, was die Function anlangt, die tadellosesten Resultate ergeben. Ihre Entwicklung mag aus den Krankengeschichten hervorgehen.

I. M. J., Landmannstochter aus Nordholz bei Eckernförde, 12 Jahre alt, wurde am 3. Februar 1891 aufgenommen. Das Kind ist hereditär tuberculös belastet. Ende November 1890 erkrankte es an Tuberculose des rechten Fussgelenkes. Bisherige conservative Behandlung hatte zu keinem Ziele geführt. Bei der Aufnahme fand man: Das Fussgelenk war sehr stark spindelförmig aufgetrieben. Man fühlte deutliche Fluctuation. Der Fuss stand in Plantarflexion. Bewegungen waren wegen der Schmerzhaftigkeit nicht auszuführen. Die Patientin fieberte. Eine Injection von 0,002 Grm. Tuberculin brachte eine stürmische Reaction hervor.

Am 13. Februar 1891 wurde die Resection des Fussgelenkes und die Exstirpation der tuberculösen Wucherungen ausgeführt.

Durch drei den Sehnen parallele Schnitte wurde das Erkrankte freigelegt. Man fand eine Tuberculose fast sämmtlicher am Fussgelenk vorbeiziehender Sehnenscheiden, im Gelenk einen käsigen Abscess und eine ausgedehnte Kapseltuberculose. Der Talus war erweicht; in seinem Innern fanden sich Granulationen und ein grosser käsiger Sequester. Der weiche Talus wurde stückweise mit dem scharfen Löffel herausgehoben, der crurale Gelenkantheil flach abgesägt, und die tuberculösen Wucherungen der Gelenkkapsel und der Sehnenscheiden wurden aufs Sorgfältigste exstirpirt.[1])

Zwei Weichtheilschnitte wurden vernäht, vom dritten aus wurde die Wundhöhle mit Jodoformgaze austamponirt.

Es trat schnell ein ausgedehntes Recidiv ein, weshalb am 28. März in Narkose eine Revision vorgenommen wurde.

Trotzdem entstand schnell ein neues Recidiv. Ausserdem bildete sich in der Wade ein grosser kalter Abscess, der im Unterhautzellgewebe lag, und dessen Wand mit tuberculösen Granulationen ausgekleidet war. Letztere schickten Fortsätze zwischen die Muskeln hinein. Der Abscess wurde in ganzer Ausdehnung gespalten, ausgeschabt und mit Jodoformgaze tamponirt.

---

1) v. Esmarch pflegt tuberculöse Wucherungen zu behandeln wie eine bösartige Geschwulst und exstirpirt sie deshalb, wenn es die Nachbartheile gestatten, im Gesunden. Unter künstlicher Blutleere, wo die Grenzen der Erkrankung gut zu sehen sind, ist das meist leicht ausführbar.

Das tuberculöse Recidiv am Fussgelenk wurde immer bösartiger. Zuerst Tuberculininjectionen, später hohe Creosotdosen und Jodoformölinjectionen vermochten nichts daran zu ändern.

Deshalb wurde am 21. September 1891 die Amputation des Unterschenkels vorgenommen. Vor der Operation wurde folgender Befund aufgenommen: Die Gegend des Fussgelenkes ist sehr stark geschwollen. Viele käsigen Eiter entleerende Fisteln auf der Innen-, Aussen- und Hinterseite führen auf rauhen Knochen. Der Calcaneus ist verbreitert und auf Druck empfindlich. Der Fussrücken ist stark ödematös. Ueber der Chopart'schen und der Lisfranc'schen Gelenklinie fühlt man Pseudofluctuation. Der Abscess der Wade ist bis auf zwei Fisteln, aus denen fungöse Granulationen quillen, ausgeheilt. Der ganze Unterschenkel ist ödematös.

Verlauf der Operation: Es wurde unter künstlicher Blutleere die tiefe Amputation des Unterschenkels mit vorderem und hinterem Hautlappen ausgeführt. (Es fand sich eine ausgedehnte Tuberculose der Knochen und Gelenke des Tarsus und um die Sehnen herum.)

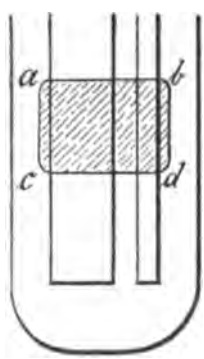

Fig. 1.

Dann wurde oberhalb des Amputationsstumpfes aus der Haut der Vorderfläche, wie Fig. 1 (der Hautdefect ist schraffirt) zeigt, ein viereckiges Hautstück mit abgerundeten Ecken exstirpirt. Der obere Rand dieses Fensters lag etwa eine Handbreite oberhalb des Knochenamputationsstumpfes. Von dieser Wunde aus wurde in der ganzen Ausdehnung des Fensters die vordere Kante der Tibia nach Exstirpation des zugehörigen Periostes mit dem Meissel bis eben zur Markhöhle hin abgetragen und so an Stelle der Kante eine Fläche geschaffen. In der Ebene des oberen Randes des Fensters wurde zuerst die Tibia und dann die Fibula quer durchgemeisselt. Dabei kam es an der Tibia zur ausgedehnten Splitterung des Knochens. Das untere abgemeisselte Stück der Fibula wurde mit einem schmalen Elevatorium von der Amputationsfläche her aus seinen Periostverbindungen gelöst und entfernt.

Nunmehr wurde der Versuch gemacht, das untere lose Stück der Tibia in Verbindung mit den bedeckenden Weichtheilen so nach vorn umzustellen, dass es rechtwinkelig auf den übrigen Unterschenkel zu stehen kam. Dabei gaben die infiltrirten und narbigen Weichtheile der Wade nicht nach, und der nackte Knochen des losen Fragmentes fuhr an der Amputationsstelle 1 Cm. weit aus seiner Periostverbindung heraus. Dieses nackte Stück wurde abgesägt. Von dem centralen Stumpf der Tibia wurde noch ein etwa 2 Cm. langes Stück fortgemeisselt. Jetzt liess sich das untere Stück der Tibia mit seinen bedeckenden Weichtheilen mit Leichtigkeit rechtwinkelig so umstellen, dass die wundgemachte vordere Kante des unteren Stumpfes auf die Meisselfläche des oberen sich stellte. Bei der Umstellung faltete sich das ausgeschnittene Hautfenster von selbst so, dass Ecke c mit a, d mit b, der untere Rand mit dem oberen und die untere Hälfte jedes Seitenrandes mit seiner oberen Hälfte in Berührung kam. In dieser Lage wurden die Wundränder mit einander

vernäht (dazu war eine geringe Ablösung der Hautränder nothwendig) und die Hautlappen des Amputationsstumpfes so vereinigt, dass eine quere Nahtlinie zu Stande kam. (Fig. 2 zeigt den Stumpf im frontalen, Fig. 3 im sagittalen Durchschnitt.)

Zum Schluss wurden die vom Abscess der Wade herrührenden Fisteln sammt der Narbe exstirpirt, die Hautränder etwas abgelöst und vernäht.

Der Fuss wurde durch eine dorsale gebogene Cramer'sche Drahtschiene in seiner rechtwinkeligen Stellung erhalten.

Man fand die Knochen des Unterschenkels bei der Operation sehr stark fettig entartet und malacisch.

Im weiteren Wundverlaufe kam es zur Nekrose der Knochensplitter, die infolge des queren Durchmeisselns der Tibia entstanden waren.

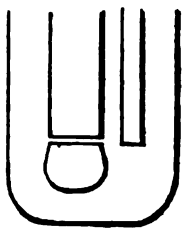

Fig. 2.

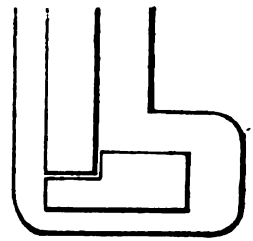

Fig. 3.

Es bildete sich je eine Fistel in den beiden Nahtlinien und eine dritte an der Hinterseite aus. Am 31. October wurden die nekrotischen Knochensplitter durch einen Längsschnitt auf der Hinterseite, welcher durch die dort befindliche Fistel verlief, herausgezogen. Die Sequester gehörten theils dem „Fussstück", theils dem „Unterschenkelstück" der Tibia an. Der vordere Theil des knöchernen „Fusses" war lebendig geblieben, vom hinteren ging über die Hälfte der Dicke des Knochens verloren. Es hatte sich eine ganz geringe Todtenlade um die Sequester gebildet.

Am 21. November war Alles verheilt. Zwischen den beiden Fragmenten war noch keine knöcherne Ankylose eingetreten. Der „Fuss" hatte infolge der Nekrose des hinteren Theiles eine leichte „Spitzfussstellung" eingenommen.

Am 28. November wurden der „Fuss" und der Unterschenkel bis nahe ans Kniegelenk mit einer Mullbinde gut eingewickelt. Nur die Amputationsnarbe wurde besonders mit Watte gepolstert. Darüber wurde ein Gypsverband, nur aus Binden bestehend, angelegt. Dieser Verband trug unten eine aus leichtem Holz (aus einem alten Besenstiele ausgesägte) verfertigte Stelze. Die Stelze war an ein der Form des Fusses entsprechendes Brett angefügt. An das Fussbrett wurden seitlich 4 Blechstreifen mit Einkerbungen angenagelt. Fussbrett und Blechstreifen wurden in den Verband eingegypst. Auf dieser provisorischen Prothese ging Patientin anfangs mit Hülfe von Krücken umher. Schon nach einigen Tagen konnte sie dieselben ablegen und mit einem Stocke gehen. Das Körpergewicht ruhte ganz auf dem „Fusse". Patientin klagte niemals über Schmerzen oder unangenehme Empfindungen im letzteren, sondern

nur anfangs über Schwäche in dem zugehörigen Knie, welches lange im Verbande gelegen hatte und arg versteift war. Dagegen wurden Massage und passive Bewegungen angewandt.

Am 23. December bekam die Patientin eine Prothese, die am Schluss der Arbeit näher beschrieben wird und im Princip einen steifen Schnürstiefel darstellt. Die Verkürzung wurde durch eine am Stiefel angebrachte Stelze mit Beaufort'scher Wiege ausgeglichen.

Schon Ende December konnte Patientin schnell und sicher ohne jede Unterstützung gehen. Anfang Januar stieg sie Treppen mit geringer Stütze am Geländer unter abwechselndem Vorsetzen beider Beine gewandt auf und ab.

Die Sohlenhaut des „Fusses" ist bedeutend derber geworden, als die entsprechende Haut der gegenüberliegenden Seite. Schmerzen oder sonstige Beschwerden sind niemals, selbst nicht nach langem Gebrauche, im Fusse empfunden. Das früher sehr versteifte Knie lässt sich jetzt bequem bis zum rechten Winkel biegen.

Die Länge des amputirten Unterschenkels beträgt vom Kniegelenksspalt bis zur Sohlenfläche gemessen 17½ Cm., die Länge des gesunden von denselben Punkten gemessen 37 Cm. Es folgt daraus eine Verkürzung von 19½ Cm. Die Sohlenlänge des „Fusses" beträgt 7½ Cm. — Die Prothese wiegt 820 Grm.

Von der Kniekehle aus erstreckt sich 12 Cm. nach abwärts die vom Abscess herrührende Narbe.

2. E. B., Wittwe aus Franzdorf, 56 Jahre alt, wurde am 20. September 1891 aufgenommen. Sie litt seit 1½ Jahren an Lungenschwindsucht. Vor ½ Jahre erkrankte sie an Tuberculose des rechten Fussgelenkes.

Bei der Aufnahme fand man: Die Frau ist stark abgemagert und kachektisch.

Das rechte Fussgelenk ist dick angeschwollen. Die Hauptschwellung sitzt im Sinus tarsi. Die Geschwulst fluctuirt.

Directer Druck auf das erkrankte Gelenk und Schlag gegen den Hacken sind sehr schmerzhaft; die Bewegungen des Gelenkes sind aufgehoben. Patientin ist unfähig, zu stehen und zu gehen.

Die Untersuchung der Lungen ergiebt eine ausgedehnte Phthise beider Spitzen.

Da an eine Resection bei dem Alter der Patientin und der Lungenphthise nicht zu denken war, so wurde am 22. September die tiefe Amputation des Unterschenkels etwas oberhalb der Erkrankung ausgeführt. (Es fand sich eine Knochentuberculose, vorwiegend des Talus, und ein käsiger Abscess im Fussgelenke). Die ersten Acte der Operation waren dieselben wie bei der ersten Patientin.

Die Fibula wurde etwas höher als die Tibia von einem kleinen Längsschnitt der Aussenseite her mit der Kettensäge durchtrennt und das abgesägte Stück von der Amputationsfläche aus subperiostal entfernt. Die vordere Kante der Tibia wurde wie im ersten Falle in der Ausdehnung von 2½ Fingerbreiten subperiostal wund gemacht und in eine Fläche verwandelt. Dann wurde in der Ebene des oberen Randes des Hautfensters eine Kettensäge mit der Aneurysmennadel um den Knochen

und das Periost herumgeführt und die Tibia quer durchsägt. Vom oberen Stumpfe der Tibia wurde, um das Umstellen des „Fusses" zu ermöglichen, ein 2 Cm. breites Stück abgesägt. Die rechtwinkelige Umstellung gelang darauf leicht. Der weitere Verlauf der Operation gestaltete sich wie im ersten Falle. Der Fuss wurde durch eine dorsale gebogene Drahtschiene (nach Cramer) in seiner rechtwinkeligen Stellung erhalten.

Die Wunde heilte im Ganzen per primam. Nur wich die Naht im Winkel zwischen „Fuss"- und Unterschenkel in der Mitte aus einander; bei dem rechtwinkeligen Zusammenstossen beider Hautränder kam die Wundfläche des einen auf die Epitheldecke des anderen zu stehen, und dies hinderte die Verklebung. Die Ränder wurden hier angefrischt und heilten alsdann per primam zusammen.

Am 27. Nov. bekam Patientin einen ähnlichen Stelzen-Gypsstiefel wie die vorige Kranke und ging anfangs mit Krücken, bald mit einem Stock umher. Der Gypsverband wurde durch Aufschneiden der Vorderseite abnehmbar gemacht. Beim Umhergehen verwuchs der anfangs noch federnde „Fuss" bald knöchern mit dem Unterschenkel.

Die Patientin klagte in den ersten Tagen des Auftretens über Schmerzen im ganzen Verlaufe der Innenfläche der Tibia (Periostreizung?), welche sich bald verloren. Beschwerden in dem die Körperlast tragenden „Fusse" wurden nie empfunden.

Am 4. Januar 1892 erhielt die Patientin dieselbe Prothese wie die erstbeschriebene.

Die Verkürzung des amputirten Unterschenkels beträgt 15 Cm., die Länge der künstlichen Sohle 9 Cm. Es besteht eine feste Ankylose zwischen dem „Fusse" und dem Unterschenkel. Aus dem im „Fusse" verbliebenen Periostmantel der Fibula hat sich neuer Knochen gebildet. Die Sohlenhaut ist schwielig verdickt.

Die Kranke konnte sofort auf ihrer Prothese ohne jede Unterstützung gehen, war jedoch zu längeren körperlichen Leistungen wegen Athemnoth, die infolge ihrer Phthise eintrat, nicht befähigt. Sie hat keinerlei Beschwerden im Stumpfe. Die Prothese wiegt 920 Grm.

Das Operationsverfahren.

Die grösste Schwierigkeit der Operation liegt darin, das getrennte Fussstück der Tibia lebensfähig zu erhalten. Der für die Durchtrennung mehr oder weniger spongiöser Knochen so brauchbare Meissel hat sich bei der queren Durchtrennung des Schafttheiles der Tibia als gefährliches Instrument erwiesen, weil er dort leicht zu Splitterungen führt; ich kann dagegen bei der Beibehaltung des beschriebenen Operationsverfahrens die Kettensäge sehr empfehlen. Auch das Wundmachen der vorderen Kante der Tibia hat seine Schattenseiten, da es eine Periostablösung voraussetzt. Es geschieht stets vor der queren Durchtrennung des Knochens, denn an dem losen und beweglichen Stücke lässt sich später schlecht arbeiten.

Ich habe deshalb die Absicht, gelegentlich zwei andere Verfahren zu prüfen: 1. An der gewöhnlichen Stelle wird die Tibia mit der Kettensäge durchtrennt. Vom centralen Stumpf wird ein 1—2 Cm. langes Stück subperiostal resecirt und in den Knochenstumpf eine keilförmige Kerbe eingesägt, in welche die vordere Kante der Tibia nach der Umstellung passt (Fig. 4 im frontalen, Fig. 5 im sagittalen Durchschnitt).

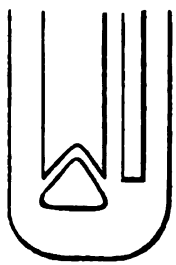

Fig. 4.

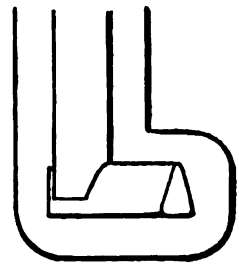

Fig. 5.

2. Aus der Tibia wird an dem Platze, an welchem die Umstellung stattfinden soll, ein genügend grosses keilförmiges Stück herausgeschnitten (Fig. 6). Nach der Umstellung liegen die beiden schrägen Knochenschnittränder rechtwinkelig auf einander (Fig. 7). Hierzu dürfte sich am besten der Meissel eignen, weil sich der Schafttheil eines Knochens in schräger Richtung, besonders wenn man allmählich vorgeht, viel besser meisselt, als in rein querer. Der Ausschnitt wird mit Erhaltung des Periostes ausgeführt.

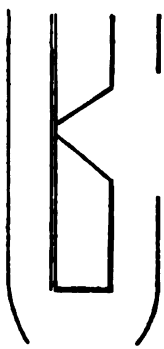

Fig. 6.

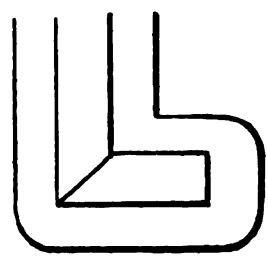

Fig. 7.

Das einfachste Verfahren, die quere Durchtrennung des Knochens und die Umstellung nach Absägen eines Stückes vom centralen Knochenstumpf, habe ich nicht auszuführen gewagt, aus Furcht, es möchte zwischen der scharfen Kante des unteren Stückes und der Sägefläche des oberen keine feste Verwachsung eintreten und beim Auftreten Druck und Schmerzen an der Stelle empfunden werden, zumal sich dabei Periost interponiren würde.

Den „Fuss" habe ich bisher in seiner rechtwinkeligen Stellung nur durch den Verband erhalten. Die sicherste Befestigung wäre die Nagelung der Fragmente. Man müsste zu dem Zwecke ein Loch durch das Fussstück der Tibia vorbohren, weil es schwerlich gelingen wird, durch den compacten Schaftknochen einen Nagel durchzutreiben, und der letztere müsste eine erhebliche Länge haben, um in der

Markhöhle des Unterschenkeltheils der Tibia zu haften. Uebrigens habe ich keine Schwierigkeit gefunden, den „Fuss" durch den Verband in seiner Stellung zu erhalten. Die Cramer'schen Drahtschienen eignen sich am besten dazu.

Es bedarf noch einer Rechtfertigung, weshalb ich den künstlichen Fuss so lang gewählt habe. Es lässt sich ja vielleicht aus jeder der drei Flächen der Tibia, die in ihrer natürlichen Verbindung mit ihren Weichtheilen auf die Sägefläche aufgesetzt werden, ein tragfähiger Stumpf bilden, auch wenn man das Ansatzstück kürzer macht. Es kam mir aber vor Allem darauf an, einen Stumpf zu haben, der als Prothese eine einfache Schnürstiefelvorrichtung zulässt, und das kann man nur bei einem einigermaassen langen „Fusse" erreichen, wenigstens wenn man vermeiden will, die Prothese bis zum Oberschenkel gehen zu lassen. Ausserdem ist mit der Verlängerung des „Fusses" natürlich eine erhöhte Tragfähigkeit verbunden. Eine Sohlenfläche von etwa 8 Cm. dürfte die geeignetste Länge haben. Die Verkürzung des Stumpfes, welche dadurch bedingt wird, fällt, da immer noch ein langer Stumpf für die Fortbewegung der Prothese zurückbleibt, durchaus nicht ins Gewicht. Dieser Nachtheil wird, abgesehen von anderen Vortheilen, schon durch die grössere Leichtigkeit und Einfachheit der Prothese ausgeglichen.

Von Wichtigkeit ist noch die Schnittführung bei der Ausschneidung des viereckigen (oder ovalen) Hautfensters. Die Seitenränder des Vierecks werden einfach gerade ausgeschnitten, der obere und untere Rand aber müssen trichterförmig geschnitten werden, so dass man bei beiden das Messer unter einem halben rechten Winkel durch die Haut führt. Wenn man dann das Fussstück umstellt, so passen die beiden Hautränder ⌊⌋-förmig auf einander.

Das Ausschneiden des Hautstückes bringt natürlich für den abwärts von dem Fenster liegenden Lappen eine Ernährungsstörung mit sich. Indessen ist bei tiefen Unterschenkelamputationen der Lappen so klein und der Ausschnitt so weit von seiner Basis entfernt, dass Lappengangrän bei uncomplicirten Fällen nicht zu fürchten ist. Es kommt hinzu, dass das Hautstück zwischen unterem Rand des Fensters und Lappenbasis mit der Unterlage im natürlichen Zusammenhang und in Gefässverbindung bleibt. Bei allen complicirten Fällen müsste man dagegen, wenn man nicht überhaupt auf das Verfahren verzichten will, zunächst den Amputationsstumpf heilen lassen und die Fussbildung secundär ausführen. Vielleicht kann man dadurch auch noch manchen alten langen Unterschenkelamputationsstumpf, der infolge von Prothesen, welche an den Condylen der Tibia

ihren Stützpunkt finden, Ulcerationen erlitten hat, wieder aufbessern und die Prothese vereinfachen.

Die Prognose der Operation scheint eine gute zu sein. Schwierige Fälle sind die beweisendsten, und bei unseren beiden Patientinnen handelte es sich um ungünstige Fälle. Bei der ersten kam es zur theilweisen Nekrose des knöchernen Fusses und zur Anheilung desselben in nicht rechtwinkeliger Stellung. Ferner fanden sich ein schwacher und malacischer Knochen und an der Wade eine grosse Narbe und schwielig veränderte Musculatur. Die zweite Patientin ist ein hochgradig kachektisches Individuum mit schlaffer, welker Haut und geringem Unterhautzellgewebe, wie das phthisischen Personen häufig eigen ist. Dennoch war in beiden Fällen das Resultat, was die Tragfähigkeit des Stumpfes und die Function des verstümmelten Gliedes anlangt, das denkbar günstigste.

Die Vortheile eines Stumpfes, der fähig ist, das Körpergewicht zu tragen, sind zu sehr in die Augen springend, als dass man darüber Worte zu verlieren braucht. Der künstliche Fuss verdankt seine Tragfähigkeit folgenden Eigenschaften: Die hintere Fläche der Tibia bildet eine lange, breite und glatte Gehfläche. Die neue Sohle zeigt nirgends eine Narbe; sie steht überall in natürlicher Verbindung mit dem Knochen. Die eigentliche Amputationsnarbe ragt vorn aus der Prothese frei vor und ist dadurch vor jedem Druck bewahrt.

Die Prothese wird in folgender Weise gearbeitet: Vom „Fuss“ und Unterschenkel wird ein Gypsabguss angefertigt. Ueber Letzterem wird ein Stiefel, der hoch am Unterschenkel hinaufreicht, aus einem Stück harten Sohlenleder gearbeitet. Um das Fussstück des Stiefels rechtwinkelig umstellen zu können, erhält er zwei seitliche Ausschnitte. Die Nähte, welche die Ränder des Ausschnittes verbinden, müssen durchaus seitlich liegen, wo sich keine Narbe, auf die sie Druck ausüben könnten, findet.

Der Stiefel wird innen mit weichem, sämischen Leder gepolstert, aussen des besseren Aussehens halber mit Ziegen- oder Schafleder überzogen. Vorn erhält das harte Leder in seiner ganzen Länge einen Ausschnitt, an dessen Stelle weiche Schnürklappen treten, welche nur aus den beiden anderen Lederschichten bestehen. Am Rande des Ausschnittes sitzen Knöpfe für das Schnürband.

Dieser Stiefel ist in eine Stelze eingelassen, welche oben 3 Stahlschienen (der grösseren Leichtigkeit halber am besten hohl gearbeitet) trägt, je eine seitliche und eine hintere. Die Schienen, welche mit Nieten an den Stiefel befestigt sind, tragen diesen und die Körper-

last. Die Sohle des Stiefels berührt nur eben den Ausschnitt, welcher zu ihrer Aufnahme in das Kopfstück der Stelze eingeschnitten ist.

Unten ist die Stelze mit einer Beaufort'schen Wiege versehen.

Wenn die Verkürzung des Unterschenkelstumpfes nicht viel mehr als die Hälfte betrifft, braucht die Prothese nur am Unterschenkel anzugreifen. Bei wesentlich kürzerem Stumpfe müsste man sie mit Charnier für das Kniegelenk noch bis auf den Oberschenkel führen.

Fig. 8.

Fig. 9.

Natürlich lässt sich mit Leichtigkeit bei bemittelten Patienten das Stelzenstück der Prothese durch einen künstlichen Gliedabschnitt ersetzen. Auch unsere beiden, wie aus den Abbildungen hervorgeht, etwas plump gearbeiteten Stelzen hätten sich wesentlich leichter machen lassen. Es ist nicht geschehen mit Rücksicht auf die grössere Haltbarkeit, welche bei unbemittelten Patienten schwer ins Gewicht fällt.

Bei der Anfertigung der Prothese müssen alle empfindlichen Theile vor Druck geschützt werden. Deshalb ragt die Amputations-

narbe frei aus dem vorn offenen Stiefel hervor; da, wo am Amputationsstumpf der vordere Hautlappen über die Kante der Tibia hinwegzieht, wird auf den Gypsabguss ein dickes Stück Leder aufgenagelt; dasselbe geschieht im Winkel zwischen Fuss und Unterschenkel, wo die quere Narbe, welche von der Vernähung des Fensters herrührt, liegt; ein dünnerer Lederstreifen wird im Verlaufe der ganzen vorderen Kante der Tibia aufgenagelt; bei der zweiten mageren Patientin mit sehr vorspringenden Wadenbeinköpfchen wurde auch an

Fig. 10.

Fig. 11.

dieser Stelle der Gypsabguss durch ein aufgenageltes Lederstück vergrössert.

Erst nachdem der Abguss mit diesen Vorsichtsmaassregeln versehen ist, wird der Stiefel über ihm gearbeitet.

Die Prothese kann direct über dem nackten Gliede getragen werden. Ich habe es vorgezogen, einen dünnen Wollstrumpf darunter tragen zu lassen.

Der schon beschriebenen provisorischen Gypsprothese schreibe ich eine grosse Bedeutung zu. Sie ermöglicht dem Patienten, schon sehr früh aufzutreten und umherzugehen, noch bevor die Verwachsung zwischen „Fuss“ und Unterschenkel eingetreten ist, und lange bevor das Glied genügend abgeschwollen ist, um eine definitive Prothese zu erhalten. Es ist zweckmässig, den Patienten eine solche selbstgefertigte abnehmbare Prothese aus Gyps mitzugeben, damit sie dieselbe tragen können, wenn an der aus Leder eine Ausbesserung nöthig wird.

Fig. 8 ist eine photographische Aufnahme des Stumpfes von M. J. (Fall 1), Fig. 10 von E. B. (Fall 2). Fig. 9 zeigt den Stumpf der ersten Patientin von vorn, Fig. 11 den der zweiten von der Seite mit Prothese.

Herr Geheimrath v. Esmarch hatte die Güte, mir das Material zu überlassen, Herr Dr. Kowalzig, mir die beigefügten schematischen Zeichnungen auszuführen. Ich spreche ihnen Beiden auch an dieser Stelle meinen besten Dank aus.

XIX.

Aus der chirurg. Abtheilung des Königin-Augustahospitals zu Berlin.

Ueber die operative Behandlung der Bauchfelltuberculose.

Von

H. Lindner.

Auszugsweise vorgetragen in der Sitzung der Freien Vereinigung der Chirurgen Berlins vom 12. October 1891.

Die letzten Jahre haben uns einen grossen Fortschritt gebracht auf dem Gebiete der chirurgischen Therapie localer Tuberculosen, indem die tuberculösen Peritonitiden sich als der operativen Behandlung zugänglich erwiesen und in einer grossen Reihe von Fällen theils erheblich gebessert, theils wirklich geheilt wurden. Die planmässige Behandlung durch operative Eingriffe datirt bekanntlich seit einer Publication von König im Centralblatt für Chirurgie — 1884. Nr. 6. Ueber diffuse Peritonealtuberculose und die durch solche hervorgerufenen Scheingeschwülste —, nachdem schon früher aus Anlass irriger Diagnosen, besonders von Gynäkologen, die Ovarialgeschwülste zu finden dachten, mit glücklichem Erfolge derartige Operationen vollzogen worden waren. Schon die König'sche Publication musste den Eindruck gewähren, dass wir es hier mit einer aussichtsvollen Therapie, wenigstens für einen Theil, der ja sonst als fast sicher verloren geltenden Peritonealtuberculosen zu thun hätten; die weitere Bestätigung der König'schen Ausführungen liess denn auch nicht auf sich warten; um so mehr muss es eigenthümlich berühren, am Schlusse einer neueren Tübinger Dissertation über Bauchfelltuberculose zu lesen: „Unsere Therapie ist freilich trostlos; aber ob sich ein Chirurg finden wird, der bei einem ihm als Peritonealtuberculose übergebenen Falle laparotomirt, nur um das Exsudat herauszulassen? Diese neuerdings mehrfach empfohlene Therapie ist doch gar zu schneidig.“ — Nun, die Frage des jungen Tübinger Collegen hat genügende Beantwortung im bejahenden Sinne erhalten: ich konnte Fälle zusammenstellen, in deren Mehrzahl sich Chirurgen zu dem fraglichen Zwecke gefunden haben; denn sind auch unter diesen Fällen

eine Reihe von solchen, in welchen eine irrige Diagnose die betreffenden Operateure zur Ausführung der Laparotomie veranlasste, so ist doch der allergrösseste Theil der Operationen bei richtiger Diagnose mit dem Bewusstsein ausgeführt worden, dass man berechtigt ist, gestützt auf den Rath hervorragender Beobachter, auch diese bisher der Therapie kaum zugänglichen Leiden mit Hoffnung auf günstigen Erfolg anzugreifen, und dass man nicht zu viel hofft, wenn man annimmt, dass es immer mehr gelingen werde, die „Trostlosigkeit" der Behandlung der Bauchfelltuberculose nicht unerheblich abzumindern.

Ich habe in den folgenden Zeilen den Versuch gemacht, die bisher veröffentlichten Fälle in möglichster Vollständigkeit zu sammeln, um aus einer möglichst grossen Statistik einen Eindruck zu gewinnen über die zu erhoffenden Erfolge des weiteren Ausbaues dieser Therapie, und vielleicht einige Aufklärung zu erhalten, auf welchem Wege die an sich noch immer unerklärliche Besserung oder gar Heilung der betreffenden Processe sich vollzieht. Den aus der Literatur gesammelten Fällen kann ich einige von mir selbst beobachtete hinzufügen, und ausserdem hat Herr Prof. Sänger in Leipzig die grosse Freundlichkeit gehabt, die Krankengeschichten über 5 von ihm operirte, noch nicht veröffentlichte Fälle mir zur Mittheilung zu überlassen. So kommt, wie schon erwähnt, eine Zusammenstellung über 205 Fälle zu Stande, welche allerdings manches Werthlose und wenig Brauchbare enthält, in der Hauptsache aber doch gut beobachtetes und sehr werthvolles Material beibringt, wohl geeignet, auf eine Reihe von Fragen einiges Licht zu werfen, besonders aber, eine Grundlage zu bilden für weitere Arbeit auf diesem wichtigen und interessanten Gebiete.

Ich gebe zunächst meine eigenen Beobachtungen in Kürze wieder und schliesse dann die Sänger'schen Krankengeschichten an in der Form, wie sie mir von dem Autor übergeben worden sind.

I. Fall. E. S., 5jähr. Knabe aus Berlin, stammt aus gesunder Familie, war bisher gesund. Ueber die Zeit des Beginns des Leidens ist Genaueres nicht eruirt worden, doch reicht dasselbe nicht weiter als einige Wochen zurück. Am 1. Mai 1891 wurde Patient auf die interne Abtheilung des Augustahospitals aufgenommen und dort folgender Status erhoben: Kleiner, blass aussehender Patient, indolente Schwellung der Inguinaldrüsen, keine Oedeme, keine Exantheme. Ueber den Lungen rechts hinten von oben nach unten zunehmende Dämpfung mit abgeschwächtem Athmen und zahlreiche feuchte Rasselgeräusche. Links hinten feuchte Rasselgeräusche in geringer Zahl. Abdomen stark aufgetrieben, ziemlich hart, Thorax in den unteren Partien fassförmig. In den seitlichen abhängigen Bauchpartien mässige, bei Lagewechsel sich aufhellende Däm-

pfung; die Venen des Leibes stark geschlängelt. Im Urin nichts Abnormes. — Es bestand also ein zunächst nicht sehr bedeutendes peritonitisches und ein rechtsseitiges pleuritisches Exsudat. Beide nahmen in den nächsten 14 Tagen erheblich zu, das peritonitische so stark, dass am 11. Mai der Bauchumfang unterhalb des Nabels 68 Cm. betrug, ausserdem trat Oedem des Penis und Scrotums ein. Das Allgemeinbefinden war dabei auffallend wenig gestört, in specie Verdauung und Appetit normal. Eine am 12. Mai ausgeführte Punction, durch welche etwa 500 Ccm. einer trüben, gelbgrünen Ascitesflüssigkeit entleert wurden, brachte nur vorübergehende Erleichterung, und so wurde, da sich doch allmählich eine Verschlechterung des Allgemeinbefindens und beginnende Abmagerung bemerklich machte, der Patient am 15. Mai auf meine Abtheilung transferirt und sofort mittelst Laparotomie operirt. Nach breiter Eröffnung des Leibes durch einen circa 16 Cm. langen Schnitt entleerten sich etwa 3 Liter einer gelblichen, etwas getrübten Flüssigkeit ohne Beimengungen, das gesammte Bauchfell, parietales wie viscerales, war dicht mit grauen Knötchen besetzt, die stellenweise zusammengeflossen waren und besonders die Mesenterien der im Becken liegenden Därme in starre Platten verwandelt hatten. Das Peritoneum zeigte sich überall stark verdickt. Anderweitige Veränderungen, in specie Verklebungen und Verwachsungen der Därme, liessen sich nicht nachweisen. Es wurde nun die Bauchhöhle mit feinen trockenen Schwämmen sehr sorgfältig ganz trocken getupft und auf die in hervorragendem Maasse betroffenen Theile im Becken mittelst eines feinen Schwammes ein ganz leichter Anflug von pulverisirtem Jodoform applicirt, dann die Bauchhöhle nach gewohnter Weise in 3 Etagen durch Nähte vollständig geschlossen. — In einem ausgeschnittenen Stückchen des Peritoneums liess sich tuberculöse Structur mit Riesenzellen erkennen, Bacillen wurden nicht nachgewiesen. Der Verlauf post operat. war zunächst ein sehr günstiger, Fieber trat nicht ein, das Befinden war gut. Am 12. Tage trat eine nicht unbedeutende Fiebersteigerung auf mit recht erheblicher Schädigung des Allgemeinbefindens: der Knabe verlor den Appetit, lag vollständig apathisch da und verfiel sichtlich. Obwohl sich eine deutliche Parotitis nachweisen liess und es ja nicht unmöglich erschien, dass der Grund der Verschlimmerung in dieser zu suchen wäre, hielt ich es doch nicht für ausgeschlossen, dass ein meningitischer Process sich auszubilden begann, und unterliess daher auch die vorher geplante Einspritzung kleinster Tuberculindosen. — Es kam jedoch anders, als wir gefürchtet hatten: der Knabe erholte sich wieder, sein Allgemeinbefinden hob sich, der Appetit kehrte wieder, und wir konnten ihn am 16. Juli zu einer Cur in Norderney in günstigem Zustande entlassen. Die Heilung des localen Uebels war eine zufriedenstellende, der Leib, welcher zunächst nach der Operation ganz flach geworden war, schwoll zwar im Laufe der ersten Wochen wieder etwas an, wurde aber dann allmählich immer dünner und zeigt jetzt (11 Monate post operat.) kaum noch eine Abnormität. Das pleuritische Exsudat fing gleich nach der Operation an abzunehmen und verschwand innerhalb der ersten 3—4 Wochen vollständig. Die Wunde heilte in ihrer grössesten Ausdehnung per primam, nur im unteren Winkel wurde dieselbe im Umfange eines Zwanzigpfennigstückes ausgesprochen tuber-

culös und blieb dies auch noch längere Zeit, doch ist dieser Rest in Norderney vollständig fest und sicher vernarbt. Man darf also wohl jetzt, nachdem 11 Monate seit der Operation verflossen sind, den Knaben, soweit die Bauchaffection in Frage kommt, als gesund betrachten. Das Gesammtbefinden hat sich ausserordentlich gehoben, das Kind ist in den letzten Monaten auffallend stark gewachsen.

2. Fall. Frau P., 51 Jahre alt, aus Sch., aufgenommen am 18. October 1891. Patientin hat sich nie recht gesund gefühlt, einmal Lungenentzündung gehabt. Seit 1/4 Jahr hatte sie starke Schmerzen in der rechten Seite des Unterleibes, die anfallsweise auftraten, oft mehrere Stunden lang dauerten, fast täglich kamen; nachher wurde Patientin gelb, hatte weissliche Stühle und brach viel. Status praesens: Mittelgrosse, sehr elend aussehende, magere Frau, Haut und Conjunctiven icterisch, ausgedehnte Petechien und grössere Blutergüsse in der Haut. Ueber den Lungen starker Katarrh. Obere Grenze der Leber: Oberer Rand der 8. Rippe, untere Grenze in der Mammillarlinie: 2—3 Querfinger unter Rippenrand. In der Gegend der Gallenblase fühlt man einen nicht deutlich abzugrenzenden beweglichen Tumor, der in die Leber überzugehen scheint. Etwas Ascites. Diagnose: Cholelithiasis? Am 19. October Laparotomie am äusseren Rande des rechten Rectus abdominis, circa 10 bis 12 Cm. langer Schnitt. Gallenblase normal, keine Steine. Der Tumor erweist sich als ein loser, sehr stark geschwollener und sich sehr hart anfühlender Lappen der Leber, welcher mit dieser nur durch eine dünne Brücke zusammenhängt. Im Peritoneum parietale, wie auch in dem Peritonealüberzug der Leber hier und da kleine, hirsekorngrosse, weissliche, undeutlich begrenzte Knötchen, auf einzelnen Darmpartien feine, nicht sehr dicht stehende, am freien Ende kolbig anschwellende Zotten. Es entleert sich etwa 1 Liter gelblicher klarer Flüssigkeit. Nach diesem Befunde wird der Verdacht auf Tuberculose des Peritoneums ausgesprochen, die Flüssigkeit im Abdomen möglichst entleert und die Bauchhöhle durch Etagennähte geschlossen. Am rechten Oberschenkel finden sich 2 grosse Abscesse, die gespalten werden und käsigen Eiter enthalten. Ihre Innenfläche ist mit tuberculösen Membranen ausgekleidet. Nach der Operation traten von Seiten des Leibes gar keine Erscheinungen auf, dagegen ausserordentlich heftige Lungenbeschwerden: Hustenreiz, Luftmangel. Patientin stirbt im Collaps 7 Tage nach der Operation, ohne dass intra vitam sich etwas Besonderes hätte constatiren lassen. — Section: Frische Peritonitis geringen Grades, Peritonealwunde auseinandergewichen. Zahlreiche submiliare Tuberkel am Netz und Mesenterium. Mesenterialdrüsen geschwellt, zum Theil verkäst. Milz in beginnender amyloider Entartung. Linke Niere zeigt leichte Atrophie, Narben und Cysten, in der Rindensubstanz Tuberkel und Abscesse. In der Gegend der rechten Niere ein ausgedehnter Abscess, Niere selbst atrophisch. In der Leber entsprechend dem Nierenabscess eine eigenthümliche, im Centrum mehrfach erweichte Geschwulst, in deren Umgebung die Leber eine schmale, leicht speckige Zone zeigt.

Ausser diesen beiden genau beobachteten Fällen möchte ich noch einen im Jahre 1889 von mir beobachteten

3. Fall kurz anführen, der aller Wahrscheinlichkeit nach auch hierher gehört, wenn ich dies auch nicht sicher beweisen kann, da ich damals an Tuberculose nicht gedacht und eine mikroskopische Untersuchung nicht angestellt habe; ex post aber kann ich mir die Erscheinungen nur durch die Annahme deuten, dass es sich um eine, wahrscheinlich von den Genitalien ausgegangene Peritonealtuberculose gehandelt habe.

20jähr. Frau, Multipara, kränkelte seit über 1 Jahre im Anschluss an ein Wochenbett. Ihre Lungen waren verdächtig, daneben stellte sich nach Aussage des behandelnden Arztes vor einigen Monaten Ascites und hochgradiges Anasarka der Beine ein; Letzteres ging ganz, der Ascites — wenigstens angeblich — theilweise auf Digitalis zurück. Letzterer ist aber wiedergekehrt und hat sich in der letzten Zeit sehr gesteigert. Es findet sich bei der Aufnahme in das Landkrankenhaus zu Greiz eine erhebliche Flüssigkeitsansammlung, welche den ganzen unteren Theil des Leibes bis zur Nabelhöhle einnimmt, in der rechten Seite, oberhalb der Fossa iliaca, fühlt man undeutlich einen festen Tumor, der sich etwas, aber nicht viel, verschieben lässt, bei der Palpation nicht wesentlich schmerzhaft ist. Ich stellte die Wahrscheinlichkeitsdiagnose auf malignen Netztumor und führte die Laparotomie am Rande des rechten Rectus abdominis aus. Es entleerte sich eine enorme Menge Flüssigkeit, welche die ganze Becken- und die Bauchhöhle bis zur Nabelhöhe ausgefüllt hatte, die fest mit einander verwachsenen, nur mit Schwarten bedeckten Därme lagen wie ein festes Dach im oberen Theile des Abdomens und senkten sich auch nach Entleerung der Flüssigkeit absolut nicht. Der gefühlte Tumor war das stark ausgedehnte Cöcum, dessen Wandung enorm verdickt und wie mit Granulationen besetzt erschien. Durch ein Versehen wurde der Darm an einer kleinen Stelle verletzt, welche im oberen Wundwinkel befestigt wurde. Drainage. Da die enorme Höhle infolge der starren Verwachsungen der Därme gar keine Neigung zur Verkleinerung zeigte, so trat eine profuse Eiterung ein, die die Kräfte der Patientin verzehrte, so dass sie etwa 4 Wochen post operat. marastisch zu Grunde ging. — Ich bin, wie schon gesagt, überzeugt, dass es sich in dem geschilderten Falle nur um eine Peritonealtuberculose gehandelt haben kann, und habe darum denselben der Vollständigkeit wegen hier mit aufgeführt; in der weiter unten zu gebenden Zusammenstellung aller beobachteten Fälle werde ich ihn nicht einreihen.

Ehe ich nun daran gehe, meine Anschauungen über die operative Heilung der Bauchfelltuberculose etwas näher darzulegen, gebe ich zunächst eine statistische Zusammenstellung aller bisher bekannt gegebenen Fälle von operativer Behandlung der Peritonealtuberculose, soweit ich dieselben habe auffinden können. Ich habe in dieser Tabelle nur diejenigen Daten besonders aufgeführt, welche für den einzelnen Fall charakteristisch oder für die principielle Betrachtung von Wichtigkeit sind, alle ausführlichen anamnestischen, sowie Untersuchungsbefunde, soweit sie sich auf die Constatirung der Bauchfelltuberculose beziehen, aber weggelassen; handelt es sich ja doch in

Nr.	Personalien	Diagnose vor der Operation	Diagnose auf Grund der Operation	Operation	Ausgang	Bemerkungen
1	*Grosse*, ca. 22 J. alt, 0-para. Kein tuberculöser Habitus.	Retroperitoneal oder retrointestinal gelegener Tumor von etwa Doppelfaustgrösse, im linken Hypogastrium.	Miliartuberculose des Peritoneum. Peritonitis chron. „Tuberculöser Scheintumor."	Juni 1886. Eröffnung der Bauchhöhle. Resection von Stücken des Periton. par. und des Netzes beh. mikrosk. Unters.	Genesung von der Operation.	Stellte sich circa 3 Monate später bei guter Gesundheit wieder vor. Leib weich, doch an früherer Stelle noch immer vermehrte Resistenz. Späteres Schicksal unbekannt.
2	*Stehmann*, 18 J. alt, Vater wegen Orchitis und Epididymitis tuberc. oper. worden. Habitus phthisicus ausgesprochen.	Doppelseitige Tubentuberculose, salpingo-perioophoritisches u. pelvi-peritonitisches Exsudat.	Miliartuberculose des Peritoneum. Peritonitis chron. Beiderseits vom Ut. täuschen Convolute von ververwachsenen Dünndarmschlingen Adnextum. vor. Tuben vollständig normal.	November 1886. Eröffnung der Bauchhöhle. Resection von Stücken d. Perit. beh. mikrosk. Unters. Lösung zahlreicher intestinaler Verwachsungen.	Genesung von der Operation. Stirbt ca. $^1/_2$ J. später an Lungentuberculose.	Die diagnostische Täuschung war hier um so leichter möglich, als einige Monate vor der Operation ein unzweifelhaftes pelvi-peritonitisches Exsudat bestand, welches nur nicht von den Tuben ausging.
3	*Schmidt*, 38 J. alt, Frau, IX-para. Schlecht genährt, doch kein Habit. phthis.	Unbestimmt. Linke Bauchhälfte vom Hypochondr. bis zum Kleinbecken ausgefüllt von einem elastischen, unverschieb-	Miliartuberculose des Peritoneum. Peritonitis chron. adhaesiva; Tuberculöser Scheintumor von bedeutender Ausdehnung.	April 1887. Eröffnung der Bauchhöhle; wegen allseit. Verwachsung der Därme sehr schwierig; eine Dünndarmschlinge wurde ver-	Genesung von der Operation.	Weiterbehandlung: Subcut. Injcct. von Jodoformäther; innerlich Arsen. Priessnitz-Umschläge. Bei der Entlassung Leib viel flacher und weicher. Späteres Schicksal unbekannt. Hier konnte sehr prägnant ein, vielleicht pathognomon. Symptom wahrgenommen werden: eine eigenthümliche, teigig-elastische Consistenz des Scheintumor, als ob man einen Gummiball betastete.
	baren Tumor, theilw. tympanitisch. Schall gebend. Im rechten Hypogastrium diffuse, teigige Resistenz.		letzt (nicht eröffnet).	Resect. klein. Stücke v. Peritoneum (ausschliessl. graue Tuberkel).		
4	*Reichardt*, ca. 38 J. alt, M-para. Abgezehrt, anämisch.	Sarkom der Bauchwand im r. Hypog., Carcinoma int. coel.? Peritonealtuberculose?	Peritonitis chron. adhaesiva mit spärlichen Miliartuberkeln, Bildung mehrfacher in relativ dicke Pseudomembranen gehüllter intestinaler Kleintumoren.	31. October 1887. Eröffnung der Bauchhöhle. Schnitt am äusseren Rande des M. rect. d. Starke Blutung a. d. sehr gefässr., sulz. Verwachsungen. Drain. mit Jodoformg.	Genesung von dem Eingriff.	In der Folge entwickelte sich freier Ascites, welcher inzwischen über 12 mal punctirt wurde (nur 1 mal von mir selbst), während die Schleimtumoren im r. Hypog. fast verschwanden. Pat. lebt noch und befindet sich leidlich.
5	*Heinitz*, 25 J. alt, 0-para. Mager, anämisch.	Salpingo-perioopharitis dupl., praesertim sinistr. Hydrosalpinx (?)	Miliartuberculose des Peritoneum mit Bildung von Scheintumoren.	17. Juni 1891. Eröffnung der Bauchhöhle. Intestina wie von einem mehrfachen freien Spinngewebs-	Genesung.	Stellte sich September 1891 wieder vor. Allgemeinbefinden bedeut. gehoben. Besseres Aussehen. Leib weich, flach. Auf Injection v. Tuberculin war keine Reaction erfolgt. (Auch nicht in einem anderen Falle, wo Peritonealtubercul. diagnostic. war.)
		netz von Adhäsionen mit eingelagerten Tuberkeln überzogen.				

vorliegender Arbeit nicht um ätiologische und diagnostische Fragen, sondern um die Folgen der Operation und den Modus der Heilung. Auch betreffs der Ausführung der Operation habe ich nur dann Notizen gegeben, wenn von dem Schnitt in der Linea alba abgewichen worden ist, alle Operationen, bei welchen etwas Besonderes nicht vermerkt ist, sind in der Letzteren ausgeführt worden.

Zusammenstellung der bisher beobachteten Fälle von Laparotomie bei Bauchfelltuberculose.

I. Patienten von 1—10 Jahren.

1. **Kümmel** (Aerztl. Verein zu Hamburg. 1889. 7. Mai). 1 jähr. Knabe. Laparotomie. Tuberculose des Bauchfells. Keine Flüssigkeit. — Kein Erfolg.

2. **Heinert.** 2½ jähr. Mädchen. Punction. ½ Jahr später Wiederansammlung. Laparotomie. Tuberculose. Tod einige Monate später an tuberculöser Meningitis.

3. **Hartley** (Brit. med. journ. 1889. Jan.). 2½ jähr. Kind. Vor einem Jahre Umbilicalfistel. Laparotomie. Tuberkel im Peritoneum, viel Flüssigkeit. Ausschabung. Heilung. — Kind befindet sich wohl.

4. **Alexandroff** (La méd. moderne. 1891. Juni). 3 jähr. Kind. Laparotomie. Tuberculöse Peritonitis. Heilung. 29 Tage post operat. Auftreibung des Leibes, Dämpfung, Icterus. II. Laparotomie. Heilung. Krankhafte Erscheinungen beseitigt.

5. **Maurange.** 3 jähr. Mädchen. Stark belastet. Dauer des Leidens: 6 Monate. Lungen frei. 2 Punctionen, nach denen sich die Flüssigkeit rasch wieder ansammelte. Laparotomie. Reichliche Tuberkel. Flüssigkeit (?). Heilung. — Gute Erholung nach Ueberstehen einer Bronchopneumonie. Im Abdomen nichts mehr nachweisbar.

6. **Kirmisson** (Pinard) (Congrès de la tuberculose. II. Session 1891). 3 jähr. Kind. Punction. Rasche Wiederansammlung. Laparotomie. Massenhafte Tuberkel. Flüssigkeit. Auswaschung mit Borlösung. Heilung. Rasche Wiederansammlung der Flüssigkeit. — 6 Wochen post operat. subcutane Injectionen von je 2 Ccm. Hundeblutserum. Nach der 2. Injection rasches Zurückgehen der Flüssigkeit. Nach wenigen Injectionen rasche und vollständige Heilung, die 4 Monate post operat. constatirt wird.

7. **König** (Philipps). 4 jähr. Knabe. Belastet. Dauer des Leidens circa ½ Jahr. Vor einigen Wochen Phlegmone um den Nabel, die damals verschwand, seit 8 Tagen wieder aufgetreten ist. Vor 2 Tagen am Nabel ein Abscess aufgebrochen, aus dem sich stinkender Eiter mit Gas entleerte. Laparotomie. Abgekapselter Raum, mit Faserstoffmembranen ausgekleidet. Ausschabung, Ausspülung mit Wasser und Sublimat, Drainage. Tod 6 Tage nach der Operation. — Section: Ausgedehnte Tuberculose.

8. **Bohrn.** 4 jähr. Kind. Dauer des Leidens: ½ Jahr. Diagnose: Ovarialkystom. 2 vergebliche Punctionen. Laparotomie. Exsudat

abgekapselt. Reichliche Tuberkel im Peritoneum. Flüssigkeit. Heilung. — 1 Jahr post operat.: Befinden ungetrübt.

9. **Schmitz** (St. Petersb. med. Wochenschr. 1891. Nr. 1). 5jähr. Mädchen. Belastet. Bisher gute Gesundheit, Leiden etwa 1 Monat ante operat. bemerkt. Tumor in abdomine von reichlich Mannsfaustgrösse. Kein freier Erguss. Laparotomie. Keine Flüssigkeit. Geschwulst wie Peritoneum besät mit Knötchen. Heilung. 9 Tage post operat. Eiterung aus einem Stichcanal und Aufgehen der Narbe, aus der sich ebenfalls Eiter entleert. Wunde schliesst sich wieder, bricht nach einigen Monaten wieder auf und schliesst sich endlich 1 Jahr post operat. definitiv. — Sehr gute Erholung. Tumor nimmt unter Gebrauch von Kreosot und später frischem Kalbsblut immer mehr ab und ist 14 Monate post operat. bis auf eine geringe Resistenz rechts von der Mittellinie verschwunden. Circa 1½ Jahre post operat. Operation eines kleinen Bauchbruches in der Narbe (Schede); dabei wird das Abdomen eröffnet und das Peritoneum absolut glatt und ohne jede Abnormität gefunden.

10. **Waitz** (Aerztl. Verein zu Hamburg. 1888. 22. Oct.). 5jähr. Mädchen. Nicht belastet, hat aber eine tuberculöse Amme gehabt. 27. Nov. 1887. Punction: 1¼ Liter. Rasche Wiederanfüllung. 29. Januar 1888 abermalige Punction: 3½ Liter. Laparotomie 6. März 1888. Flüssigkeit. Austupfung mit Schwämmen. Heilung. — 7 Monate post operat. Heilung constatirt.

11. **Lannois.** 5jähr. Mädchen. Belastet. Dauer des Leidens ?. Punction. Wiederkehr der Anschwellung. Laparotomie Ausspülung, Drainage der Bauchhöhle. Vollständige Heilung.

12. **Lindner** (s. oben). 5jähr. Knabe. Nicht belastet. Dauer des Leidens: einige Wochen. Punction. Rasche Wiederansammlung. Laparotomie. Reichliche Tuberkel. Viel Flüssigkeit. Keine Adhäsionen. Keine Ausspülung, etwas Jodoform. Heilung. Narbe im unteren Winkel tuberculös. War in Norderney, völlige Ausheilung. — 11 Monate post operat.: Patient befindet sich vollkommen wohl. Leib weich, nirgends empfindlich. Feste Narbe.

13. **Hegril und Bradford.** 6jähr. Knabe. Dauer des Leidens: einige Monate. Tumor in der Lebergegend. Laparotomie. Massenhafte Tuberkel. Den Tumor bilden Knoten, die mit dem Netz zusammenhängen. Heilung. Schnelle Erholung. — 7 Monate post operat.: Abdomen normal ausgedehnt, im Epigastrium noch ein Tumor nachweisbar. Allgemeinbefinden gut.

14. **Ceccherelli.** 8jähr. Mädchen. Laparotomie. Adhärenzen im Peritoneum, mit Tuberkeln durchsetzt. Auswaschung mit Thymol. — Endresultat nicht angegeben, aber wahrscheinlich vorläufige Heilung.

15. **König** (Philipps). 9jähr. Knabe. Dauer des Leidens: ¾ Jahr. Seit 14 Tagen starke Obstipation und Erbrechen, das manchmal fäculent sein soll. Zur Zeit Ileuserscheinungen. Laparotomie. Grosser schräger Schnitt über das Abdomen. Diffuse Tuberculose des Peritoneums. Därme vielfach verwachsen, dadurch Abknickungen. Beim Lösen der Verwachsungen Darm angeschnitten, mit Catgut wieder genäht. Tod am Tage post operat.

16. **A. G. Miller** (Edinburg. med. journ. 1890. Oct.). 10jähr. Kind.

Grosser Abscess im linken Oberschenkel. Laparotomie. Eitrige tuberculöse Peritonitis. Auswaschung mit Borsäure. Andauerndes Fieber, Wiedereröffnung der Wunde, Drainage. Heilung.

17. **Braun** (Aerztl. Verein zu Marburg; vgl. Berl. klin. Wochenschr. 1891. S. 356). (?)jähr. Kind. Laparotomie. Bauchfelltuberculose. Heilung. — Flüssigkeit nicht wieder angesammelt, die in der Bauchhöhle fühlbaren Geschwulstmassen verschwunden. Narbe zeigt sich am Rande, in der Mitte ihrer Länge, an der Stelle einer Naht zerfallen und tuberculöse Granulationen aufweisend.

II. Patienten von 11—20 Jahren.

a) Männliche.

18. **Ceccherelli.** 11jähr. Knabe. Laparotomie. Peritoneum mit Tuberkeln besetzt. Ascites. Auswaschung. Heilung. Nach 1 Monat Recidiv. 2. Laparotomie. Zahlreiche Adhärenzen zwischen den Därmen. — 1 Monat später: Ascites geringer. Spitzeninduration.

19. **Ceccherelli.** 13jähr. Knabe. Laparotomie. Adhärenzen, mit Tuberkeln infiltrirt. Auswaschen mit Thymol. Heilung. — Geringe Besserung.

20. **O' Callaghan.** 15jähr. Knabe. Aeusserste Abmagerung. Laparotomie. Reichliche Tuberkel, viel Flüssigkeit. Ausspülung mit warmem Wasser. Heilung. — 10 Monate post operat.: Frei von jeder Krankheit, verrichtet alle Arbeit.

21. **Roosenburg.** 15jähr. Knabe. Nicht belastet. Dauer des Leidens: 3 Monate. Laparotomie. Perit. pariet. 2—3 Mm. dick, mit einer Unzahl Knötchen besetzt. Zwischen beiden Blättern viel Adhäsionen. 4 Liter Flüssigkeit. — 1 Jahr post operat.: Patient sieht blühend aus und verrichtet wieder alle Arbeiten.

22. **Vinay.** 15jähr. Knabe. Nicht belastet. Dauer des Leidens: mit Remissionen 14 Monate. Vor 5 Monaten Punction, Entleerung von 2 Liter sanguinolenter Flüssigkeit. Lungen gesund. Laparotomie. Peritoneum mit Pseudomembranen bedeckt, enorm dick, 10—12 Liter blutig-eiteriger Flüssigkeit. Därme als abgeplattetes Paket an die Wirbelsäule gedrängt. Die entleerte Höhle bleibt starr, Wände nähern sich einander gar nicht. Auswaschung mit Borwasser. — Zuerst fieberhafter Verlauf, nach 8 Tagen fieberfrei. Heilung der Wunde per primam bis auf eine Fistel, die in eine abgekapselte Eiterhöhle führt. Incision der letzteren 3 Wochen post operat., Drainage. Entlassung mit kleiner Fistel. — 6 Monate post operat.: Vorzüglicher Zustand, volle Heilung.

23. **Albert** (Preindlsberger). 17jähr. Mann. Nicht belastet. Dauer des Leidens: 8 Monate, entstanden im Anschluss an Typhus. Vor 2 Monaten Pleuritis dupl. und Ascites constatirt. Vor 5 Wochen Punctio abdominis, danach Abnahme des Pleuraexsudats. — Lungenspitzeninfiltration, Pleuritis duplex. Laparotomie. Reichliche Tuberkel, Därme durch leicht blutende Adhäsionen verklebt, Abdominalhöhle durch Pseudomembranen in mehrere, mit einander communicirende Abtheilungen getheilt. Ausspülung mit Salicyllösung. Jodoform. Heilung. — 7½ Monate post operat.: Kein Ascites, keine Lungenerscheinungen. In den Pleuren

noch Exsudatreste nachweisbar. Patient verrichtet schwere Arbeit. — 10 1/2 Monate post operat.: Anhaltendes Wohlbefinden.

24. **Helmerich.** 18jähr. Mann. Darmerscheinungen. Laparotomie. Darmperforation, Peritoneum verdickt, mit käsigen Knoten besetzt. Drainage. Tod 14 Tage post operat. an Erschöpfung. — Section: Netz und Perit. pariet. stark verklebt. Darmschlingen überall verwachsen. 3 Perforationen.

25. **Kümmel.** 20jähr. Mann. Stark belastet. Ileus. Laparotomie. Ganze Peritonealhöhle mit miliaren Knötchen übersät. Heilung. Rasche Erholung. — 4 Monate post operat.: Caries am Fusse und Lungentuberculose. — Tod einige Wochen später an allgemeiner Tuberculose.

b) Weibliche.

26. **Naumann** (Hygiea 1889. S. 283). 11jähr. Mädchen. Dauer des Leidens: circa 4 Monate. Laparotomie. Massenhafte Tuberkel, reichliche Flüssigkeit. Ausspülung mit Borsäurelösung, dann Austupfen mit Schwämmen. Heilung. Rasche Wiederansammlung, binnen 3 Wochen 2 Punctionen. Entlassen mit ziemlich viel Exsudat 3 1/2 Monate post operat. — Später spontaner Abgang von viel Flüssigkeit durch die Narbe. Zustand bessert sich immer mehr. — 1 Jahr post operat.: Kind vollkommen gesund.

27. **König** (Philipps). 11 1/2jähr. Mädchen. Dauer des Leidens: 4 Monate. Lungen gesund. In der rechten Bauchhälfte Tumor, der in den Bauchdecken liegt. Laparotomie. Massenhafte Tuberkel, Flüssigkeit. Tumor nicht operabel. Heilung. — 24 Tage post operat.: Bauch so dick wie vor der Operation. — Tod einige Wochen nach der Entlassung an Meningitis tubercul.

28. **König** (Philipps). 12jähr. Mädchen. Dauer des Leidens: 1/2 Jahr. Lungen gesund. Rechts kleine Leistenhernie. Laparotomie. Massenhafte Tuberkel, Flüssigkeit. Ausspülung mit Salicyllösung. Heilung. — 3 Jahre post operat.: Patientin hat sich sehr gut erholt und gilt als vollständig gesund.

29. **Maurange.** 12jähr. Mädchen. Diagnose: Ovarialcyste. Laparotomie. Abgekapselter Erguss infolge von Peritonitis tubercul. Heilung. Vollständige Erholung. — 2 Jahre post operat.: Patientin noch am Leben.

30. **Miller-Clarke.** 13jähr. Mädchen, sehr elend. Links hinten unten Dämpfung. Laparotomie. Reichliche Tuberkel und Flüssigkeit. Auswaschung mit 1 proc. Carbollösung. Heilung. Rasche Erholung. — 2 Monate post operat.: Keine Flüssigkeit, Patientin fühlt sich vollkommen gesund. Lungen vollständig normal.

31. **Albert** (Preindlsberger). 14jähr. Mädchen. Laparotomie. Tuberculose des Bauchfells. Heilung. — Ueber den Erfolg wegen Kürze der seit der Operation verflossenen Zeit nichts auszusagen.

32. **Elliot.** 14jähr. Mädchen. Dauer des Leidens: 1 Jahr. Harte Tumoren an verschiedenen Stellen. Laparotomie. Massenhafte Tuberkel, 2 Eimer Flüssigkeit. Ovarien und Tuben nicht vergrössert, aber gleichfalls mit Tuberkeln besetzt. Heilung. — 4 Monate post operat.:

Vollkommenes Wohlbefinden, keine Flüssigkeit. Tumoren nicht mehr fühlbar.

33. **Esmarch** (Caspersohn). 14jähr. Mädchen. Belastet. Dauer des Leidens: kürzere Zeit. Knolliger Tumor in der Nabelgegend. Laparotomie. Peritoneum bis zu 4 Cm. verdickt, hart infiltrirt und schwielig, an einzelnen Stellen käsig erweichte Herde. Därme mit Tuberkeln besetzt. Kein Ascites. Heilung. In der Narbe fungöse Wucherungen. — Bei der Entlassung war von den Tumoren nichts mehr zu fühlen. — 1 Jahr post operat.: Abdomen weich, Patientin fühlt sich sehr wohl, sieht gut genährt aus.

34. **Roosenburg.** 14jähr. Mädchen. Dauer des Leidens: 8 Monate. Tumor in der rechten Seite des Unterleibes. Laparotomie. Reichliche Tuberkel in dem sehr verdickten Peritoneum, reichliche Flüssigkeit. Heilung. — 2 Jahre post operat.: Patientin sieht gesund und frisch aus, kein Ascites.

35. **König** (Philipps). 14jähr. Mädchen. Dauer des Leidens: circa 7 Monate. Lungen gesund. Laparotomie. Massenhafte Tuberkel. Flüssigkeit. Auswaschen mit Salicylwasser. Heilung. — 1 Jahr post operat.: Patientin hat sich auffallend gut erholt und ist gross und stark geworden. Abdomen vollständig normal.

36. **Schmidt.** 14jähr. Mädchen. Nicht belastet. Cocosnussgrosser Tumor. Laparotomie. Peritoneum schwartig verdickt, ebenso wie die Därme mit massenhaften Knötchen besetzt. Reichliche Flüssigkeit. Ausspülung mit Sublimat, Jodoform, Drainage durch Jodoformgaze. Heilung. — $1^1/_4$ Jahr post operat.: Gute Gewichts- und Kräftezunahme. Ganz normales Verhalten des Abdomens. Seitdem völlig gesund geblieben.

37. **Stilling.** 14jähr. Mädchen. Dauer des Leidens: 1 Jahr. Mehrere Punctionen vergeblich. Laparotomie. Reichliche Tuberkel, 15 bis 20 Liter Flüssigkeit. Diagnose: Ascites durch Carcinose. Heilung. Bald darauf noch mehrere Punctionen nöthig. Nach einigen Jahren multiple Knochen- und Drüsentuberculose. — $12^1/_2$ Jahre post operat.: Ascites nicht wieder eingetreten. Lungen normal.

38. **Löhlein.** 15jähr. Mädchen. Laparotomie. Hydrops saccatus infolge von Verlöthung der Darmschlingen. Nach der Operation Peritonitis, die zur Zeit der Berichterstattung noch nicht ganz überstanden ist.

39. **Werth** (Wiese). 15jähr. Mädchen. Keine Belastung. Dauer des Leidens: circa 1 Jahr. Vor $^1/_4$ Jahr Punction, danach Abdomen wieder ganz auf den früheren Umfang gekommen. Laparotomie. Reichliche Tuberkel. Därme zu einer Masse verklebt, Beckeneingeweide total verwachsen. Reichlicher Ascites. Heilung nicht per prim. Entlassen bei gutem Befinden. — 3 Monate post operat.: Fistel, die 2 Jahre post operat. noch besteht, nur wenig Eiter absondert. Zustand befriedigend, nicht so gut wie früher. Keine Tuberculose.

40. **Schmalfuss.** 16jähr. Mädchen. Nicht belastet. Im Leibe grosse unregelmässige höckerige Tumoren, die Becken und Bauch bis Nabelhöhe ausfüllen. Lungen gesund. Laparotomie. Peritoneum zu einer 3 Cm. dicken Schwarte verdickt, mit Tuberkeln durchsetzt. Darmschlingen fest mit einander verwachsen. Flüssigkeit ?. Heilung. — 4 Monate

post operat.: Lungen gesund, Leib nicht aufgetrieben, sehr weich, leicht eindrückbar. Narbe fest. Nirgends vermehrte Resistenz, kein Erguss.

41. **Mayo Robson.** 16jähr. Mädchen. Dauer des Leidens: 5 Wochen. Lungen krank. Punction, ohne Erfolg. Laparotomie. Abgekapseltes Exsudat, Därme verklebt. Tuberculöse rechte Tube entfernt. Heilung. Patientin erholte sich. 1 Monat post operat.: Tod an Lungentuberculose. Section: Ausgebreitete Tuberculose der Brust- und Bauchorgane. Peritoneum verdickt und mit Tuberkelknoten durchsetzt. Därme allseitig verwachsen.

42. **Lawford-Knaggs.** 16jähr. Mädchen. Diagnose: Ovarialcyste. Laparotomie. Zahlreiche Tuberkel, erhebliche Flüssigkeitsmenge. Ausspülung mit warmem Wasser. Heilung. — 1¼ Jahr post operat.: In abdomine nichts nachzuweisen. Verdacht auf Lungenphthise.

43. **Terrillon** (Elmassian). 16jähr. Mädchen. Nicht belastet. Vor 3 Jahren Zeichen von Darmaffection mit peritonitischen Erscheinungen. Heilung. Dauer des jetzigen Leidens: circa 4 Monate. Laparotomie. Ausgedehnte Verwachsungen, die nur zum Theil gelöst werden. Starke Blutung. Reichliche Tuberkel und Pseudomembranen. Flüssigkeit ?. Heilung. — 5 Monate post operat.: Gutes Befinden, Leib normal.

44. **Pernice** (John). 16jähr. Mädchen. Dauer des Leidens: 3—4 Monate. Laparotomie. Reichliche Tuberkel im Peritoneum. Keine Adhäsionen. Circa 1 Liter Flüssigkeit. Heilung. Gebessert entlassen. — Erhebliche Besserung 4 Monate post operat. constatirt.

45. **Cabot.** 16jähr. Mädchen. Dauer des Leidens: 1 Jahr. Punction. Im Abdomen unregelmässige Massen, in der Mitte des Bauches ein Tumor. Laparotomie. Peritoneum verdickt, fest mit dem Tumor verwachsen. Abgesacktes Exsudat. Grosse Menge von Flüssigkeit. Höhle mit Jodoformgaze ausgestopft, Drainage. Heilung. Schnelle Erholung. — 7 Monate post operat.: Kleine Fistel. Gesundheitszustand gut.

46. **Schmidt.** 16jähr. Mädchen. Starke Abmagerung. Laparotomie. Reichliche Tuberkel, viel Flüssigkeit. Heilung. Patientin erholt sich nicht: Appetit schlecht, beständige Durchfälle. Flüssigkeit trat nicht wieder auf. — 3 Monate post operat.: Exitus.

47. **Hofmokl.** 17jähr. Mädchen. Nicht belastet. Dauer des Leidens: 8 Monate. Lungen normal. Punction, ohne Erfolg. Laparotomie. Reichliche Tuberkel, viel Flüssigkeit. Heilung. 6 Monate ziemliches Wohlbefinden, dann Exitus. — Section: Chronische Tuberculose des Bauchfells mit einer mässigen Menge gelben Serums. Das Bauchfell mit zahlreichen hanfkorn- bis erbsengrossen Knoten besetzt. In beiden Lungenspitzen nur spärliche Tuberkelknötchen, links auch ein grösserer käsiger Herd nachweisbar. Tuberculöse Geschwüre im Darm.

48. **Maurange.** 17jähr. Mädchen. Dauer des Leidens: 4 Monate. Tumor in abdomine. Laparotomie. Därme mit Tuberkeln besetzt, besonders in der Nähe des Mesenterialansatzes. Mesenterialdrüsen geschwellt. Heilung. Langsame Erholung. In gutem Zustande entlassen.

49. **Löhlein.** 17jähr. Mädchen. Bedeutende Ausdehnung des Leibes. Laparotomie. Ausgedehnte Tuberkeleruption, 2½ Liter Flüssigkeit. Heilung. Leib nach der Operation kaum dünner als vorher.

50. **Kümmel.** 17jähr. Mädchen. Laparotomie. Abgekapselter Erguss. Reichliche Tuberkel. Zu beiden Seiten der Wirbelsäule ein grosses Paket tuberculöser Drüsen. Flüssigkeit. Höhle mit Sublimatschwämmen abgerieben. Heilung. — 2½ Jahre post operat.: Blühend und gesund. Verheirathet. Retroperitoneale Drüsen kleiner. Im kleinen Becken eine, beide Ovarien einschliessende, Narbenmasse.

51. **Grossich** (Pest. med.-chirurg. Presse. 1888. Nr. 33). 17jähr. Mädchen. Lungentuberculose. Laparotomie. Reichliche Tuberkel, 5½ Liter Flüssigkeit. Auswaschung mit 2 proc. Phosphorsäurelösung, davon 1 Liter in der Bauchhöhle zurückgelassen. Heilung. Sehr gut erholt, Lungenerscheinungen im Gleichen. — 8 Monate post operat.: Gutes Befinden constatirt.

52. **Homans.** 17jähr. Mädchen. Diagnose: Ovarial- oder Parovarialcyste. Laparotomie. Reichliche Tuberkel, viel Flüssigkeit. Drainage. Heilung. 8 Monate post operat.: Abdomen normal. Patientin fühlt sich gesund.

53. **E. Börner.** 17jähr. Mädchen. Dauer des Leidens: 6 Monate. Diagnose: Ovariencyste mit Ascites. Laparotomie. Abgesackter Erguss. Tuberkel. Ausspülung mit schwacher Sublimatlösung. Eiterung aus dem unteren Wundwinkel einige Wochen lang. Heilung. — Einige Wochen post operat.: Leib dünn. Ernährungszustand gut. Keinerlei Beschwerden.

54. **Werth** (Wiese). 17jähr. Mädchen. Grosseltern phthisisch. Dauer des Leidens: 14 Tage. Lungen gesund. Laparotomie. Reichliche Tuberkel. Keine Verwachsungen. Reichliche Mengen von Flüssigkeit. Tuben verdickt. Austupfung. Heilung per prim. — 13 Monate post operat.: Vorzügliches Befinden. Keine Tuberculose.

55. **Mikulicz** (Trzebicky). 18jähr. Mädchen. Dauer des Leidens: 1 Jahr. Laparotomie. Reichliche Tuberkel, 3 Liter Flüssigkeit in einer abgesackten Höhle. Austupfung mit Carbolschwämmen. Heilung. — 2 Jahre post operat.: Patientin völlig gesund.

56. **Maurange.** 18jähr. Frau. Vor 1¼ Jahren Tumor in der Ileocöcalgegend und Erguss constatirt. Zur Zeit Fluctuation, aber kein Tumor nachweisbar. Laparotomie. Viel Flüssigkeit. Tumor in der rechten Seite, der mit den Intestinis vollständig verwachsen ist, überall mit Tuberkeln bedeckt, ebenso das Perit. parietale. Ausspülung mit Sublimat. — 1 Jahr post operat.: Zustand sehr befriedigend.

57. **Sänger** (s. oben). 18jähr. Mädchen. Ausgesprochener phthisischer Habitus. Dauer des Leidens ?. Diagnose vor der Operation: Doppelseitige Tubentuberculose mit Exsudat. Laparotomie. Miliare Tuberkel des Peritoneums, Flüssigkeit. Tuben gesund, Tumoren durch verwachsene Dünndarmschlingen vorgetäuscht. Heilung. — ½ Jahr post operat.: Tod an Lungentuberculose.

58. **Wagner.** 18jähr. Mädchen. Laparotomie. Reichliche Tuberkel, Flüssigkeit. Heilung. — 2½ Jahre post operat.: Vollkommen gesund.

59. **Lindfors.** 18jähr. Mädchen. Dauer des Leidens: ½ Jahr. Diagnose: Ovarialtumor. Laparotomie. Peritoneum verdickt, mit Knötchen besetzt. Zwischen den festverwachsenen Darmschlingen Cyste, deren Inhalt theilweise in die Bauchhöhle fliesst. Eiterung aus dem unteren Wundwinkel. Heilung nach einigen Monaten.

60. **Terrillon** (Elmassian). 18jähr. Mädchen. Nicht belastet. Dauer des Leidens: 4 Monate. Diagnose: Sarkom der Bauchwand. Laparotomie. Allseitige Verwachsungen, die nur zum Theil gelöst werden können, reichliche Tuberkel. Heilung. — 10 Monate post operat.: Heilung vollständig. Leib erscheint vollständig normal.

61. **Werth** (Wiese). 18jähr. Mädchen. Keine Belastung. Rechte Lungenspitze Katarrh, sonst gesund. Dauer des Leidens: 3 Monate. Uterusanhänge nicht normal. Laparotomie. Netz geschrumpft, wird abgetragen; Dünndärme verwachsen. Tuberculöse Auflagerungen, entsprechend dem linken Infundibulum tubae, reichliche Flüssigkeit. Heilung. Entlassung in elendem Zustande. — 2 Jahre post operat.: Ueber 1¼ Jahr post operat. schlechtes Befinden, Wunde hat immer noch geeitert. Jetzt gutes Befinden. In der Herzgrube geringe flache Resistenz, sonst keine abnormen Härten im Abdomen.

62. **Werth** (Wiese). 18jähr. Mädchen. Nicht belastet. Im 12. Jahre 3 Monate lang Unterleibsentzündung mit Zunahme des Leibesumfangs, damals volle Genesung. Vor 1 Jahre leichte Hüftgelenksentzündung, die sehr langsam heilte. Dauer des jetzigen Leidens: 2 Monate. Laparotomie. Reichliche Tuberkel im Peritoneum, viel Flüssigkeit. Därme sämmtlich unter einander verklebt, Becken durch Verwachsungen nach oben abgeschlossen. Austupfung. Heilung. Entlassen bei gutem Befinden. — 2¼ Jahre post operat.: Gutes Befinden, im Abdomen nichts Abnormes. Im Becken Entzündungsreste.

63. **Poncet** (Pic). 18jähr. Mädchen. Nicht belastet. Dauer des Leidens: 6 Monate. Laparotomie. Tuberkel im Peritoneum, 3 Liter Flüssigkeit, einige Adhärenzen der Därme unter einander. Nichts in den Genitalien. Jodoformstift im Abdomen zurückgelassen. Heilung per prim. Anscheinend geheilt entlassen.

64. **Poncet.** 18jähr. Mädchen. Dauer des Leidens ?. Laparotomie (kleine Incision in der Lin. alba). Tuberkel auf dem Peritoneum, reichliche Flüssigkeit. Heilung per prim. — 14 Monate post operat.: Vorzügliches Befinden.

65. **Czerny.** 18jähr. Mädchen. Vor 1 Jahre Drüsenvereiterung, vor 5 Monaten Pleuritis dextr. Diagnose: Entzündetes Dermoid. Laparotomie. Reichliche Tuberkel. Käsige Schwarten von den Därmen und der Bauchwand, sowie aus dem Douglas, mit Finger und scharfem Löffel entfernt. Jodoform. 2 Tage lang Collaps, dann Besserung. Am 9. Tage Kothaustritt aus der geplatzten Bauchnaht. Tod 3 Wochen post operat. an Erschöpfung. — Section: Tuberculöse Peritonitis, beiderseits auf die Pleura übergreifend. Rechts alte adhäsive Pleuritis. Genitalien normal. Zahlreiche Perforationen des Dickdarms in die nach hinten abgeschlossene Wundhöhle.

66. **Chandelux** (A. Pic.). 18jähr. Mädchen. Nicht belastet. Früher gesund. Seit 1½ Jahren Schmerzen im Leibe. Dauer des jetzigen Leidens: 9 Monate. Laparotomie. Peritoneum verdickt. Abgesacktes Exsudat, Höhle von Kindskopfgrösse, mit Pseudomembranen austapezirt, in welche die Därme hineinragen. Beide Tuben krank, werden entfernt. Im weiteren Verlauf Fieber, es werden einige Nähte im unteren Winkel, dessen Umgebung sich entzündlich veränderte, geöffnet, grössere Mengen

sero-purulenten Exsudats entleert und darauf drainirt. Heilung 4 Monate post operat. — 6 Monate post operat.: Es besteht noch eine Fistel, aus der sich etwas Eiter entleert. Befinden gut, doch ist Patientin ziemlich mager. Lungen suspect.

67. **Poncet** (Pic). 19jähr. Mädchen. Belastet. Früher Lungen- und Pleurakrankheiten. Dauer des Leidens: über 6 Monate. Lungen verdächtig. Laparotomie. Tuberkel im Peritoneum, Därme unter einander adhärent, Pseudomembranen, keine Flüssigkeit. Auswaschung mit Borwasser und Austupfung. Jodoformstift im Abdomen zurückgelassen. Heilung.

68. **Kümmel** (Aerztl. Verein zu Hamburg. 1889. 7. Mai). 20jähr. Frau. Tuberculöse Peritonitis im Anschluss an eine Entbindung. Laparotomie. Reichliche Tuberkel, Flüssigkeit. Austupfung. Heilung. Kleiner (fungöser?) Abscess in den Bauchdecken. — ½ Jahr post operat.: Keine Beschwerden.

69. **Feldmann.** 20jähr. Frau. Im 10. Jahre Bauchwassersucht. Vor 2 Jahren Pleuritis. Dauer des Leidens: circa 1 Jahr. Lungen suspect. Laparotomie. Darm nicht verwachsen, mit Zotten, in denen weissliche Pünktchen sichtbar sind (mikroskopisch als tuberculös erwiesen), besetzt. 2 Tubensäcke entfernt, deren Ueberzug und Innenfläche gleiche Zotten zeigen. Eiterung aus dem unteren Wundwinkel. Heilung. — 11 Wochen post operat.: Im Abdomen nichts mehr zu palpiren.

70. **Routier** (Elmassian). 20jähr. Mädchen. Nicht belastet. Seit 18 Monaten hier und da Auftreibungen des Leibes. Dauer des jetzigen Leidens: 1 Monat. Laparotomie. Reichliche Tuberkel, 15 Liter Flüssigkeit, fast gar keine Verklebungen. Austupfung. Jodoform. Heilung. Geheilt entlassen.

71. **König** (Philipps). 20jähr. Mädchen. Dauer des Leidens: 5 Wochen. Elendes Aussehen. Bacillen im Sputum. Laparotomie. Zahlreiche Tuberkel, im linken Hypochondrium verklebte Darmschlingen, Flüssigkeit. Ausspülung mit Salicyllösung. Heilung. — Einige Monate gute Erholung, keine Beschwerden. Circa 6—7 Monate post operat.: Tod an Lungentuberculose.

72. **Sneddy-Whetstone.** 20jähr. Mädchen. Dauer des Leidens: 1 Jahr. Sehr heruntergekommen. Laparotomie. Peritoneum verdickt, Intestina verklebt und mit Pseudomembranen bedeckt. 2 mit Eiter gefüllte Ovarialtumoren. Tod 6 Wochen post operat. — Section: Bauchfelltuberculose.

73. **Terrier** (Société de chirurgie de Paris. 1890. 17. December). ?jähr. Mädchen. Laparotomie. Heilung nicht erzielt.

III. Patienten über 20 Jahre.

a) Männliche.

74. **Grossich.** 22jähr. Mann. Laparotomie. 6 Liter Flüssigkeit. Ausspülung mit 2proc. Phosphorsäurelösung. Heilung. — 13 Monate post operat.: Gutes Befinden.

75. **Albert** (Hochenegg). 26jähr. Mann. Dauer des Leidens: 8 Wochen. Lungenspitzen tuberculös. Laparotomie. Perit. pariet. enorm verdickt, Dünndärme in Form eines platten Kuchens der rückwärtigen Bauchwand

an- und untereinander verlöthet, Flüssigkeit. Jodoform. Drainage. 18 Tage guter Verlauf, am 19. hohes Fieber, aus dem Drain kommt fäculenter Eiter. Tod 20 Tage post operat. — Section: Peritonitis tuberculosa. Marasmus et anaemia universalis. Tuberculosis obsoleta apicum pulmonum.

76. **Albert** (Preindlsberger. Wiener klin. Wochenschr. 1890. S. 713). 28jähr. Mann. In der Jugend Haut- und Drüsentuberculose. Dauer des Leidens: 1 Jahr. Rechte Lunge suspect. In der rechten Fossa iliaca derbe wurstförmige Geschwulst. Laparotomie. Incision am Rande des rechten Rectus abdominis. Reichliche Tuberkel, Flüssigkeit ?. Tumor besteht aus einem Convolut unter einander fest verwachsener Därme, die sich um ein 3—4 Cm. langes, stark verdicktes Darmstück gruppiren. Jodoform. Heilung. — Tod 8 Monate post operat.

77. **König** (Philipps). 38jähr. Mann. Vor einigen Jahren länger dauernde Pleuritis. Dauer des Leidens: circa 5 Wochen. Laparotomie. Massenhafte Tuberkel, Flüssigkeit. Auswaschung mit Salicylwasser, Jodoform. Heilung. — Circa 1 Jahr post operat.: Ganz gesund, zu grössesten Anstrengungen befähigt.

78. **Czerny.** 38jähr. Mann. Leistenbruchoperation, dabei das Netz verdickt und mit miliaren Tuberkeln besetzt gefunden. Abtragung des Netzes. Heilung. — 4 Monate post operat.: Patient vollkommen wohl.

79. **Heintze.** ? jähr. Mann. Ileus. Laparotomie. Massenhafte Tuberkel. — Patient lebte noch 2 Jahre ohne Beschwerden, ging dann nach weiteren 3 Monaten marastisch zu Grunde.

80. **Démosthène.** ? jähr. Mann. Nicht belastet. Dauer des Leidens: circa 2 /2 Monate. Probepunction ergiebt Eiter. Laparotomie. Peritoneale Adhärenzen, keine deutlichen Tuberkel. Auswaschung mit Sublimat. Drainage (Doppelröhre). Kothfistel 7 Tage lang. Es bleibt eine feine Fistel zurück. Heilung. — Impfung auf Meerschweinchen positiv.

81. **Démosthène.** ? jähr. Mann. Keine Belastung. Dauer des Leidens: circa 2 Monate. Probepunction ergiebt Eiter. Laparotomie (Einschnitt rechts 2 Finger breit von der Mittellinie). Peritoneum verdickt, geröthet; Darmschlingen unter einander adhärent, keine deutlichen Tuberkel, reichliche eiterige Flüssigkeit. Drainage. Tod im Marasmus 74 Tage post operat. — Impfung des Bauchhöhleneiters auf Meerschweinchen positiv.

b) Weibliche.

82. **Homans.** 21jähr. Mädchen. Dauer des Leidens?. Laparotomie. Reichliche Tuberkel, grosse, mit Faserstoffschwarte ausgekleidete Höhle, 6 Liter Flüssigkeit. Heilung. Fistel 1 Jahr bestehend. — 2 1/2 Jahre post operat.: Vollständig gesund.

83. **Routier** (Elmassian). 21jähr. Mädchen. Dauer des Leidens nicht angegeben, aber, nach der Krankengeschichte zu schliessen, kurz. Aufgenommen unter der Diagnose: Typhus, hochfiebernd. Laparotomie. Umschriebener Eiterherd. Auswaschung, Drainage. 14 Tage post operat. Pleuritis sinistr. Geheilt entlassen.

84. **Helmerich.** 21jähr. Frau. Dauer des Leidens: 1/2 Jahr. Laparotomie. Reichliche Tuberkel, Flüssigkeit. Heilung.

85. **Chandelux** (A. Pic.). 21jähriges Mädchen. Immer etwas zart. Dauer des Leidens: 9 Monate. Vor 3 Monaten wurde der Leib sehr dick,

schmerzhaft, es stellten sich Fieber und Lungenerscheinungen ein. Damals wurde der Gedanke an eine Operation zurückgewiesen. Vor 1 Monate begann eine Besserung des Allgemeinbefindens, das Fieber hörte auf. Der Leib wurde nicht dünner, in der linken Fossa iliaca zeigte sich eine kugelige Geschwulst. Patientin wünschte dringend eine Operation, daher Laparotomie. Abgekapseltes Exsudat, Peritoneum stark verdickt, massenhafte Tuberkel. Därme verklebt, ausser der Höhle, welche eröffnet worden ist, noch zahlreiche kleine, durch tuberculöse Membranen umschlossene, in der Peritonealhöhle. Genitalien gesund. Drainage. Heilung. — Operation hielt den Gang des Leidens nicht auf. 3 Monate post operat.: Tod an allgemeiner Tuberculose. Bauchhöhle ebenfalls wieder krank.

86. **v. Rokitansky.** 22jähr. Mädchen. Nicht belastet. Laparotomie. Heilung. — 2 Jahre post operat.: Vollständiges Wohlbefinden.

87. **Sänger** (s. oben). 22jähr. Frau. Dauer des Leidens ?. Diagnose vor der Operation: Retroperitoneal oder retrointestinal gelegener Tumor von etwa Doppelfaustgrösse im linken Hypogastrium. Laparotomie. Miliare Tuberculose des Peritoneums. Scheintumor. Heilung. — 3 Monate post operat.: Gute Gesundheit. Leib weich, doch noch etwas vermehrte Resistenz.

88. **Werth** (Wiese). 22jähr. Mädchen. Keine Belastung. Dauer des Leidens: ca. 6—7 Monate. Lungen gesund. Laparotomie. Reichliche Tuberkel, viel Flüssigkeit. Austupfung. Heilung per prim. Gebessert entlassen. — 8 Monate post operat.: Gutes Befinden.

89. **Werth** (Wiese). 22jähr. Mädchen. Nicht belastet. Dauer des Leidens: 13 Monate. Vor einigen Wochen Punction, Entleerung von 3 Litern grünlicher Flüssigkeit. Rasche Wiederansammlung. Lungen gesund. Laparotomie. Reichliche Tuberkel, viel Flüssigkeit. Genitalien anscheinend normal. Austupfung. Heilung per primam. — 7 1/2 Monate post operat.: Gutes Befinden. Keine Tuberculose.

90. **Werth** (Verh. der D. Ges. für Gynäkol. 1889). 22jähr. Mädchen. Dauer des Leidens: 1/4 Jahr. Laparotomie. Beide Tuben tuberculös erkrankt, mit dem Netz verwachsen. Letzteres, von Tuberkeln durchsetzt, ebenso wie das die Tuben deckende Peritoneum, wird zum Theil resecirt, ein erheblicher Rest bleibt zurück. Heilung. — 2 Jahre post operat.: Anhaltend gutes Befinden. Lungen gesund.

91. **König** (Philipps). 23jähr. Mädchen. Dauer des Leidens: 1/4 Jahr. Ueber dem Lig. Poupart. eine hühnereigrosse, verschiebbare, fluctuirende Geschwulst. Laparotomie. Massenhafte Tuberkel, viel Flüssigkeit. Tumor wegen Darm- und Netzverwachsung nicht entfernbar. Heilung. — Patientin wiederholt in den 6 Jahren post operat. untersucht und gesund befunden.

92. **Esmarch** (Caspersohn). 23jähr. Frau. Dauer des Leidens: 3 Monate. Geschwulst in der linken Seite des Unterleibes. Diagnose: Fibrom der Bauchdecken. Laparotomie. Peritoneum enorm verdickt, ebenso wie die Därme mit Tuberkeln übersät, keine Flüssigkeit. Heilung. — 1 Monat post operat.: Leib weich, von dem Tumor nichts mehr zu fühlen. Allgemeinbefinden bedeutend gebessert. 1 Jahr post operat.: Patientin fühlt sich sehr wohl.

93. **Naumann.** 23jähr. Frau. Seit 2 Jahren kränklich. Laparo-

tomie. Peritoneum übersät mit Tuberkelknötchen, kleinen Schwarten. Tod 6 Tage post operat., der Beschreibung nach an septischer Peritonitis. Keine Section.

94. **Jacobi.** 23jähr. Frau. Dauer des Leidens: 6 Monate. Diagnose: Ovarialcyste. Laparotomie. Tuberkel im Peritoneum, abgesackte Flüssigkeit. Heilung. — Gutes Resultat.

95. **Schoemaker** (The med. and chir. Reporter. Philadelphia 1889. pg. 447). 23jähr. Frau. Nicht belastet. Dauer des Leidens: 6 Wochen. Lungen gesund. Laparotomie. Reichliche Tuberkel, sehr viel Flüssigkeit. Zahlreiche feine Adhärenzen; in der rechten Fossa iliaca sehr feste Adhäsionen. Salpingitis. Auswaschung mit sterilisirtem Wasser. Drainage. Heilung. — 5 Monate post operat.: Gutes Befinden.

96. **Bassini.** 23jähr. Frau. Laparotomie. Peritoneum mit Tuberkeln besetzt, Ascites. Heilung. — ½ Jahr später Tod an Lungentuberculose.

97. **Pernice** (John). 23jähr. Mädchen. Nicht belastet. Im 13. Jahre Leib angeschwollen, Leiden damals beseitigt. Dauer des jetzigen Leidens: 2½ Jahre. Laparotomie. Reichliche Tuberkel im Peritoneum, 1½ Liter Flüssigkeit. Keine Genitaltuberculose. Heilung. — Gebessert entlassen.

98. **Löhlein.** 23jährige Frau. Dauer des Leidens: ½ Jahr. Laparotomie. Abgekapseltes Exsudat, starke Tuberkeleruption. Heilung. Sehr gute Erholung. — 1 Jahr post operat.: Wegen Wiederansammlung 2. Laparotomie. — 2 Monate post operat. II.: Flüssigkeit scheint sich wieder anzusammeln.

99. **Fehling.** 24jähr. Frau, elend, sehr abgemagert. Vor 3 und 5 Jahren Pleuritis und Lungenkatarrh, dann 6 Wochen lang angeblich Typhus, in dessen Beginn peritonitische Schmerzen vorhanden waren. Dauer des jetzigen Leidens ?. Laparotomie. Dünndarmschlingen allseitig verklebt, zwischen den Därmen markstückgrosse harte Knoten. Verletzung des Darmes, Darmnaht. Drainage. Glatte Heilung. — Patientin erholt sich nach der Entlassung auffallend gut. Leib grösser, aber weicher. Arbeitsfähig.

100. **Poncet** (Adrien Pie). 24jähr. Frau. Nicht belastet. Dauer des Leidens: ca. 3 Monate. Laparotomie. Tuberkel auf dem Peritoneum, 20—30 Liter Flüssigkeit. Därme unter einander fest verwachsen. Ausspülung mit warmem Borwasser. Tod 11 Tage post operat. Section: Keine Spur Ascites, die beiden Blätter des Peritoneums durch frische zusammenfliessende Granulationen verklebt. Därme verwachsen, ohne Tuberkel, Genitalorgane frei. Im übrigen Körper keine Tuberculose.

101. **Maurange.** 24jähr. Frau. Angeblich vor 7 Jahren Entstehung eines faustgrossen Tumors in der linken Seite des Leibes nach einer Entbindung. Seit 1 Monate heftige Durchfälle. Unregelmässige Tumoren im Leibe. Laparotomie. Peritoneum verdickt, allseitig mit der Bauchwand verwachsen. Reichliche Tuberkel. Die Tumoren sind kleine Abkapselungen von Exsudat. Heilung. Gute Erholung. — 1 Jahr post operat.: Patientin scheint vollständig gesund.

102. **Müller** (N. York. med. Monatsschrift. II. Heft 12). 24jähr. Frau. Laparotomie. Peritoneum enorm verdickt. Reichliche Tuberkel. Eiter im Abdomen. Ausspülung mit Borsalicyllösung. Glasdrain. Heilung.

103. v. **Rokitansky.** 25jähr. Frau. Laparotomie. Diffuse Peritonealtuberculose. Heilung. — 2½ Monate post operat.: Tod an tuberculöser Meningitis. Section: In der Bauchhöhle, zwischen den unter einander zum grossen Theile verwachsenen Eingeweiden vertheilt, etwa 300 Ccm. serös-eiteriges Exsudat. Peritoneum verdickt, auf demselben, sowie auf den auf ihm neugebildeten Bindegewebszellen zahlreiche bis erbsengrosse Knötchen.

104. **Fehling.** 25jähr. Frau. Dauer des Leidens: ¾ Jahr. Punction: Auftreibung nimmt zu, dann von selbst wieder ab. Seit 4 Monaten Tumor in abdomine. Lungen normal. Laparotomie. 4 Liter dünnen Eiter enthaltende, von verwachsenen Därmen und der Bauchwand gebildete Cyste. Tuberkel. Vernähung mit der Bauchwunde, Jodoformtamponade. Drainage nach der Vagina. Heilung. Bedeutend gebessert entlassen.

105. **Sänger** (s. oben). 25jährige Frau. Dauer des Leidens ?. Mager, anämisch. Diagnose vor der Operation: Salpingo-Perioophoritis duplex. Laparotomie. Miliare Tuberculose des Peritoneum mit Bildung von Scheintumoren. — 3 Monate post operat.: Allgemeinbefinden bedeutend gehoben, besseres Aussehen. Leib weich, flach.

106. **Werth** (Wiese). 25jähr. Mädchen (II-para). Keine Belastung. Dauer des Leidens: 2½ Monate. Laparotomie. Reichliche Knötchen im Peritoneum, Darm und Netz durch zahlreiche Adhäsionen verwachsen, Tuben verdickt, viel Flüssigkeit. Heilung. Gebessert entlassen. In der Folge bildet sich eine kleine Fistel, aus der Eiter fliesst, geht viel Eiter durch die Vagina, bildet sich ein Abscess in der Narbe. — 7 Monate post operat.: Gesundheitszustand gut, wenn auch nicht so wie vor dem Leiden.

107. **Czerny.** 25jähr. Frau. Nicht belastet. Erster Mann starb nach 1jähriger Ehe an Phthise. Dauer des Leidens: circa 13 Monate. Vor 8 Monaten Punction, Flüssigkeit sammelte sich wieder an, verlor sich dann wieder mit Hinterlassung einer kleinen Geschwulst. Zu gleicher Zeit Eröffnung eines tuberculösen Abscesses der Ulna. Vor 3 Wochen Resection des tuberculösen Stückes der Ulna. Laparotomie. Käsige Schwarten, von den Adnexen des Uterus ausgehend, die ganze Bauchhöhle durchsetzend. Exstirpation derselben sammt den Adnexen. Collaps. Auftreten von Husten und Bacillenauswurf. Heilung. Entlassung 3½ Wochen post operat. in leidlichem Zustande. Unterleib blieb weich und schmerzlos. — 4½ Monate post operat. Tod an Lungenphthise.

108. **König** (Philipps). 26jähr. Mädchen. Als Kind wiederholt krank gewesen. Im 8. Lebensjahre Tumor in der Nabelgegend, der bei der Incision käsigen Eiter lieferte. Vor 3 Jahren Cession der Menses und Bemerken eines Tumors in der rechten Bauchseite, der anfangs langsam, seit ½ Jahre rascher wuchs. Diagnose: Tuberculös entartete Wanderniere. Zunächst Nierenschnitt: Niere normal. Laparotomie. Tumor erweist sich als das mit Tuberkeln besetzte Colon ascendens. Heilung. Tumor nicht wesentlich verändert. — ½ Jahr post operat.: Tod an allgemeiner Tuberculose.

109. **Mosetig.** 26jährige Frau. Dauer des Leidens ?. Lungen gesund. Laparotomie. Kindskopfgrosser linksseitiger Ovarialtumor. Ausgedehnte Verwachsungen, alle Darmschlingen dicht mit Tuberkeln

übersät. Flüssigkeit ?. Jodoform. Heilung. Abdominalgeschwulst erschien etwas kleiner.

110. **Prochownick** (Späth). 26jähr. Frau. Stark belastet. Dauer des Leidens: 2 Monate. Anschwellung des Leibes, rechtsseitige Pleuritis, die punktirt wird. Zunehmender Verfall. Wahrscheinlichkeitsdiagnose: Bösartiges Papillom des Peritoneums, ausgehend von den Tuben. Laparotomie: Tuberculose des Peritoneums, zahlreiche Verwachsungen. Verwachsungen gelöst, Tuben und Ovarien entfernt. — Bis 1½ Monate post operat. Patientin auffallend besser, dann plötzliche Verschlimmerung: übelriechender Eiter aus dem unteren Wundwinkel, Decubitus, Lungenerscheinungen. Tod 3 Monate post operat. an Marasmus. Section: Ausgedehnte Tuberculose. Sämmtliche Baucheingeweide verwachsen. 2 Darmperforationen.

111. **v. Nussbaum** (Valentin). 27jähr. Mädchen. Bedeutende Abmagerung. Lungen gesund. Diagnose: Ovarialtumor mit Ascites. Laparotomie. Reichliche Tuberkel, viel Flüssigkeit, Dünndärme zum Theil verwachsen. Heilung. Bald nach der Operation wieder Schwellung des Leibes. 8 Monate post operat. Punction, die seitdem (8 Monate) alle 3 Wochen wiederholt werden muss. Allgemeinbefinden gut.

112. **Osler.** 28jähr. Frau. Früher Pleuropneumonie, öfters Lungenbeschwerden. Dauer des Leidens: 5 Monate. Laparotomie. Tuberkel, Flüssigkeit, Eingeweide verklebt. Heilung. — 4 Monate post operat.: Patientin fühlt sich wohl, Abdomen weich. 5 Monate post operat.: Tod an Pneumonie. Section: Peritoneum in der Gegend der Leber fest mit der Bauchwand verwachsen, weniger feste Verwachsungen mit dem Netz. Das ganze Peritoneum enthält derbe Tuberkelknötchen.

113. **Van de Warker.** 28jähr. Frau. Dauer des Leidens ?. Ascites verschwindet anscheinend im Laufe einiger Monate ganz, es bleiben unregelmässige geschwulstartige Massen. Laparotomie. Netz geschwulstartig aufgerollt, zahlreiche Tuberkel, Flüssigkeit. Ausspülung mit 0,5 proc. Sublimat. Heilung. — 1 Jahr post operat.: Patientin geheilt und blühend aussehend.

114. **Ceccherelli.** 28jähr. Frau. Laparotomie. Peritoneum mit Tuberkeln besetzt, viel Flüssigkeit. Auswaschung mit Thymol. Heilung. — 6 Monate post operat.: Heilung constatirt.

115. **Démosthène.** 28jähr. Frau. Erblich belastet. Dauer des Leidens: etwa 3½ Monate. Laparotomie. Peritoneum ohne Granulationen, keine Adhärenzen, Därme mit miliaren Knötchen besetzt; reichliche Flüssigkeit (eiterig). Auswaschung mit Borlösung. Capillardrainage (Mikulicz), später durch Kautschukdrains ersetzt. 2 Punctionen, die 2. gefolgt von Drainage mittelst doppelter Drainageröhre. Tod an Erschöpfung 3 Monate post operat.

116. **Albert** (Hochenegg). 28jähr. Frau. Dauer des Leidens: 3 Monate. Laparotomie. Perit. pariet. verdickt, mit Tuberkeln besetzt, Därme zusammen als platter Kuchen auf der Wirbelsäule, 6 Liter dünner, stinkender, milchig getrübter Flüssigkeit. Irrigation der Bauchhöhle. Drainage. Tod am Tage post operat. im Collaps.

117. **Maurange.** 29jähr. Frau. Links Tumor zu palpiren. Laparotomie. Viel Flüssigkeit, Perit. pariet. verdickt, in der linken Seite un-

regelmässige feste Massen und überall kleine abgeschlossene Hohlräume. Ausspülung mit Sublimat, dann mit Wasser. Jodoform. Verzögerte Heilung. Entlassen in gutem Zustande.

118. **Breisky** (Schwarz). 29jähr. Frau. Nicht belastet. Dauer des Leidens ?. Lungentuberculose. Ascites. Punction. Rasche Wiederansammlung. Laparotomie. Reichliche Tuberkel, viel Flüssigkeit, Därme unter einander verklebt. Austupfen mit Jodoformgaze. Heilung. Patientin erholt sich.

119. **Billroth** (Schwarz). 29jähr. Frau. Laparotomie. Heilung. — 3 Jahre post operat.: Heilung constatirt.

120. **Hartwig** (Poten). 29jähr. Frau. Dauer des Leidens ?. Lungen normal. Laparotomie. Reichliche Tuberkel, viel Flüssigkeit. Heilung per primam. — 1 Jahr post operat.: Volle Gesundheit, kleiner Bauchbruch.

121. **Gräfe.** 29jähr. Frau. Sehr heruntergekommen. Dauer des Leidens ?. Laparotomie. Reichliche Tuberkel, Flüssigkeit. Jodoform. Heilung. — 9 Wochen post operat.: Patientin sieht blühend aus und fühlt sich wohl. Kein Ascites.

122. **Albert** (Preindlsberger). 29jähr. Frau. Nicht belastet. Dauer des Leidens: 6 Monate. Lungen ohne Katarrh, hinten unten abgeschwächtes Athmen. Zahlreiche solide Tumoren im Bauchraum, in der linken Fossa iliaca ein eigrosser, elastischer, wenig beweglicher Tumor. Laparotomie. Reichliche Tuberkel, Darmschlingen vielfach verklebt, wenig Flüssigkeit. Tuben beiderseits verdickt, am rechten Ovarium hühnereigrosse Dermoidcyste. Letztere und Tuben exstirpirt. Jodoform. Drainage mit Jodoformgazestreifen. Heilung. — 8 Monate post operat.: Gutes Befinden.

123. **König** (Philipps). 30jährige Frau. Dauer des Leidens: $^1/_4$ Jahr. Im Bauche grosser Tumor. Laparotomie. Grosser, gegen die Bauchhöhle abgeschlossener Hohlraum, in den Därme hineinragen. Tuberkel, Flüssigkeit. Ausreiben mit Jodoform. Drainage. Heilung mit Fistel, die später zuheilt. — $8^1/_4$ Jahr post operat.: Patientin befindet sich munter und wohl.

124. **Rivière** (Pic). 30jähr. Frau. Nicht belastet. Dauer des Leidens: circa 3 Monate. Diagnose: Tuberculöse Salpingo-Oophoritis mit Ascites. Laparotomie. Reichliche Tuberkel im Peritoneum, viel Flüssigkeit, keine Adhärenzen. Genitalien gesund. Keine Auswaschung. Heilung. — 4 Monate post operat.: Vorzügliches Befinden. Es besteht eine Fistel im Niveau der Operationswunde, die zu einer Infiltration in der Cöcalgegend zu führen scheint.

125. **Albert** (Preindlsberger). 30jährige Frau. Nicht belastet. Vor 6 Monaten Abort, seitdem krank. Lungen gesund. Diagnose: Einkämmerige Ovarialcyste rechts. Laparotomie. Reichliche Tuberkel, sehr viel Flüssigkeit, linkerseits zwischen Därmen Pseudomembranen. Jodoform. Drainage mit Jodoformgazestreifen. Heilung. Bei gutem Befinden entlassen. — Späteres Schicksal unbekannt.

126. **Mayo Robson.** 31jähr. Frau. Dauer des Leidens: einige Monate. Diagnose: Pyosalpinx. Laparotomie. Reichliche Tuberkel, Dünndarmschlingen mit dem vorhandenen Tubentumor verwachsen. Heilung. — Einige Monate post operat. Durchfälle und wieder Verschlechterung des Befindens.

127. **Prochownick** (Späth). 32jähr. Frau. Dauer des Leidens: 4 Monate. Kachexie. Lungen normal. In der Cöcalgegend harter, mannsfaustgrosser Tumor. Laparotomie. Netz stark verdichtet, mit Knötchen durchsetzt, ausgebreitete Tuberculose des ganzen Bauchfelles. Wand des Cöcums besonders verdickt und allseitig verlöthet. Tod 5 Monate post operat. im Collaps. Section: Typische Schrumpfniere. Keine frische Peritonitis.

128. **Weinstein.** 32jähr. Frau. Nicht belastet. Dauer des Leidens: circa 1 Jahr. Lungen normal. Laparotomie. 5 Liter Eiter. Drainage. Tod 24 Stunden post operat. Section: Tuberculose des Peritoneums.

129. **Orthmann.** 32jährige Frau. Laparotomie (Ovario-Salpingotomie). Tuberkel. Heilung.

130. **Hegar.** 33jähr. Frau. Nicht belastet. Dauer des Leidens: einige Monate. Laparotomie. Reichliche Tuberkel, 5—6 Liter Flüssigkeit. Jodoform. — 5 Monate post operat.: Transsudat nicht wieder angesammelt, Patientin sieht blühend aus, zeigt unverkennbare Spuren eines Lungenleidens.

131. **Czerny.** 33jähr. Frau. Nicht belastet. Vor 3 Jahren Vereiterung der Submaxillaris. Dauer des Leidens: circa $^3/_4$ Jahr (nach dem letzten [8.] Wochenbette). Punction. Diagnose: Käsige Salpingitis, Oophoritis und Ascites. Etwas Spitzendämpfung. Laparotomie. Massenhafte Tuberkel, Flüssigkeit. Anfangs guter Verlauf, dann brach die Narbe wieder auf, es stellte sich Fieber und Husten ein. Tod 2 Monate post operat.

132. **Poncet** (Adrien Pic). 33jähr. Frau. Nicht belastet. Dauer des Leidens: circa 2 Jahre, erhebliche Verschlimmerung seit 3 Monaten. Lungen gesund. Diagnose zwischen Ovarialkystom und abgekapseltem Ascites. Laparotomie. Reichliche Tuberkel, wenig Flüssigkeit, Därme verklebt. Das abnorm enge, mit dem Perit. pariet. fest verwachsene Colon transversum wird versehentlich angeschnitten. Darmwunde genäht (mit Catgut), Schlinge bleibt im oberen Wundwinkel liegen. Auswaschung mit Borwasser. Heilung mit Kothfistel. — 3 Monate post operat.: Versuch, die Kothfistel zu schliessen, misslingt wegen Ileuserscheinungen. Tod 8 Tage nachher an Erschöpfung und hypostatischer Pneumonie.

133. **König** (Philipps). 33jähr. Frau. Belastet. Im letzten (3.) Wochenbette (vor 2 Jahren) Fieber und starker Kräfteverfall. $^1/_2$ Jahr post part. Beginn der Schwellung des Leibes. Lungen gesund. Tumor in abdomine. Laparotomie. Tuberculöser Abscess, 1 Liter Eiter. Pyogene Membran ausgelöffelt. Drainage. Jodoform. Heilung. — $2^1/_2$ Jahre post operat.: Patientin fühlt sich wohl.

134. **Werth** (Wiese). 34jähr. Frau. Nicht belastet. 1 Jahr vorher gynäkologisch behandelt wegen Erkrankung der linken Uterusanhänge. Dauer des jetzigen Leidens: circa 2 Monate. Laparotomie. Reichliche Tuberkel im Peritoneum, viel Flüssigkeit. Beckenhöhle durch Verwachsung der Organe nach oben abgeschlossen. Heilung. — $3^1/_2$ Jahre post operat.: Gutes Befinden. Nirgends abnorme Härten im Abdomen.

135. **Fehling.** 34jähr. Frau. Nicht belastet. Dauer des Leidens ?. Diagnose: Extrauterinschwangerschaft. Laparotomie. Ausgedehnte

Tuberculose, keine Flüssigkeit. Heilung. — 1/4 Jahr post operat.: Durchfall, mit Obstipation abwechselnd. Tumoren anscheinend etwas kleiner. Rechte Lungenspitze verschärftes Athmen. 6 Wochen später: Fieber, Schweisse, quälender Husten, Abmagerung. 3/4 Jahr post operat.: Leidliches Befinden.

136. **Grechen.** 34jähr. Frau. Dauer des Leidens: 9 Monate. Diagnose: Ovarialcyste. Laparotomie. Reichliche Tuberkel auf dem pariet. Blatte des Peritoneums, 14 Liter Flüssigkeit. Heilung per primam. — 2 Jahre post operat: Patientin blühend, keine Flüssigkeit in der Bauchhöhle.

137. **Prochownick** (Späth). 35jähr. Frau eines Phthisikers. Dauer des Leidens: circa 1 Jahr. 1/4 Jahr vorher Meno- und Metrorrhagien, die durch Auskratzen des Uterus behandelt wurden. Rechts unten Geschwulst, von den Adnexen ausgehend. Laparotomie. Ausgedehnte Tuberculose des Bauchfelles. Rechtsseitiger Tumor ist ein abgekapseltes Exsudat. Tuberculöse Adnexe entfernt, wobei etwas Eiter in die Bauchhöhle gelangt. Heilung. Mehrwöchiges Wohlbefinden mit Zunahme der Kräfte, dann bacillenhaltiger Auswurf. — 3 Monate post operat.: Tod an Phthisis florida.

138. **Prochownik** (Späth). 35jähr. Virgo. Dauer des Leidens: 3 Monate. In der rechten Unterbauchgegend eine harte, knollige, die Lage wechselnde Anschwellung. Laparotomie. Ausgebreitete Tuberculose des Bauchfells. Der gefühlte Tumor ist das veränderte Cöcum. Rechts Ovarium und Tube, sowie die Serosa uteri tuberculös. Heilung. — Bis 4 Monate post operat. Erholung und gutes Befinden, dann Darmbeschwerden, die Patientin 1 Jahr post operat. bettlägerig machen, keine Lungenerscheinungen.

139. **von Reuss.** 36jähr. Frau. Dauer des Leidens: circa 2 Jahre. Diagnose: Ovariencyste. Laparotomie. Abgesackte Peritonealtuberculose mit Flüssigkeit, spärliche Tuberkel, Verklebung der Därme unter einander und mit der Bauchwand. Abtupfen mittelst Jodoformgaze. Heilung. — 1/2 Jahr lang Wohlbefinden. 1 Jahr post operat.: Tod an Darmtuberculose. Keine Wiederansammlung der Flüssigkeit.

140. **Weinstein.** 36jähr. Mädchen. Belastet. Oefter lungenleidend. Dauer des Leidens: circa 1 1/2 Jahr. Lungenbefund negativ. Laparotomie. Reichliche Tuberkel, viel Flüssigkeit. Heilung per primam. Wiederkehr des Exsudats, enorme Anfüllung des Abdomens bei hochgradigster Abmagerung. 2mal täglich Massage und Einreibung mit Ungt. ciner. Abnahme des Exsudats, statt dessen diffuse Schwartenbildung. Patientin erholt sich auffallend. — 10 Monate post operat.: Patientin befindet sich bei bestem subjectiven Wohlbefinden, Befinden hebt sich von Tag zu Tag. Linke Lungenspitze suspect.

141. **Poncet.** 37jähr. Frau. Nicht belastet. Dauer des Leidens: 4 Monate. Diagnose: vielleicht Ovarialkystom. Laparotomie. Tuberkel auf dem Peritoneum, viel Flüssigkeit, Darmschlingen unter einander verklebt. Heilung per prim. Gutes Befinden. — Tod 12 Tage nach der Entlassung „des suites d'une ‚imprudence' (complication respiratoire?)".

142. **Naumann.** 37jähr. Frau. Laparotomie. Flüssigkeit. „Peritoneum soll ein eigenthümliches Aussehen gehabt haben." Heilung.

143. **Hegar.** 38jähr. Frau. Belastet. Dauer des Leidens ?. Laparotomie. Reichliche Tuberkel, 1 Liter Flüssigkeit. Ovarien und Tuben

ebenfalls mit Knötchen besetzt. Ovarien entfernt, Tuben belassen. — Heilung. — 4 Jahre post operat.: Ernährungszustand günstig, keine Flüssigkeit im Abdomen. Bauchbruch.

144. **Sänger** (s. oben). 38jähr. Frau. Tumor im Abdomen. Laparotomie. Miliare Tuberculose des Abdomens, Adhäsionen, grosser Scheintumor. Heilung. Nach der Heilung der Wunde Behandlung mit subcutanen Injectionen von Jodoform, Arsen innerlich, Priessnitzumschläge. Guter Zustand bei der Entlassung, Leib weicher und flacher.

145. **Sänger.** 38jähr. Frau. Sehr abgemagert, anämisch. Dauer des Leidens ?. Diagnose vor der Operation: Sarkom der Bauchwand im rechten Hypogastrium? Carcinoma intestin. coec.? Peritonealtuberculose? Laparotomie (Schnitt am Aussenrande des rechten Rectus abdominis). Spärliche Tuberkel, Adhäsionen, mehrfache Scheintumoren. Heilung. In der Folge freier Ascites, der über 12mal punctirt wurde. Patientin lebt, befindet sich leidlich.

146. **Czerny.** 39jähr. Frau. Sehr abgemagert und heruntergekommen. Laparotomie wegen Ovarialkystom, dabei fand man zahlreiche miliare Tuberkel im Peritoneum und Flüssigkeit. Die eiterig zerfallende Geschwulst wird exstirpirt. Heilung, doch trat käsiger Zerfall der Bauchnarbe ein, die erst nach mehrfachen Auskratzungen heilte, als sich das Allgemeinbefinden langsam gebessert hatte. — 11¼ Jahre post operat.: Patientin völlig gesund.

147. **Säxinger.** 40jähr. Frau. Sehr heruntergekommen. Rechte Lunge suspect. Diagnose: Ovarialkystom. Laparotomie. Hochgradige Tuberculose des Peritoneums, bedeutende Flüssigkeitsmenge. Keine Ausspülung. Heilung. — ½ Jahr post operat.: Keine Flüssigkeit, Bauch etwas aufgetrieben, Spitzenkatarrh vorhanden. Ernährungszustand gebessert. 1 Jahr post operat.: Noch Wohlbefinden.

148. **Truc.** 40jähr. Frau. Vor 10 Monaten rechtsseitige Pleuritis, nach deren Ablauf das jetzige Leiden begann. Laparotomie. Grosse Menge von Flüssigkeit. Ausspülung der Bauchhöhle mit Sublimat. Jodoform. Drainage. Tod 14 Tage post operat. an Erschöpfung.

149. **Routier** (Elmassian). 41jähr. Frau. Nicht belastet. Dauer des Leidens: 6 Wochen. Laparotomie. Reichliche Tuberkel, Flüssigkeit, keine Adhärenzen. Austupfung. Heilung. — 4 Monate post operat.: Gutes Befinden. Leib noch stark.

150. **Routier.** 41jähr. Frau. Dauer des Leidens: 6 Wochen. Diagnose: Ovarialcyste mit Ascites. Laparotomie. Tuberkel, Flüssigkeit. Keine Ausspülung, nur Austupfung. Heilung. — 14 Monate post operat.: Heilung constatirt.

151. **Osler.** 42jähr. Frau. Belastet. Früher lange an Metrorrhagien gelitten, im letzten Winter rechtsseitige Pleuritis. In der linken Bauchseite Tumor. Laparotomie. Ovarialtumor entfernt, dessen Oberfläche, wie das ganze übrige Peritoneum mit Tuberkeln besetzt ist, Flüssigkeit. Heilung. — 2 Monate post operat.: Patientin hat sich gut erholt, Abdomen noch etwas ausgedehnt, aber kein Zeichen freier Flüssigkeit. Lungen gesund.

152. **Löhlein.** 43jähr. Frau. Diagnose: maligne Affection des Bauchfells. Laparotomie. Ausgedehnte Tuberculose des Bauchfells, Flüssigkeit. Heilung. — 2 Monate post operat.: Wieder Ascites.

153. **Prochownick** (Späth). 43jähr. Frau eines Phthisikers. Seit längerer Zeit gelblicher Ausfluss, Kreuzschmerzen, Darmbeschwerden. Dauer des jetzigen Leidens: 8 Wochen. Ueber der Symphyse und zu beiden Seiten des Uterus Geschwülste. Laparotomie. Tuberculose des ganzen Bauchfells. Die nicht operablen Geschwülste sind mit zahlreichen Tuberkeln besetzte Tuboovarialtumoren. Heilung. — 7 Wochen post operat.: Gutes Befinden, dann Fieber, Eiterabgang post rectum, profuse Durchfälle. 4 Monate post operat.: Tod an Darmtuberculose.

154. **Kappeler.** 44jähr. Frau. Belastet. Dauer des Leidens ?. Starke Abmagerung. Laparotomie. Reichliche Tuberkel, 4 Liter Flüssigkeit, ein Theil der Därme zu einem Tumor verklebt. Heilung. — 14 Tage post operat.: Wiederansammlung. Punction (1800 Ccm.). 2 weitere Punctionen, dann Abnahme des Bauchumfangs, Besserung des Allgemeinbefindens. 4 Jahre post operat.: Unterleib vollkommen weich und schmerzlos. Lungen normal.

155. **Albert** (Hochenegg). 45jähr. Frau. Dauer des Leidens: 4 Monate. Laparotomie. Därme mit Pseudomembranen bedeckt, nach rückwärts fixirt. Abgesacktes Exsudat. Drainage. Heilung. Mit Fistel gebessert entlassen. — Merkbare Besserung von Dauer durch die Operation nicht erzielt.

156. **Chaudelux** (A. Pic). 45jähr. Frau. Nicht belastet. Früher häufig krank. Vor 16 Jahren Bluthusten, später Peritonitis. Seit 8 Jahren fortwährend Unterleibs- und Blasenstörungen. Dauer des jetzigen Leidens: 1 Jahr. Tumor in der linken Seite. Laparotomie. Grosse Höhle, es fallen Därme vor. Im kleinen Becken harte Massen. Heilung. Leib noch dick, besonders links, dort noch Fluctuation. Beobachtung wird fortgesetzt.

157. **Naumann.** 46jähr. Frau. Dauer des Leidens: 14 Tage. Laparotomie. Abgegrenzte Höhle, viel Flüssigkeit. Netz bildet einen mit fibrösen Schwarten bedeckten, mit Tuberkeln besetzten Klumpen. Austupfung. Heilung per prim. — ½ Jahre post operat.: Vollkommenes Wohlbefinden.

158. **Mieulicz** (Trzebicky). 46jähr. Frau. Dauer des Leidens ?. Sehr schwächlich und heruntergekommen. Laparotomie. Grosse Höhle, deren Wand aus verklebten Därmen und Netz gebildet wird. Ausspülung mit Carbollösung. Drainage. 3 Wochen glatter Verlauf, dann Verschlechterung. — 4 Monate post operat.: Tod an allgemeiner Tuberculose. Section: Die Gedärme mit einander, sowie mit dem bedeutend verdickten Netz durch zahlreiche theils frische, theils ältere Adhäsionen verklebt. Zwischen Bauchwand und Intestinis eine grosse Höhle, zwischen den einzelnen Darmschlingen an zahlreichen Stellen bohnengrosse abgekapselte Exsudate, zum Theil mit käsigem Inhalte.

159. **Czerny.** 47jähr. Frau. Vater an Lungenleiden gestorben. Vor 3 Jahren leichte Bauchfellentzündung. Oft Husten ohne Auswurf. Lungen frei. Dauer des jetzigen Leidens: 1¼ Jahr. Beiderseits im Douglas kindskopfgrosse, mit dem Uterus verwachsene Tumoren, die für maligne Ovarialtumoren gehalten werden. Laparotomie. Reichliche Tuberkel im Peritoneum und Netz, Flüssigkeit. Tuben und Ovarien käsig degenerirt, werden entfernt. Jodoform. 5 Tage post operat.: Aufbruch der Bauch-

wunde und Entleerung von Koth. Jodoformdelirien. 1¾ Monate post operat. mit wenig secernirender Kothfistel entlassen. — 4 Monate post operat.: Tod an Marasmus. Section: Keine Lungentuberculose, keine Darmgeschwüre, aber zahlreiche tuberculöse Knoten auf Peritoneum und Uterus.

160. **Czerny.** 48jähr. Frau. Abgesacktes Exsudat, das von einer Geschwulst im Douglas abhängt. Laparotomie. 3 Liter Flüssigkeit. Tuberculöse rechte Tube resecirt, linke nur von den käsigen Auflagerungen entfernt. Desinfection mit 5proc. Chlorzink. Drainage. Tod 5 Wochen post operat. an Miliartuberculose des Peritoneums, der Leber und Lungen. Section ergab ausserdem: Chronische Pneumonie und Pleuritis, käsige Endometritis, Salpingitis.

161. **Hicullez** (Trzebicky). 48jähr. Frau. Dauer des Leidens ?. Diagnose: Ovarialgeschwulst. Laparotomie. Abgekapselter Raum, reichliche Tuberkel, Flüssigkeit. Entfernung der käsigen Tuben. Patientin mit Fistel entlassen, die nach ½ Jahr operativ geschlossen wird. — 2¾ Jahre post operat.: Patientin völlig gesund und blühend.

162. **Helmerich.** 48jähr. Frau. Seit 1½ Jahren Fistel im Rücken. Dauer des Leidens: ebenso lange. Starke Abmagerung. Undeutlich fluctuirender Tumor von elastischer Consistenz unterhalb des Nabels. Laparotomie. Därme allseitig verwachsen, wenig Exsudat. Darm verletzt, sofort genäht. 5 Tage post operat.: Durchbruch von Koth in der Bauchdeckenwunde. Mit sich verkleinernder Fistel in gutem Zustande entlassen.

163. **König** (Philipps). 48jähr. Frau. Dauer des Leidens: circa 6 Monate. Tumor in abdomine. Wahrscheinlichkeitsdiagnose: Linksseitige Ovarialcyste oder abgesackter peritonitischer Erguss. Laparotomie. Abgesacktes Exsudat mit colossaler schwartiger Verdickung des Bauchfells. Sichtbar ist von den Därmen nur ein kleines Stück des Dünndarms, das mit Tuberkeln bedeckt ist. Jodoform. Auswaschung. Heilung. Nach der Entlassung Fistel im unteren Wundwinkel, die bald zur Heilung kam. — 6½ Jahre post operat.: Patientin gesund, stark und frisch.

164. **Czerny.** 49jähr. Frau. Es bildete sich unter Schmerzen eine Anschwellung des Leibes, ein Abscess und daraus eine Kothfistel. Laparotomie. Darmschlingen verwachsen und mit Tuberkeln besetzt. Bei dem Versuche, die Darmschlingen zu lösen, entstehen 7 Risse, davon 5 genäht, 2 mit der Fistel resecirt. Ausspülung mit Sublimat. Jodoformirung. Drainage. Tod 10 Stunden post operat. im Collaps. Section: Ausgedehnte Verwachsungen der Baucheingeweide, in den Pseudomembranen zahlreiche käsige Knoten. Tuben gewunden, verdickt, mit käsigem Inhalt. Grosse Unterleibsdrüsen amyloid entartet.

165. **Lindner** (s. oben). 51jähr. Frau. Dauer des Leidens: 3 Monate. Diagnose: Cholelithiasis. Ascites. Laparotomie (Schnitt am äusseren Rande des rechten Rectus abdominis). Perit. pariet. zeigt miliare Knötchen, die Darmserosa feine Zotten, Flüssigkeit. Tod 7 Tage post operat. Section: Tuberculöse Peritonitis, ausgedehnte Tuberculose in verschiedenen Organen. Etwas frische Peritonitis.

166. **Naumann.** 56jähr. Frau. Dauer des Leidens: 1 Monat. Laparotomie. Peritoneum übersät mit Tuberkeln, Flüssigkeit. Keine Ausspülung. Tod 12 Tage post operat. Section: Eiterige Peritonitis.

167. **König** (Philipps). 57jähr. Frau. Dauer des Leidens: ½ Jahr. Elend aussehend, abgemagert. Laparotomie. Massenhafte Tuberkel, am meisten in der Gegend der Genitalien, einzelne Verwachsungen, sehr viel Flüssigkeit. Auswaschen mit Salicyllösung. Etwas Jodoform. Heilung. Bei der Entlassung macht es den Eindruck, als ob sich wieder etwas Flüssigkeit angesammelt habe. — 5 Monate post operat.: Patientin hat sich gut erholt.

168. **Ahlfeld** (D. med. Wochenschr. 1880. S. 15 und 1881. S. 242). 57jähr. Frau. Laparohysterotomie. Peritoneum mit zahlreichen Knötchen besetzt, die für sarkomatöse gehalten werden. Nach der Operation Kothfistel, die sich nach 8 Tagen schloss. Patientin lebt noch 1¼ Jahr. — Section: Peritoneum vollständig glatt, ohne jede Spur von Knötchen. Ueberall Verwachsungen der Därme unter einander.

169. **Chandelux** (Provinc. médical. 1889. 2. Nov.) ?jähr. Frau. Pyo-Salpingitis tuberculosa. Laparotomie. Peritoneum stark verdickt, zahlreiche Adhärenzen der Därme unter einander. Zahlreiche Tuberkel. Flüssigkeit ?. Adhärenzen werden getrennt, Tuben nicht entfernt. — 2 Monate post operat.: Tod an allgemeiner Tuberculose.

170. **Chandelux** (ibid.). ?jähr. Frau. Laparotomie. Abgesacktes Exsudat, Darmschlingen verklebt. Genitalien krank. Heilung. — — 3 Monate post operat.: Patientin hat ihre Kräfte wiedergewonnen, hustet aber und beginnt abzumagern. Weiteres Schicksal nicht zu erfahren.

171. **Dobrn.** 57jähr. Frau. Dauer des Leidens: ½ Jahr. Diagnose: Ovarialkystom. Laparotomie. Reichliche Tuberkel, viel Flüssigkeit. Heilung.

172. **Czerny.** 64jähr. Frau. Dauer des Leidens: 2 Monate. Laparotomie. Reichliche miliare Tuberkel, 6 Liter Flüssigkeit. Heilung. In gutem Zustande entlassen. — 3 Monate post operat.: Exitus. Keine Section.

173. **Bassini.** ?jähr. Frau. Laparotomie. Heilung. — 2 Jahre post operat.: Tod an Lungentuberculose.

174. **Battlehner.** ?jähr. Frau. Diagnose: Ovarialcyste. Laparotomie. Diffuse Tuberculose beider Peritonealblätter. Keine Ausspülung. Heilung. — 2 Jahre post operat.: Pat. befindet sich vollkommen wohl.

175. **Demons.** ?jähr. Frau. Diagnose: Ovarialcyste. Laparotomie. Bauchfell tuberculös. Heilung. Schnelle Erholung. — 2 Jahre post operat.: Gute Gesundheit.

176. **Frank.** ?jähr. Frau. Diagnose: Im Douglas eingekeilter Ovarialtumor. Laparotomie. Verwachsene Darmschlingen, Tuberkel, Flüssigkeit. Heilung. — Patientin starb bald nach der Entlassung an allgemeiner Tuberculose.

177. **Franks.** ? jähr. Frau. Laparotomie. Ausgedehnte Tuberculose des Peritoneums und viele Verwachsungen. Heilung. — 3 Jahre post operat. lebte Patientin ohne Beschwerden, dann kehrten dieselben wieder. Tod 4 Jahre post operat.

178. **Frommel.** ? jähr. Frau. Diagnose: Ovarialtumor. Laparotomie. Zahllose Tuberkel, Flüssigkeit. Jodoform. Heilung. — 2 Jahre post operat.: Patientin sehr an Körpergewicht zugenommen. Kein Ascites.

179. **Frommel.** ? jähr. Frau. Linksseitiger Ovarialtumor, Ascites, hektisches Fieber. Laparotomie. Tuberkel, Flüssigkeit. Jodoform. Heilung. — 2 Monate post operat.: Keine Flüssigkeit.

180. **Hirschberg.** ? jähr. Frau. Laparotomie. Zahlreiche tuberculöse Knoten von Linsen- bis Erbsengrösse auf beiden Blättern des Peritoneums. Ausspülung mit Sublimat. Heilung. — 8 Monate post operat.: Tod an Phthise. Section: Peritoneum glatt, von den zahlreichen Knoten keine Spur vorhanden.

181. **Jeannel.** ? jähr. Frau. Diagnose: Ovarialcyste. Laparotomie. Eingeweide überall mit Tuberkeln besetzt. Heilung. Patientin erholte sich gut. — 4 Monate post operat.: Tod an Tuberculose.

182. **Knapp.** ?jähr. Frau. Diagnose: Ovarialcyste. Laparotomie. Tuberkel. Auswaschung mit warmem Wasser. Heilung. Patientin erholt sich gut.

183. **Letiévant.** ? jähr. Frau. Diagnose: Ovarialcyste. Laparotomie. Abgekapselter Erguss, Tuberkel im Peritoneum, Därme verwachsen und mit Fibringerinnseln bedeckt. Heilung. — Mehrere Jahre post operat.: Völlige Gesundheit.

184. **Martin.** ?jähr Frau. Laparotomie. Tuberculose des Peritoneums, Flüssigkeit ?. Ausspülung mit schwacher Carbollösung. Heilung. — Längere Zeit post operat.: Gutes Befinden.

185. **Martin.** ?jähr. Frau. Laparotomie. Tuberkel, Flüssigkeit ?. Ausspülung mit schwacher Carbollösung. Heilung. — Nach Jahren gutes Befinden.

186. **Martin.** ? jähr. Frau. Laparotomie. Tuberkel, Flüssigkeit ?. Ausspülung mit schwacher Carbollösung. Heilung. — Längere Zeit post operat.: Gutes Befinden.

187. **Olshausen.** ? jähr. Frau. Phthisis pulmonum. Laparotomie. Heilung. — 3/4 Jahr post operat.: Tod an Phthise. Kein Ascites.

188. **Pepper.** ? jähr. Frau. Seit 4 Jahren Tuberculose des Sternoclaviculargelenks. Seit 14 Tagen allmähliches Wachsen eines Tumors in der linken Bauchseite. Diagnose: Tuberculöse Salpingitis. Laparotomie. Netz mit dem parietalen Peritoneum verwachsen. 2 mässig grosse Tumoren entfernt. Heilung. Allgemeinbefinden sehr gebessert.

189. **Schwartz** (Société de chirurgie de Paris 1890. 17. December). ?jähr. Frau. Laparotomie. Tuberculöse Peritonitis. — Längere Zeit post operat. wieder untersucht und constatirt, dass sich die Flüssigkeit wieder angesammelt hat.

190. **Spencer Wells.** ?jährige Frau. Diagnose: Ovarialtumor. Laparotomie. Massenhafte Tuberkel, Dünndarmschlingen fest verwachsen, Flüssigkeit. Keine Ausspülung. Heilung. — 20 Jahre post operat.: Patientin ganz gesund.

191. **Subbotic** (Internat. Congress 1890). ?jähr. Frau. Laparotomie. Tuberculose des Bauchfells, Fibroma uteri. Abtragung des Fibroms. Heilung.

192. **Werth** (Wiese). ?jähr. Frau. Dauer des Leidens: 5 Monate. Laparotomie. Reichliche Tuberkel, viel Flüssigkeit, keine Adhäsionen. Beide Tuben, anscheinend tuberculös, werden exstirpirt. Heilung. Gutes Befinden. — 6 Monate post operat.: Schmerzen im Leibe, Nacht-

schweisse, Frösteln. Leib bis auf einige Verdickungen normal. Lungen gesund. 7 Monate post operat.: Grosser tuberculöser Abscess in den Nates.

Fälle, über welche nähere Angaben fehlen.

193. **Bardenheuer.** Fall von Laparotomie. Tuberkel im Peritoneum, Flüssigkeit. Heilung. Flüssigkeit sammelt sich wieder an. 2malige Punction. Heilung. — 8 Jahre post operat.: Heilung constatirt.

194 und 195. **Braun** (Aerztl. Ver. zu Marburg. Berl. klin. Wochenschr. 1891. pg. 356). 2 Fälle, bei denen vor $2^1/_2$ und 1 Jahre mit vollkommenem Erfolge wegen tuberculöser Peritonitis die Laparotomie vorgenommen worden ist.

196. **Haas** (Schmalfuss). Nur die Angabe: „Endlich wurde eine Tuberculosis peritonei mit Adhäsionen nach einer Laparotomie gebessert".

197. **Schmidt.** Laparotomie. Disseminirte Tuberculose, keine Flüssigkeit. Heilung. — 1 Jahr post operat.: Tod an tuberculöser Meningitis.

198. **Schücking** (Kümmel). Laparotomie wegen Peritonitis tubercul. Heilung. — 15 Jahre post operat.: Heilung constatirt.

199. **Square.** Laparotomie infolge falscher Diagnose. Heilung. Besserung aller Symptome.

200. **Subbotic** (Internat. Congr. 1890). 1 Fall von Laparotomie wegen Bauchfelltuberculose. Heilung.

201. **Parker Syms** (N. York med. journ. 53. 6./91). 1 Fall von Laparotomie wegen Peritonit. tubercul. Heilung.

202. **Bampton.** 1 Fall von Laparotomie wegen Bauchfelltuberculose. Heilung.

203—205. **Heiens** (Verh. der Gesellsch. für Geburtsh. in New York. Sitzg. vom 17. Febr. 1891). 3 Fälle von Laparotomie bei Bauchfelltuberculose mit Heilung.

Nach der vorstehenden Zusammenstellung sind also an der Operation oder im Anschluss an dieselbe gestorben nur 15 Patienten, d. h. noch nicht 7,5 Proc., davon nur einige wenige an Peritonitis oder Sepsis, die allergrösseste Mehrzahl an Collaps nach lange ausgedehnter Operation oder an Erschöpfung. Die übrigen sind, wenigstens was die Wunden betrifft, geheilt worden. Ueber die Einzelheiten wird weiter unten gehandelt werden müssen.

Wenn man die Tabelle durchsieht, so fällt sofort das eigenthümliche Zahlenverhältniss zwischen den operirten männlichen und weiblichen Patienten auf: von 186 aufgeführten Patienten, bei welchen das Geschlecht angegeben ist, sind nur 21 = 11,3 Proc. Männer; noch auffallender gestaltet sich das gegenseitige Verhältniss, wenn man nicht die gesammte Zahl ansieht, sondern die einzelnen Lebensperioden berücksichtigt: vom 1—10 Lebensjahre stehen 45,5 Proc. männliche gegen 54,5 Proc. weibliche Personen, vom 11.—20. Lebens-

jahre 14,3 Proc. männliche gegen 85,7 Proc. weibliche, jenseit des 20. Lebensjahres gar nur 6,7 Proc. männliche gegen 93,3 Proc. weibliche. Nimmt man nur die vorstehenden Zahlen ohne Rücksicht auf die allgemeinen Verhältnisse, so scheint die Erklärung auf der Hand zu liegen: in den, so zu sagen, vorgeschlechtlichen Jahren, den Jahren, in welchen die beiderseitigen Geschlechtsorgane noch in ruhendem unentwickelten Zustande sich befinden, treten dieselben als Eintrittsstellen für die tuberculöse Infection nicht hervor; erst mit der zunehmenden Entwicklung der Genitalien und deren wachsender physiologischer Dignität beginnen dieselben auch als Eingänge für Infectionskeime eine Rolle zu spielen, und sie spielen diese fatale Rolle in um so intensiverem Maasse, je mehr das geschlechtliche Leben sich der Höhe nähert, um, nachdem die Höhe überschritten ist, auch wieder mehr und mehr zurückzutreten. Für die Infection des Peritoneums kommen aber die Genitalien fast ausschliesslich in Betracht beim weiblichen Geschlechte, ergo: es muss die Häufigkeit der peritonealen Tuberculose ganz bedeutend grösser sein bei diesem, als beim männlichen, da zu den beiden Geschlechtern gemeinsamen Infectionsquellen resp. -atrien noch dieses bedeutende hinzutritt — quod erat demonstrandum. So einfach liegt die Sache aber doch nicht; die aus dem operirten Material abgeleiteten Folgerungen entsprechen nicht dem allgemeinen Verhältnisse, denn die Berichte aus den pathologisch-anatomischen Anstalten über die Häufigkeit der Peritonealtuberculose bei beiden Geschlechtern ergeben, dass auf dem Sectionstische dieselbe ganz erheblich öfter beobachtet wird bei Männern, als bei Frauen. Philipps giebt aus dem pathologischen Institute zu Göttingen aus einem grossen Materiale das Verhältniss wie 18 : 89, d. h. 17,1 Proc. : 82,9 Proc. an, also ein ganz enormes Plus für das männliche Geschlecht, eine Differenz, die weder dadurch, dass „Frauen besser untersucht und daher öfter operirt" werden, noch dadurch, dass mehr Männer zur Section kommen, erklärt werden kann. Die Zahlen, welche Münstermann (Ueber Bauchfelltuberculose. I.-D. München. 1890) gefunden hat, sind etwas ungünstiger für das weibliche Geschlecht (28 Proc.), das Material, aus dem sie berechnet sind, ist aber allerdings viel kleiner als das Göttinger; die von Schmalmack (Die patholog. Anatomie der tubercul. Peritonitis. I.-D. Kiel. 1889) gewonnenen Resultate entstammen ebenfalls einem bedeutend kleineren Materiale und sind ausserdem für unseren Zweck nicht zu verwerthen, da die Zusammenstellung mit Rücksicht auf eine specielle Frage gemacht ist, so dass manche Fälle gar nicht gebucht wurden. Immerhin geht aus allen Zusammenstellungen das hervor, dass, trotz der für die

Frau anscheinend erheblich ungünstigeren Lage der Dinge, die Zahl der an Bauchfelltuberculose erkrankten Männer entschieden absolut grösser ist, und dass trotzdem auf dem Operationstische unverhältnissmässig viel mehr Frauen als Männer mit Bauchfelltuberculose gefunden werden. Haben wir für die letztere Erscheinung eine plausible Erklärung oben gegeben, so bleibt das Ueberwiegen des männlichen Geschlechts auf dem Secirtische nach wie vor räthselhaft. Nehmen wir an, dass Bauchfelltuberculose nur dann zur Operation kommt, wenn sie die einzige oder wenigstens die zur Zeit hervorstechendste Localisation des Giftes im Körper bildet, während andere Localisationen im betreffenden Momente an Wichtigkeit zurückstehen, so würden wir schliessen müssen, dass dieselbe bei Männern sich relativ spät zu anderen tuberculösen Erkrankungen hinzugesellt, dass sie meist erst sub finem vitae auftritt, wenn die anderweitigen Organerkrankungen bereits so überwiegend sind, dass auf die Bauchfellerkrankung kein grosses Gewicht mehr gelegt wird; man würde sich dies nicht so schwer durch die Annahme vermitteln können, dass beim Manne die Wege, auf denen der specifische Infectionsstoff zum Peritoneum gelangt, andere sind, als bei der Frau — was ja mit den Beobachtungen, die man oft genug gemacht hat, und die oben besprochen sind, übereinstimmt —, dass beim Manne mehr Tuberculosen des Verdauungsapparates zur secundären Erkrankung der Serosa führen, die Verbreitung von den Brustorganen durch das Zwerchfell hindurch häufiger sich findet, während bei der Frau diese Eingangspforten eine viel geringere Wichtigkeit besitzen gegenüber der allezeit offenen Pforte, welche bei ihr dem Virus in den Jahren der Blüthe die Genitalien darbieten. Auch die häufige Coincidenz von Lebercirrhose mit Peritonealtuberculose (Weigert) kann wohl zur Erklärung herbeigezogen werden. Die Art des Eindringens und der Verbreitung der Tuberculosebacillen ist uns ja überhaupt und ganz besonders gerade für das Peritoneum noch so gut wie unbekannt, es steht der Annahme, dass die in die weiblichen Genitalien eingedrungenen Keime dort nur in selteneren Fällen haften und eine tuberculöse Erkrankung anregen, während sie recht häufig in das Peritoneum fortgeschoben werden und nun erst dort eine Infection hervorrufen, die in besonders günstigen Fällen rein local bleiben kann, es steht, sage ich, dieser Annahme wohl Manches entgegen. Ich weiss recht gut, dass man von Seiten der Pathologen sie zurückweist, aber für ganz unmöglich kann ich sie doch nicht halten; die Beobachtung in viva spricht dafür; denn die Fälle, in denen eine andere Eingangspforte fur das Virus nicht gefunden werden kann, die Genitalien selbst in der Hauptsache ge-

sund oder wenigstens nur in ihren letzten Ausläufern erkrankt sind, während von der nächsten Umgebung derselben zweifellos die Erkrankung ausgegangen sein muss, kommen durchaus nicht so selten vor. Uebrigens wäre es ja auch nicht ausgeschlossen und wohl denkbar, dass manche von den weiblichen Genitalien ausgehenden Reize entzündlicher Natur dem Peritoneum in der Umgebung der ersteren jene „Vulnerabilität" verleihen, deren Vorhandensein Weigert fordert, um sich die Ansiedelung zufällig im Blute kreisender Tuberculosekeime in demselben vermitteln zu können.

Mit der eben verhandelten Frage hängt auf das Engste die andere zusammen: wie es möglich ist, dass die einfache Incision mit Entleerung des Exsudats zu einer vollen Heilung der Peritonealtuberculose führen kann. Sofort, nachdem die Thatsache bekannt gegeben und durch eine über allen Zweifel erhabene Casuistik erhärtet worden war, dass ausgedehnte, zweifellos tuberculöse Affectionen des Bauchfells durch die genannten einfachen Encheiresen nicht nur gebessert, sondern vollständig geheilt werden können, hat man darüber philosophirt, wie ein solches Wunder zu Stande kommen könne, und zum Theil zu Erklärungen seine Zuflucht genommen, welche fast noch wunderbarer sind, als die betreffenden Heilungen; wie wird man sich nun zu dieser Frage zu stellen haben? — Wenn wir die Casuistik durchmustern, so finden wir, dass die verschiedenen Operateure bei der Operation ganz ausserordentlich verschiedene Verfahren eingeschlagen haben. Was zunächst den Operationsschnitt anbetrifft, so ist dieser meistens in der Linea alba geführt worden, sehr selten seitlich, Letzteres wohl meistens, wenn irgend ein besonderer Befund dazu aufforderte oder eine irrige resp. zweifelhafte Diagnose vorlag; einmal wird von einem Schrägschnitt berichtet. Die Länge des Schnittes war bald gross, bald klein, doch hat, wie es scheint, ziemlich allgemein die Ansicht bestanden, dass die Bauchhöhle möglichst breit und ausgiebig geöffnet werden müsse, um alle Buchten und Recessus gut übersehen und erreichen zu können; einen deutlich wahrnehmbaren Einfluss auf das Resultat der Operation hat weder Ort noch Ausdehnung des Schnittes geübt. In sehr vielen Fällen haben die Operateure sich nicht mit der Entleerung des Exsudats begnügt, man hat Ausspülungen mit warmem Wasser, mit allen möglichen desinficirenden Lösungen angeschlossen, man hat die Bauchhöhle mit Schwämmen, mit Jodoformgaze ausgetupft, man hat, nach dem Vorgange von König, mehr oder weniger Jodoform eingestreut, Jodoformstifte in der Bauchhöhle zurückgelassen, mit Röhrchen, Gaze u. A. m. drainirt: ein deutlicher Einfluss von irgend einer dieser

Massnahmen auf das Ergebniss der Operationen ist nicht zu beweisen. Nur das scheint das Studium der oben mitgetheilten Tabelle zu ergeben, dass die Drainage nicht allzu günstige Wirkung auf den Verlauf ausübt, indem sie die Heilungsdauer verlängert; aber es muss freilich auch dabei bedacht werden, dass die Einleitung der Drainage wohl vorwiegend bei an sich schwereren Fällen vorgenommen worden ist. Dass der Verlauf bei denjenigen Patienten, bei denen weder Ausspülung noch sonst etwas ausser der einfachen Entleerung geschehen ist, wie von einer Seite angenommen wurde, ein besonders glatter gewesen sein sollte, entspricht nicht der Erfahrung aus einem genügend grossen Material. Nach Allem ist so viel gewiss, dass diejenigen, welche die Heilung der Peritonealtuberculose etwa der Einwirkung des Sublimats oder des Jodoforms zuschrieben, in Irrthum befangen waren; es müssen hier ganz andere Momente wirksam sein. Ohne mir ein maassgebendes Urtheil vindiciren zu wollen, muss ich doch bekennen, zu der Ansicht zu neigen, dass unsere Auffassung von Wesen und Verlauf der tuberculösen Processe eine allzu einseitige und mechanische ist und zu wenig mit der vitalen Energie der Gewebe rechnet. Es ist zwar viel von einem Kampfe ums Dasein geredet worden, den die Zellen der Körper gegen die Bacillen führen sollen; ich glaube, dass dieser Kampf in der Hauptsache sich nicht direct gegen die Bacillen richtet, sondern dass es sich dabei vielmehr darum handelt, inwieweit der Körper und seine Einzelorgane im Stande sind, dieselben in ihrem Vernichtungswerke dadurch zu hemmen, dass sie ihre Ansiedelungen zerstören und sie verhindern, sich ins Ungemessene zu vermehren.[1]) Ceteris paribus werden Theile, in welchen starke leistungsfähige Resorptionseinrichtungen und erhebliche Saftströmungen vorhanden sind und normal functioniren, besonders vortheilhaft situirt sein müssen gegenüber der Invasion der Keime, und so finden wir denn, dass in der That mit Vorliebe solche Theile Sitz tuberculöser Erkrankungen werden, in denen dergleichen nicht vorhanden sind (Knochen, Gelenke, Sehnenscheiden), oder in denen die sonstigen örtlichen Verhältnisse so günstig für die eindringenden Keime liegen, dass die Abwehrvorrichtungen sich als zu schwach

1) Auch die günstigen Wirkungen, welche man neuerdings durch die Einbringung medicamentöser Lösungen in tuberculöse Herde erzielt hat, können doch schwerlich der Vernichtung der Infectionskeime zugeschrieben werden, welche sie ja gar nicht erreichen, sondern nur der Beeinflussung des Nährbodens. Das schlaffe Granulationsgewebe, die dicke, käsig infiltrirte, pyogene Membran, in welcher die Bacillen eingebettet liegen, lassen ein Bacillen tödtendes Mittel sicherlich nicht bis zu den Bacillen vordringen.

erweisen (Lungenspitzen), während andere Theile, bei denen die geforderten Eigenschaften da sind und zur Geltung kommen, ausserordentlich selten erkranken (Muskeln). Wenn ich einen groben Vergleich wählen darf: in einem rasch fliessenden Wasser kommt, obwohl Myriaden von Keimen und reichliche Mengen fäulnissfähiger Stoffe darin enthalten sind, keine Zersetzung zu Stande, wohl aber sofort, wenn Stagnation eintritt. Die vorgetragene Anschauung würde sich ja auch sehr gut vereinigen lassen mit derjenigen, welche man neuerdings von der Aufgabe der farblosen Blutkörperchen gegenüber den die Körpergewebe treffenden Schädlichkeiten gewonnen hat, nach welcher jene gewissermassen als eine Art von Schutzmannschaft betrachtet werden, bestimmt, die verbrecherischen Störenfriede zu arretiren, fortzuschleppen und unschädlich zu machen. Ebenso liesse sich die Beobachtung Weigert's (D. med. Wochenschr. IX. Nr. 31) leicht in Uebereinstimmung bringen, dass im Recessus recto-uterinus und vesico-uterinus (resp. -rectalis) am ersten die Ansiedelung von Infectionsstoffen zu finden ist, also an Orten, wo eine gewisse Stagnation leicht eintreten kann. — Zu denjenigen Theilen des Körpers, welche, die Richtigkeit der entwickelten Anschauung zugegeben, eine besonders günstige Position haben müssen, gehört in erster Linie das Peritoneum mit seinen ausserordentlich vollkommenen und leistungsfähigen Resorptionseinrichtungen. Allerdings kann diese günstige Position stark beeinträchtigt werden dadurch, dass die fortwährende Bewegung der Intestina im Bauchfellraum die Krankheitserreger mit enormer Geschwindigkeit über die ganze Innenfläche der Bauchhöhle hinführt und so gewissermaassen eine Ueberrumpelung begünstigt, welche die Vertheidigung fast vollständig lahmlegt. So kann es kommen, dass durch den Druck eines sich rasch bildenden Exsudats die resorbirenden Gefässe zusammengedrückt werden, ihre Wirksamkeit wesentlich gestört oder ganz aufgehoben und dadurch ein Circulus vitiosus geschaffen wird, der die an sich bestehenden Vorzüge der Serosa illusorisch und sie selbst den Infectionsmassen gegenüber wehrlos macht, und auf diese Weise wird es erklärlich, dass immerhin ein gewisser Procentsatz der tuberculösen Peritonealexsudate sich dem operativen Eingriffe gegenüber refractär verhält, weil die Thätigkeit der betreffenden Apparate bereits so erheblich gelitten hat, dass eine Wiederherstellung der Function nicht zu erreichen ist, während in den meisten Fällen eine rechtzeitige Eröffnung des Abdomens, eine Entleerung des Exsudats und vielleicht auch eine sorgfältige Abspülung resp. Abtupfung des Peritoneums durch die Aufhebung des Druckes, durch die Eröffnung der zusammengedrückten oder viel-

leicht auch verklebten und verschmierten Stomata die in ihrer Function beeinträchtigten Resorptionsapparate wieder frei machen und zur Unschädlichmachung der eingedrungenen feindlichen Massen befähigen wird. Dass nicht nur durch den Druck des Exsudats allein eine Störung und Vernichtung der resorbirenden Apparate herbeigeführt wird, sondern dass auch durch die tuberculöse Neubildung eine solche direct bewirkt werden kann und muss, ist selbstverständlich; wir müssen hier auf die wichtige Frage eingehen, inwieweit die Ursachen der Resorptionsstörung für die Prognose der Bauchfelltuberculose überhaupt und für ihre operative Behandlung speciell sich maassgebend erweisen. Bekanntlich hat man, besonders von Seiten französischer Autoren, verschiedene Formen der Peritonealtuberculose unterschieden: forme miliaire aigüe, forme ulcéreuse sèche et suppurée, forme fibreuse sèche, ascitique généralisée, ascitique enkystée, und gewollt, für die Heilung durch Operation nur die letzte Form als ganz vorzüglich aussichtsvoll gelten lassen, während die übrigen Formen geringere, die forme ulcéreuse sèche und die forme miliaire aigüe, falls sie überhaupt zur Operation kommen, gar keine Hoffnung auf Heilung gewähren sollten; einige Autoren, wie z. B. Vierordt, gehen sogar so weit, anzunehmen, dass eigentlich nur die abgesackten Exsudate eine günstige Prognose geben. A priori ist ja sehr glaublich, dass diejenige Form der Erkrankung, welche die grösseste Resorptionsfläche intact übrig lässt, bei der die tuberculöse Neubildung nicht so ausgedehnt ist, dass sie für sich allein die Resorptionskraft des Peritoneums aufhebt, sondern durch ein sich rasch bildendes Exsudat, wie oben schon gesagt, die Hauptstörung hervorgerufen wird, die besten Chancen für die Heilung gewähren muss, — wo erhebliches Transsudat sich findet, muss immerhin noch ein grösserer Theil der Serosa einigermaassen unverletzt sein, denn eine in toto durch tuberculöse Neubildung substituirte wird eben nicht mehr fähig sein, Flüssigkeit zu liefern; dazu kommt, dass die Wahrscheinlichkeit, dass nur ein beschränkterer Abschnitt des Peritoneums zu Grunde gegangen ist, während ein grosser Theil noch functionsfähig bleibt, natürlich bei den abgekapselten Erkrankungen am grössesten ist, wo ausserhalb des Hauptherdes noch eine grosse Peritonealfläche restirt, die gar nicht oder nur wenig ergriffen ist und, sobald die Resorption durch die Operation angeregt ist, energisch in die Action eingreifen kann.[1])

1) Es mag hier angedeutet sein, dass es gerade die abdominale Fläche des Zwerchfells ist, welche in ganz besonderer Weise mit leistungsfähigen Resorptionseinrichtungen versehen ist; die abgekapselten Exsudate aber haben ihren Sitz fast ausschliesslich in den unteren, dem Becken angrenzenden Theilen der Bauchhöhle;

Diese aprioristische Annahme wird durch die oben gegebene Tabelle als richtig erwiesen: die beste Prognose ergeben entschieden diejenigen Bauchfelltuberculosen, welche mit grossem Exsudate einhergehen, und unter diesen wieder die abgekapselten. Bei diesen letzteren ist man denn auch in der Lage, zu sehen, eine wie grosse Arbeit die resorbirende Kraft zu bewältigen vermag, denn die betreffenden Krankengeschichten lassen keinen Zweifel darüber, dass nicht nur das Exsudat aufgesogen wird, sondern dass sogar ausgedehnte, centimeterdicke Schwarten spurlos durch Resorption verschwinden können. Wir werden auf diesen Punkt bei der Frage nach dem Heilungsmodus noch ausführlicher eingehen müssen. — Was die anderen Formen betrifft, welche von den Autoren aufgestellt worden sind, so glaube ich, dass es — wenigstens für die chirurgische Betrachtung — inopportun ist, an denselben festzuhalten; soweit ich übersehen kann, scheinen dieselben nur verschiedene Stadien eines und desselben Processes zu bedeuten, das Gemeinsame ist die tiefere Erkrankung des Peritoneums gegenüber der oberflächlichen, welche mit bedeutendem Exsudat combinirt ist; dass einmal der Zerfall etwas rascher vor sich geht, ein anderes Mal langsamer abläuft und Zeit zur Bildung von Verwachsungen gewährt, die dann gewissermaassen Barrièren für das Fortschreiten der Zerstörung darstellen können, macht meines Erachtens keinen principiellen Unterschied. — Uebrigens sind Uebergänge zwischen den verschiedenen Formen so häufig, dass man schon sehen kann, wie wenig Werth eine starre Trennung zu beanspruchen hat. — Ich halte es nicht für undenkbar, dass hier Verschiedenheiten in der Aetiologie resp. dem Ausgangspunkte der tuberculösen Infection des Peritoneums vorliegen, welche dazu führen, dass bald eine mehr flächenhafte Verbreitung der infectösen Noxe in den obersten Schichten stattfindet, bald die Infection mehr von der Subserosa ausgeht und die ganze Dicke der Membran ergreift. Für die Heilbarkeit wird wohl am schwersten ins Gewicht fallen, wie viel von der Serosa bereits zerstört worden ist, ehe der operative Eingriff unternommen wurde; ein gewisser Procentsatz auch dieser Formen wird doch noch geheilt [1]), das geht aus den Veröffentlichungen unzweifelhaft hervor

---

es wäre doch wohl möglich, dass das auf solche Weise zu Stande kommende Freibleiben eines so wichtigen Abschnittes nicht ohne Einfluss auf die Prognose dieser Erkrankungsform ist.

1) Es muss entschieden als verkehrt bezeichnet werden, aus der Form der Bauchfelltuberculose, aus bestehendem Fieber, aus dem Vorhandensein von erheblicheren Lungenveränderungen Contraindicationen für die Operation herleiten zu wollen, wie es von einigen Autoren, besonders auch von A. Pic, geschehen

(vgl. z. B. die beiden Fälle von Esmarch Nr. 33 und 92 u. A. m.), aber die Zahl der geheilten resp. gebesserten Fälle ist eine verhältnissmässig geringe, und — das ist sehr richtig, aber auch aus dem anatomischen Befunde leicht zu erklären — die Heilung hat in der Mehrzahl der Fälle nur kurze Zeit angehalten, um dann einem Wiederaufflammen des Processes Platz zu machen. Es ist ja eine durch zahlreiche Beispiele erhärtete Erfahrung, dass bei anderen Localtuberculosen, bes. denen der Gelenke, der tuberculöse Process scheinbar ausgeheilt, der betreffende Patient Jahre lang anscheinend gesund gewesen sein kann, und dass nach langer Zeit infolge eines Traumas, einer Anstrengung, oft genug auch ohne nachweisbare Ursache plötzlich an der früher erkrankten Stelle sich wieder ein tuberculöser Process entwickelt, der zu rascher Zerstörung führt; wir beziehen solche Wiedererkrankungen auf Herde von tuberculösen Massen, welche, eingekapselt gewesen, auf irgend eine Weise wieder frei geworden und in den Säftestrom gelangt sind. Solche Herde finden sich nun bei der sogenannten zweiten Form der tuberculösen Bauchfellerkrankung gar nicht selten zwischen den Adhäsionen, wo sie, von der resorbirenden Kraft des Peritoneums nicht erreicht, zurückbleiben können, längere Zeit vielleicht ohne Schaden für den Träger liegen, um dann gelegentlich wieder als Infectionsquelle zu dienen; an Gelegenheitsursachen, welche auf solche Herde wirken können, fehlt es ja im Peritoneum niemals. Uebrigens darf auch das nicht vergessen werden, dass auch das primäre Leiden einen wesentlichen Einfluss auf die Prognose der tuberculösen Bauchfellaffectionen ausüben muss, dass da, wo es sich um primäre und isolirte Erkrankungen des Bauchfells oder um solche handelt, welche von Herden ausgegangen sind, in denen die Tuberculose zur Ausheilung oder zum Stillstand gekommen ist oder durch die Operation kommt (z. B. weibliche Genitalien), dass da, sage ich, die Aussicht auf Heilung eine ganz unverhältnissmässig viel grössere ist, als dort, wo fortwährend noch aus rückwärtigen Herden Infectionsstoff nachgeliefert und dadurch eine Ueberwindung desselben viel schwerer gemacht wird.

ist. Das Studium der veröffentlichten Fälle lässt nachweisen, dass oft genug scheinbar ganz verlorene Patienten durch die Operation so wesentlich gebessert worden sind, dass sie noch Jahre lang in gutem Befinden lebten, dass die Lungenerscheinungen sich besserten, dass trotz bestehen bleibender Lungenaffection die Beschwerden von Seiten der Bauchfellerkrankung vollständig fortfielen. Bei der Aussichtslosigkeit jeder anderen Therapie, der geringen Gefahr der Operation quoad vitam, sollte in allen Fällen, in denen die Peritonealtuberculose in hohem Grade das Wohlbefinden oder wohl gar das Leben gefährdet, ohne Rücksicht auf sonstige tuberculöse Localisationen die Laparotomie versucht werden.

Immerhin sind derartige Fälle in der Minderzahl und ist die locale Heilung in den allermeisten Fällen selbst dann noch von Bestand gewesen, wenn die Patienten an anderweitigen tuberculösen Affectionen später zu Grunde gegangen sind. [1])

Aus allen diesen Deductionen geht das Eine hervor, was ich eben von Anfang an als das Wesentliche für die ganze Heilungsfrage bezeichnet habe, dass die grössere oder geringere Unversehrtheit des Peritoneums den Ausschlag giebt, dass also das eigentlich wirksame Princip die Resorption von Seiten der intacten Partien der Serosa bildet, und dass hierin allein die Erklärung für die Heilung der Peritonealtuberculose gesucht werden kann. Auch der günstige Erfolg, der in dem einen Falle (Nr. 140) durch die Massage erzielt worden ist, nachdem die Operation nicht den gewünschten Erfolg gehabt hatte, sowie die mehrfach von Erfolg begleitete zweite Operation, nachdem der erste Eingriff nicht zur Heilung geführt hatte (Nr. 4, 18, 98), können als Beweise angezogen werden. Der Einwurf, dass die einfache Punction, falls die Entleerung des Exsudats und die dadurch erzielte Aufhebung des die Resorptionsorgane lahmlegenden Druckes die Hauptsache bei der Operation sei, im Stande sein müsse, denselben Dienst zu leisten, ist hinfällig, denn die Punction kann niemals eine so vollkommene Entleerung und Entlastung des Abdomens herbeiführen, wie die breite Eröffnung, besonders unter den hier in Frage kommenden Verhältnissen, wo so leicht Recessus und Abkapselungen sich bilden, die nur durch Lösung von Adhäsionen oder sonstige directe Beeinflussung von Flüssigkeit befreit werden können. Uebrigens hat nicht nur in mehreren Fällen schon vor der Laparotomie die Punction deutliche, wenn auch nicht anhaltende Besserung herbeigeführt, hat sie nicht allein in verschiedenen Fällen, in denen nach der Operation Wiederansammlung der Flüssigkeit eingetreten war, unter den vereinfachten Verhältnissen die definitive Beseitigung der krankhaften Störungen erzielen helfen, — es ist auch von Debove (Bull. de la Soc. des hôpitaux. 1890. Oct.) ein Fall berichtet, in welchem die Punction allein mit nachfolgender Aus-

1) Ob das kürzere oder längere Bestehen der tuberculösen Localerkrankung für die Prognose eine Rolle spielt, lässt sich aus dem vorhandenen Materiale bei den wenig sicheren Angaben nicht entscheiden; die Veröffentlichungen handeln in der allergrössesten Mehrzahl von mehr oder weniger frischen Fällen, und es darf wohl auch als Regel angenommen werden, dass, je eher die Erkrankung in Angriff genommen wird, je weniger tiefe Veränderungen sie gesetzt hat, desto besser die Resultate sein werden, wenn auch nicht gesagt sein soll, dass der Begriff der Rechtzeitigkeit der Operation sich deckt mit der Thatsache des kurzen Bestehens der Krankheit.

waschung günstigen Erfolg erzielte. Ich führe den betreffenden Passus verbotenus an: „Le 12 juillet, nous ponctionnons l'abdomen et retirons plus de 6 litres d'un liquide transparent et citrin; puis nous faisons un lavage avec 2 litres d'eau saturée d'acide borique. L'eau, aussi bien que tous les appareils avant cette opération avaient été stérilisés à l'autoclave. Le soir, la température s'élévait à 40° 4. Les jours suivants, la température baissait, l'état général s'améliorait, le ventre, peu à peu, reprenait son volume normal. Au bout de huit semaines, la situation de la malade s'est très améliorée; les forces de la malade, l'embonpoint croissant (augmentation de 12 livres en deux mois), peuvent faire croire, que la malade est guérie." Es handelte sich um eine 28jährige Frau, die Diagnose war durch Impfung sichergestellt.[1])

Je grösser die vitale Energie der Gewebe ist, desto energischer und vollkommener werden diese sich wehren können; daraus erklärt sich auch der relativ grosse Procentsatz von spontan verheilenden tuberculösen Peritonitiden bei Kindern (s. unten), während bei Erwachsenen eine Spontanheilung doch zu den Seltenheiten gehört, wenn sie auch gewiss häufiger vorkommt, als man gewöhnlich annimmt; wenn diese relativ bedeutende reactive Kraft für die häufigere Spontanheilung der tuberculösen Peritonitis bei Kindern in erster Linie wirksam ist, so darf man nicht ausser Acht lassen, dass auch denjenigen Localtuberculosen, welche, wie oben schon erwähnt, für die Prognose der Peritonealtuberculose in Betracht gezogen werden müssen, besonders Darm- und Mesenterialdrüsentuberculose, dieser Vorzug zu Gute kommt und dadurch die Tendenz zur Heilung potenzirt wird. Allerdings ist ja der Nachweis nicht immer mit absoluter Sicherheit zu erbringen, dass es sich im einzelnen Falle um Tuberculose gehandelt habe; wenn man aber weiss, wie überaus selten die einfache chronische Exsudativperitonitis ist, wenn man sich erinnert, dass deren Vorkommen lange Zeit überhaupt geleugnet worden ist, so geht man sicher nicht fehl, wenn man unter einer grossen Zahl geheilter oder gebesserter Fälle einen erheblichen Bruchtheil als tuberculöse anspricht. Neuerdings hat A. Pic eine Reihe von 67 Fällen, welche Kinder von 2—15 Jahren betrafen, aus den Jahren 1873—86 veröffentlicht: von diesen sind gestorben 27, verschlechtert 5, im gleichen

1) Es hat mich sehr interessirt, durch briefliche Mittheilung zu erfahren, dass ein so hervorragender Beobachter wie Sänger den Erfolg der operativen Eingriffe bei Peritonealtuberculose sich erklärt durch die Anregung der „Verdauungskraft" des Peritoneums, welche durch die an die Operation sich anschliessende Hungerdiät noch gesteigert wird.

Zustande wie bei der Aufnahme geblieben 11, gebessert 21 und geheilt 3 entlassen worden, immerhin kein schlechtes Resultat, wenn man bedenkt, dass ausser der Peritonitis in vielen Fällen noch eine Reihe anderweitiger schwerer tuberculöser Affectionen bestanden, und dass jedenfalls in das Krankenhaus nur die schwersten, resp. von Haus aus besonders ungünstig situirten Fälle gebracht werden. Die Zahl der operirten Bauchfelltuberculosen bei Kindern unter 10 Jahren ist eine ausserordentlich geringe, und die Resultate in den durch mikroskopische Untersuchung sichergestellten Fällen sind keine sehr glänzenden; in Bezug auf die Gebesserten resp. Geheilten, bei denen eine mikroskopische Bestätigung der Diagnose nicht erbracht worden ist, muss man äusserst skeptisch sein, nachdem neulich Henoch seine hochinteressante Beobachtung veröffentlicht hat, nach welcher bei einem Kinde noch bei der Laparotomie die Diagnose auf Tuberculose des Bauchfells aus dem scheinbar jeden Zweifel ausschliessenden makroskopischen Befunde bestätigt worden war und die exacteste mikroskopische Untersuchung die Abwesenheit aller charakteristischen tuberculösen Elemente ergab, so dass man annehmen musste, dass es sich lediglich um einen chronischen Entzündungsprocess handelte. Es geht aus der Henoch'schen Mittheilung hervor, dass die Diagnose durch den makroskopischen Nachweis Tuberkelknötchen ähnlicher Eruptionen nicht absolut sichergestellt wird, dass unter allen Umständen die genaueste mikroskopische Untersuchung erforderlich ist, will man anders nicht schwerer Täuschung verfallen.

Im Widerspruch steht die von mir gehegte Anschauung allerdings mit der sonst allgemein geltenden, dass gerade die ungehinderte Thätigkeit der Resorptionsapparate zu allgemeiner Disseminirung im Körper führt. Erklärt doch Weigert geradezu die Eigenthümlichkeit der Peritonealtuberculose, sehr rasch die Lymphgefässe zu verlegen, für einen Schutz gegen allgemeine Miliartuberculose; wäre aber die landläufige Auffassung die richtige, dann würde uns für eine grosse Reihe von Thatsachen jede Erklärung fehlen, dann wäre überhaupt das Vorkommen der Localtuberculosen in den meisten Fällen unklärlich, dann wäre es absolut unverständlich, warum nicht auf jeden chirurgischen Eingriff sofort allgemeine Tuberculose erfolgt: es müssen eben bei den spontan entstehenden Tuberculosen Momente wirksam sein, welche bei den im Experimente künstlich erzeugten nicht zur Geltung kommen. Interessant ist jedenfalls, dass in dem schon erwähnten Falle, in welchem nach der Operation Massage mit gutem Erfolge für die Localaffection angewandt wurde, eine Erkrankung in der Lunge später aufgetreten ist, — ob post hoc oder propter hoc?

Ueberhaupt ist es ja ganz ausserordentlich schwierig, bei mehreren hinter einander auftretenden tuberculösen Localerkrankungen über das post und propter hoc ins Klare zu kommen. In einigen Fällen sind sogar nach Ausheilung der Bauchfellaffection verdächtige Lungenaffectionen rückgängig geworden; ob man hier an eine Einwirkung von Zerfallsproducten der „verdauten" Tuberkelbacillen nach Art des Koch'schen Tuberculin denken könnte? Wie viele interessante Fragen und wie wenige genügende Antworten! — Bemerkenswerth ist das seltene Vorkommen der Verbreitung der Tuberculose per continuitatem nach der Operation, während man doch erwarten sollte, dass ein Ergriffenwerden der frischen Wunde von der Bauchhöhle aus an der Tagesordnung wäre; Parker Syms behauptet sogar, dass ein solches Tuberculöswerden der Wunde nie vorkomme, wird aber durch die Statistik widerlegt, nach welcher in einzelnen Fällen zweifellos tuberculöse Wucherungen in der Narbe vorgekommen sind. In dem einen Falle von Braun bildete ein Stichcanal den Weg, auf dem der Process nach aussen fortkroch, in anderen Fällen wird wohl doch etwas tuberculöse Substanz versehentlich in die Wunde hineingerathen sein; bei der jetzt meistens üblichen Vernähung der Bauchwunde in Etagen wird vielleicht oder wohl ganz sicher ein grösserer Schutz gewährleistet, als bei der früheren Methode der Naht, bei welcher der Faden durch sämmtliche Schichten der Wand hindurchging und so gewissermaassen eine Leitung für die Infectionsträger herstellte. Auffallend ist, dass in keinem derjenigen Fälle, welche längere Zeit drainirt wurden, oder bei denen für längere Zeit eine Fistel zurückblieb, ein Tuberculöswerden der Narbe erwähnt wird; es ist interessant, in Bezug hierauf eine Notiz von Courmont (Lyon), citirt bei A. Pic, anzuziehen, wonach in einem Falle die Ueberimpfung von Bröckeln der tuberculösen Serosa auf Meerschweinchen zu allgemeiner Tuberculose führte, während die Einbringung von Ascitesflüssigkeit von demselben Patienten in die Bauchhöhle eines Versuchsthieres vollkommen negativen Erfolg ergab. Wenn auch ein derartiger Versuch in keiner Richtung beweisend ist, so kann er doch bis zu einem gewissen Grade zur Erklärung herangezogen werden. Uebrigens hat in keinem Falle die tuberculöse Entartung eines Theiles der Narbe erhebliche Bedeutung für die betroffenen Patienten gehabt, es ist entweder spontan oder nach kleinen Eingriffen anstandslos dauernde Heilung eingetreten.

Es erübrigt nun noch, die Frage zu besprechen, wie man sich den Heilungsmodus der tuberculösen Bauchfellerkrankung vorzustellen hat. Dass die Heilung der tuberculösen Processe im Peritoneum,

wie Philipps will, durch eine Ersetzung resp. Abkapselung des tuberculösen Gewebes durch Bindegewebe zu Stande kommt, dass ein solcher Vorgang als Typus der Heilung anzusehen ist, wie wir ihn bei der Heilung der Gelenktuberculose zu sehen gewohnt sind, kann nicht ohne Weiteres zugegeben werden; dagegen sprechen einmal die Sectionsergebnisse, wie sie bei solchen Patienten, welche wegen tuberculöser Peritonitis laparotomirt worden waren und später zur Autopsie kamen, erhoben werden konnten, dagegen spricht der Befund in viva, den Schede in dem Fall von Schmitz (Nr. 9) erhob, als er zum Zwecke der Beseitigung eines Bauchbruchs das Abdomen wieder eröffnete: — es fand sich das Peritoneum vollständig glatt, ohne bindegewebige Auflagerungen und Verwachsungen vor, die früher vorhanden gewesenen Knoten waren spurlos verschwunden, — dagegen sprechen die klinischen Beobachtungen an den Operirten: wenn man oft genug gesehen hat, welche Beschwerden schon ganz umschriebene Verwachsungen der Baucheingeweide nach partiellen Peritonitiden für die Patienten mit sich bringen, welche Beeinträchtigungen des Allgemeinbefindens sich darnach einstellen, dann vermag man sich nicht vorzustellen, dass Jemand mit einer bindegewebigen, schwartigen Verdickung und Verwachsung des gesammten Bauchinhaltes sich gesund fühlen kann, wie es doch von einer grossen Zahl der Operirten ausdrücklich berichtet wird, ganz abgesehen davon, das dergleichen Veränderungen bei der späteren Untersuchung geübten Untersuchern schwerlich entgehen könnten. Nun finden wir aber in vielen Krankengeschichten berichtet, dass der Unterleib der Operirten später absolut weich, ohne jede krankhafte Veränderungen, ohne abnorme Härten, ohne abnorme Resistenz u. s. w. gefunden worden sei, und zwar sogar in solchen Fällen, wo vor der Operation und bei dieser Tumoren durch ausgedehnte Verwachsungen, durch enorme Verdickung des Peritoneums u. s. w. constatirt worden waren: also nicht nur haben sich keine Verwachsungen gebildet, sondern es haben sich die schon vorhandenen durch den Einfluss der resorbirenden Kraft des Peritoneums zurückgebildet. Dass bindegewebige Verwachsungen bei der Heilung der Peritoneltuberculose entstehen, kann und soll nicht geleugnet werden; ich betrachte dieselben, soweit sie nicht etwa als Folgen entzündlicher Reizungen nach der Operation anzusehen sind, als Noth- und Flickmaterial, welches da einzutreten hat, wo das Peritoneum schon zu Grunde gegangen und nicht mehr ad integrum zu restituiren ist, den ganzen Vorgang gewissermaassen als eine Heilung per secundam, welcher als Heilung per primam die Wiederherstellung des normalen Zustandes durch Aufsaugung der

abnormen Bildungen gegenübersteht. Dass dieses letztgenannte Ideal in den seltensten Fällen erreicht werden kann, weil es nur ganz vereinzelt dastehen wird, dass nach längerer intensiver Erkrankung die Serosa so weit intact bleibt, dass die restitutio ad integrum möglich erscheint, ist selbstverständlich; also de facto wird die Heilung auf dem von Philipps angenommenen Wege meistens zu Stande kommen, aber eben immer als Nothbehelf für den nicht mehr möglichen idealen Modus. Es ist klar, dass die mehr oder weniger flächenhaft vertheilten und auf einem so resorptionskräftigen Organe abgesetzten tuberculösen Wucherungen des Peritoneums nicht in Parallele gestellt werden dürfen mit den in der Tiefe von blut- und saftgefässarmen, von festen fibrösen Wänden eingeschlossenen Geweben liegenden Herden, welche dadurch in noch ungünstigerer Lage sind, dass sie von einem schlaffen, fast lebensunfähigen Granulationsgewebe umgeben sind, das den Einfluss der den betreffenden Theilen zur Verfügung stehenden, an sich schon mangelhaften Ausgleichungsvorrichtungen auf die krankhafte Ablagerung noch vollständig lähmt. Sorgfältige Beobachtung weiterer Fälle und Beibringung exacter Sectionsresultate ist zur Entscheidung dieser principiell hochwichtigen Frage dringend wünschenswerth.

Ich glaube, dass sich aus den vorstehendenden Ausführungen, so mangelhaft sie sind, so viel ergiebt, dass die tuberculöse Erkrankung des Bauchfells und ihre operative Behandlung an sich ein sehr geeignetes Object für das Studium der tuberculösen Processe überhaupt abgeben kann, und dass besonders von einer genauen Bearbeitung dieser localen Affectionen bei Kindern wegen der Einfachheit der in Frage kommenden Verhältnisse, der Möglichkeit, eine Reihe von Complicationen, welche bei Erwachsenen das Krankheitsbild trüben können, auszuschliessen, die werthvollsten Aufschlüsse zu erwarten sind; vielleicht würde es sich als aussichtsvoll erweisen, die Pathologie und Therapie der tuberculösen Peritonitis einmal auf die Tagesordnung eines Chirurgencongresses zu setzen.

LITERATUR

(soweit sie nicht schon im Text citirt ist).

Kümmell, Ueber Laparotomie bei Bauchfelltuberculose. XVI. Chirurgencongress 1887. — Dohrn, 4 Laparotomien. Deutsche med. Wochenschr. 1879. — Feldmann, Ueber die operative Behandlung einer doppels. Pyosalpinx. Ing.-Diss. Göttingen 1879. — G. Naumann, Fall of Tuberculosis peritonei behandlade med laparotomie. Hygiea 1885. — Mosetig-Moorhof, Wien. med. Wochenschr. 1885. 9 u. 10. — Lindfors, Hygiea 1886. — Hegar, Die Entstehung, Diagnose und chirurg. Behandlung der Genitaltuberculose des Weibes. Stuttgart 1886. — Truc, Traitement chirurgical de la péritonite. Paris 1886. — Gräfe, Berl. klin. Wochenschrift. Bd. XIX. S. 783. — Verhandlungen der Deutschen Gesellschaft für Gynäkologie. I. Congress 1886 (Frommel, Hirschberg, Meinert, Battlehner, Olshausen, Säxinger). — Schmalfuss, Centralbl. f. Chirurgie. 1887. — Lawford-Knaggs, Transact. of the clin. soc. XXI. p. 37. 1888. — E. van de Warker, Journ. of the Americ. med. assoc. 1887. IX. No. 19. — Homans, Boston. med. and surg. journ. 1885. p. 25, und Lancet 1888. I. p. 268. — Fehling, Correspondenzblatt für Schweiz. Aerzte. XVII. 19. 1887. — Verhandlungen der gynäkologischen Section der Naturforscher und Aerzte zu Wiesbaden 1887 (Schmidt, Frank, Bardenheuer). — E. Börner, Wien. med. Presse 1887. Nr. 4. — v. Rokitansky, Allgem. Wien. med. Zeitung 1887. Nr. 45. — Weinstein, Wien. med. Blätter. 1887. Nr. 17 u. 18. — Knapp, The British med. journ. 1887. — Grechen, Frauenarzt 1887. Heft 12. — Grossich, Pest. med.-chirurg. Presse. 1888. Nr. 33. — v. Reuss, Wiener med. Wochenschrift. 1888. Nr. 16. — Poten, Centralbl. f. Gynäkol. 1887. Nr. 3. — Caspersohn, Mittheil. für den Verein Schleswig-Holsteinscher Aerzte. 11. Heft. — Trzebicky, Wiener med. Wochenschr. 1888. Nr. 6 u. 7. — Schwarz, Ebenda. 1887 Nr. 13—15. — Hofmokl, Ebenda. 1887. Nr. 16. — Elliot, Boston. med. and surg. journ. 1888. p. 492. — Mayo Robson, Lancet. 1888. II. p. 1170. — Orthmann, Centralblatt f. Gynäkol. 1888. S. 754. — Valentin, Ein Fall von Tuberculose des Bauchfells. Diss. München 1888. — Hintze, Ueber die Tuberculose des Bauchfells. Diss. Breslau 1888. — Helmerich, Ueber Tuberculose des Peritoneum. Diss. Würzburg 1888. — Roosenburg, Feestbundel aan Franciscus Cornelis Donders. Amsterdam 1888. p. 211. — O'Callaghan, The British med. journ. 1889. p. 596. — Franks, Ebenda. — M. Schmidt, Centralbl. f. Gynäkol. 1889. Nr. 32. — Späth, Deutsche med. Wochenschr. 1889. Nr. 20. — Löhlein, Deutsche med. Wochenschr. 1889. Nr. 32. — Czerny, Ueber die chirurg. Behandlung intraperit. Tuberculosen. Beitr. zur klin. Chirurg. Bd. VI. S. 73. — Maurange, De l'intervention chirurgicale dans la péritonite tuberculeuse. Thèse. Paris 1889. — Osler, The John Hopkins Hospital Reports 1890. Baltimore. — A. Philipps, Die Resultate der operat. Behandl. d. Bauchfelltuberculose. Gekrönte Preisschr. Göttingen 1890. — Adrien Pic, De l'intervention chirurgicale dans les péritonites tuberculeuses généralisées et localisées. Paris 1890. — Congrès français de chirurgie. IVeme session. Paris 1889. Revue de chirurgie. IX. p. 883. — V. Biat, Péritonite tuberculeuse à forme ascitique. Thèse. Paris 1884. — A. Elmassian, Contribution à l'étude de la laparotomie dans la péritonite tuberculeuse. Thèse. Paris 1890. — P. John, Zur Behandlung der Bauchfelltuberculose durch Laparotomie.

Diss. Greifswald 1890. — Arm. Delpeuch, Essai sur la péritonite tuberculeuse de l'adolescent et de l'adulte. Paris 1881. — O. Wiese, Ein Beitrag zur Laparotomie bei Bauchfelltuberculose. Diss. Kiel 1890. — Werth, Ueber Genitaltuberculose. II. Congress der Deutschen Gesellsch. f. Gynäkologie. 1890. S. 111. — Hochenegg, Jahresbericht der I. chirurg. Klinik. Schuljahr 1887. Wien 1889. S. 86. — Parker-Syms, New York med. journ. 53. 6./91. — König, Internat. Congress 1890. I. Sitzung f. Chirurgie. — Miculicz, Berl. klin. Wochenschrift. 1890. Nr. 38. — Vierordt, Ebenda. 1889. Nr. 41. — A. Müller, New Yorker med. Wochenschr. II. Hft. 12. — Preindlsberger, Wien. klin. Wochenschrift 1890. S. 713. — Weigert, Deutsche med. Wochenschr. IX. Nr. 31.

X.

...d das Mikro-Graphophon,

...len Principien und die Erfüllung der ...esetzten Erwartungen.

Von

Dr. **J. Mount Bleyer**,
New York City.

(Mit 6 Abbildungen im Text.)

...zeigt, dass jedes folgende Zeitalter entweder neue ...Thaten erzeugt, oder bereits vorhandene zu grösserer ...acht hat.

...graph wurde von **Edison** im Frühling des Jahres ..., als er mit Experimenten beschäftigt war, um mit ...ne Morse-Schriftzeichen auf automatischem Wege aufzu... zu reproduciren. Dieser Apparat prägte ähnlich wie ...Register die Zeichen in Papier ein. Die Reproduction ...urch diese neue Erfindung vervollkommnet, welche tele...he Botschaften aus einer Gegend empfangen und ohne die ...eines Kundigen nach einer anderen übertragen und auch die ...igkeit auf einer Zwischenstation erleichtern sollte.

Zum Vergnügen und auch um den Grad der Schnelligkeit zu ...fen, bei welchem ein Morse-Telegraphist empfangen oder lesen ...nnte, liess man die Maschine mit grosser Schnelligkeit arbeiten. ...ls die Geschwindigkeit eine solche Höhe erreicht hatte, dass das Auge die Morse-Schriftzeichen nicht mehr erkennen konnte, bemerkte **Edison**, dass die Maschine ein Summen oder einen musikalischen Ton von sich gab, welcher je nach den Schriftzeichen auf dem Recorder variirte, und offenbar in einer nicht zu verstehenden Sprache redete.

Sogleich fiel ihm ein, dass die Maschine die gesprochenen Worte wiedergeben würde, wenn er anstatt eingeprägter Morse-Zeichen die Schwingungen, welche die articulirte Sprache darstellen, eingeprägt erhalten konnte. Es bedurfte nur einer kurzen Zeit für solch genialen Mann, um eine kleine Aenderung an dieser Maschine vorzunehmen.

Er ersetzte den aufnehmenden Telegraphenapparat durch ein Diaphragma mit einem einprägenden Stift; mit diesem Zusatz benutzte er die Maschine als Versuch für die Idee eines Phonographen. Dieser Versuch bewies die Richtigkeit seines erfinderischen Gedankens.

Fig. 1. Thomas Alwa Edison.

Rasch auf dem Fusse folgte diesem Experimente die Construction eines Phonographen nach einem Plane, der zur Aufnahme eines Diaphragmas geeigneter war; ausserdem wurde zum Empfang der Einprägungen das Papier durch Zinnfolie ersetzt.

Zum ersten Male wurde er ausserhalb des Edison'schen Laboratoriums in dem Bureau des amerikanischen Gelehrten ausgestellt; bei verschiedenen Gelegenheiten wurde er auch mehrmals anderweit gezeigt und dann dem South Kensington Museum übergeben. Seitdem ist viel von dieser wunderbaren Erfindung über die ganze Erde hin geschrieben worden.

Die neueste Construction des Phonographen und Mikro-Graphophons, welche den Gegenstand dieser Schrift darstellt, sind die verbessertsten Modelle. Der Phonograph ist jetzt von Tausenden fast auf der ganzen Erde gehört worden. Das Mikro-Graphophon ist Gelehrten und Laien neu; es haben von ihm nur wenige Ausstellungen stattgefunden und diese nur vor Gelehrten. Deshalb muss bemerkt werden, dass es ganz den anderen Erwartungen des Erfinders nahe kommt.

Es ist am Platze, hier eine Erklärung der dem Phonographen und Mikro-Graphophon zu Grunde liegenden Principien zu geben, damit Jedermann dadurch das Folgende verstehen kann.

Es ist bekannt, dass beim Ziehen einer Glocke der Schlag die Metalltheile in Schwingungen versetzt, welche der umgebenden Luft mitgetheilt werden, die als elastisches Medium den Impuls zum Ohre fortpflanzt, und die Schallwellen rollen hinein, ähnlich wie am Meere die Wogen kommen und gegen das Gestade rollen. Die Geschwindigkeit, mit welcher der Schall sich fortpflanzt, beträgt 1,093 Fuss in der Secunde bei Gefriertemperatur; wenn die Temperatur steigt, vermehrt sich die Geschwindigkeit um einen Fuss bei jedem Wärmegrad.

Jedes menschliche Wesen besitzt in seinem Kehlkopf eine feine Membran, die beim Sprechen in Schwingung versetzt wird und ihrerseits die Schwingungsimpulse aus dem Kehlkopf und dem Munde sendet, die auf das Trommelfell des Ohres stossen. Diese Membran schwingt bei verschiedenen Personen in verschiedener Weise. Beim Sopran der Damen z. B. schwingt sie ausserordentlich schnell, bei den Basssängern hingegen viel langsamer. Daraus ergiebt sich, dass die Tonhöhe der weiblichen Stimme in der Regel viel höher ist, als die der männlichen, und dass die Höhe eines Tones von der Zahl der Schwingungen und von nichts Anderem abhängt. Wenn deshalb ein Ton mit doppelt so grosser Anzahl von Schwingungen, als die eines anderen, hervorgebracht wird, so sagt man: er ist eine Octave höher. Wenn wir nun in das Mundstück des übertragenden Phonographen sprechen, so treffen die Schallwellen auf das Glasdiaphragma, welches den daran befestigten Stift Eindrücke auf den Compositionscylinder machen lässt, wenn er über die Oberfläche hingleitet. Die

Tiefe, Länge und der Allgemeincharakter dieser Einprägungen hängen von dem Charakter der Tonwellen ab; wenn der Ton laut und voll ist, so sind sie tief, und wenn der Ton hoch ist, stehen sie dicht

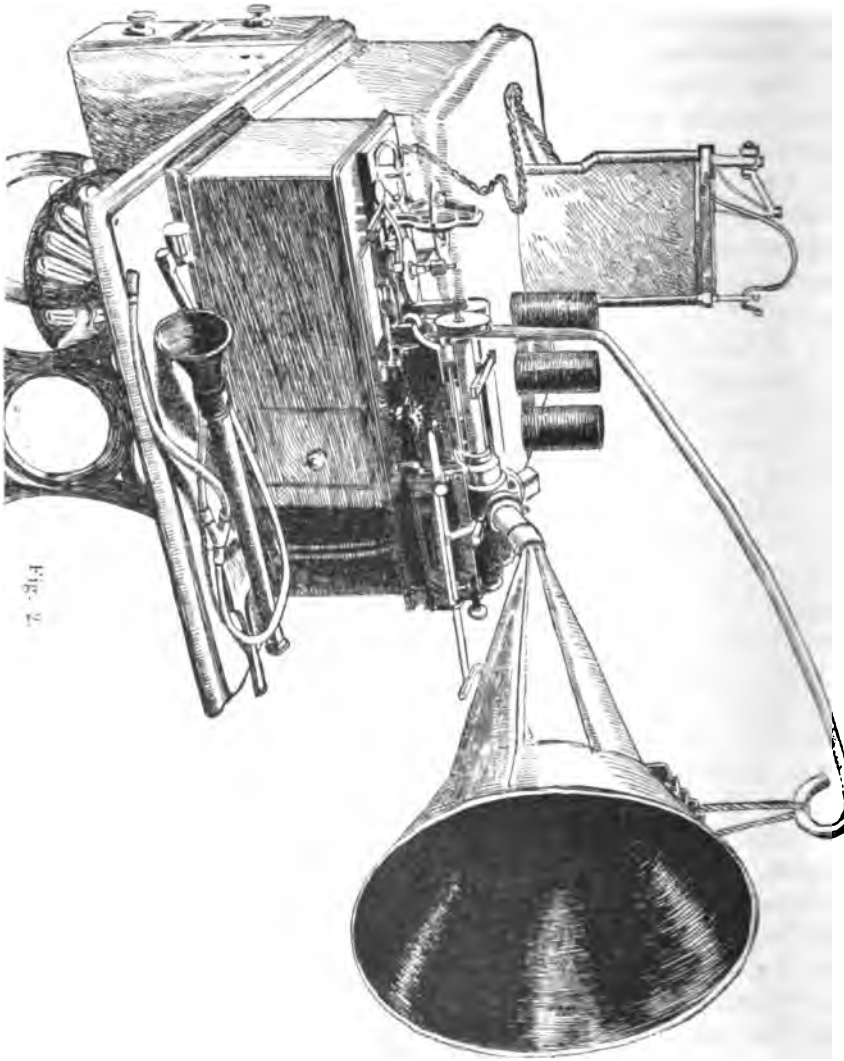

bei einander. Wenn man nun in den Recorder, d. h. in den Theil der Maschine, welcher das Diaphragma enthält, hineingesprochen oder -gesungen hat, wird der Recorder nach rechts gedreht und dadurch der Reproductionsstift, der daran befestigt ist, in Bewegung

gesetzt. Wenn nun dieser die von dem Stift gemachte Spur durchschreitet, schlüpft er in die Eindrücke hinein und heraus und bewegt dadurch zugleich mit sich das Reproductionsdiaphragma. So wiederholt er, mechanisch die Bewegungen des Diaphragmas in der eigenen Kehle nachahmend, Alles, was entweder in lautem, mittlerem oder leisem Tone gesprochen oder in verschiedenen Registern gesungen worden ist: modulirte Töne, wie sie beim Schauspiel oder von einem Redekünstler verwendet werden, und viele andere solche Reproductionen, die zu zahlreich sind, um angeführt zu werden.

Während ich mich einige Jahre lang mit dem Studium beschäftigte, diese Sprechmaschine bei den einzelnen Wissenschaften anzuwenden, förderten meine Schlussfolgerungen die Thatsachen zu Tage, die ich beim Beginn meiner Studien voraussetzte.

Diesen Apparaten verdanke ich viele neue Thatsachen, welche ich mit ihrer Hülfe kennen lernte, als ich einige neue vergleichende Beobachtungen in Verbindung mit Krankheiten der Nase, des Kehlkopfes und der Brust, mit der Gesangs-, Rede- und Schauspielkunst, dem Sprechen, Recitiren, dem Sprachunterricht, Memoriren u. s. w. machte.

Seitdem meine Beschäftigung mich in täglichen directen Verkehr mit vielen Sängern und anderen Künstlern von Bedeutung brachte, liess ich mir, ihre gut geschulten Stimmen als Modelle dienen und begann dadurch einen Maassstab des Singens zu construiren, wobei ich ausserdem einige andere, bisher noch nicht veröffentlichte Beobachtungen machte. Von dem Maassstabe der gut geschulten Sänger wurden Vergleiche abgenommen mit solchen, deren Stimmbildung noch nicht auf der Höhe war. Ich besitze ungefähr 500 Aufzeichnungen von bedeutenden Künstlern, bei denen die Unterrichtsmethoden verschieden sind: einige besitzen die deutsche, französische, italienische und andere Privatausbildung. Es ist erstaunlich, den Unterschied in der Methode zu hören, die von einer Specialschule des einem Sänger ertheilten Unterrichts angewendet wird, und noch mehr beim Vergleich derer mit gemischtem Unterricht, oder solcher mit eigener oder natürlicher Stimmbildung. Was für ein Durcheinander von Verschiedenartigkeiten diese mechanischen Erfindungen nach Belieben wiederholen können! Die musikalische Stimme, die ein gut geschulter Sänger italienischer Schule besitzt, bringt ihre Krankheit in einem rein musikalischen Tone zum Ausdruck, der ausserhalb der eingeprägten Wellen liegt, die auf einem Compositionscylinder aufbewahrt worden sind, und als ich diese Aufzeichnungen mir zu vergleichenden Studien mit den weniger und den natürlich oder selbst ge-

schulten Stimmen dienen liess, habe ich viel von den Studien profitirt, die ich über die verschiedenen von den einzelnen Schulen angewendeten Methoden der Stimmbildung machte.

Es ist auch bekannt, dass genau nach demselben Muster gebaute Instrumente doch noch einen gewissen merklichen Unterschied in der Tonqualität zeigen. So wird es sich auch beim Menschen verhalten. Deshalb ist ein gewisser Maassstab nöthig, um beurtheilen zu können die Höhe und Qualität der Stimmen der Tenöre, Baritons und Bässe sowohl als der Soprane, Mezzo-Soprane, Alte und Contraalte; mit einigen weiteren Experimenten erwarte ich in Kürze einen solchen Maassstab einführen zu können und einen mechanischen Lehrer der Gesangskunst und anderer verwandter Künste, wie der Redekunst, des Sprachunterrichtes, der Demonstration der Aufzeichnungen in medicinischen Hörsälen etc.

Einige von den Aufzeichnungen, welche bei meinen Studien benutzt wurden, waren die Stimmen gefeierter Tenöre des Metropolitan-Opernhauses, wie die von Julius Perotti, Andreas Dippel, Heinrich Vogel, Henrico Duzeni, Gorsky und Carl Streitmann von der Wiener Schule; von den Baritons: Theodor Reichmann, Steger: von Bässen: Conrad Bährens; — ausserdem von bekannten Sängerinnen unter anderen von Frl. Kochosfska, Frl. Nicolini, Helen Nora und von vielen in dieser Kunst weniger bewanderten.

Was die Unterstützung anlangt, die ich durch den Gebrauch sowohl des Phonographen wie des Mikro-Graphophons in Verbindung mit Sängern und anderen Künstlern vom medicinischen und speciellen Standpunkte aus erhalten habe, so lag diese in der Aufzeichnung der Sprache und der Stimmen im normalen und anormalen Zustande. Diese Aufzeichnungen wurden aufbewahrt, um damit einen solchen Fall zu vergleichen, in dem der Sänger in Behandlung war, wobei mir der normale Record immer als Maassstab für die Gesundheit diente, nach welchem ich mich richtete, solange der Betreffende unter Beobachtung stand. Dieselben haben sich im klinischen Unterricht sowohl als auch bei anderen Demonstrationen nützlich gezeigt.

Vor Kurzem theilte ich mit Hülfe von Demonstrationen der New-Yorker medicinischen Gesellschaft den Plan mit, von gewissen Patienten als Beispiele Aufzeichnungen aufzunehmen und aufzuheben, die gewisse Husten, wie das diagnostische Keuchen des Keuchhustens, das asthmatische Athmen, die Trachealstenose, welche bei Croup und Diphtherie so auffallend ist, Geschrei von Kindern auf verschiedenen Grössen- und Altersstufen, Heiserkeit, Stottern, unvollkommenes Sprechen, normales Athmen im Gegensatz zu anormalen u. s. w., dar-

stellen sollten. Es wurde vorgeschlagen, diese Cylinder-Records als Demonstrationsmittel in den Hörsälen zu verwenden und sie bei didaktischen Cursen mit heranzuziehen. Cabinete könnten eingerichtet werden, wie Bibliotheken, in welchen alle Arten dieser Aufzeichnungen aufgehoben werden könnten, die die verschiedenen Stadien der besprochenen Krankheiten anzeigen, deren Symptome dargestellt werden können. Solchen und anderen phonographischen Bibliotheken könnten viele interessante Züge beigefügt werden.

Bei diesen Untersuchungen wurden die verschiedenen Methoden nicht vernachlässigt, welche in Betracht kommen bei der Redekunst, beim Lesen, Recitiren, bei der Schauspielkunst, von welchen viele Aufzeichnungen auf dem Phonographen sowohl wie dem Mikro-Graphophon abgenommen wurden. Dieselben sind ausserordentlich dankbar und müssen sich den Studirenden in der Redekunst, beim Schauspiel u. s. w. als Hülfsmittel erweisen.

Es muss hier bemerkt werden, dass mit der neuen Construction des Phonographen und des Mikro-Graphophons — das Letztere ist die neueste Erfindung von Lieutenant G. Bettini — die alte Schwierigkeit überwunden worden ist, die Vollendung der articulirten Sprache der Tonfülle zu opfern; und noch ein neueres Diaphragma ist von Edison erfunden worden, welches eine grössere Tonfülle giebt und dabei die Höhe, Intensität und Qualität der Sprache, der Musik und des Gesanges bewahrt. Mit dem Mikro-Graphophon sind viele wichtige Lehren auf Grund einiger genauer und lauter Wiederholungen gewonnen worden, welche mich zu weiteren baldigen Versuchen ermuthigt haben.

Das Mikro-Graphophon.

Bei der Construction seiner Sprechmaschine war es sein Ziel, articulirte Sprache und andere Töne aufzuzeichnen und diese distincter, natürlicher und mit grösserer Amplitude zu reproduciren, um die Nothwendigkeit von Hörrohren zu vermeiden und um immer sicher zu sein, eine gute Aufnahme und eine gute Reproduction gemacht zu haben. Seine Experimente haben ihm gezeigt, dass es zur Erreichung dieses Zieles Abänderungen bedarf, sowohl in der Anlage des Aufnahme- wie des Reproductionsapparates. Anstatt wie bei anderen Sprechmaschinen den Aufnahmestift im Centrum des Diaphragmas anzubringen, benutzt er eine Erfindung (welche er einen Spider oder Spinne nennt, weil sie so aussieht), wobei der Stift im Centrum der einen Seite angebracht, aber mit Armen von verschiedener Länge versehen ist, die an verschiedenen Punkten auf der anderen Seite des Diaphragmas befestigt sind.

Ein durch Schallwellen in Schwingung versetztes Diaphragma schwingt über seine ganze Oberfläche, aber mit verschiedenen Schwingungsgraden an verschiedenen Punkten. Tyndall und andere Meister der Akustik beweisen, dass ein schwingendes Diaphragma oder ebensolcher Körper mit todten Punkten, Knotenpunkte genannt,

Fig. 3.

bedeckt ist, mit Punkten, in denen die Schwingungen unbestimmt oder erloschen sind. Wenn Tyndall und andere Gelehrte Recht haben (was nach seiner Meinung unbestreitbar ist), so kann, wenn ein Stift nur an einem Punkte angebracht ist, dieser ausgewählte Punkt zuweilen ein todter oder fast todter sein, und folglich können die Schwingungen nicht genau aufgenommen werden. Ein solches

Diaphragma kann zuweilen eine sehr gute und ein andermal eine durchaus ungenügende Aufnahme machen.

Denkt man sich aber einen Spider an einen schwingenden Körper mit Armen von verschiedener Länge, sechs oder acht oder mehr, angebracht, so mögen zwei oder drei Befestigungspunkte todte Punkte sein und Schwingungen nicht übertragen können, durch die anderen aber wird der Stift alles zu einer guten Aufnahme Nöthige erhalten.

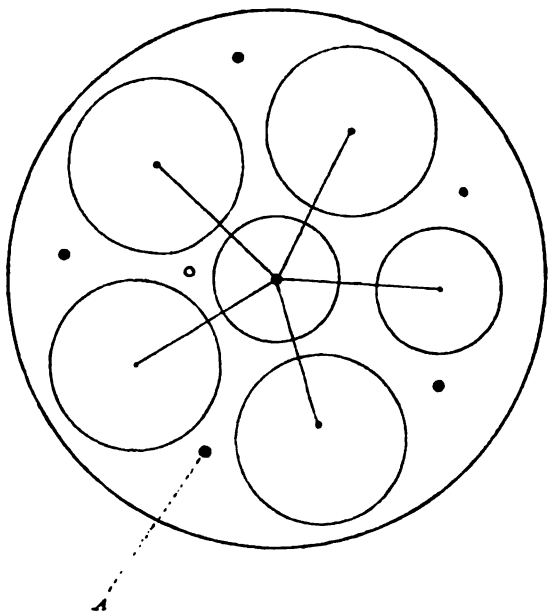

Fig. 4.
Alter früher benutzter Recorder. *A* Punkte mit verschiedener Spannung.

Der Spider gewährt aber der Erfindung noch weitere Vortheile: er giebt dem Stift grössere Kraft zur Aufnahme, weil die Kraft von verschiedenen Punkten concentrirt ist, wohingegen bei anderen Maschinen sie nur einen Ursprung hat; ferner giebt er dem Stifte grössere Festigkeit, was er für sehr wichtig hält, und weiterhin noch ist es ein grosser Vorzug seiner Erfindung, dass nicht nur alle Töne aufgezeichnet werden, sondern auch alle halben Töne, Obertöne und Zwischentöne. Durch mathematische Zeichnungen kann er dies beweisen.

Zusammengefasst also: Zur Aufnahme articulirter Sprache oder anderer Töne nimmt er die Schwingungen an verschiedenen Punkten von dem Körper oder Diaphragma auf und theilt diese durch unab-

hängige Conductoren einem gemeinsamen Punkte mit, indem er nun von diesem Punkte aus die Aufnahme stattfinden lässt; die so gewonnene Aufnahme ist eine vollkommene. Die Bettini-Maschine besitzt zwei Arten von Wiederholungsapparaten.

An dem Reproductionsapparat hat er anstatt eines kleinen Diaphragmas, das mit Hülfe eines im Mittelpunkte angebrachten Stiftes in Schwingung versetzt wird, ein grösseres Diaphragma gesetzt, welches in mehrere kleinere Abtheilungen, drei, vier, fünf oder mehr, zerlegt ist. Diesen verschiedenen Diaphragmen werden die Schwin-

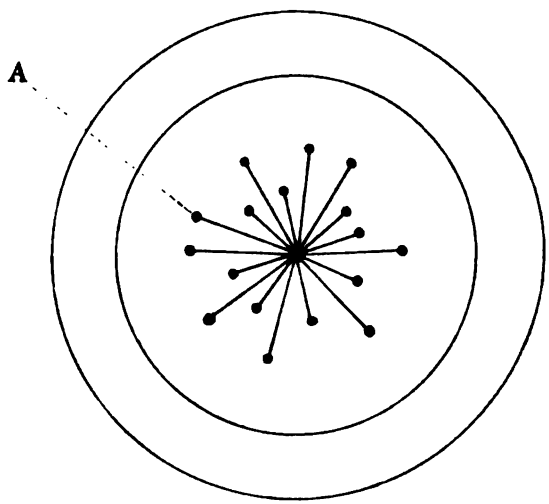

Fig. 5.
Jetzt gebräuchlicher Wiederholungsapparat. *A* Punkte mit verschiedener Spannung.

gungen durch einen Spider mitgetheilt, der im Centrum der einen Seite einen Reproductionsstift besitzt und auf der anderen Seite Arme nach dem Centrum eines jeden der kleineren Abtheilungen aussendet.

So besteht die Methode, articulirte oder andere Töne wieder hervorzubringen, darin, dass man eine Aufzeichnung von Schwingungen nach einem einzelnen Punkte übermitteln und von diesem Punkte aus die Schwingungen durch unabhängige Conductoren zu den einzelnen Diaphragmen gelangen lässt. Aber dies ist nicht der einzige wichtige Zweck der Erfindung. Es ist sehr wünschenswerth, die genaue natürliche Höhe der Stimme oder anderer Töne reproduciren zu können. Wie nun bei einer Anzahl von Stimmgabeln einige derselben Schwingungen empfangen, andere nicht, so wird auch ein

Diaphragma gewisse Schwingungen aufnehmen, welche andere ihrer Spannung wegen nicht aufnehmen können.

Da er an seinem Apparat ein Diaphragma in mehrere Abtheilungen von verschiedenen Spannungen oder Dimensionen oder anderen physikalischen Eigenschaften zerlegt hat, so gelingt es ihm, eine natürlichere Wiederholung sowohl im Volumen wie in der Tonhöhe zu geben, weil er, im Falle dass ungewöhnliche Schwingungen repro-

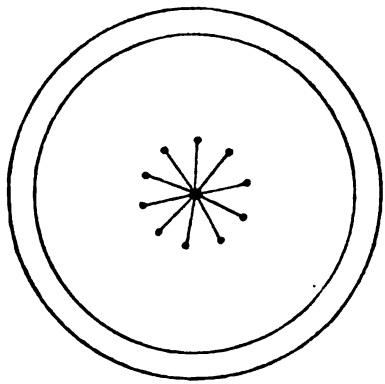

Fig. 6. Neuer Recorder.

ducirt werden sollen, immer ein oder mehrere Diaphragmen hat welche auf diese Schwingungen abgestimmt sind, und keine Schwingung verloren geht.

Es lässt sich leicht verstehen, dass ein einzelnes Diaphragma, welches im Centrum durch einen an einem einzigen Punkte befestigten Stift in Schwingungen versetzt wird, ein sehr geringes Resultat geben wird, weil das Diaphragma mit für unsere Ohren bestimmbaren Resultaten nur in einem kleinen Theile der Mitte schwingt.

Ein Reproductionsdiaphragma mit einem Spider, dessen Arme an verschiedenen Punkten befestigt sind, wird über einen grösseren Theil seiner Oberfläche schwingen; das Resultat mehrerer zugleich schwingender Diaphragmen wird natürlich der Reproduction eine grössere Schallweite verleihen.

Mit diesen Verbesserungen giebt das Mikro-Graphophon eine Reproduction, zu welcher keine Hörrohre nöthig sind. Die Stimme und alle anderen Töne werden immer in den Raum entsandt mit Beibehaltung aller ihrer natürlichen Eigenschaften, und eine jede vollständig unterschieden und unterscheidbar.

Die Phonogramme demonstriren: Schrei eines drei Monate alten Kindes; Keuchhusten; vollständige Aphonie bei chronischer Laryn-

gitis; acute Laryngitis — Husten, den charakteristischen zischenden metallischen Ton in den frühen Stadien illustrirend; Nasalstenose und Näseln; Heiserkeit; Asthma; Husten bei Phthise; Stottern; unvollkommene Sprache; Niesen; normales Athmen im Gegensatz zu anormalem; Stenose bei Croup. Ferner: Sprachen — correcte Aussprache des Französischen, Deutschen, Englischen, Russischen, Italienischen; Redekunst und Schauspielkunst; Gesang von Sängern des Metropolitan-Opernhauses etc.

Viele andere Punkte von Interesse hätten noch in diesem Beitrag auseinandergesetzt werden können, aber die kurze mir zur Verfügung stehende Zeit zwingt mich, ihn in seiner gegenwärtigen Gestalt abzusenden.

XXI.

Aus der chirurgischen Abtheilung des klinischen Instituts der Grossfürstin Helene Pawlowna in Petersburg.

Die Erkrankungen der Gelenke bei Gliomatose des Rückenmarks (Syringomyelie).

Von

N. A. Sokoloff.

(Mit 7 Abbildungen.)

Im Jahre 1868 wies Charcot[1]) auf einige Abweichungen im Verlauf der Arthropathien bei Tabes dorsalis hin. Zwar hatte J. Mitchell[2]) schon viel früher auf den Zusammenhang zwischen Rückenmarkserkrankungen und gewissen Gelenkleiden aufmerksam gemacht, aber seine Beobachtungen gingen spurlos verloren. Uebrigens hat sich ja auch die Lehre Charcot's sehr schwer Bahn gebrochen, denn nur erst jetzt kann das Verdienst gewürdigt werden, welches er sich um die Lehre von den Arthropathien erworben hat, die im Zusammenhang mit Rückenmarksleiden auftreten; sogar die Gegner seiner Ansicht, die keinen Grund gelten lassen wollten zur Anerkennung der Selbständigkeit solcher Arthropathien, sind geneigt, diese Arthropathien in eine besondere nosologische Gruppe unter dem Namen tabetischer Arthropathien zusammenzufassen.

Es gehörten über 20 Jahre dazu, dass die Lehre von den Erkrankungen der Gelenke bei Tabes — den tabetischen Arthropathien — ihre beinahe vollkommene Ausbildung erlangen konnte, und obgleich die Aetiologie dieser Erkrankungen noch immer eine offene Frage bildet, so kann doch vom klinischen Standpunkt diese Lehre jetzt für mehr oder weniger abgeschlossen angesehen werden. Obgleich die Casuistik der tabetischen Arthropathien, wenn ich nicht

1) Archive de Physiologie 1868.

2) American Journal of the medical sciences 1831—1833.

irre, nach Hunderten zählt, so hat die Mittheilung einzelner Fälle doch immer Berechtigung, sei es auch nur als rein casuistisches Material.

Ein noch weit grösseres Interesse bieten die Gelenkleiden bei anderen Erkrankungen des Centralnervensystems, wo ja auch das casuistische Material viel kleiner ist. In seiner ersten Mittheilung wies schon Charcot auf einige Veränderungen der Gelenke hin, welche sich zuweilen im Laufe von Hemiplegien einstellen, und die nach seiner Meinung mit den letzteren in directem Zusammenhang stehen. Man beobachtete Gelenkleiden bei Verletzungen des Rückenmarks (Joffroy[1]), Vignes[2]), Riedel[3]) u. s. w.), bei Myelitis (W. Mitchell[4]), bei Poliomyelitis anterior acuta (Laborde[5]) u. A.) u. s. w. Aber alle diese Beobachtungen stehen einzeln da, und was ihre Genauigkeit anbetrifft, entsprechen sie nicht den modernen Anforderungen, weshalb sie auch keine Verallgemeinerung zulassen.

Anders steht es mit der Lehre von den Arthropathien bei derjenigen Form von Erkrankung des Centralnervensystems, welche unter dem Namen der Syringomyelie oder Gliomatose bekannt ist; hier hat sich schon ein so weit genügendes Material angehäuft, dass der Versuch, einige allgemeine Grundsätze aufzustellen, seine Berechtigung findet. Ich selbst habe schon mehrere Fälle von Arthropathien bei Gliomatose gesehen und folgere daraus, dass diese Erkrankungen so oft vorkommen, dass es an der Zeit ist, die Aufmerksamkeit der Aerzte auf sie zu lenken und sie näher kennen zu lernen.

Ob zwar die Lehre von der Syringomyelie in der Neuropathologie noch nicht ganz fest begründet und noch Gegenstand regen Ausbaues ist, so scheint es mir doch zeitgemäss, schon jetzt den Versuch zu machen, einige Daten zu sammeln, die sich in der Literatur über Gelenkerkrankungen bei diesem Leiden angehäuft haben, das unter sehr verschiedenen Namen bekannt ist, wie Syringomyelie, gliomatöse Syringomyelie, Gliose, Gliomatose. Anfangs hatte diese Krankheit nur ein pathologisch-anatomisches Interesse, und erst in den letzten Jahren erweckte sie auch die lebhafte Aufmerksamkeit der Kliniker. Ausserdem hat sich die Literatur der letzten Zeit so sehr durch casuistisches Material über diese Krankheit bereichert, dass es möglich wurde, die Pathologie der Syringomyelie auszuarbeiten, sowie auch die klinischen Symptome aufzustellen, welche eine Diagnose bei Leb-

1) Gazette médicale de Paris. 1872. No. 6—8.
2) Moniteur des hôpitaux. 1855.
3) Berliner klin. Wochenschr. 1883. Nr. 17.
4) American Journal of the medical sciences. Philadelphia 1875. April.
5) Bulletin de la Société anatomique. 1873. p. 744.

zeiten ermöglichen. Gerade die Möglichkeit, diese Krankheit klinisch zu erkennen, half auch den Chirurgen, sich in denjenigen Gelenkerkrankungen zurecht zu finden, die, obgleich sie alle Symptome der sogenannten neuropathischen zu bieten schienen, doch nicht zu den häufigsten Leiden dieser Art, zu den tabetischen gerechnet werden konnten. Infolgedessen fing man an bei Gliomatose ebenso wie bei Tabes eigenthümliche Arthropathien anzutreffen.

Da ich nicht die Möglichkeit habe, auf die Einzelheiten der Pathologie dieses Rückenmarksleidens einzugehen, verweise ich auf die Arbeiten F. Schultze's[1]), W. Roth's[2]), Bernhardt's[3]), A. Bäumler's[4]), Hoffmann's[5]) u. A. m., welche Alles, was wir in dieser Hinsicht über Gliomatose wissen, ausführlich wiedergeben; nur halte ich es für nothwendig, darauf hinzuweisen, dass die verschiedenen Autoren in ihrer Ansicht über diese Krankheit nicht vollkommen übereinstimmen, und dass überhaupt die Lehre von der Gliomatose noch nicht ihren Abschluss gefunden hat. Dessenungeachtet finden wir in der Literatur noch immer nicht wenig Fälle, welche die Anschauungen bestätigen, die in der Lehre von der Gliomatose fast ganz festen Fuss gefasst haben.

Ich kann nicht umhin, hier auf die Verdienste F. Schultze's und W. Roth's um die Förderung dieser Frage hinzuweisen. Die sich häufenden anatomischen Angaben bekräftigen immer mehr Schultze's Ansicht, welcher zwischen Syringomyelie und Hydromyelie keinen Zusammenhang erkennt und die erste nicht als Entwicklungsanomalie betrachtet. Nach Schultze ist die Bildung von Höhlen eine secundäre Erscheinung und die Folge eines im Rückenmark sich neu bildenden Gewebes, welches seiner Structur nach den Gliomen ähnlich ist — Gliose, Gliomatose. Der Zerfall dieses Gewebes hinterlässt Höhlen oder Spalten (Syringomyelie). W. Roth, der sich schon seit 1878 mit dieser Frage beschäftigt, hält ebenfalls eine mehr oder minder starke Wucherung der Neuroglia in der grauen

1) Virchow's Archiv. Bd. LXXXIII u. CII. — Deutsches Archiv für klin. Medicin. Bd. XLIII. — Zeitschrift f. klin. Medicin. Bd. XIII. — Archiv f. Psychiatrie. Bd. VIII.

2) Archives de Physiologie 1878. — Die Arbeiten des II. Congresses der russischen Aerzte in Moskau 1887 (russisch). — Archives de Neurologie. T. XIV, XV, XVI. — Zur Diagnostik der Gliomatose des Rückenmarks. Festschrift zum 25jähr. Jubiläum des Prof. Koschernikoff in Moskau. Moskau 1890 (russisch).

3) Berliner klin. Wochenschr. 1884. Nr. 4. — Erlenmeyer's Centralblatt 1887 u. 1889. — Deutsche med. Wchenschr. 1891. Nr. 8.

4) Deutsches Archiv für klin. Medicin. Bd. XV.

5) Volkmann's Sammlung klin. Vorträge. Neue Folge. 1891. Nr. 20.

Substanz des Rückenmarks für das Charakteristicum dieses Leidens. Diese Wucherung entwickelt sich aus der gelatinösen Substanz der Hinterhörner und der grauen Commissur, verbreitet sich hauptsächlich in der Längsrichtung in Form einer interstitiellen Sclerose und kann von der Bildung kleinerer oder grösserer Höhlen begleitet werden infolge hyaliner Entartung des neugebildeten Gewebes (Syringomyelie).

Anna Bäumler, welche 112 Fälle von Syringomyelie gesammelt hat, ist auch mit Schultze einverstanden und hält das Leiden für eine Gliose. Aus ihren anatomischen Zusammenstellungen folgert sie, dass der untere Theil des Halsmarkes und der obere des Brustmarkes am häufigsten befallen, wo auch thatsächlich die grössten Höhlen gefunden werden. Sogar in den Fällen, wo augenscheinlich nur der Brusttheil des Rückenmarks erkrankt war, ist auch der Halstheil fast immer, mit sehr wenigen Ausnahmen, mehr oder weniger in Mitleidenschaft gezogen (durch eine Höhle, eine Spalte, eine Geschwulst). Ihre Untersuchungen bestätigen die Ansicht, dass die Wucherung der Neuroglia zweifellos von der centralen grauen Substanz ausgeht und hauptsächlich von der hinteren grauen Commissur, den Clark'schen Säulen und den Hinterhörnern. Die Vorderhörner und die vordere Commissur bleiben meist verschont. Der Centralkanal wird nur mechanisch verlagert: er liegt nach vorn und nimmt nur selten an der Bildung der Höhle theil. Dieses der Grund, weshalb man früher Syringomyelie öfters für Hydromyelie hielt.

Roth giebt zu, dass die grosse Häufigkeit der klinischen Fälle von Gliomatose des Rückenmarks den Wunsch rechtfertigt, diese Erkrankung als eine besondere Gruppe zu separiren und sie als einen streng differenzirten Process zu betrachten; anatomisch aber giebt es Uebergangsformen zwischen diffuser Gliomatose und circumscripter Wucherung der Neuroglia — diffuser Sclerose des Rückenmarks einerseits und Gliomen andererseits.[1]) So hält auch Roth die Höhlenbildung (Syringomyelie) für einen secundären Vorgang, wogegen die von ihm gebrauchte Benennung „Gliomatose" durch die anatomischen Veränderungen vollkommen gerechtfertigt ist.

Die von Morvan[2]) unter der Benennung Parésie analgésique beschriebene und in der Literatur als Morvan'sche Krankheit bekannte

1) So auch in meinem früher beschriebenen Falle von Gliom des verlängerten Marks (Deutsches Archiv für klin. Medicin. Bd. XLI), wo die Neubildung spindelförmig in das Halsmark hineinragte und mit einer syringomyelitischen Höhle endigte.

2) Gazette hebdomadaire 1883, 1886, 1887, 1889.

Affection muss zweifellos auch als Gliomatose betrachtet werden. Diese Ansicht wird nicht nur durch eine ausführliche klinische Analyse der Fälle dieser Krankheit durch Roth[1]) und Bernhardt[2]) bestätigt, womit auch Hoffmann (l. c.) einverstanden ist, sondern ist auch anatomisch in einem Falle von Joffroy und Achard[3]) erwiesen, wo klinisch die Diagnose auf Morvan'sche Krankheit gestellt worden war, und wo man Syringomyelie des Halstheiles und Gliomatose des Brusttheils des Rückenmarks bei der Section fand. In einem anderen anatomisch untersuchten Falle von Morvan'scher Krankheit war die Untersuchung des Rückenmarks nicht gründlich genug[4]), worauf nicht nur Roth, sondern auch Charcot hingewiesen hat. Leider kann ich mich nicht in noch grössere Details einlassen, muss aber doch hinzufügen, dass, wie unzulänglich auch die Veränderungen in den Gelenken von Morvan beschrieben worden, sie dennoch sehr charakteristisch sind und mich vollkommen von ihrer Identität mit den bei Gliomatose beobachteten überzeugen, was mich folglich auch berechtigt, die Morvan'sche Krankheit und die Gliomatose für identisch zu halten.

Die von mir beobachteten Fälle von Gelenkerkrankungen konnte ich in keine der bekannten Rubriken einfügen, weshalb ich mich gezwungen sah, in der Literatur nachzuschlagen, und dieses gab mir theilweise die Möglichkeit, diese eigenthümliche Krankheit kennen zu lernen. Zwar ist das vorhandene Material noch ziemlich dürftig, dennoch habe ich es der Mühe für werth gehalten, es zusammenzustellen, um, wenn auch keine erschöpfende Sammlung der existirenden Thatsachen zu liefern, so doch dadurch einigermaassen die Aufgabe eines zukünftigen Forschers zu erleichtern.

In letzter Zeit begegnen mir häufiger solche Fälle, auch erinnere ich mich einiger früher beobachteter, weshalb ich genügend Grund habe, zu vermuthen, dass sich die Zahl dieser Erkrankungen infolge richtiger Diagnose zweifellos vermehren wird, wenn die Kenntniss von der Gliomatose mehr Verbreitung nicht nur unter den Neuropathologen, sondern auch unter anderen Aerzten gefunden haben wird. Roth (l. c. S. 7) sagt ganz richtig, dass, wenn das Schmerz- und Temperaturgefühl der Haut bei Scoliose, wiederholten Luxationen, Panaritien, Verbrennungen, ungewöhnlichen Gelenkleiden und verschiedenen anderen Dystrophien der Haut und des Unterhautzellge-

1) Zur Diagnostik der Gliomatose des Rückenmarks. 1890.
2) Deutsche med. Wochenschrift 1891. Nr. 8.
3) Archives de médecine expérimentale 1890. No. 4.
4) Gombault et Reboul, Le Progrès méd. 1889. No. 18.

webes gründlich untersucht würde, die Zahl der klinischen Fälle von Gliomatose sich bedeutend vermehren würde, und andererseits der zufällige Befund von Syringomyelie auf dem Sectionstische viel seltener vorkommen würde.

Als sich mir mein zweiter Fall vorstellte, hatte ich oft Gelegenheit, mit Collegen über diese eigenthümliche Arthropathie zu sprechen, und Dr. Birjukoff (dem ich meine Abtheilung übergeben hatte) traf sehr bald eine solche Erkrankung an, wo er Gliomatose vermuthete, weshalb er den Kranken zu Dr. Roth schickte. Dieser stellte auch sofort die Diagnose auf Gliomatose und beschrieb diesen Fall ausführlich in seiner letzten Monographie (l. c. Beochtung 18). Die Mittheilung Karg's auf dem Chirurgencongress rief auch eine Bemerkung Kredel's hervor, welcher einen ganz ähnlichen Fall mit Erkrankung des linken Schulter- und rechten Ellbogengelenks gesehen hatte. Nachdem ich meinen letzten Fall demonstrirt hatte, gab mir Dr. Butz Gelegenheit, einen Kranken mit Erkrankung des Handgelenks bei zweifelloser Gliomatose zu beobachten.

Wie dem auch sei, bis jetzt ist die Zahl der beschriebenen Fälle nicht gross. Wenn man aber die verhältnissmässige Neuheit der Krankheit selbst in Betracht zieht, so muss man dennoch zugeben, dass die Gelenke dabei doch verhältnissmässig oft befallen werden müssen. In Roth's Monographien, in denen 18 Fälle von Gliomatose beschrieben sind, finden sich zwei mit Arthropathien (davon gehört einer mir und ist weiter unten beschrieben) und einer mit Fractur des Schlüsselbeins. In der Morvan'schen Krankheit, die, wie gesagt, mit der Gliomatose für identisch gehalten werden muss, kommen Erkrankungen der Gelenke noch öfter vor (von 18 Fällen in 6).

Wenn Charcot annimmt, dass jeder 10. Tabetiker an einer Arthritis leidet, so weist Morvan darauf hin, dass bei der von ihm beschriebenen Krankheit Arthropathien unvergleichlich öfter vorkommen. Wenn wir 18 Fälle Morvan's mit 6 Arthropathien, 18 Fälle Roth's mit 2 Arthropathien und 1 Fractur, und 101 Fälle Anna Bäumler's (l. c.; 1., 2. und 3. Gruppe nach ihrer Eintheilung), in welchen ich 3 Arthropathien und 2 Fracturen gefunden habe, zusammenstellen, so haben wir 137 Fälle mit 14 Arthropathien und Fracturen, was 10,2 Proc. ausmacht.

Diese Verhältnisszahl ist natürlich keineswegs ganz richtig, da ich absichtlich verhältnissmässig grosse Gruppen von Fällen genommen habe, die von Neuropathologen beschrieben worden sind. Wenn man aber die einzeln publicirten Fälle und besonders die von Chirurgen beschriebenen mit in Betracht zieht, so wächst die Zahl der Arthro-

pathien bedeutend an. — Folglich sind die Gelenkerkrankungen bei Gliomatose verhältnissmässig sehr häufig. Man kann annehmen, dass gewiss der zehnte Theil der an Gliomatose leidenden Kranken auch an irgend einem erkrankten Gelenke leidet (seltener sind Knochenbrüche). Dieses verhältnissmässig häufige Vorkommen von Gelenkerkrankungen müsste an und für sich schon die Aufmerksamkeit der Aerzte auf sich lenken, besonders aber diejenige der Chirurgen. Ich halte aber ausserdem noch dafür, dass die Gliomatose an und für sich ein besonders interessantes und dankbares Feld für Chirurgen darbietet, und dass die nähere Bekanntschaft mit dieser Krankheit vielleicht etwas mehr Licht über verschiedene dunkle Gebiete unserer Wissenschaft verbreiten könnte. Man braucht nur auf die Möglichkeit der Luxationen, Knochenbrüche, Scoliosen und Panaritien hinzuweisen, um damit vollkommen einverstanden zu sein.

Ich habe aus der Literatur folgende Fälle zusammengestellt.

1. Fall Blasius[1]), beschrieben 1848. Eine 40jährige Frau, welche lange an chronischer Erkrankung des Rückenmarks mit unvollkommener Paralyse der Bewegungen und des Gefühls der Extremitäten litt, hatte auch ein erkranktes Ellbogengelenk. Ohne es zu merken, verbrannte sich die Kranke die Ulnarseite des rechten Ellbogengelenks (Verbrennung zweiten Grades, nicht sehr ausgedehnt). Anfangs hatte sie nichts Besonderes in diesem Gelenk empfunden, aber den Tag vor der Untersuchung, als sie eine Thür öffnete, fühlte sie ein Krachen im Ellbogen, und der Humerus trat durch die Haut hervor. Blasius fand das Ende des Humerus aus der Wunde hervorstehend und resecirte es. Diese eigenthümliche Gelenkerkrankung im Zusammenhang mit einer Verbrennung (Thermoanästhesie?) gleicht sehr den Fällen von Gelenkerkrankungen bei Gliomatose, weshalb ich diesen Fall auch hier anführe.

2. Fall Steudener[2]), welchen der Autor für einen Leprafall hielt, wo aber die Section Syringomyelie erwies, ist auch klinisch als Gliomatose zu nehmen. Eine 35jährige Frau hatte 10 Jahre vor dem Eintritt in die chirurgische Klinik ein Trauma des grossen Fingers der rechten Hand mit Verlust einer Phalanx erlitten. Vor 5 Jahren Panaritium des Zeigefingers. 2 Wochen vor dem Eintritt in die Klinik zeigten sich Schmerzen in der Hand mit Exulcerationen auf der Dorsalseite. Die rechte Hand ist dünner als die linke, das Handgelenk und der Unterarm stark geschwollen, die Finger in Beugestellung, der Daumen fehlt; interphalangeale Ankylose des Zeigefingers; deutliche Analgesie der rechten Hand. Durch einen Schnitt wurde viel Eiter entleert, welcher die Ulna von allen Seiten umgeben hatte. Ohne nachweisbaren Grund erlitt die Kranke in der Klinik einen Bruch des Humerus und eine Luxation des Caput radii, wobei sie aber gar keinen Schmerz empfand.

1) Beiträge zur praktischen Chirurgie. 1848. S. 64.

2) Beiträge zur Pathologie der Lepra mutilans. Erlangen 1867. S. 57.

Die Autopsie erwies eine verbreitete Syringomyelie, von der Medulla oblongata bis zur Lumbalverdickung. Die Veränderungen im Ellbogen und Handgelenk sind sehr ausgesprochen infolge der dazu gekommenen Vereiterung. Das untere Ende des Radius ist stark verdickt, mit Osteophyten bedeckt. Die Ulna ist gebrochen und auch mit Osteophyten bedeckt. Die Gelenkenden sind infolge des rapiden Verlaufs der Krankheit verhältnissmässig wenig verändert. Die erste und theilweise auch die zweite Reihe der Knochen des Handgelenks sind zerstört. Der Autor sieht diesen Fall infolge der von ihm gefundenen Veränderungen in den peripherischen Nerven als Lepra an; aber das Vorhandensein der Syringomyelie spricht gegen die Annahme von Lepra, denn durch die erstere erklären sich alle klinischen Symptome, worauf schon F. Schultze[1]) hingewiesen hat, welcher bestreitet, dass eine Höhle im Rückenmark sich infolge eines Lepraknotens bilden könnte. Uebrigens widerlegen auch die Sectionen von zweifellosen Leprafällen die Möglichkeit eines solchen pathologisch-anatomischen Factums. Deshalb kann dieser Fall ebenso wie der unten angeführte Fall Langhans zweifellos als Gliomatose angesehen werden.

Der **3. Fall** ist von Langhans[2]) auch als Lepra beschrieben. Ein 40jähriger Mann bemerkte 2 Jahre vor dem Eintritt in die Klinik eine starke Anschwellung der Finger. Nach kurzer Zeit Verlust von Phalangen und tiefe Erkrankung des Handgelenks, in welchem sich eine Eiterung entwickelt hatte.

Bei der Autopsie colossale Syringomyelie. Leider ist das klinische Bild dieses Falles sehr kurz beschrieben, und der Autor hält sich wenig bei den Veränderungen in den Knochen und Gelenken auf.

4. Fall Remak.[3]) Auf den Arbeiten F. Schultze's fussend, diagnosticirt der Autor schon klinisch einen Fall von Gliomatose und beschreibt dabei eine Erkrankung des Schultergelenks. Ein 40jähriger Mann litt an deutlich ausgesprochener Muskelatrophie, an Paralyse des Schmerz- und Temperaturgefühls und an trophischen Störungen, weshalb Remak eine centrale Gliomatose des Halstheils des Rückenmarks constatirte.

5.—7. Fall. Drei Kranke mit klinisch constatirter Syringomyelie wurden von Prof. Czerny[4]) auf dem XV. Congress der deutschen Chirurgen demonstrirt. In einem von diesen 3 Fällen wurde die Diagnose durch die Section bestätigt. In einem Fall (ein 40jähriger Mann) fand F. Schultze Muskelatrophie beider oberen Extremitäten, mässige Analgesie und Störung des Temperaturgefühls der linken oberen Extremität und sprach sich für Syringomyelie aus. Das linke Schultergelenk ist durch Exsudat stark ausgedehnt, crepitirt, ist nicht schmerzhaft, das verkleinerte Caput humeri ist subluxirt. Bei der Resection fand Czerny das Caput humeri erweitert, vom Knorpel entblösst und stark abgerieben, eine mässige Exulce-

1) Deutsches Archiv für klin. Medicin. Bd. XLIII.
2) Virchow's Archiv. Bd. LXIV.
3) Deutsche med. Wochenschrift 1884. Nr. 47.
4) Verhandlungen der Deutschen Gesellschaft für Chirurgie. 1886.

ration des Gelenkknorpels der Cavitas glenoid. des Schulterblattes. Czerny resecirte das Gelenk infolge der hinzugetretenen Eiterung.

Im zweiten Falle Czerny hatte sich ein 40jähriger Mann die linke Hand und den linken Unterarm abgefroren und 3 Jahre vorher eine Entzündung des linken Kleinfingers durchgemacht, die vollkommen schmerzlos verlief. Eine Geschwulst des linken Ellbogengelenks führte zu öfteren Abscessen, aber Schmerz fühlte der Kranke dabei nie. In der Klinik fand man Schlottern des linken Ellbogengelenks, welches geschwollen war und fluctuirte; das höckerige Olekranon ist nach hinten und innen verschoben; Abscesse und vollkommene Schmerzlosigkeit bei erhaltenem Tastsinn. Die Abscesse wurden geöffnet, und als einen Monat später die Eiterung des Gelenks aufhörte und die entzündliche Geschwulst verschwand, zeigte sich die Verunstaltung des Gelenks desto deutlicher: das Olekranon war nach oben verschoben, der äussere Condylus des Schulterknochens stark verdickt, seitliche Bewegung und begrenzte Flexion möglich; vollkommene Schmerzlosigkeit bei den Bewegungen im Schlottergelenk. Als Czerny die Resection des Gelenks ohne Narkose vornahm, wobei der Kranke gar keinen Schmerz fühlte, wurde eine stark verunstaltete Gelenkfläche mit Osteophyten am Rande des Knochens gefunden. Die Wunde heilte gut, und der Kranke wurde mit einem Verband entlassen. Ein Jahr später hatte er ein Schlottergelenk.

Im dritten Falle Czerny litt ein 34jähriger Kranker an einer Contractur der Finger, die er sich abgefroren hatte. Als er in die Klinik Erb's eintrat, war Folgendes zu bemerken: systematische Contracturen, Atrophie und Störungen der Innervation beider Hände und Unterarme, erhöhte Reflexe, ohne Entartungsreaction. Deshalb wurde die Diagnose auf Syringomyelie oder multiple Sklerose gestellt. Ohne sichtbare Ursache bekam der Kranke einen Schüttelfrost, Geschwulst, Röthe und Schmerzhaftigkeit in der linken Hand, und 3 Tage später öffnete sich ein Abscess in der Nähe des Handgelenks. In der chirurgischen Abtheilung fand man: Luxation der Hand auf die Volarfläche infolge Zerstörung der Bänder, starke Geschwulst des ganzen Unterarms; das entblösste untere Ende der Ulna tritt durch eine Oeffnung der Haut hervor; die letzte Phalanx des Zeigefingers gangränös, Temperatur 40,5. Rascher Verfall der Kräfte, weshalb Amputation der Schulter nur auf kurze Zeit den Zustand des Kranken besserte, welcher an Septicämie zu Grunde ging. Bei der Section fand man eine deutlich ausgesprochene Syringomyelie im oberen Brust- und unteren Halstheil des Rückenmarks. Der vordere Theil der grauen Substanz des Rückenmarks fehlt vollkommen infolge einer ausgebreiteten Höhle, der hintere ist beinahe ganz geschwunden, Sklerose der Seitenstränge. Im Halstheile Zerstörung des hinteren Theiles der Vorderhörner und des vorderen Theiles der Hinterhörner. Im Plexus brachialis keine Veränderung. Die Muskeln des Thenars, Hypothenars und die Intercostalmuskeln der amputirten Hand stark atrophirt. Allgemeiner Fingerbeuger auch atrophirt. An der rechten Hand Entartung der Muskeln des Thenars, theilweise des Hypothenars und des Palmaris longus. Dieser Befund ist von F. Schultze constatirt.

Czerny giebt zu, dass der Verlauf der Gelenkentzündungen in seinen

Fällen so durch die Innervationsstörung modificirt war, dass man nothwendig aus ihnen eine besondere Gruppe bilden müsse.

Indem er auf die starke Vulnerabilität der Gewebe bei Erkrankungen des Rückenmarks aufmerksam macht, weist Czerny darauf hin, dass sowohl das Wesen, wie auch die Topographie derjenigen Erkrankungen des Rückenmarks, von denen diese Vulnerabilität abhängt, noch vollkommen unbekannt sind, was um so wichtiger ist, als sowohl Operationswunden, wie auch Fracturen dabei vollkommen normalen Verlauf nehmen.

8.—13. Fall. Sechs Fälle Morvan's[1]), welcher, bei einem seiner Kranken eine Gelenkerkrankung findend, es für nöthig hielt, auch seine früheren Fälle durchzusehen. Er war nicht wenig erstaunt, als er sah, dass fast in einem Drittel der von ihm beschriebenen Fälle mehr oder weniger ausgesprochene Gelenkerkrankungen vorkamen, welche er leider nur oberflächlich beschrieben hat. Im ersten Falle constatirte er eine unvollständige Luxation der linken Schulter, wobei die Gelenkkapsel so stark ausgedehnt war, dass das subluxirte Caput humeri beweglich war und sich leicht einrichten liess, aber, sich selbst überlassen, sofort wieder heraustrat und unter den Processus coracoideus glitt. Deformität wurde nicht beobachtet. Das Caput war verhältnissmässig rund, glatt und crepitirte nicht bei Bewegungen. Weiter beschreibt Morvan sehr kurz einen Fall (sein zweiter) von Verunstaltung des Fusses, wie sie bei Pes valgus vorkommt, wobei das Gehen sehr erschwert war; einen Fall (der dritte) von Erkrankung eines Interphalangealgelenks mit Panaritium, wobei eine ausgesprochene Schlottrigkeit des Gelenks nachblieb, mit Veränderungen in den Gelenkflächen; einen Fall (der vierte) von Erkrankung der Schulter, welche verhältnissmässig wenig difform war; aber die Kapsel war so ausgedehnt, dass die Luxation sehr leicht vor sich ging, wahrscheinlich infolge eines Defectes am vorderen Rande der Gelenkpfanne des Schulterblattes. Der fünfte Fall betrifft eine Erkrankung des Schultergelenks; die rechte Schulter war weit stärker betroffen, als in den vorher beschriebenen Fällen. Das Gelenk zwischen Schlüsselbein und Akromialfortsatz war zerstört und die Bänder so weit gedehnt, dass sich zwischen Schlüsselbein und Akromialfortsatz eine Entfernung von 4 Cm. gebildet hatte. Die Veränderungen im Gelenk waren so gross, dass das äussere Ende des Schlüsselbeins sich leicht abhob und unter der Haut eine Prominenz bildete. Ueber dem Schlüsselbein constatirte man eine rundliche knöcherne Masse; doch liess sich das luxirte Caput humeri leicht einrichten, konnte aber nicht an Ort und Stelle zurückgehalten werden. Der letzte Fall Morvan's endlich betrifft auch das rechte Schultergelenk, wo bei Bewegungen das Caput humeri deutlich hervortrat, so dass sich auch hier die Neigung zur Luxation bei gedehnter Kapsel vorfand. Also aus 18 von Morvan beschriebenen Fällen fanden sich in 6 mehr oder weniger ausgesprochene Gelenkerkrankungen.

14. Fall. Prouff[2]) berichtet über einen Fall von Morvan'scher Erkrankung, den er mit Morvan zusammen untersucht hatte; die Erkrankung der rechten Schulter äusserte sich durch starke Schwellung, Exsudat

1) Gazette hebdomadaire 1887. No. 34.

2) Ibidem. 1887. p. 249.

in die Gelenkkapsel, Crepitation und ausgesprochene Beschränkung der Bewegungen. Leider sind alle diese Angaben zu kurz, um sich danach ein deutliches Bild der Gelenkerkrankung zu bilden. Desto mehr Werth hat für uns die in letzter Zeit erschienene Arbeit Karg's[1]), welcher über zwei Fälle von Gelenkerkrankungen bei Syringomyelie berichtet, die in Thiersch's Klinik vorgekommen sind.

15. und 16. Fall. Im ersten dieser Fälle litt der 38jährige Kranke ausser an Syringomyelie noch an Akromegalie. Ohne mich in Einzelheiten dieses Falles einzulassen, will ich nur angeben, dass die rechte Hand nach der Palmarseite luxirt und die Finger flectirt waren. Die Endphalangen des 2. und 4. Fingers fehlten gänzlich. Die anderen Finger waren aufgetrieben, verdickt; das Handgelenk auch aufgetrieben und crepitirte; die Gelenkenden der Ulna und des Radius stark verdickt; die Knochen des Handgelenkes traten stark hervor infolge von Atrophie der Muskeln der Hand, an der linken Hand die gleichen Veränderungen, aber weniger ausgesprägt. Ausserdem waren noch die Muskeln der beiden Vorderarme atrophirt und bestand Thermoanästhesie der oberen Extremitäten, des Halses, der Brust und des Rückens bis zum 12. Wirbel. Mit wenigen Ausnahmen entsprach der Thermoanästhesie so ziemlich auch der Verlust des Schmerzgefühles.

Der zweite Fall Karg's betrifft einen 43jährigen Mann mit Erkrankung des rechten Ellbogens, Zerstörung und Verlust der Phalangen und verbreiteten Störungen des Gefühls. Die Gelenkenden des Schulterknochens, des Radius und der Ulna fehlen auf eine Ausdehnung von 5—10 Cm. Der Kranke bewegt den Vorderarm nach allen Richtungen, ohne dabei Schmerz zu empfinden, obgleich man deutlich das Crepitiren beim Reiben der Knochenenden an einander hört. Auf der Streckseite des Gelenkes ein kleiner Fistelgang; die Finger befinden sich in Beugestellung, die Muskeln der Hand und des Vorderarms sind atrophirt; die noch erhaltenen Phalangen verunstaltet und verdickt; vollkommene Paralyse des Temperaturgefühls beider oberen Extremitäten, des Halses, des Rückens, der Brust und des Unterleibes, unvollkommene der unteren Extremitäten; Analgesie des linken Ellbogens und Vorderarmes, rechts bis zur Mitte des Oberarmes; auf der Brust, dem Unterleibe und dem Rücken ausser der Axillargegend ist die Analgesie deutlich ausgesprochen. In beiden Fällen geben die deutlich ausgeprägten dissociirten Störungen des Gefühls, von Atrophie der Muskeln begleitet, Karg das volle Recht, Syringomyelie zu diagnosticiren.

17. Fall. Ein sehr ausführlich beschriebener Fall von Roth (l. c.). Ich werde mich nur bei der Erkrankung des Gelenkes aufhalten. Im Sommer 1890 sah ich diesen Kranken, und die Erkrankung seines Ellbogengelenkes entsprach vollkommen derjenigen, die ich schon früher gesehen hatte. G. W., 37 Jahre alt, litt an einer Erkrankung des linken Ellbogens, dissociirter Thermoanästhesie mit Analgesie, Verbrennungen, begrenzter Muskelatrophie, Scoliose, erhöhten Sehnenreflexen und Nystagmus. Der linke Ellbogen ist stark verunstaltet und unter einem Winkel von

1) Langenbeck's Archiv. Bd. XLI.

ungefähr 100° gebeugt. Zwei Fistelgänge in der Gegend des inneren Condylus. Die Schwellung verbreitet sich fast bis zum unteren Drittel des Oberarmes und bis zum oberen Drittel des Unterarmes. Die Bewegungen sind vollkommen schmerzlos, aber von deutlicher Crepitation begleitet. Die Sonde, in einen der Fistelgänge eingeführt, giebt deutlich das Gefühl entblössten Knochens. Tiefer kann man, wie es scheint, einzelne Knochensplitter fühlen. Die ganze Extremität ist um 4—6 Cm. verkürzt. Das untere Ende des Oberarmes und das obere des Radius sind stark verdickt und höckerig. Das obere Ende des Radius ist unverändert, soweit man darüber durch die Haut urtheilen kann. Das Ellbogengelenk bietet kein Schlottergelenk dar und ist in seinen Bewegungen bis zum Winkel von 50° beschränkt. Die unteren Enden der Knochen des linken Unterarmes sind auch im Vergleich mit denjenigen des rechten verdickt, Pronation und Supination normal. Diese Erscheinungen analysirend, findet Roth das volle und klare Bild einer Gliomatose des Rückenmarkes mit Erkrankung der aufsteigenden Wurzel des Trigeminus.

18. Fall. Im Fall Blocq[1]) war das Ellbogengelenk erkrankt und enthielt eine Menge Gelenkkörper, welche auf Stielen sassen. Die Syringomyelie wurde anatomisch erwiesen.

19. Fall. Schultze[2]) fand in einem Falle von Gliomatose bei einem 49jährigen Manne deutliche Veränderungen der Hüftgelenke, wie sie bei Arthritis deformans vorkommen. Leider erwähnt das sehr ausführliche und genaue Sectionsprotokoll nur sehr kurz der Erkrankung der Gelenke.

20. Fall. Bernhardt[3]) führt einen klinischen Fall von Syringomyelie bei einem 19jährigen Manne an mit Paralyse des Temperatur- und Schmerzgefühles rechts, Bruch des oberen Endes der rechten Ulna und wiederholter Luxation des Kopfes des rechten Radius.

Das ist Alles, was ich in der Literatur finden konnte. Wir haben also im Ganzen 20 Fälle von Gelenkerkrankungen bei Gliomatose (Syringomyelie), aber die meisten sind sehr kurz beschrieben. Eine Ausnahme bilden nur die Fälle von Czerny, Roth und Karg, weshalb ich es für angezeigt halte, die meinigen etwas ausführlicher zu beschreiben. Mir scheint, dass jeder neue Fall dazu behülflich sein kann, sich über dieses verhältnissmässig neue Leiden zu orientiren. Mir sind im Ganzen 3 Fälle vorgekommen; in zweien von ihnen ist die Diagnose auf Syringomyelie ziemlich genau gestellt, und nur im

1) Diesen anatomisch erwiesenen Fall von Gelenkerkrankung konnte ich nicht aus dem Original kennen lernen (Comptes rendus de la société anatomique 1887. p. 83) und citire ihn nach Roth (l. c.), welcher ihn seinerseits nach Charcot anführt.

2) Virchow's Archiv. Bd. 87.

3) Berliner klinische Wochenschr. 1884. Nr. 4.

dritten habe ich das Temperaturgefühl nicht untersucht; aber auf die Erkrankung des Gelenks fussend, infolge zweifelloser Abwesenheit irgend welcher Erscheinungen von Tabes dorsalis und des charakteristischen Verlaufs der Krankheit, halte ich mich doch für berechtigt, auch diesen Fall hier anzuführen, die Diagnose einer Gliomatose für im höchsten Grade wahrscheinlich haltend. Ich führe zuerst den letzten von mir beobachteten Fall an. Derselbe ist mir von Herrn Prof. Tiling überlassen worden, und ich halte es für meine Pflicht, ihm hier meinen Dank dafür auszusprechen.

21. Fall. A. J., 40 Jahre alte Bäuerin, trat den 14. Januar 1891 in die chirurgische Abtheilung des klinischen Institutes der Grossfürstin Helene Pawlowna ein. Sie klagte über Unmöglichkeit, mit der linken Hand zu arbeiten, und über unbedeutende Sehmerzen in derselben. Von Seiten der Verwandten nichts Besonderes. Von 9 Kindern ist nur eines am Leben. Nur das älteste starb im 13. Jahre an Spondylitis, die anderen meistens an Durchfällen. Hat nie abortirt. Soweit sie sich erinnert, ist sie immer gesund und kräftig gewesen, nur die letzten Jahre fing sie an zu kränkeln. Syphilis und Alkoholismus verneint sie hartnäckig. Noch vor ihrer Verheirathung hat sie sich beide Kniee erfroren, und seitdem sind sie sehr empfindlich für Kälte. Vor sieben Jahren kam sie mit der linken Schulter unter das Rad eines Karrens, wobei sie sich die Haut abschürfte. Die Schulter schwoll stark an, aber ohne besonders schmerzhaft zu sein. Diese Erscheinungen vergingen sehr bald, und nach einigen Tagen fing sie an, mit der beschädigten Hand zu arbeiten, ohne irgend welchen Schmerz oder Schwäche an ihr zu merken. Vor drei Jahren fiel sie von einer Treppe und beschädigte sich ziemlich stark die linke Schulter und den Kopf. Schmerzen fühlte sie auch dieses Mal nicht, aber sie bemerkte bald, dass die Hand, welche ganz normal arbeitete, bei allen Bewegungen leicht knarrte. Dieses Knarren wurde allmählich stärker, aber beunruhigte die Kranke nicht besonders. Im Herbst 1889 erkrankte sie mit Schüttelfrost, Hitze und allgemeiner Schwäche und hütete das Bett beinahe bis zum 1. Januar 1890. Sie erholte sich sehr langsam und bemerkte bald, dass ihr das Haar stark ausging. Nachdem fühlte sie sich gesund und arbeitete vortrefflich. Im Juni 1890 legte sie sich zum Schlafen auf den Ofen, und als sie aufwachte, bemerkte sie mit Verwunderung, dass sie sich ziemlich stark den Ellbogen, den Rücken und die Schulterblätter verbrannt hatte, was ihr übrigens keinen besonderen Schmerz verursachte, so dass sie sofort an ihre Arbeit ging. Bald darauf wurde sie von einem Pferde an einen Baum gedrückt, wobei der linke Ellbogen am schwersten zu leiden hatte; seitdem fühlte die Kranke Schmerzen in diesem Gelenke, und bald darauf schwoll dasselbe an; die Geschwulst verging übrigens sehr bald, die Wunden aber, die sie sich durch die Verbrennung zugezogen hatte, heilten sehr langsam. Dessenungeachtet arbeitete sie aber während der ganzen schweren Sommerarbeit, und erst vom 1. October 1890 an musste sie sich leichtere Arbeit suchen, da infolge der Schwäche des linken Armes complicirtere und schwerere Arbeiten ihr nicht mehr gelangen. Manch-

mal empfand sie Schmerz im linken Ellbogen, und einst bemerkte sie ohne bekannte Ursache eine kleine begrenzte, geröthete Geschwulst an der inneren Seite des Ellbogens. Der Arzt verordnete ein Pflaster, worauf die Infiltration sichtlich kleiner wurde und nur eine kleine Wund- mit mässiger Absonderung nachblieb, welche übrigens bald heilte. Allgemeine Schwäche in der Hand, Unbequemlichkeit bei kaum möglichen Bewegungen und Schmerzen im Ellbogen zwangen die Kranke, ärztliche Hülfe zu suchen.

Sie ist 154 Cm. hoch, mit mässig entwickelten Muskeln und gleichfalls mässigem Panniculus adiposus. Das Skelet ist regelmässig entwickelt. Die Haut normal gefärbt. An der Ulnarseite des unteren Endes des linken Unterarmes eine strahlenförmige Narbe infolge der Verbrennung, welche durch die Haut und das Unterhautzellgewebe fast bis zum Knochen ging. An der hinteren Seite des linken Ellbogens eine bewegliche glatte, blasse, unregelmässige Narbe, auch infolge der Verbrennung. Unabhängig von dieser letzteren giebt es noch eine Narbe in der Gegend des äusseren Condylus des linken Humerus, welche beweglich und so gross wie ein Fünfpfennigstück ist. Auf der Höhe der linken Schulter sind drei Narben, eine über der anderen, so gross wie ein silberner Rubel. Diese Narben sind oberflächlich, leich pigmentirt und, wie die Kranke sagt, eine Folge des Traumas (mit dem Karren). Auf dem Rücken, ungefähr drei Finger breit unter dem linken Schulterblatt und etwas näher zur Wirbelsäule, eine bewegliche, oberflächliche, blassrothe Narbe infolge der Verbrennung. Die oberflächlichen occipitalen Lymphdrüsen sind leicht vergrössert, beweglich und schmerzlos. Auf der Nase und der rechten Hälfte der Unterlippe ein kleiner rother papulöser Ausschlag. Die linke Schulter steht niedriger als die rechte und ist deutlich flacher — Atrophie des Musculus deltoideus. Das linke Schulterblatt ist nur zwei Finger breit niedriger als das rechte. Das rechte Schulterblatt steht etwas mehr ab als das linke. Der Musculus supraspinatus ist etwas magerer links, wo sich an der betreffenden Stelle eine rundliche Vertiefung befindet. Der Musculus infraspinatus ist unverändert. Sehr schwache, aber dennoch bemerkbare Scoliosis dorsalis rechts convex und lumbalis links convex. Die Stellung der Beine und der Glutäalfalten normal. Die Contouren des linken Schulterblattes kann man viel deutlicher fühlen; sie scheinen unverändert bis auf den Akromialfortsatz. Die Gelenkfläche des Schulterblattes ist leer und merklich erweitert. Der Akromialfortsatz ist viel niedriger als gewöhnlich, verdickt und geht unmittelbar in die Spina scapulae über. Das obere Ende des Humerus fühlt man deutlich in der Axillarhöhle, wo es vollkommen beweglich ist und jeder Bewegung der Extremität folgt. Es ist wenig breiter als die Diaphyse und weist nicht die charakteristischen Contouren des Caput humeri auf; aber nichtsdestoweniger ist es doch rund und von einem weichen fibrösen Gewebe bedeckt. Daraus ersieht man deutlich, dass der Kopf des Humerus vollkommen atrophirt ist. Das zurückgebliebene, leicht abgerundete und mit einem fibrösen Gewebe bedeckte obere Ende des Humerus, welches das Caput ersetzt, lässt sich leicht einrichten, aber sich selbst überlassen, nimmt es seinen früheren Platz unter dem Schlüsselbein wieder ein, wo es leicht durchgefühlt

werden kann. Die activen Bewegungen im Schultergelenk sind stark beschränkt, die passiven dagegen in allen Richtungen möglich, sogar weit über die Norm. Dabei schlottert das Gelenk deutlich. Wenn man die Extremitäten nach oben hält, fühlt man das obere Ende des Humerus deutlich in der Axilla, man kann es leicht nach innen verchieben, fast bis zur Mitte des Schlüsselbeins; sobald man das obere Ende stark nach aussen abzieht, kann man mit Leichtigkeit den Finger zwischen Humerus und Gelenkfläche einschieben. Infolge der Schwäche und Schlaffheit der umgebenden Gewebe sind alle diese Bewegungen nicht nur vollkommen frei und rufen nicht die geringste Muskelspannung hervor, sondern verursachen auch nicht das geringste Schmerzgefühl. Die Entfernung vom Processus coronoideus bis zum Processus styloideus radii beträgt links ungefähr 46, rechts aber 50 Cm. Der Ellbogen ist stark verunstaltet. Sein Umfang ist rechts 22, links 28 Cm. Die Haut des Oberarmes ist schlaff, weich, aber nicht ödematös. Die Muskeln sind sehr schlaff, der Oberarm ist nur etwas voller, sein Umfang in der Mitte beträgt links 25,5 Cm., rechts 24 Cm. Die Haut und die Muskeln des Unterarmes sind auch schlaff und welk und scheinen auch etwas dünner als rechts, wo der Umfang in der Mitte 22 Cm., hingegen links nur 21 Cm. beträgt. Der linke Ellbogen ist unter einem Winkel von 140° gebeugt. Active Bewegungen sind gering und nur bis 115° möglich. Passiv aber kann er bis 70° flectirt werden. Die Supination und Pronation ist stark beschränkt, aber doch bis zu einem gewissen Grade möglich, mehr passiv, als activ. Der ganze Ellbogen ist bedeutend gelockert. Nicht nur existirt eine bedeutende seitliche Beweglichkeit, sondern sogar ganz abnorme Bewegungen sind möglich, z. B. Abduction des Unterarmes (bei Supination) bis 90° bei im Ellbogengelenk gestrecktem und an dem Körper festliegendem Oberarm. Wo aber die Amplitude auch der passiven Bewegungen verringert ist, hängt das ganz und gar nur von den ausgesprochenen Veränderungen im gegenseitigen Verhältnisse der drei Knochen des Ellbogengelenks ab. Bei Bewegungen hört man im Gelenke deutlich weiches Crepitiren. Alle Gelenkflächen sind stark verunstaltet, so dass man die Gelenkfläche des Humerus kaum erkennen kann. Der stark difforme und verdickte Processus coronoideus der Ulna ist deutlich an der vorderen inneren Seite des unteren Endes des Humerus zu fühlen, so dass man zuerst den Eindruck einer Luxation des Unterarmes nach vorn, innen und oben hat, um so mehr, als das Olecranon, obgleich auch verunstaltet, verdickt und höckerig sich hinten als eine, mit der Ulna nicht zusammenhängende unabhängige Knochenmasse durchfühlt, welche der hinteren Fläche des Humerus fest anliegt. Eine genaue Untersuchung zeigt, dass das Olecranon abgebrochen und, wenn auch wenig, aber doch beweglich auf dem Humerus und vom oberen Ende der Ulna nur durch einen schmalen Spalt getrennt ist. Das obere Ende des Radius ist nicht zu betasten. Auch hier sind alle Bewegungen vollkommen schmerzlos. Die Haut ist beweglich und mit den darunterliegenden Geweben nicht verwachsen. Ein Exsudat ist weder im Ellbogen, noch im Schultergelenk nachzuweisen. Das Handgelenk ist links etwas dicker als rechts und hat eine Circumferenz von 18 Cm., gegen 16 Cm. rechts. Der Processus styloideus ulnae ist links ganz deutlich

zu betasten, wohingegen der Processus styloideus radii abgeflacht scheint. Die Beweglichkeit des Handgelenkes ist kaum vermindert, aber ein weiches Crepitiren ist doch auch nachweisbar. Seitliche Beweglichkeit existirt nicht. Die Muskeln des Thenar und Hypothenar sind links deutlich atrophirt. Die Finger sind (Fig. 1) in den interphalangealen Gelenken gebeugt. Der Handfläche kann die Kranke nur den ersten, zweiten, vierten und fünften Finger nähern, sie aber zu strecken, ist

Fig 1.

unmöglich. Dem Daumen kann sie nur den zweiten, dritten und vierten Finger entgegenstellen, mit dem fünften aber gelingt es nur passiv. Die Furchen der Handfläche sind deutlich ausgeprägt. Im Handgelenk und den Fingern ist das Unterhautzellgewebe gut erhalten. Der Daumen ist sowohl activ, als passiv streckbar. Der Zeigefinger ist activ nur zwischen der zweiten und dritten Phalanx streckbar, zwischen der ersten und zweiten nicht mehr als auf 90°, den dritten kann man weder activ noch passiv strecken, der vierte und fünfte Finger können activ nur wenig gestreckt werden, passiv etwas mehr, aber auch nicht vollkommen.

Die Finger spreizen kann die Kranke gar nicht. Die äusseren Musculi interossei sind atrophirt. An den Nägeln ist nichts Besonderes bemerkbar, ausser einer leichten longitudinalen Streifung. Die rechte obere Extremität bietet nichts Besonderes dar, bis auf die Hand, wo die Muskeln des Thenar und etwas weniger diejenigen des Hypothenar und die Interossei atrophirt sind. Die Finger befinden sich in Beugestellung. Das Ende des vierten Fingers ist kolbenähnlich verdickt und der Nagel kaum nachweisbar. Es existirt nur das centrale Ende der dritten Phalanx mit einem kleinen Rest des Nagels, was, wie die Kranke sagt, die Folge eines Pferdebisses ist. Der Nagel des Zeigefingers ist abgeflacht und von tiefen Furchen durchzogen. Das Gelenk zwischen der ersten und zweiten Phalanx des Zeigefingers ist kolbenähnlich aufgetrieben, aber schmerzlos. Der dritte Finger ist zwischen der ersten und zweiten Phalanx leicht gebeugt, und hier existirt eine vollkommene Ankylose. An beiden Seiten sind alte Narben. Die letzte Phalanx des dritten Fingers ist beweglich und kann sogar auf die Dorsalseite bis zu einem Winkel von 130° gebeugt werden. Beugung, Spreizung und Gegenstellung ist für alle Finger möglich. Die erste Phalanx des Daumens ist im Metacarpalgelenk luxirt. Der Kopf des ersten Metacarpalknochens ist etwas aufgetrieben, und der Daumen kann im Metacarpalphalangealgelenk bis zum rechten Winkel abducirt werden.

Die Kranke antwortet richtig auf alle Fragen, obgleich sie merklich stumpfsinnig, etwas hastig, unruhig ist und bei den Fragen leicht weint. Das Kopfhaar ist ziemlich undicht, kurz, wie die Kranke sagt, erst seit vorigem Winter nach einer acuten fieberhaften Krankheit. Die Augenbrauen sind dicht; von Zeit zu Zeit Kopfweh, aber nicht an einer bestimmten Stelle. Das Percutiren des Kopfes verursacht keinen Schmerz. Der Nervus facialis ist nicht verändert. Die Bewegungen der Augen sind nach allen Seiten normal, die Pupillen sind etwas verengt, die Accommodation normal, Geräusch im rechten Ohre und geringe Gehörsschwäche (nach einem Trauma der rechten Temporalgegend). Die Mundhöhle und der weiche Gaumen unverändert. Die Zunge weicht beim Heraustreten nicht von der geraden Linie ab. Mehrere cariöse Zähne. Sprache normal. Das Schlucken ist vollkommen frei. Die Ansatzstelle des Musculus trapezius ist etwas schmerzhaft. Der Appetit gut, der Unterleib etwas aufgetrieben, aber weich. Die Haut deutlich verdünnt, so dass die Contouren der aufgetriebenen Gedärme sich deutlich abzeichnen. Die Palpation ist etwas schmerzhaft, besonders links. Stuhlgang normal. In den Lungen zerstreute trockene Rhonchi. Respiration 22. Herzgrenzen normal, Puls 80. Die Wandungen der Radialarterien sind elastisch. Harn klar, Eiweiss und Zucker nicht vorhanden. Bei der Untersuchung des Temperaturgefühls unterscheidet die Kranke leicht die Berührung eines kalten, mit Schnee gefüllten Cylinders, wohingegen sie die Berührung eines mit warmem Wasser gefüllten Gefässes nicht immer und nicht überall unterscheidet. Im Gesichte ist das Temperaturgefühl überall erhalten, auf dem Halse ist es schon begrenzt, und niedriger ist es bis zu einer Differenz von 40° verloren. Die Zone der Thermoanästhesie ist oben durch eine Linie begrenzt, welche von dem linken Musculus sternocleidomastoideus schräg nach unten und rechts

über das Sternum, den unteren Rand des rechten Pectoralis major zum chirurgischen Halse des rechten Humerus verläuft, unten aber bilden die Lig. Ponpartii die Grenze. Die Thermoanästhesie nimmt also die ganze vordere Hälfte des Brustkorbes (ausser der oberen Hälfte rechts), die Decken des Unterleibs, die ganze linke obere Extremität und fast die ganze rechte (nach unten vom chirurgischen Halse des Humerus) ein. An der Vorderseite des Oberschenkels reicht die Thermoanästhesie bis zu einem Unterschiede von 10—15°. Hinten ist die Zone der Thermoanästhesie oben durch eine Linie begrenzt, welche sich vom linken Processus mastoideus schräg nach unten und rechts über die Spina scapulae zum oberen Drittel des rechten Oberarmes zieht. Die untere Grenze bildet eine horizontale Linie, welche die Glutaei in zwei Hälften theilt. Der hintere Theil der Oberschenkel und beide Unterschenkel sind normal. Am deutlichsten ist die Thermoanästhesie in beiden oberen Extremitäten und dem vorderen Theile des Brustkorbes ausgeprägt. Ein Gefäss mit Wasser von 70° C. fühlt die Kranke in der Hand als kaum warm. Der Tastsinn ist überall erhalten, bis auf die linke Hand, wo er etwas abgeschwächt ist (die Kranke kann nicht sofort das spitze Ende einer Stecknadel vom stumpfen unterscheiden, fühlt aber die Berührung mit einem Haarpinsel). Stiche mit einer Stecknadel fühlt sie in der von Thermoanästhesie befallenen Zone weniger deutlich, stellenweise ist sogar vollkommene Analgesie nachzuweisen. So auf der linken Schulter in der Gegend des Musculus deltoideus, wo vollkommene Analgesie bei erhaltenem Tastsinn existirt: ich konnte hier eine Hautfalte durchstechen, ohne den geringsten Schmerz zu verursachen. Das Druckgefühl scheint nicht gelitten haben. Haut- und Sehnenreflexe sind an den unteren Extremitäten nicht gestört. An der oberen aber gelingt es nicht, sie hervorzurufen.

Von subjectiven Störungen klagt die Kranke nur über einen mässigen, stumpfen Schmerz im Ellbogengelenk, welcher bei passiven Bewegungen unverändert bleibt. Der Gang und das Stehen bei geöffneten, wie geschlossenen Augen ist normal. Die Bewegungen der Extremitäten sind erhalten. Paretische Störungen sind nicht zu bemerken, aber im linken Arme sind alle Bewegungen, wie schon gesagt, stark beschränkt und geschwächt. Die rechte Hand zeigt eine Stärke von 15 Kilo (Dynamometer Collin). Die linke = 0. Diesem entspricht auch das Resultat der elektrischen Untersuchung, welche eine deutlich ausgesprochene Herabsetzung für beide Ströme, besonders im linken Arm, erweist.

Aus der angeführten Krankengeschichte kann man ersehen, dass wir es hier mit einer chronischen Erkrankung zweier grosser Gelenke zu thun haben, welche sich auf dem Boden eines Centralleidens des Nervensystems entwickelt haben. Alle Resultate der klinischen Untersuchung geben mir das volle Recht, nur einen Schluss zu ziehen, nämlich dass wir es mit einer Gliomatose des Rückenmarks zu thun haben, und wirklich nur damit können wir einigermaassen alle die Erscheinungen erklären, die wir beobachtet haben.

Nachdem wir auf diese Weise die Diagnose gestellt haben, tritt

die Frage an uns heran, wie wir der Kranken helfen könnten. Da wir wissen, dass der Process im Rückenmark zeitweise stillstehen und sogar völlig erlöschen kann, was Roth erwähnt hat, und da wir in den oben angeführten Krankengeschichten schwere Complicationen kennen gelernt haben, welche sich zum Gelenkleiden gesellen und grosse Phlegmonen, Pyämie und sogar Tod im Gefolge haben können, schien es mir nothwendig, im Gelenk möglichst normale Verhältnisse der anatomischen Theile wiederherzustellen, um es unter normale Bedingungen zu bringen und dadurch weitere Zerstörungen zu verhüten. Unser Plan war folgender: Resection des Ellbogens und ein Versuch von Arthrodese in abducirter Lage im Schultergelenk. Das wurde auch ausgeführt, aber gelang nur theilweise, da die Zerstörungen viel grösser waren, als wir erwartet hatten.

Den 9. Februar 1891 eröffnete Prof. Tiling das Ellbogengelenk hinten durch einen nach oben convexen Schnitt. Der Musculus triceps wurde quer durchschnitten. Er ist sehr schlaff und von Fett und Bindegewebe durchsetzt. Der erhaltene Theil des Muskelgewebes ist blauroth. Durch diese Farbe unterscheidet er sich scharf von den später blossgelegten Muskeln, welche ein normales Aussehen hatten. Der Nervus ulnaris ist von einem straffen festen Bindegewebe umgeben, freipräparirt dennoch etwas dicker als normal. Das geöffnete Gelenk erweist sich als stark geschrumpft durch das darin neugebildete Bindegewebe; diese Verkleinerung der Gelenkhöhle ist deutlich zu constatiren, trotz der Verbreiterung der Gelenkflächen. Die Quantität der ausgeflossenen Synovialflüssigkeit ist gering. Die ganze Höhle von Bindegewebssträngen ausgefüllt, welche nach allen Richtungen ziehen. Knorpel nirgends vorhanden; sie sind theilweise durch knorpelähnliche Substanz ersetzt, theilweise durch Bindegewebe. Die Synovialmembran stellenweise verwachsen und an manchen Stellen von Zotten bedeckt, wie z. B. um den erhaltenen, theilweise atrophirten Kopf des Radius, wo sie ziemlich stark entwickelt sind. Der obere Theil des Olecranon ist abgebrochen (Fig. 2) und liegt in der entsprechenden Aushöhlung des Humerus, theilweise durch leicht zerreissbares Bindegewebe mit ihr verwachsen. Der übrige Theil der Fossa sigmoidea der Ulna ist von dem abgebrochenen Olecranon durch eine deutliche Spalte getrennt. Dieser Theil der Ulna ist stark verbreitert, fest, höckerig und zeigt zwei Knochenwülste, wovon der eine den Processus coronoideus darstellt und vor

Fig 2.

dem inneren Condylus humeri liegt. Diese Verdickung konnte schon vor der Oeffnung des Gelenkes deutlich palpirt werden und simulirte das obere Ende der Ulna, woraufhin man eine Luxation hätte annehmen können, die thatsächlich nicht bestand. Der andere Wulst lag nach aussen nahe am Kopfe des Radius und konnte vor der Operation nicht palpirt werden. Der Kopf des Radius ist atrophirt und auf ihm nur ein Theil des Gelenkknorpels erhalten. Letzterer verliert sich im neugebildeten weichen Gewebe, welches denjenigen Theil des Knochens deckt, der seinen Knorpel verloren hatte, und von wuchernden Zotten umgeben. Das äussere Ende ist höckerig und steht mehr hervor, als das innere, welches abgeschliffen und atrophirt ist. Nachdem der Humerus durchsägt ist, sieht man, dass die compacte Substanz vorn ganz

Fig. 3.

weggeschliffen, hinten aber, wo man ganze Streifen neugebildeter Knochensubstanz sehen kann, noch deutlich erhalten ist (Fig. 3). Die Osteophyten am Humerus sitzen über der Linie, die die Condylen verbindet. Die Knochen sind sehr fest, sogar der Radius besteht fast nur aus compacter Knochensubstanz. Der untere Theil des abgebrochenen Olecranon ist mit Knorpelsubstanz und einigen wenigen freien Zotten bedeckt. Dieser Theil wurde entfernt, sodann auch der eburniirte Processus coronoideus ulnae, aus dessen erhaltenem Theile eine halbmondförmige Grube geformt und dem Ende des Humerus angepasst wurde, nachdem ein Theil der Condyli abgesägt worden. Um die Flächen einander zu adaptiren, wurde auch der obere Theil des Radius entfernt. Um die seitlichen Bewegungen einigermaassen einzuschränken und das Gelenk zeitweilig in einer bestimmten Lage zu fixiren, wurde der Radius durch eine Seidensutur an den äusseren Theil des zurückgebliebenen unteren Endes des Humerus angenäht. Die mässige Blutung wurde gestillt, die Wunde drainirt und durch Kürschnernaht geschlossen. Die Wunde heilte per primam, und die Amplitude der Bewegungen im Ellbogengelenk wurde nach energischer Massage bedeutend grösser. Sogar die Finger, welche die Kranke vordem kaum bewegen konnte, wurden viel beweglicher. Die Schmerzen im Gelenk verringerten sich, und es wurde beschlossen, den zweiten Theil des gefassten Planes auszuführen.

Den 17. April 1891 resecirte ich das linke Schultergelenk nach der Methode Tiling-Paulet[1]); den oberen Schnitt musste ich ziemlich nahe

1) Chirurgitchesky Westnik 1887. Heft 9 u. 10.

dem Akromialfortsatz führen, der infolge seiner Verdickung ziemlich tief herabreichte, dadurch die Tiefe der Gelenkhöhle vergrösserte. Als ich die Gelenkkapsel eröffnete, floss nicht nur Synovialflüssigkeit heraus, sondern auch verdickte Synovialhaut mit ihren dendritischen Wucherungen trat sofort aus dem Schnitt hervor. Nachdem ich den Humerus nach unten gezogen, fand ich die Gelenkhöhle bedeutend vergrössert, der Kopf des Humerus fehlte gänzlich, die Gelenkkapsel war gedehnt und theilweise verdickt. Ihr äusserer Theil war durchgehends mit dendritischen Zotten (Fibroma arborescens) von der Grösse eines Stecknadelkopfes bis zu einer Haselnuss bedeckt. Der übrige Theil der Gelenkkapsel war vollkommen glatt, was im höchsten Grade interessant ist, da die Wucherungen sich nur in demjenigen Theile der Kapsel entwickelt hatten, welcher mit dem Kopfe nicht in Berührung stand; dieser letztere bewegte sich hauptsächlich auf dem medialen Theil der Schulterblattgelenkfläche, wohin er luxirt war, und folglich war der äussere Theil der Kapsel mit seinen Wucherungen vollkommen frei von jeglichem Druck. Es bestand also eine Gelenkhöhle und zwar eine vollkommen geschlossene. Der obere Theil der Diaphyse des Humerus war mit weissen fibroiden Massen bedeckt, nach deren Entfernung sich eine dünne Schicht sehr compacter Knochensubstanz präsentirte. Darunter aber lag vollkommen normale Spongiosa. Die Fossa glenoidalis fehlte vollkommen, so dass der Kopf des Humerus nur mit dem äusseren Rande und theilweise mit der vorderen Fläche des Schulterblattes in Berührung stand und leicht nach oben unter das Schlüsselbein glitt, wo die Kapsel am meisten gedehnt war. Der erhaltene und in das Gelenk hineingezogene Theil des Schulterblattes war ebenfalls mit fibrösem Gewebe bedeckt. Der mit den Wucherungen besetzte Theil der Synovialhaut wurde entfernt. Dem Plan gemäss eine Arthrodese zu erlangen, schien hier sehr schwer, da die Gelenkfläche des Schulterblattes fehlte und der zurückgebliebene Rand sehr dünn war; deshalb entschloss ich mich, den Kopf an den Akromialfortsatz anzunähen. Wie ich schon gesagt habe, war dieser Fortsatz sehr excavirt, verbreitert, bildete somit eine fertige Grube für das obere Ende des Humerus. Es ist zweifellos, dass eine Vertiefung am Processus acromialis sich infolge von Druck des Humeruskopfes gebildet, und dass die Verdickung des Akromialfortsatzes sich erst später entwickelt hatte, infolge der Lageveränderung des Kopfes mehr nach innen unter das Schlüsselbein. Da ich einen festen Stützpunkt nur im Akromialfortsatz fand, entschloss ich mich, ihn vom Periost zu entblössen und das obere Ende des Humerus daran anzunähen. Ich muss hier bemerken, dass alle anatomischen Verhältnisse so verändert waren, dass man sich nur nach sehr genauer Untersuchung zurechtfinden konnte, und dieses nicht einmal immer. Ich erwähnte schon, dass die Kapsel verdickt war; stellenweise konnte man auf derselben Knochenplatten sehen und fühlen; so z. B. konnte man an ihrer hinteren Wand in der Richtung vom Rande des Schulterblattes zur Diaphyse des Humerus eine ziemlich (6—8 Cm.) lange Knochenspange durchfühlen. Vorn, entsprechend der Sehne des Caput longum des Musculus biceps, befand sich auch eine Knochenmasse von der Grösse einer grossen türkischen Bohne, welche im Gewebe der Kapsel selbst lag. Das Gelenk zwischen

dem Akromialfortsatz und dem äusseren Ende des Schlüsselbeines war auch schlotterig, aber nicht merklich verdickt und wurde daher nicht eröffnet. Nur anfangs bekam die Kranke etwas Chloroform, sodann aber fand die ganze Operation, die Toilette der Wunde und die Naht ohne Narkose statt. Auf alle Fragen antwortete sie, dass sie zwar Alles fühle, aber gar keinen Schmerz empfinde. Der Verlauf nach der Operation war ungestört. Es ist interessant, dass sehr bald nach der Operation ohne nachweisbaren Grund sich ein Exsudat im rechten Schultergelenk bildete, wobei die Kranke über Schmerz klagte (wie man aus der angeführten Krankengeschichte ersehen kann, existirte im rechten Schultergelenk keine Analgesie). Zugleich entwickelte sich ein Oedem der ganzen Extremität. Nachdem sie einige Tage bestanden hatten, verringerten sich sowohl das Oedem, wie das Exsudat sehr rasch. Die Kranke verliess am 14. Juni wegen der Sommerferien die Klinik mit vollkommen geheilten Wunden. Zur Fixation des noch nicht ankylosirten Schultergelenks bekam die Kranke einen festen Verband, mit dem Rathe, sich im Herbst in der Klinik zu zeigen, was sie leider jedoch nicht gethan hat.

Meinen 2. Fall hatte ich Gelegenheit noch früher zu beobachten (im Ganzen der 22. Fall). Der Bauer N. S., 23 Jahre alt, trat in die chirurgische Abtheilung des alten Katharinen-Krankenhauses in Moskau den 25. Juni 1889 mit Klagen über Geschwulst, Unbequemlichkeit, Schwäche und Schmerz in der linken oberen Extremität und mit der in der Poliklinik gestellten Diagnose „Sarkom des linken Ellbogens". Ich beobachtete den Kranken bis Anfang Februar 1890, zu welcher Zeit er von Dr. Roth untersucht wurde, der ihn auch in seiner Monographie beschrieben hat [1]). Aus diesem Grunde will ich mich etwas ausführlicher nur bei der Beschreibung des Gelenkleidens aufhalten.

22. Fall. Die Mutter des Kranken starb im 31. Lebensjahre. Der Vater lebt. Die Brüder sind in verschiedenem Alter an unbekannten Ursachen gestorben. Der Kranke selbst ist verheirathet, seine Kinder sind gesund. Er hinkt von Kindheit an nach einem Trauma des linken Fusses, welcher seitdem verkürzt ist. 1887 Luxation des rechten Handgelenks. Auf einer Ziegelfabrik arbeitend, verbrannte sich der Kranke oft an verschiedenen Stellen des Körpers. Diese Verbrennungen hinterliessen verschiedene Narben. Im Frühjahr 1889 bemerkte er eine Schwellung des linken Ellbogengelenks und etwas Unbequemlichkeit bei Bewegungen desselben. Da er keinen besonderen Schmerz empfand, gab er seine Arbeit nicht auf, suchte sich aber die leichteste aus. Die Erscheinungen wurden dennoch immer intensiver, so dass er sich entschloss, in ein Krankenhaus zu gehen. Nichts wies auf hereditäre Syphilis hin. Acquirirte Lues verneinte er hartnäckig.

Der Kranke ist blass, von mittlerem Wuchse, mit gut entwickelter

1) l. c. S. 37.

Musculatur. Am ganzen Körper und an den oberen Extremitäten verschiedene grössere und kleinere Narben infolge von Verbrennungen. Diese Narben sind beweglich, strahlenförmig, weich und schmerzlos. Der linke Arm ist im Ellbogen fast unter rechtem Winkel gebeugt. Die ganze Region des Ellbogengelenks stark geschwollen, von gespannter, glänzender Haut bedeckt. Die Contouren des Gelenks sind vollkommen verstrichen. Auf der ödematösen Haut welke, mit atonischen Granulationen bedeckte Exulcerationen mit ziemlich festem Grund und Rändern (infolge von Infiltration der betreffenden Gewebe). Hinten an einer prominenten Stelle, dem Olecranon entsprechend, ein eingezogener Fistelgang, in welchen die Sonde ziemlich tief eindringt, ohne auf entblössten Knochen zu stossen. Die diffuse Geschwulst nimmt allmählich nach oben und nach unten ab. Die linke Hand ist etwas ödematös. Passive Bewegungen im erkrankten Gelenke vollkommen frei, fast schmerzlos, aber von deutlicher Crepitation der sich an einander reibenden Knochenenden begleitet. Das Verhältniss der Gelenkflächen zu einander ist nicht zu bestimmen infolge der diffusen Verdickung der spindelförmig aufgetriebenen Weichtheile. Die rechte Hand ist auf die Beugeseite des Unterarms luxirt und können die unteren Enden der Knochen dieses letzteren deutlich auf der Streckseite palpirt werden; die Gelenkfläche der Ulna ist verdickt (s. Fig. 4); die Region des Gelenks schmerzlos, die Finger in den interphalangealen Gelenken etwas gebeugt. Die rechte untere Extremität ist deutlich atrophirt und verkürzt: rechte Dorsalscoliose und linke Lumbalscoliose. Occipital- und Inguinaldrüsen etwas vergrössert. In der linken Axilla eine feste, bewegliche Geschwulst von der Grösse einer grossen Wallnuss, die leicht mit den Fingern entfernt werden kann. Innere Organe normal. Wie ich schon bemerkte, vermuthete man ein Sarkom des Ellbogengelenks, und ich muss gestehen, dass die Anschwellung wirklich so gross war, dass man entweder eine

Fig. 4.

gummöse Infiltration, oder sogar eine Neubildung vermuthen konnte. Aus diesem Grunde hielt ich es für angezeigt, dem Kranken Jod zu verordnen, nachdem ich die ganze geschwollene Gegend gründlich desinficirt hatte. Unter Ruhelage verkleinerte sich die Geschwulst etwas und heilten die Exulcerationen. Ich setzte diese Behandlung fort, aber ohne weiteren Erfolg, denn die Geschwulst verkleinerte sich nicht mehr. Dann unternahm ich Sublimateinspritzungen, aber auch erfolglos. Eine geringe Besserung erzielten wir durch Wannenbäder und örtliche Anwendung von heissen und Priessnitz'schen Umschlägen. Eigentlich bestand der ganze Erfolg dieser Behandlung in Heilung der Exulcerationen und Verkleinerung der Schwellung, so dass man sich am 21. December 1889 einigermaassen eine Vorstellung von dem Verhältniss der Gelenkflächen zu einander machen konnte. Das Olecranon ist verbreitert; der Condylus externus des Oberarmknochens steht niedriger als der Condylus internus und ist verdickt, den Kopf des Radius kann man nicht durchfühlen. Die Beugung des Gelenks ist beschränkt und von deutlicher Crepitation begleitet. Das ganze Gelenk ist so weit schlotterig, dass seitliche Bewegungen in hohem Grade möglich sind. Der Umfang des linken Ellbogens ist 35, des rechten 27. Die Mitte des Oberarms links 25, rechts 26, des Unterarms links 19, rechts 22. Die Muskeln des Unterarms und der Hand sind erhalten, die Muskelkraft, mit der Hand untersucht, scheint sehr unbedeutend. Die Bewegungen der Hand und der Finger beschränkt. Die Haut über dem Gelenk ist von erweiterten Venen durchzogen und mit vielen Narben bedeckt, welche aber nirgends mit den Knochen verwachsen sind. Die das Gelenk umgebenden Gewebe sind vollkommen weich, die Infiltration um das Gelenk ist verschwunden. Es ist interessant, dass im Laufe der Zeit, wo der Kranke sich in unserer Beobachtung befand, sich sehr oft eine pastöse myxödematöse Anschwellung in der Gegend des linken Ellbogens bildete; diese Erscheinung konnten wir durch keine erkennbare Ursache erklären; nachdem sie einige Zeit bestanden, verschwand die Geschwulst rasch. Im Hospital hatte sich der Kranke augenscheinlich erholt und war voller geworden.

Folglich musste ich im Laufe der Beobachtung die Voraussetzung von einer syphilitischen Erkrankung des Gelenkes fallen lassen und eine Arthropathie centralen Ursprungs annehmen. Da ich keine Erscheinungen, welche für Tabes gesprochen hätten, fand, so entstand in mir der Verdacht, dass wir es hier mit einer Syringomyelie zu thun hätten. Diese Diagnose wurde auch später durch Dr. Roth bestätigt, welcher bei dem Kranken thermische Anästhesie der oberen rechten Extremität und der linken Hälfte des Körpers hinten bis zu den Glutäalfalten und vorn bis zum unteren Theile des Unterleibs constatirte. Auf der linken oberen Extremität war die Thermoanästhesie weniger stark ausgeprägt. Der Region der Thermoanästhesie entsprechend, theilweise auch über ihre Grenzen hinaus, war Analgesie vorhanden, so dass z. B. die Handfläche und die Finger der linken Hand an vollkommener Analgesie litten. Abwesenheit paretischer Erscheinungen links und vollkommener Schwund elektromusculärer Contractibilität im grösseren Theil der Muskeln des Thenar, Hypothenar und der Interossei der rechten Hand, Erhöhung der Patellarreflexe. Der Kranke bestand auf Operation. Diese schien auch

indicirt durch Difformität des Gelenks, Bruch des Condylus internus des Schulterknochens und die sich allmählich vergrössernde Deformirung der Gelenkflächen infolge Reibung der difformen Epiphysen, welche sich in anormaler Berührung befanden. Den 10. Januar 1890 eröffnete ich das Gelenk durch einen Schnitt nach Ollier, wobei mir die Schlaffheit des blassrothen Musculus triceps, welcher von starken bindegewebigen Zügen durchsetzt war, in die Augen sprang. Diese Züge waren stellenweise 3 bis 4 Mm. breit. Aus der Kapsel entleerte sich ziemlich viel einer dicken, durchsichtigen, hellgelben Synovialflüssigkeit. Das Olecranon war so stark difformirt (s. Fig. 5), dass seine Contouren kaum zu erkennen waren. Die Gelenkfläche war fast ganz vom Knorpel entblösst und trug nicht die entsprechende Gelenkgrube. Der innere Rand war verdünnt und mit verschiedenen Obsteophyten bedeckt, der äussere hingegen bedeutend verdickt, so dass er in der Sagittalrichtung eine Dicke von $2^1/_2$ Cm. erreichte. Den Processus coronoideus konnte man kaum erkennen; seine dem Oberarmknochen zugewandte Gelenkfläche war von Knorpel entblösst und von einer weichen, ziemlich lockeren, zarten, röthlichen Gewebsschicht bedeckt, welche sehr gefässreich war. Diese weiche Gewebsschicht bedeckte ein festes, fibröses Gewebe, das unmittelbar den Knochen auflag. Die Reste des Knorpelüberzugs hatten ihren Glanz verloren und waren getrübt; stellenweise sah man auf ihnen zottige Wucherungen. Die Knorpelschicht ging allmählich in ein festes, fibröses Gewebe über, welches von der oben erwähnten zarten Gewebsschicht bedeckt war, die ihrerseits auf den Knorpel in Form von panniösen Wucherungen überging. Der Kopf des Radius war vollkommen atrophirt, der nachgebliebene Rest war höckerig und von bindegewebigen Massen bedeckt. Als die Knochenenden des Vorderarms entfernt waren, sah man, dass die compacte Knochensubstanz theilweise mässig rareficirt war. Das Ende des Humerus war noch mehr verunstaltet: hier war der Knorpel vollkommen geschwunden und durch ein lockeres, weiches Bindegewebe ersetzt, welches theilweise blassroth, stellenweise aber von vielen neugebildeten Gefässen durchsetzt war. Der Condylus externus (s. Fig. 6) trat stark hervor in Form einer unregelmässigen Knochenmasse, welche auf einer verhältnissmässig dünneren Basis sass und mit vielen Osteophyten bedeckt war. Die Trochlea und der anliegende Condylus internus waren verflacht und in eine formlose Knochenmasse verwandelt, die mit festem, fibrösem Gewebe bedeckt war. Der hintere äussere Theil des Humerus war gleichsam abgeschliffen infolge der Reibung des verdickten äusseren Randes des Olecranon. An Stelle des abgeflachten Condylus

Fig. 5.

internus existirte eine vollkommen bewegliche, rundliche Knochenmasse, von bindegewebigen Anbildungen überwachsen, von denen stark hervorspringende Knochenspangen ausgingen und diese Knochenmasse mit dem Condylus internus verbanden. Ferner lag mehr nach vorn ein festes, knorpeliges Gebilde, von festem Bindegewebe umschlossen; dieses Gebilde erinnerte seiner äusseren Gestalt nach an das Zungenbein und enthielt mehrere knöcherne Inseln. Ein Theil der hier inserirenden Weichtheile stellte eine harte, theilweise fast knöcherne Masse dar. Alle Muskeln, die entblösst wurden, schienen weich, schlaff, blassroth und von vielem Fett- und Bindegewebe durchsetzt. Die Sehnen boten keine merklichen Veränderungen dar. Von den Knochen mussten grosse Stücke entfernt werden; dieses, sowie die beschriebenen Veränderungen an den Weichtheilen nöthigten uns, eine Ankylose anzustreben, da auf ein festes, bewegliches Gelenk nicht zu rechnen war. Der Verband wurde am achten Tage entfernt, die Wunde war gut geheilt, aber die ganze Ellbogengegend etwas geschwollen. Bei den folgenden Verbänden erwies sich, dass diese Geschwulst sich vergrösserte. Die Haut glänzte, aber aus den Drains entleerte sich nichts. Die ganze Procedur des Verbindens war schmerzlos. Aus dem weiteren Krankheitsverlaufe ist noch zu bemerken, dass die Schwellung der Weichtheile sich bald zeigte, bald verschwand. Dazu kamen noch mehrere umschriebene, oberflächliche Abscesse, welche sehr schnell heilten. Ankylose wurde nicht erzielt, hingegen war das Gelenk stark schlotterig. Zum letzten Mal sah ich den Kranken den 16. Juni 1890, als er sich schon unter der Beobachtung eines anderen Arztes befand. Der Umfang des Gelenks war weniger gross als früher, mehrere Fistelgänge, keine Infiltration der Weichtheile. Die Knochenenden stark verdickt, Beweglichkeit erhalten, das Schlottern scheint geringer als früher. Das weitere Schicksal des Kranken ist mir unbekannt.

Fig. 6.

Meinen 3. Fall (im Ganzen der 23.) beobachtete ich 1888. Obgleich ich damals die Diagnose auf Gliomatose des Rückenmarks nicht gestellt hatte, scheint es mir nothwendig, auch diesen Fall hier anzuführen, da er dem Verlauf der Krankheit nach und auf Grund der anatomischen Veränderungen mir schon damals als eine neuropathische Erkrankung des Gelenks erschien. Diesen Kranken beob-

achtete ich auch im alten Katharinenhospital in Moskau, wo er am 28. November 1888 mit Klagen über Frösteln und allgemeine Schwäche eintrat.

23. Fall. Der 37jähr. Arbeiter P. K. erzählte, dass ihm die Finger schon längst gelähmt seien. Vor 5 Jahren zeigte sich zuerst eine Anschwellung des rechten Ellbogengelenkes, weswegen er sich an ein Hospital wandte, wo man ihm 2 Schnitte machte, deren Narben noch jetzt zu sehen sind. Vor 3 Jahren bemerkte er zuerst eine Unbequemlichkeit und zeitweise sogar Schmerz und Behinderung bei Bewegungen des linken Ellbogengelenks, was ihn aber nicht am Arbeiten hinderte. Mehrere Male zeigten sich Anschwellungen in der Gegend des linken Ellbogens, welche der Kranke selbst mit einer Scheere aufstach, ohne irgend welche schlimme Folgen. Den 26. November bekam er wieder einen starken Schüttelfrost, allgemeine Schwäche, Unbehagen, und das linke Ellbogengelenk schwoll an, weshalb er ins Krankenhaus eintrat.

Der Kranke ist von mittlerem Wuchse und hat gut entwickelte Muskeln und Knochen. Die Zunge ist belegt. Der Unterleib stark aufgetrieben. Die Leber und die Milz etwas vergrössert, schmerzhaft. Das linke Ellbogengelenk ist geschwollen und verunstaltet. Die Haut stellenweise leicht ödematös. Das untere Ende des Humerus scheint aufgetrieben. Hinten fühlt man das sehr breite Olecranon. Bei Bewegungen hört man deutliche Crepitation der sich an einander reibenden Gelenkflächen. Die active Beugung ist beschränkt, die passive frei. Seitliche Beweglichkeit stark ausgeprägt, folglich ist das Gelenk bedeutend gelockert. Den Kopf des Radius kann man wegen der stark geschwollenen Weichtheile nicht durchtasten. Die Untersuchung der Ellbogengegend ist wenig schmerzhaft. Temperatur 40,1. Am folgenden Tage bemerkte ich Fluctuation an einer begrenzten Stelle der Dorsalseite des Unterarms. Bei Einschnitt in die betreffende Stelle entleerte sich blutige Flüssigkeit, welche etwas Eiter enthielt. Zwischen diesem Abscess und der Gelenkhöhle bestand keine Verbindung. Die starken Schüttelfröste mit darauffolgender abendlicher Temperaturerhöhung und die Erscheinungen in der Gegend des Gelenkes liessen mich eine eitrige Entzündung des Gelenks vermuthen. Letzteres wurde von hinten her durch einen longitudinalen Schnitt eröffnet, aber Eiter war nicht vorhanden; es entleerte sich nur eine zähe, leicht blutige Flüssigkeit. Das Gelenk fand ich stark difformirt und durch eine zähe, durchsichtige, leicht röthliche Flüssigkeit ausgedehnt. Das obere Ende der Ulna war verdickt, sclerotisch und schien verbreitert (s. Fig. 7). Das obere Ende des Olecranon lag nicht in der hinteren Fossa supratrochlearis, sondern war nach oben verschoben und

Fig. 7.

von bindegewebigen Massen stark umwachsen. Die vordere Fläche, von Knorpel entblösst, war von höckerigen knöchernen Massen bedeckt. Im oberen Theile des Olecranon war ein Defect im Knochen zu bemerken, verdeckt durch Narbenmasse. Der untere Theil der Fossa sigmoidea war auch stark verbreitert, dehnte sich über die Grenzen der Trochlea aus, war fest, höckerig und hatte nur theilweise seinen Knorpelüberzug bewahrt. Der Kopf des Radius wies Knorpeldefecte auf. Das untere Ende des Humerus hatte auch seinen Knorpel verloren, der durch Bindegewebsmassen ersetzt war, zeigte sich höckerig und sclerosirt. Die Synovialis war stark gedehnt, aber verdickt und von undichten keulenförmigen, bald langen und dünnen, bald breiten Zotten bedeckt. Die Seitenbänder waren stark gedehnt. Der obere, stark veränderte Theil der Ulna wurde mit dem Meissel entfernt, die Knochenvorsprünge des Humerus und des übrig gebliebenen Theiles der Ulna geglättet und die Wunde vernäht. Nach 8 Tagen, bei dem ersten Verbande, wurde die Wunde tamponirt, da die Ränder auseinandergewichen waren. Bei der Entfernung der Nähte fühlte der Kranke fast keinen Schmerz. Die Wunde heilte rasch, und den 24. Januar 1889 verliess der Kranke auf seinen Wunsch das Hospital mit einer kleinen oberflächlichen Wunde und einem guten, beweglichen Gelenk. Die Operation erwies folglich, dass die Diagnose falsch gewesen war, dass die Schüttelfröste ihren Grund in einem kleinen periarticulären Abscesse gehabt hatten, im Gelenk aber kein Eiter vorhanden gewesen war. Dieser ungewöhnliche Verlauf einer Arthritis zwang mich natürlich, auch das Nervensystem des Kranken zu untersuchen. Für Tabes fand ich keine Anhaltspunkte. Vermerkt ist nur: eine gewisse Aengstlichkeit des Kranken bei der Untersuchung, deutliche Herabsetzung des Schmerzgefühls in der linken Hand, deutliche Herabsetzung der Kraft in der rechten, vollkommene Paralyse der linken Hand, die leicht ödematös war; erhöhte Kniereflexe. Das Temperaturgefühl und die elektromusculäre Erregbarkeit wurden leider nicht untersucht.

In diesem Falle kann ich klinisch natürlich keine Rückenmarksgliomatose nachweisen, aber die Art der Veränderungen im Gelenk, combinirt mit deutlicher Analgesie bei Erhaltung des Tastsinns, geben mir einiges Recht, auch in diesem Falle eine gliomatöse Erkrankung des Ellbogengelenkes zu vermuthen.

Ich übergehe hier einige Fälle, welche die Autoren nur erwähnen, ohne sie ausführlicher zu beschreiben, ebenso solche, die zweifelhaft sind. So erwähnt Kredel auf dem 19. Congress der deutschen Chirurgen, veranlasst durch Karg's Mittheilung, dass er einen ähnlichen Fall gesehen mit Erkrankung der Schulter und des Ellbogens ohne irgend welche Erscheinungen der Tabes dorsalis, aber mit ausgesprochenen Störungen des Gefühles in den oberen Extremitäten. Weiter existirt ein Fall Fereol's[1]) mit Erkrankung des

1) Gazette de hôpitaux 1885. p. 644.

Ellbogens. Ausserdem erwähnt Roth, dass er einen Fall von Arthropathie bei Gliomatose in der Klinik des Professor Koshewnikoff in Moskau gesehen habe. — Wie man sieht, giebt es bis jetzt in der Literatur nur 23 Fälle mehr oder weniger deutlich ausgesprochener Gelenkerkrankungen bei Gliomatose. Die Mehrzahl der Kranken waren Männer im Alter von ungefähr 40 Jahren, selten jünger (bei Bernhardt 19, bei mir 23 Jahre). Fast alle Fälle, bis auf einen Fall F. Schultze's und einen Fall Morvan's, beziehen sich auf die oberen Extremitäten, was merkwürdiger Weise dem anatomisch festgestellten Factum entspricht, dass die Gliomatose am öftesten die Cervicalgegend des Rückenmarkes befällt.[1]) Nach den einzelnen Gelenken theilten sich die Erkrankungen folgendermaassen ein: Affectionen der Schulter 7 mal (Fälle Remak, Prouff und 4 Fälle Morvan's), Affectionen des Ellbogens 8 mal (Blasius, Blocq, Czerny, Karg, Roth, Bernhardt und 2 meiner eigenen), Affectionen des Handgelenkes 3 mal (Czerny, Karg, Langhans), Affectionen der Finger 1 mal (Morvan); gleichzeitige Affectionen mehrerer grossen Gelenke in einem meiner Fälle (Schulter und Ellbogengelenk) und im Fall Steudener (Hand- und Ellbogengelenk). Ausserdem sind in vielen Fällen von Affectionen der grossen Gelenke auch mehr oder weniger bedeutende Veränderungen an den Fingern vermerkt.

Die Mehrzahl der Fälle ist zu kurz beschrieben, um sich ein klares Bild der „gliomatösen" Arthropathien zu bilden. Ich halte es für nöthig, hier zu bemerken, weshalb ich diese Benennung gebrauche: wenn die Arthropathien bei Tabes mit vollem Rechte eine besondere Gruppe unter dem Namen tabetischer bilden, so geben mir einige Besonderheiten des Verlaufes der Arthropathien bei Gliomatose des Rückenmarkes, wie mir scheint, ein ebensolches Recht, sie in eine besondere Gruppe unter dem Namen gliomatöser Arthropathien zu separiren.

Wenn wir bedenken, dass die tabetischen Arthropathien schon im Jahre 1868 die Aufmerksamkeit der Aerzte auf sich gelenkt, und dass dennoch die Lehre von ihnen noch nicht vollkommen erschöpfend ausgearbeitet ist, so ist es begreiflich, dass, da die Lehre von der Gliomatose erst verhältnissmässig unlängst aufgetaucht, man besonders vorsichtig sein muss in der Beurtheilung der Frage von den gliomatösen Anthropathien. Andererseits hat die Lehre von den tabetischen Anthropathien, welche oft der strengsten Kritik unterworfen worden

1) Anna Bäumler, Deutsches Archiv f. klin. Medicin. Bd. XL.

ist, unsere Aufgabe bedeutend erleichtert, da der Weg, den wir bei dem Studium der uns interessirenden Frage einschlagen müssen, schon vorher vorgezeichnet war. Deshalb werde ich mich nicht ausführlich bei den Entgegnungen aufhalten, welche darthun, dass die Gelenkaffectionen vielleicht nur zufällig das Leiden des Centralnervensystems begleiteten, da solche Entgegnungen, was die Tabes anbetrifft, schon öfters erörtert und ihrem Werthe nach erwogen worden sind (Kredel[1]), Weizsäcker[2]), Rotter[3]) u. s. w.).

Schon der Charakter der pathologischen Veränderungen der Gelenke bei Gliomatose und deren Verlauf ist so charakteristisch, dass sie den Gedanken nahe legen, sie mit den tabetischen Arthropathien auf eine Stufe zu stellen, und wirklich haben auch viele Chirurgen bei diesen Gelenkleiden nach Erscheinungen, welche auf Tabes schliessen lassen könnten, gesucht. Dasselbe war auch mit mir der Fall, als ich meine 2 ersten Fälle beobachtete (P. K. und N. S.), und nur im letzten Falle (Fall 21) erkannte ich sofort, womit ich es zu thun hätte, als ich die ausgebreiteten Verbrennungen und die charakteristischen Veränderungen der Gelenke sah.

Ein Theil der angeführten Fälle wurde von Neuropathologen beobachtet, der andere von Chirurgen, was schon an und für sich die verhältnissmässige Mannigfaltigkeit der Krankheit beweist. Aber wenn wir die Beschreibungen derselben näher betrachten, so sehen wir, dass sie im Anfange hauptsächlich von Therapeuten beobachtet wurden. Morvan fand Gelenkaffectionen bei seinen Kranken erst nach wiederholter Untersuchung: so wenig ausgeprägt waren dieselben. Fast in allen Fällen finden wir trotz der verhältnissmässigen Verschiedenheit im Verlauf und Grade der Erkrankung einen gemeinsamen Zug: der Process verläuft äusserst langsam, äusserst chronisch; in vielen Fällen haben die Kranken nicht die geringste Ahnung, dass sie an einer Gelenkaffection leiden, bis sie durch die ärztliche Untersuchung darauf aufmerksam gemacht wurden; so ging es mehreren Kranken Morvan's; meine Kranke A. J. (Fall 21) wusste sogar nicht einmal, dass ihr Schultergelenk vollkommen luxirt war.

Schon auf dem XV. Congress der deutschen Chirurgen bemerkte Volkmann, dass von allen chronischen Gelenkerkrankungen die Veränderungen bei neuropathischen Arthropathien so charakteristisch seien, dass sie jedesmal klinisch leicht erkannt werden könnten; es ist ihm öfters vorgekommen, dass er durch die Veränderungen in

1) Volkmann's Sammlung klinischer Vorträge. Nr. 309.
2) Beiträge zur klinischen Chirurgie v. Bruns. Bd. III.
3) Arbeiten aus der chirurgischen Klinik von Bergmann. Bd. II. 1887.

den Gelenken aufmerksam gemacht, Tabes dorsalis diagnosticirte, wo man vorher noch gar nicht an diese Krankheit gedacht hatte. Als charakteristisches Merkmal diente ihm eine mehr oder weniger ausgesprochene Anästhesie der tiefer liegenden Gewebe. Er führt einen Fall an [1]), wo der Kranke mit einem Bruch des Unterschenkels das gebrochene Glied frei bewegte, ohne den geringsten Schmerz zu empfinden. Etwas Aehnliches finden wir auch in unseren Fällen — freilich nicht immer in so hohem Grade. Andererseits sind die anatomischen Veränderungen so eigenthümlich, dass die uns interessirenden Affectionen in keine andere Gruppe eingereiht werden können, als in diejenige der neuropathischen Arthropathien. Die Unbestimmtheit und der verhältnissmässig mannigfaltige Verlauf der Gliomatose des Rückenmarkes, besonders aber deren Anfangsstadien erschweren sehr die Antwort auf die Frage, wann und in welcher Periode der Krankheit sich die Arthropathien entwickeln können. Aus dem Krankheitsverlauf sehen wir, dass Panaritien und diese oder jene Veränderungen der interphalangealen und sogar der grossen Gelenke sehr früh beginnen können; in manchen Fällen waren es nur diese Veränderungen, welche die Aufmerksamkeit des Kranken auf sich lenkten, der gar keine Ahnung davon hatte, dass er noch ausserdem an einer Erkrankung des Centralnervensystems leide. Man kann nicht leugnen, dass die merkwürdige „Zufälligkeit" der Panaritien, der Verbrennungen und Luxationen, auf welche auch Roth bei Gliomatose hinweist, uns das volle Recht geben, anzunehmen, dass die Veränderungen in den Gelenken schon in den Anfangsstadien der Krankheit auftreten können. Es ist unzweifelhaft, dass man den Moment des Beginnes dieser Veränderungen sehr schwer erkennen kann. Im Gegensatz zur Tabes bilden sich bei gliomatösen Arthropathien sehr selten grosse Exsudationen, welche sofort die Aufmerksamkeit der Kranken erregen, auch ist ihr Verlauf höchst chronisch. Meine Kranke A. J. (Fall 21) erlitt vor 7 Jahren ein Trauma an der Schulter, arbeitete die ganze Zeit, ohne die Veränderungen im Schultergelenk zu bemerken, und wandte sich an uns nur mit Klagen über Erkrankung des Ellbogens. Da nun das ursprüngliche Leiden einen im höchsten Grade langsamen Verlauf hat, so ist es verständlich, dass die Veränderungen in den Gelenken oft sehr hochgradige sein können, aber nur unter der Bedingung, dass sich keine schweren Complicationen hinzugesellen, welche den Kranken zwingen, ärztliche Hülfe zu suchen. Was die

1) Verhandlungen der Deutschen Gesellschaft f. Chirurgie. 1886. S. 20.

Dauer des den Gelenkleiden zu Grunde liegenden Processes anbelangt, so finden wir in der Literatur Angaben von einem 30—40 jährigen Verlauf der Gliomatose des Rückenmarkes (im Falle Marwedel 43 Jahre[1]), bei Gilles de la Tourette 36, bei Dejerine 40 u. s. w.).

Man kann nicht genug die Bedeutung der traumatischen Momente in der Aetiologie der gliomatösen Arthropathie betonen. Fast alle Kranke Morvan's, die meinigen, diejenigen Roth's und andere gehörten zur arbeitenden Klasse, und wenn sie auch nicht jedesmal ein besonderes Trauma als Grund der Gelenkerkrankung angeben konnten, so kann man doch a priori annehmen, dass es bei derartigen Patienten schon einer besonders starken Verletzung bedarf, um von ihnen bemerkt zu werden. Solche Ereignisse wie der Fall unter einen Wagen (mein Fall) oder der Fall von einer Treppe werden schwerlich vergessen werden, leichte Verletzungen dagegen vergehen natürlich unbemerkt. Wenn wir aber bedenken, dass solche Kranke nicht selten Analgesie der tiefer liegenden Theile der Gelenke darbieten, so ist schon dadurch eine wichtige Bedingung gegeben, welche erklärt, weshalb selbst wiederholentliche Traumen sich dem Gedächtniss der Kranken nicht einprägen können. Der Einfluss traumatischer Momente in der Aetiologie neuropathischer Arthropathien ist schon genügend bei Tabes gewürdigt, und viele Aerzte, mit Virchow und Volkmann an der Spitze, sind der Ansicht, dass die Gelenkaffectionen bei Tabes immer traumatischen Ursprunges sind. So sprach sich Virchow in der Sitzung der Berliner med. Gesellschaft 17. November 1886 dahin aus[2]), dass die gewöhnlichen thermischen und mechanischen Ursachen der Gelenkentzündungen ihre volle Bedeutung auch bei der Arthritis tabidorum behalten; Tabes ist nur das prädisponirende Moment, oder die Prädisposition selbst; die Localisation aber und die Entwicklung des Processes in diesem oder jenem Gelenke hängt vollkommen von örtlichen Ursachen ab. Aber die Sache ist wahrscheinlich nicht so einfach, wie es auf den ersten Blick erscheint. Wir wissen, was für Veränderungen in den Gelenken infolge von Traumen vor sich gehen, und wie sie zu Erkrankungen führen, welche unter dem Namen Arthritis deformans traumatica bekannt ist. Wenn wir diese Veränderungen mit den neuropathischen Gelenkaffectionen vergleichen, so müssen wir uns mit Sonnenburg[3]) einverstanden erklären,

1) Prager medicinische Wochenschr. 1890. Nr. 46.

2) Berliner klinische Wochenschr. 1886.

3) Verhandl. der Deutschen Ges. f. Chirurgie. XVI. Congress. S. 22.

welcher sich nicht an der mechanischen Theorie genügen lässt und die tabetischen Gelenkaffectionen in einen engen, inneren, wenn auch nicht vollkommen erklärbaren Zusammenhang mit der Tabes bringt. Ohne Zweifel kann in manchen Fällen ein Trauma die Gelenkerkrankungen hervorrufen, bestehende protrahiren und in ihrem Verlaufe modificiren, aber in allen Fällen alle Erscheinungen der Gelenkaffection nur durch Trauma zu erklären, ist mindestens äusserst schwer. Deshalb betont auch Sonnenburg besonders, dass das Studium vornehmlich der Anfangsstadien der Arthropathien einiges Licht in diese Frage bringen kann, denn in scharf ausgeprägten Fällen summiren sich die Symptome so sehr, dass es sehr schwer fällt, ein richtiges Facit aus denselben zu ziehen. Rotter dagegen lässt nur eine rein äusserliche Abhängigkeit der Gelenkaffectionen von Tabes bestehen, indem letztere nur durch die Herabsetzung der Widerstandsfähigkeit der Gewebe die Arthropathien ungünstig beeinflusse, wie der Diabetes an sich auch keine Eiterung hervorrufe, sondern nur ungünstige Bedingungen für die schon eingetretene Infection schaffen könne; damit kann ich mich aber nicht einverstanden erklären, und berufe mich hierin auf die meiner Ansicht nach gleichen Bedingungen für Gelenkaffectionen bei der Gliomatose. Hier haben wir die Möglichkeit, eben diese Anfangsstadien kennen zu lernen, von deren Wichtigkeit für die Klärung der uns interessirenden Frage Sonnenburg spricht; auch ich kann nicht sagen, dass sie immer ungünstig verlaufen, eher im Gegentheil. Eine Subluxation allein, eine Dehnung der Kapsel und unbedeutende Usuren des Knorpels könnten wohl kaum mehrere Jahre fortbestehen, wenn sie einzig nur die Folge eines Traumas wären, mögen auch nebenbei die ungünstigen Bedingungen vorhanden sein, die durch die Krankheit des Centralnervensystems geschaffen worden, wie das Rotter annimmt. Worin der Einfluss der Erkrankung des Centralnervensystems auf die Gelenkaffectionen besteht, ist bei dem gegenwärtigen Stand unserer Kenntnisse noch unmöglich zu bestimmen. Vielleicht bewirkt diese Erkrankung, wie das auch Virchow annimmt (l. c.), eine gewisse Veränderung, ja Herabsetzung der Ernährung in den Knochen. Vielleicht besteht hier eine primäre Veränderung der ganzen Gelenkkapsel mit den zum Gelenk gehörenden Muskeln und Sehnen. In den von mir angeführten Fällen (Fall 21, 22) konnte man eine wahrhaft colossale Veränderung des Musculus triceps constatiren, welche sogar makroskopisch in die Augen sprang; das Mikroskop aber zeigte nur spärliche Reste von Muskelbündeln inmitten massigen,

von derben, fibrösen Strängen durchzogenen Fettgewebes. In Morvan's Fällen z. B. waren die Gelenkaffectionen sehr unbedeutend und äusserten sich oft nur in mässiger Atrophie der Bänder. Bei der Gliomatose im Allgemeinen aber und bei Vorhandensein von Gelenkaffectionen insbesondere konnte man immer mehr oder weniger ausgesprochene Atrophie der Muskeln beobachten. Wäre es nicht möglich, dass eben diese Atrophie zum Theil den Ausgangspunkt für die Gelenkaffectionen bildete, zumal wir wissen, dass eine Diastase der Gelenkflächen von einander an und für sich manchmal schon genügt, um im Knorpel unbedeutende Veränderungen hervorzurufen? Wenn man sich vorstellt, dass ein Kranker mit gedehnten, schlaffen und atrophischen Muskeln und Bänderapparat diese oder jene Bewegungen ausführt, die manchmal die Norm überschreiten, und wenn diese Bewegungen ausserdem infolge der Analgesie oder vielleicht auch Paralyse des Muskelgefühls nicht richtig regulirt werden, so kann man sich denken, was für Veränderungen in der Knorpelschicht des Gelenkes vor sich gehen müssen. Traumatische Einflüsse können sich natürlich dazu gesellen. Einige schwache Andeutungen in dieser Hinsicht haben wir vielleicht im häufigen Vorkommen von Scoliose bei Kranken mit Gliomatose, worauf schon Broca[1]), Morvan[2]), Bernhardt[3]) und Roth (l. c.) hingewiesen haben. Morvan fand Scoliose in 50 Proc., Bernhardt in 16—18 Proc., Roth aber, welcher in 5 von 8 Fällen Scoliose fand, kommt zu dem Schluss, dass wir es hier mit einer Scoliose infolge von Muskelschwäche der einen Körperhälfte zu thun haben. Aber auch dadurch alle Erscheinungen zu erklären, scheint mir sehr schwer. Betrachten wir z. B. meinen zweiten Fall (N. S. Fall 22)! Hier haben wir eine ziemlich bedeutende Neubildung des Knochens, welche aus der Knochenhaut und den anliegenden Weichtheilen stammte, ausgedehnte Substanzverluste, eigenthümliche Knochenstücke und neugebildete Knochenmasse in und ausserhalb des Gelenkes, mit einem Wort: solche Veränderungen, welche weder der traumatischen, noch der gewöhnlichen deformirenden Arthritis eigenthümlich sind.

Wenn man ausserdem in Betracht zieht, dass in dem Fall von Karg die gliomatösen Arthropathien von Akromegalie begleitet waren, so wird man doch vielleicht trophoneuropathische Ein-

1) Gazette hebdomadaire 1885.

2) Ibidem.

3) Centralblatt für Nervenheilkunde. 1889.

flüsse zulassen müssen, wie sie Charcot und seine Schüler [1]) annehmen, um so mehr, als bei Hydrorhachis und Spina bifida schon längst Fälle von Brüchigkeit der Knochen, Atrophie derselben, Hemmung der Verknöcherung und spontane Luxationen bekannt sind (Fälle von Riesz, Ruge und Virchow.[2])

Nach allem Gesagten wäre es höchst unwahrscheinlich, noch der Syphilis eine Bedeutung in der Aetiologie der gliomatösen Arthropathien einzuräumen. Ungeachtet dessen, dass in sehr ausführlich geführten Krankengeschichten nicht ein einziges Mal Syphilis erwähnt ist, will ich nur an meinen 2. Fall erinnern (N. S. Fall 22), in welchem man eine syphilitische Gelenkerkrankung muthmasste, die weitere Beobachtung aber die ganze Hinfälligkeit dieser Voraussetzung erwies. Ich will noch ausserdem auf die Geschichte der tabetischen Arthropathien hinweisen; auch bezüglich der letzteren wurde dieselbe Frage schon oft aufgeworfen, aber immer negativ beantwortet.

Ich habe schon angedeutet, dass der chronische Verlauf der Gelenkaffectionen für Gliomatose charakteristisch ist. Acute Erscheinungen sind ja möglich und auch einige Male verzeichnet, z. B. Schwellung infolge von Exsudat in die Gelenkkapsel oder in das periarticuläre Gewebe, aber diese Erscheinungen sind meist vorübergehend und werden von den Kranken oft nicht bemerkt. Die Hauptsache aber ist, dass sie nie jenen hohen Grad erreichen, welcher den Beobachtern der tabetischen Arthropathien so sehr in die Augen fiel, und die infolgedessen fälschlich annahmen, dass die colossalen Zerstörungen in den Gelenken bei dieser Erkrankung sofort und gleichzeitig mit diesen acuten Erscheinungen begonnen hätten. Wie dem auch sei, solch' eine rasche Entwicklung von Arthropathien bei Gliomatose hat man nicht ein einziges Mal beobachtet. Im Gegentheil, in unseren Fällen existirte die Gelenkaffection mehr oder weniger lange, und wenn sie auch manches Mal von acuten Erscheinungen begleitet war, so waren diese letzteren entweder schwach ausgeprägt, oder rasch vorübergehend, so dass sie die Kranken wenig belästigten (ich rede nicht von solchen Complicationen, wie Eiterungen). Es ist zweifellos, dass die Analgesie dabei nicht die letzte Rolle spielt, wie z. B. in meinem letzten Falle (Fall 23), wo der Kranke schon längst eine Unbequemlichkeit im Gelenk spürte und die sich bildende Ge-

1) Archive de Physiologie 1868, 1869, 1874. Mouvement médical 1870, 1873. Gazette des hôpitaux 1870, 1880, 1881. Progrès médical 1883. Bulletin de la Société anatomique 1875. Archive des neurologie 1883.

2) Bruns, Berliner klin. Wochenschr. 1882. S. 164.

schwulst mit einer Scheere durchstach, ohne irgend welchen Schmerz dabei zu empfinden.

Auf diese Weise sehen wir, dass der langsame Verlauf der Arthropathien bei Gliomatose ebenso wie in einigen Fällen von Tabes derjenigen Form entspricht, welche unter dem Namen Arthritis deformans beschrieben ist, und von der sich die uns beschäftigenden Arthropathien weniger unterscheiden, als die Arthropathien bei Tabes. Der chronische Verlauf, die verhältnissmässige Seltenheit und Unbeständigkeit der Exsudate (man könnte sagen: der trockene Verlauf des Processes — arthrite sèche der Franzosen), das relativ seltene Auftreten von tieferen und schwereren Affectionen legt uns den Gedanken nahe, ob wir es hier nicht einfach mit Arthritis deformans zu thun haben. Und wirklich giebt es in der Literatur einige Fälle von Verwechslungen dieser Art. Aber bei genauerer Kenntniss werden solche Verwechselungen immer seltener vorkommen, wie es auch mit den tabetischen Arthropathien der Fall gewesen ist. Ich verweise nur auf den Fall Krauss[1]), wo man die Diagnose auf Arthritis deformans gestellt hatte und den Schenkel amputirte, und wo es sich nachher erwies, dass der Kranke an Tabes litt. Ebenso ging es auch mit dem Fall Thiersch, welcher auf dem Congress der deutschen Chirurgen 1886 einen Kranken mit Arthritis deformans des Fusses demonstrirte; aber nachdem Volkmann das Leiden für ein neuropathisches erklärt hatte, fand auch Thiersch bei näherer und ausführlicherer Untersuchung, dass der Kranke deutliche Symptome von Tabes aufwies, und nahm seine erste Diagnose zurück.[2])

Es ist bekannt, dass die Lehre von der Arthritis deformans noch sehr dunkel ist, besonders was die Aetiologie anbetrifft, und dass in der letzten Zeit in dieser Frage so gut wie nichts geschehen ist. Nur das Studium der tabetischen Arthropathien hat einiges Licht auf diese dunkle Erkrankung geworfen. Es unterliegt keinem Zweifel, dass viele tabetische Arthropathien früher als Arthritis deformans beschrieben worden, und viele Gelehrte nach dem Vorgang von Virchow die tabetischen Arthropathien in anatomischer Hinsicht direct als Arthritis deformans betrachten, unter Vorbehalt, dass dieses „Arthritis deformans bei Tabes" ist, wodurch sie gewissermaassen zugeben, dass diese Erkrankung durch einige Besonderheiten ausgezeichnet ist. Dasselbe kann man auch von gliomatösen Arthropathien sagen, welche anatomisch dem ähneln, was unter dem Namen Arthritis deformans

1) Berliner klin. Wochenschr. 1886. Nr. 43.

2) Verhandlungen der Deutschen Gesellschaft f. Chirurgie. XIX. Congress Berlin 1890. S. 60.

bekannt ist. Aber schon lange wird von sehr verschiedenen Seiten darauf hingewiesen, dass unter dem Namen Arthritis deformans sehr mannigfaltige Erkrankungen beschrieben werden. Dieses bezeugt auch die Verschiedenartigkeit der Benennungen, unter welchen die Arthritis deformans in der Literatur bekannt ist. Das Bestreben, auch dieses Leiden von nervösen Einflüssen abhängig sein zu lassen, ist nicht selten laut geworden. Näheres kann man darüber bei Senator[1]) finden; ich meinerseits verweise auf Duckworth[2]) und de Giovanni[3]), welcher auf Grund der Muskelatrophien und Paresen, die er bei Arthritis deformans fand, diese Krankheit für ein Leiden nervösen Ursprunges hielt. Und man muss wirklich zugeben, dass wir es bei Arthritis deformans nicht mit einer bestimmten Krankheit infolge ein und desselben bestimmten ätiologischen Momentes zu thun haben, sondern eigentlich nur mit einem morphologischen Symptomencomplexe. Darauf hat man schon früher hingewiesen, und auf dem letzten Aerztecongress in Moskau vertheidigte Kusmin[4]) diese Ansicht von Neuem. Auf Grund der Mittheilungen von Volkmann[5]) sondert Kusmin die chronischen Erkrankungen der Gelenke bei Fettleibigen mit Verunstaltung der Form der Gelenke und Schwächung ihrer Tragkraft wegen der dabei beobachteten Muskelschwäche in eine besondere Gruppe ab. Ausser dieser Form kennen wir noch die der rein traumatischen, monoarticulären, verbildenden Arthritis, welche sich infolge intracapsulärer Knochenbrüche entwickelt, und endlich die senilen Erkrankungen, welche schon längst unter dem Namen Malum senile bekannt sind. Von allen diesen Formen unterscheiden sich scharf die Arthropathien, welche man bei Erkrankung des centralen Nervensystems beobachtet (hauptsächlich bei Tabes). Das Studium dieser letzteren trug viel zur Entwicklung der Lehre von der Arthritis deformans bei, und möglicher Weise ist die Zeit nicht mehr fern, wo diese Lehre ihren Abschluss findet, indem man verschiedene selbständige Gruppen aus dieser allgemeinen collectiven Benennung aussondert.

Ich werde mich hier nicht auf eine ausführliche Analyse der pathologisch-anatomischen Veränderungen der gliomatösen Arthropathien einlassen, da das bis jetzt existirende Material noch viel zu

1) Handb. der speciellen Pathologie und Therapie von Ziemssen. Bd. XIII.
2) The British medical Journal 1884. 9. Aug.
3) Annali universali di Medica 1880.
4) Russkaja Medizina. 1891. No. 6.
5) Deutsche med. Wochenschrift. 1889. Nr. 25. Centralblatt für Chirurgie. 1889. Nr. 45.

ungenügend ist und ich mir die ausführliche anatomische Untersuchung meiner 3 Fälle für eine besondere Arbeit vorbehalte. Doch halte ich es für nöthig, darauf hinzuweisen, dass die gliomatösen Gelenkerkrankungen auch einige morphologische Merkmale darbieten, wodurch sie sich von der gewöhnlichen Arthritis deformans oder richtiger von dem, was man unter diesem Namen beschreibt, unterscheiden. Bei gliomatösen Arthropathien, ebenso wie bei den tabetischen, beobachtet man Osteophyten auch ausserhalb der Gelenkkapsel, wohingegen bei der gewöhnlichen Arthritis deformans alle hyperplastischen Bildungen sich innerhalb der Gelenkkapsel entwickeln — ein sehr wichtiger und charakteristischer Unterschied, auf welchen Volkmann in den Discussionen über tabetische Arthropathien wiederholt hingewiesen hat. In meinen Fällen sehen wir stets die Verknöcherung weicher periarticulärer Gewebe, was auch gewissermaassen als Unterschied dienen kann. Ueberhaupt existirten in allen meinen Fällen deutliche Veränderungen des ganzen Muskel- und Bänderapparates. Ich habe schon der ausgesprochenen Veränderung des Musculus triceps in zweien meiner Fälle gedacht (Atrophia muscularis lipomatosa pseudohypertrophica). Ganz solche Veränderungen fand ich auch in einem später von mir untersuchten Stück des Musculus deltoideus (Fall 21). Ausserdem fand sich immer eine ausgesprochene Dehnung und Verdickung der Kapsel, wie auch Dehnung und Schlaffheit der Bänder. Wahrscheinlich sind die bei gliomatösen Kranken so häufig vorkommenden Luxationen durch diese Veränderungen der Bänder bedingt.

Andererseits ist die vollkommene oder verhältnissmässige Analgesie der erkrankten Gelenke charakteristisch sowohl für Tabes als auch für Gliomatose, bei welcher letzteren man zweimal das erkrankte Gelenk ohne Narkose reseciren konnte (Ellbogen im Fall Czerny, Schultergelenk in dem meinigen), ohne dass der Kranke auch nur den geringsten Schmerz empfand. Bei der Arthritis deformans hingegen steht die Schmerzhaftigkeit, wie bekannt, ganz im Vordergrunde des Krankheitsbildes. Auf die Wichtigkeit dieses Unterschiedes ist in der Lehre von den tabetischen Arthropathien schon längst hingewiesen; dieses selbe Symptom nimmt auch bei den gliomatösen Arthropathien die wichtigste Stelle ein. Eine primäre, vielleicht unbedeutende Veränderung eines der Theile, welche das Gelenk bilden — angenommen infolge eines Traumas —, führt gewiss zu einem ganz anderen Resultat in dem Falle, wenn der Kranke infolge von Analgesie Bewegungen im kranken Gelenke nicht vermeidet und

durch neue mechanische Einflüsse den schon existirenden Reizzustand unterhält. Diese Einflüsse, sich beständig wiederholend, rufen natürlich immer neue und neue Veränderungen im Gelenk hervor. Daher kann auch eine geringe Störung, welche unter normalen Bedingungen wahrscheinlich schnell verschwinden würde, zweifellos ernstere und bedeutendere Folgezustände hervorrufen. Wenn man sich an die rein mechanische Theorie halten will, so könnte die Analgesie als einzige Ursache angenommen werden, die den nicht ganz gewöhnlichen Verlauf der Arthropathien bei Gliomatose bedingt. Die bei Tabes beobachtete Brüchigkeit der Knochen kann bis jetzt für die Mehrzahl der Fälle von Gliomatose nicht angenommen werden, da wir keine Thatsachen haben, die dafür sprechen. Ausserdem fehlen uns noch gänzlich solche Untersuchungen der erkrankten Knochen bei Gliomatose, wie Regnard [1]) sie in Fällen von Tabes geliefert hat. Bei Untersuchung des gebrochenen Oberschenkels eines Tabetikers fand Regnard eine auffallende Verminderung der mineralischen Bestandtheile — 24,20 Proc. mineralischer Substanzen und 75,80 Proc. organischer, wogegen normal fast das umgekehrte Verhältniss besteht (61,8 Proc. mineralischer und 38,2 Proc. organischer nach Regnard). Charcot giebt sogar, wie bekannt, herdweise Veränderungen der Knochen zu; erweicht also der Knochen in den Epiphysen, so folgt eine Arthropathie, erweicht er in der Diaphyse, so giebt es eine Fractur.[2]) Diese Lehre wird theilweise durch die oft vorkommenden „spontanen" Knochenbrüche bei Tabes bestätigt. Es ist wahr, dass wir auch bei Gliomatose Knochenbrüchen infolge geringfügiger Ursachen begegnen (Fälle Schultze, Bernhardt, Roth), aber ihre Zahl ist noch sehr gering, und andererseits beobachtete ich in meinen Fällen eher eine starke Sclerosirung der Gelenkenden. Deshalb haben wir bis jetzt noch kein Recht, von der Knochenbrüchigkeit als von einem der Momente zu reden, welche die gliomatösen Arthropathien hervorrufen.

Sowohl in meinen Fällen, als auch in denen Anderer sind Exsudationen in die Gelenkkapsel und die periarticulären Gewebe beobachtet. Das sich schnell ansammelnde Exsudat verschwindet oft ebenso rasch, wie z. B. in meinem zweiten Falle, wo eine pastöse, myxödematöse Schwellung in der Gegend des Gelenkes deutlich aus-

1) Gazette médicale. 1880. p. 79.

2) Siehe den Brief Charcot's an Duckworth, welchen Letzterer in der letzten Sitzung der Londoner medicinischen Gesellschaft während der Discussionen, betreffend die Mittheilungen Baeker's über tabetische Arthropathien, vorlas. Transactions of the Clinical Society of London. 1885.

gesprochen war. Eine ebensolche teigige Schwellung ist auch früher von Roth und anderen Autoren beobachtet worden; sie wird nicht nur durch Oedem, sondern auch durch eine festere Infiltration bedingt; sie wird entweder schnell resorbirt, oder hält sich längere Zeit. Das grösste Exsudat fand ich in meinem dritten Fall (Fall 23), wo, nachdem ich die Gelenkkapsel geöffnet hatte, sich anstatt Eiter eine dicke, zähe, leicht blutige Flüssigkeit in grosser Quantität vorfand. In diesem selben Falle hatten sich schon früher oft grössere oder kleinere Schwellungen gebildet, welche der Kranke jedesmal selbst mit einer Scheere aufstach, wobei er, wie er sagt, nie Eiter gesehen hatte, was man ihm leicht glauben kann, da er nie aufhörte, zu arbeiten, und die Wunden merkwürdig rasch heilten. Aber natürlich ist damit die Möglichkeit einer Infection nicht ausgeschlossen, die ja bei solchen Kranken sehr nahe liegt; auch hat man Eiterungen im Gelenk, sowie in der Gegend um dasselbe nicht selten beobachtet, wie aus den oben angeführten Fällen zu ersehen ist.

Es ist bis jetzt schwer, etwas über den Ausgang der Krankheit zu sagen. Wir haben gesehen, wie lange die gliomatösen Arthropathien dauern können, und wenn sie nicht durch Eiterung complicirt werden, so können sie vielleicht bei vollkommener Ruhe und Ausschluss äusserer Insulte unbestimmt lange Zeit währen. —

Was die Diagnose anbetrifft, so ist sie in ausgesprochenen Fällen nicht schwer. Schon das Vorherrschen der Erkrankungen der oberen Extremitäten zwingt uns jedesmal, wenn wir es mit einem chronischen Leiden der Gelenke der oberen Extremitäten oder mit sogenannten spontanen Luxationen, welche ohne entzündliche Erscheinungen verlaufen, zu thun haben, auch die Möglichkeit neuropathischer Affectionen ins Auge zu fassen, und dabei hauptsächlich gliomatöser, da die tabetischen Arthropathien meist die unteren Extremitäten befallen. Nach Rotter (l. c.) kommen bei Tabes 79,6 Proc. auf die unteren Extremitäten (112 Fälle) und nur 18,7 Proc. auf die oberen. Rotter's Angaben entsprechen auch denjenigen Weizsäcker's.[1]) Ich spreche natürlich von den zweifellosen Fällen. Dort, wo sich Eiterungen und grosse Exsudate hinzugesellen, sind Fehler nicht ausgeschlossen, wie es auch mit mir der Fall war, aber dennoch scheint es mir, dass bei genauerer Bekanntschaft mit dem Processe Fehler viel seltener vorkommen werden. Die Difformität des Gelenkes, das Missverhältniss zwischen den deutlichen Veränderungen seiner Form und den entzünd-

1) P. Bruns, Beiträge zur klinischen Chirurgie. Bd. III.

lichen Erscheinungen (wenn solche vorhanden sind), seine Schlottrigkeit, die Crepitation, vollkommene oder verhältnissmässige Schmerzlosigkeit, alles dieses ist charakteristisch für gliomatöse Arthropathien. Die Neigung zu Exsudationen, Luxationen, Verlust der Knorpeldecke und intracapsuläre Brüche der deformirten Knochenenden in den grossen Gelenken der oberen Extremitäten zwingen uns, unsere Aufmerksamkeit auf den Zustand des Nervensystems zu richten. Dystrophien der Haut, Narben infolge von Verbrennungen, Spuren abgelaufener Panaritien, welche so häufig bei Gliomatose vorkommen, nöthigen uns noch mehr, das Bestehen von Gliomatose zu vermuthen.

Die Muskelatrophie der peripheren Theile der oberen Extremitäten und die dissociirte Anästhesie hauptsächlich des Temperatur- und des Schmerzgefühls dienen bis jetzt als Hauptanhaltspunkte zur Differentialdiagnose der Gliomatose. Das Vorhandensein tactiler Anästhesie schliesst (im Gegensatz zu Morvan) die Gliomatose nicht aus; nach Roth findet man sie in der grösseren Hälfte der Fälle. Es versteht sich von selbst, dass ich nicht alle möglichen Combinationen, unter denen die Gliomatose verläuft, besprechen kann, und muss ich mich in dieser Hinsicht auf die oben genannten Autoren berufen, welche sich speciell mit dem Studium der Gliomatose beschäftigt haben. Einen Moment will ich nur bei der Formel verweilen, welche Roth in seinem Berichte auf dem 2. Aerztecongress in Moskau aufstellt[1]):

1. Partielle Thermoanästhesie und charakteristische Symptome von Rückenmarksdarre (von Seiten der Augen, Verlauf des Patellarsehnenreflexes, Schmerzen, Ataxie u. s. w). — Diagnose: Tabes.

2. Partielle Thermoanästhesie und (oder) Analgesie mit charakteristischer Localisation (die obere Körperhälfte, hemiplegische Form, regionäre Vertheilung u. s. w.) und Abwesenheit der Symptome, welche nothwendig zur Diagnose der Tabes gehören. — Diagnose: Gliomatose des Rückenmarks.

3. Thermische Anästhesie der unteren Extremitäten ohne andere Erscheinungen Seitens des Bewegungsapparates und ohne Symptome des Tabes. — Diagnose zweifelhaft. — Diese Formel ist sehr bequem für praktische Zwecke, da man hauptsächlich mit Tabes dorsalis rechnen muss, bei welcher Arthropathien am häufigsten vorkommen. Viel weniger Interesse hat für uns die progressive Muskelatrophie,

1) Die Arbeiten des II. Congresses der russischen Aerzte in Moskau 1887. (Russisch.)

amyotrophische Seitensklerose, die multiple Sklerose, die spastische Paralyse und die chronische Myelitis — alles solche Leiden, welche mehr oder weniger leicht von der Gliomatose unterschieden werden können. Schwerer kann man die Pachymeningitis cervicalis hypertrophica und Lepra ausschliessen.

Auf dem XIX. Congress der deutschen Chirurgen[1]) bemerkte schon Garré in seiner Erwiderung auf Karg's Mittheilung, dass er mehrere solche, wenn auch weniger ausgesprochene Fälle gesehen, und führte unter anderen einen Fall von Erkrankung des Ellbogengelenks an, in welchem Liebermeister die Wahrscheinlichkeitsdiagnose auf Meningitis cervicalis gestellt hatte, und wo noch eine chronische Neuritis dreier Hauptäste mit Atrophie der Nervenelemente existirte. Da uns in diesem Falle ausführliche Angaben fehlen, habe ich nicht die Möglichkeit, ein endgültiges Urtheil über ihn zu fällen, kann aber nur Eins sagen, dass die Berufung Garré's auf den Fall Gombault (s. o.) nichts beweist und ihm kein Recht giebt, den Fall Karg's nicht als Syringomyelie anzuerkennen. Ich verweise auch auf Hoffmann[2]), welcher die Meningitis cervicalis für ein höchst seltenes Leiden im Vergleich zu Gliomatose hält und die erstere Form nicht nur nach ihrem Verlauf und der Reihenfolge der Erscheinungen, sondern auch nach dem Fehlen der trophisch-vasomotorischen Veränderungen an den Fingern unterscheidet.

Was die Lepra anbetrifft, so werden alle Erscheinungen durch eine echte lepröse Neuritis hervorgerufen, weshalb auch alle Veränderungen des Gefühls der Region der befallenen Nerven entsprechen; ausserdem werden sie von charakteristischen Flecken, Knoten, Exulcerationen der Schleimhäute u. s. w. begleitet. In einigen Fällen kann es sehr schwer fallen, eine Diagnose zu stellen, so dass man die Frage nur durch Kenntniss der Abstammung oder des Aufenthaltsortes des Kranken in einer leprösen Gegend entscheiden kann.[3])

Was die Therapie anbetrifft, so ist es vielleicht möglich, dass eine orthopädische Behandlung mit entsprechenden Apparaten oder dauerndes Immobilisiren durch Gypsverbände einen wesentlichen Einfluss auf den Verlauf des Processes haben und den grossen Verunstaltungen, welche in meinen Fällen vorkamen, vorbeugen könnten. Was die erste Vermuthung anbetrifft, so haben wir die Andeutung

1) Verhandlungen der Deutsch. Gesellschaft f. Chirurgie. XIX. Congress.

2) Volkmann's Sammlung klin. Vorträge. Neue Folge. Nr. 20.

3) Morrow, Journal of cutaneous and genito-urinary diseases. 1890. No. 1. Centralblatt für Chirurgie. 1891. Nr. 18.

Beely's [1]), betreffend Tabes dorsalis: der Kranke konnte nur Dank des Apparates gehen. Auch ich hatte die Möglichkeit, einen Kranken mit tabetischer Arthropathie des Kniegelenkes zu beobachten, bei dem der Apparat das Leiden so günstig beeinflusste, dass er nicht nur gut gehen konnte, sondern auch das Exsudat im Kniegelenk sich bedeutend verminderte. Wenn in meinen Fällen von Gliomatose die Bewegungen im Ellbogengelenk durch Apparate nur auf Beugung und Streckung eingeschränkt worden wären, so wären vielleicht keine so grossen Verunstaltungen entstanden. Natürlich kann nur die Zukunft unsere bescheidenen Erwartungen in dieser Hinsicht rechtfertigen.

Jede Complication des Processes, z. B. Eiterung, wird nach allgemeinen Regeln behandelt. Schwerer ist es, eine Meinung bezüglich operativer Eingriffe auszusprechen. Wie wir gesehen haben, verlaufen diese Eingriffe sehr gut, und deshalb könnte man gewisse Operationen in der Form von Arthroplastik, d. h. Resection der hervorstehenden Höcker und Fortsätze, Entfernung abgebrochener Knochenstücke für indicirt halten. Bei Schlottergelenk könnte auch Arthrodese angewendet werden. Aber eine endgültige Meinung in dieser Hinsicht ist nur nach Vervollständigung der Casuistik möglich.

Aus dem Gesagten erlaube ich mir folgende Schlüsse zu ziehen:

1. Bei Gliomatose (Syringomyelie) des Rückenmarks beobachtet man oft Erkrankungen der Gelenke.

2. Im Gegensatz zu Tabes entwickeln sie sich hauptsächlich in den oberen Extremitäten.

3. Dem zu Grunde liegenden Processe entsprechend, verlaufen die gliomatösen Arthropathien höchst chronisch und in einigen ausgesprochenen Fällen mit dem Charakter von Arthritis deformans.

4. Für gliomatöse Arthropathien, sowie für tabetische ist eine mehr oder weniger ausgesprochene Analgesie charakteristisch.

5. Ihrem anatomischen Charakter und klinischen Verlaufe nach können diese Arthropathien leicht erkannt werden.

6. Immobilisation des Gelenkes in den früheren Stadien der Krankheit und operative Eingriffe in den späteren und stark entwickelten Fällen werden durch die Eigenthümlichkeit des Processes an und für sich bedingt.

1) Deutsche med. Wochenschr. 1885. S. 870.

Verzeichniss der Abbildungen.

Fig. 1. Mein 1. Fall, A. J. (Fall 21). Luxation im Schultergelenk mit Atrophie der anliegenden Muskeln. Die Veränderungen im Ellbogengelenk sind bei dieser Lage der Extremität nicht zu bemerken. Charakteristische Stellung der Hand mit Atrophie der Muskeln des Thenar und Hypothenar.

Fig. 2. Oberes abgebrochenes Ende des Olecranon; seine vordere Fläche ist mit fibrösen Massen bedeckt, der Knorpel ist geschwunden. Das Olecranon ist stark verändert, excavirt und verbreitert. 0,9 der natürlichen Grösse. (Fall 21. A. J.)

Fig. 3. 1. Fall, A. J. (Fall 21). Die obere Fläche des resecirten unteren Endes des Humerus. Links a. abgeschliffener Rand der vorderen Fläche; fast die ganze Substantia corticalis ist geschwunden. Rechts b. sclerosirter Rand der hinteren Fläche.

Fig. 4. Mein 2. Fall, N. S. (Fall 22). Erkrankung des linken Ellbogengelenks. Die Photographie ist vor der Operation gemacht, nachdem die Schwellung der Weichtheile sich bedeutend vermindert hatte. Luxation des rechten Handgelenks. Charakteristische Stellung der Finger beider Hände.

Fig. 5. 2. Fall, N. S. Oberes Ende der Ulna. Nur in der Mitte sieht man noch kleine Reste der Knorpeldecken der vorderen Fläche. Links (a) der innere Rand. Rechts (b) der stark verdickte äussere. Das ganze Ende ist stark sclerosirt. 0,73 der natürlichen Grösse.

Fig. 6. 2. Fall, N. S. Unteres Ende des Humerus von hinten. Links der stark hervortretende äussere Condylus. 0,77 der natürlichen Grösse. (Fall 22.)

Fig. 7. 3. Fall, P. K. (Fall 23). Oberes Ende des stark verunstalteten Olecranon. In der Mitte Substanzverlust. 0,85 der natürlichen Grösse.

XXII.

Beitrag zur operativen Behandlung des Mastdarmkrebses.

Von

Dr. Benno Schmidt.

(Mit 5 Abbildungen im Text.)

Mit einer neuen Operationsmethode geht es heutzutage nicht selten so, wie mit einem neuen Arzneimittel: jener, wie diesem werden alle erdenklichen Vorzüge vor den bisherigen nachgerühmt, und so wirft mancher Operateur, mancher Arzt das Alte und Langgeprüfte über Bord zu Gunsten eines Neuen, noch wenig Bewährten.

Die älteren Methoden der Operationen bei Mastdarmkrebs gehen sämmtlich vom Perineum aus und spalten entweder, oder umschneiden den After, um am Rectum in die Höhe zu gelangen. Durch die knöcherne Umfassung dieses Gebietes ist freilich die Zugänglichkeit zu irgend höher sitzenden Neubildungen erschwert. Dieser Umstand wurde Anlass, durch Wegnahme des Steiss- und von Theilen des Kreuzbeines die höheren Partien des Mastdarmes von hinten zugänglich zu machen (Kocher, Kraske, Bardenheuer). Die Absicht ging dabei dahin, nicht nur das kranke, oft sehr hoch gelegene Stück des Mastdarmes, sondern auch das periproctale Fettgewebe und die darin liegenden Krebsknoten sicherer entfernen, kurz, möglichst im Gesunden operiren zu können. Es ist kein Zweifel, dass dieser Zweck durch die genannten Operationsverfahren besser erreicht wird, als durch frühere Methoden, wenngleich in der Hälfte meiner Operationsfälle ein Recidiv auftrat, und auch in den aus der Literatur gesammelten Fällen sich ein gleicher Misserfolg in etwa einem Drittheile der operirten Fälle ergab. Dieses Schicksal Krebskranker wird nicht früher gebessert werden, als bis die Aerzte sich zeitiger, als es sonst geschieht, dazu entschliessen, ihre Kranken auf die Operationsnothwendigkeit aufmerksam zu machen, oder sich überhaupt dazu herbeilassen, bei Kranken, welche über sogenannte Hämorrhoidalbeschwerden klagen, den Finger in den Mastdarm einzu-

führen. Auch da, wo rebellische „Diarrhöen" sich zeigen, welche bei genauerer Betrachtung nur in häufigen Abgängen von Schleim und Serum bestehen, kann, wie es schon von v. Volkmann geschehen, nicht nachdrücklich genug zu einer Digitaluntersuchung gerathen werden.

Eine andere Frage ist, in welcher Weise nach der sacralen Methode die definitive Heilung sich gestaltet. Man hat sich hierin mancherlei Hoffnungen hingegeben, welche bis heute nur in den seltensten Fällen sich erfüllt haben mögen, obwohl die zerstreute Literatur recht zuverlässige Auskunft nicht giebt. Es lag nahe, nach Exstirpation der kranken Mastdarmstrecke den oberen Stumpf mit dem unteren circulär durch Naht zu vereinigen. Auch ich habe dies, aber ohne den gewünschten Erfolg, versucht. Oberhalb der Verbindung beider Stücke trat eine Retention des Darminhaltes ein, welche geradezu mit Gewalt nach der Umgebung hin sich Luft machte. Wehe, wenn man auch die äusseren Bedeckungen geschlossen hatte! Nach dem Vorbilde Anderer begnügte ich mich in späteren Fällen damit, die beiden Stümpfe nur in ihrem vorderen Umfangstheile zu vernähen, nach hinten aber eine Oeffnung zu lassen; von Anderen weiss ich, dass sie sich lediglich auf das Herabziehen des oberen Stumpfes beschränkten, allenfalls auf Befestigung desselben durch ein paar Situationsnähte, im Uebrigen aber darauf rechneten, „dass sich die beiden Enden bei Vernarbung der Wunde zusammenfinden werden". In der That habe ich in einem meiner Operationsfälle diesen günstigen Verlauf beobachtet, freilich unter Hinterlassung einer ringförmigen Strictur, die nachmals zur Bildung einer Fistel, durch welche noch heute Luft und zuweilen etwas Koth entweicht, Anlass gab. Zudem ist nicht ausgeschlossen, dass die Strictur sich noch weiterhin verengt. In allen übrigen Fällen habe ich den Eindruck erhalten, dass das Endresultat die Bildung eines widernatürlichen Afters oder mindestens einer ziemlich weiten Kothfistel an Stelle des exstirpirten Schwanzbeines ist. Dieser widernatürliche After zeigt sogar alle die Unarten, welche ihm an anderen Stellen anhaften. Ist der Stuhl gebunden und geformt, so geht wohl ein grösserer Theil oder fast aller Koth über die widernatürliche Oeffnung hinweg und nimmt seinen Austritt durch den natürlichen After; sobald aber die Kothmassen breiig oder dünn sind, nehmen sie ihren Ausweg durch den widernatürlichen After.

Unterhalb der Austrittsöffnung (Kothfistel oder widernatürlicher After) verengt sich das abwärtige Mastdarmstück entweder zu einer narbigen Strictur in nächster Nachbarschaft der widernatürlichen

Oeffnung, oder in seiner ganzen Länge bis zur vollständigen Obsolescenz. Dieses Vorkommen habe ich bei einem Kranken Friedrich beobachtet, trotz wiederholter Bemühungen, den Canal gangbar zu erhalten.

Das obere Darmrohr neigt zum Prolaps. Im ausgesprochensten Maasse bis zu Fingerlänge war dies bei demselben Operirten Friedrich der Fall. Es wurde hier nöthig, einen T-förmigen Verschlussapparat, nach Art des Scarpa'schen Bruchbandes für Perinealbrüche, zu tragen.

Auch in meinen bestgeheilten Fällen hat die Verstümmelung durch Wegnahme des Steiss-, bezw. eines Theiles des Kreuzbeines sehr lästige Behinderung beim Sitzen und Gehen hinterlassen.

Hiernach bleibt für die Kraske'sche Operation nur die grössere Sicherheit und Leichtigkeit der Entfernung alles Krankhaften, ein Vorzug, welcher nicht gering geschätzt werden soll, an den man aber nicht weitere übertriebene Lobsprüche anknüpfen sollte. Auch von anderer Seite (Bloch) wird gegen die sacrale Methode der Einwand gemacht, dass sie ein grosser, gewissermaassen verstümmelnder Eingriff ist, und dass man die definitiv functionellen Resultate nach ihr noch nicht kennt.

Einer grösseren Gefährlichkeit kann ich die sacrale Methode nicht beschuldigen. Von meinen Operirten ist, auch wenn der Peritonealsack geöffnet worden war, keiner an den Folgen der Operation gestorben. Wo der Tod eintrat, geschah es nach Monaten oder Jahren infolge Recidivs und allgemeiner Kachexie.

So ist es gekommen, dass ich für die Fälle, wo das Krebsgeschwür nicht zu hoch sitzt oder zu hoch hinauf reicht, immer wieder zu einer perinealen Operation zurückgekehrt bin; und unter diesen möchte ich der Lisfranc'schen den Vorzug vor anderen geben. Von der Mehrzahl der anderen Chirurgen wird sie in der Regel nur in denjenigen Carcinomfällen benutzt, wo das Geschwür bis zum Afterrand reicht. Sie ist aber mit demselben Vortheil verwendbar, wenn die krankhafte Entartung oberhalb des Sphincter, ja bis zu einer Entfernung von 3—5 Cm., beginnt.

Die Fälle, in denen ich nach Lisfranc operirt habe, waren: nur ein Carcinoma recti, welches innerhalb der Afteröffnung begann und nach aussen sowohl, als nach innen, sowie nach und nach über den ganzen Umfang des Afters und unteren Theiles des Rectum sich verbreitet hatte; viermal ein rundes (thalergrosses) krebsiges Geschwür, verschieden hoch über dem Aftereingange beginnend und dreimal den vorderen, einmal den hinteren Umfang des Mastdarmes einnehmend; einmal eine circuläre krebsige Entartung des Mast-

darmes, deren unterer Rand 3 Cm. oberhalb des Sphincter gefühlt und welche irrthümlicher Weise für ein Geschwür gehalten wurde, welches nur den hinteren Umfang des Rectum einnähme, weil man am vorderen Umfange nicht einmal den unteren Rand des Geschwüres erreicht hatte.

Bei dem bis auf die Perinealhaut übergreifenden Geschwüre wurde die Aftergegend circulär umschnitten.

Bei höher sitzendem Geschwür, und insbesondere, wo es nicht den ganzen Umfang des Rectum umgreift, wurde, je nach dem Sitze des Geschwüres, nur der vordere oder hintere Umfang des Afters umschnitten, wie es in Fig. 1 und 2 angedeutet ist.

Fig. 1.

Fig. 2.

Sobald der Schnitt in das perirectale Fettgewebe gelangt ist, wird die Mastdarmwand stumpf mit dem Finger oder Scalpellstiele oder, wo Stränge sich zeigen, welche der stumpfen Gewalt nicht weichen, mit Scalpell oder Scheere von der Umgegend abgetrennt. Am leichtesten gelingt dies am hinteren Umfange, während beim Ablösen der vorderen Mastdarmwand beim Manne die Schonung der Harnröhre besondere Vorsicht erheischt. Natürlich wird man bei der Frau ebenso die Verletzung der Vagina vermeiden, doch habe ich in einem Falle, wo die hintere Vaginalwand infolge mangelnder Aufmerksamkeit eingeschnitten wurde, keine Nachtheile davon beobachtet; nachdem die Vaginalwunde vernäht war, wurde die vordere Mastdarmwand herabgezogen und nach ihrer Befestigung am Afterumfange eine fernere Verunreinigung der Vaginalwunde vermieden. Sobald die Ablösung der Mastdarmwand bis in die Höhe des oberen Randes der Neubildung vorgedrungen ist, kann, z. B. bei hinterem Sitze des Krebsgeschwüres, die ganze erkrankte Wandung durch Einführung des Zeigefingers in das Mastdarmrohr und des Daumens in die Wundhöhle gefasst und herab- oder beliebig nach der einen oder anderen Seite gezogen werden (Fig. 3). Die Anwendung Musseux-scher Zangen wurde möglichst vermieden, da sie gar leicht ausreissen und dann die Grenze des Krankhaften schwerer controlirbar wird.

Nunmehr schiebt man eine grosse Cowper'sche Scheere mit der einen Branche an den im Darme befindlichen Zeigefinger, mit der anderen am Daumen ausserhalb des Rectum in die Höhe, durchschneidet den Sphincter und die abgelöste Mastdarmwand bis in die

Nähe des unteren Geschwürsrandes und umschneidet mit kleinen Scheerenschlägen in gehöriger Entfernung von dem Geschwürsrande oder der fühlbaren Infiltration nach und nach den Umfang des Krebsgeschwüres. Schritt für Schritt kann ein durchschnittenes, stärker blutendes Gefäss am oberen Wundrande gefasst, vorläufig aber ununterbunden gelassen, Blu-

Fig. 3.

tungen aus dem zu exstirpirenden Darmstück aber durch die fassenden Finger zeitweise comprimirt werden. Auch erweist es sich manchmal zweckmässig, durch eine eingelegte Fadenschlinge den zurückweichenden oberen Wundrand zu sichern. Sobald man die Mitte des oberen Umfanges der Neubildung überschritten hat, wird dieselbe immer beweglicher, so dass man unter einem zweckmässigen Zuge der fassenden Finger nun auch am jenseitigen Rande der Neubildung dieselbe in der Richtung von oben nach abwärts umschneiden und endlich auf der anderen Seite des Zeigefingers am Sphincterrande nach aussen gelangen kann. Es wird hierdurch ein Stück der Mastdarmwand excidirt, wie es Fig. 4 schematisch darstellt.

Als in dem oben erwähnten Falle einer circulären Erkrankung des Rectum bemerkt wurde, dass das Geschwür nicht blos an der hinteren Wand sitze, sondern höher oben auf die vordere Wand übergreife, konnte mit denselben Manipulationen, wie in den früheren Fällen, alles Krankhafte so entfernt werden, dass eine Strecke der vorderen Mastdarmwand und des ihr zugehörigen Sphinctertheiles erhalten blieb, höher oben aber in einer mehrere Centimeter hohen

Strecke das Mastdarmrohr ringförmig excidirt wurde, wie es schematisch in Fig. 5 *a b* dargestellt ist.

Der obere Wundrand des Mastdarmdefectes lässt sich nun ohne Weiteres an den eingelegten Fadenschlingen herabziehen, wenn er nicht schon bei der Excision der Neubildung, wie es gewöhnlich geschieht, dem Zuge der fassenden Finger gefolgt war. Er wird an Stelle des fehlenden Sphincterabschnittes in die Afteröffnung eingenäht.

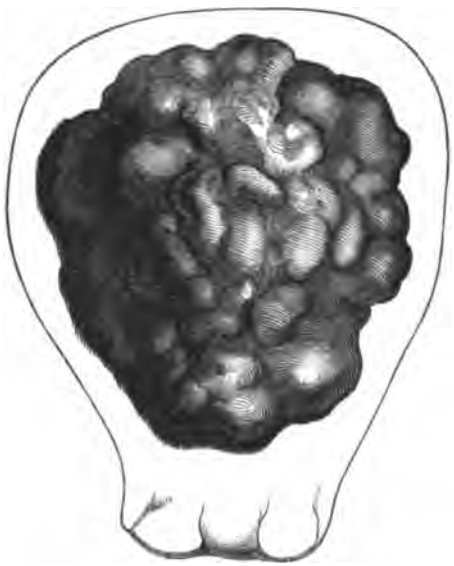

Fig. 4.

Bei Beobachtung dieses Verfahrens wird der Sphincterenschnitt im Beginne der Operation entbehrlich. Zwar kann man die Neubildung nicht, wie bei dem Sphincterenschnitt, gleich anfangs zu Gesicht bekommen, aber mit gleicher, wenn nicht grösserer Sicherheit unter Leitung des fühlenden Fingers alles Krankhafte entfernen. Die Blutung während des Actes der Ablösung des Mastdarmes von seiner Umgebung ist sehr gering und leicht zu beherrschen. Die Blutung während des Actes der Umschneidung der Neubildung in der abgelösten Mastdarmwand ist mir jeder Zeit geringer erschienen, als bei der Excision eines Stückes der Mastdarmwand, wenn dieselbe noch mit ihren Umgebungen im Zusammenhange war.

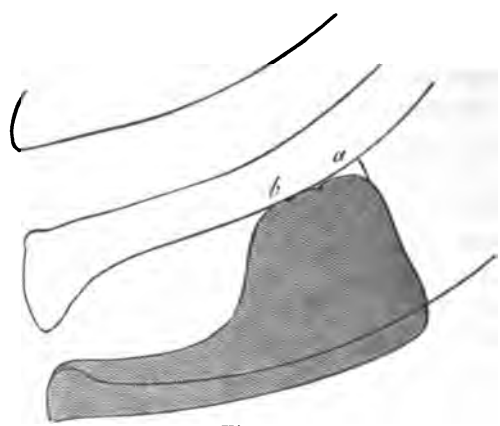

Fig. 5.

Der Aftereingang setzt sich nach vollendeter Heilung zusammen aus dem erhaltenen Theile der früheren Aftermündung und aus einer

halbzirkelförmigen Narbe an der Stelle des herabgenähten Mastdarmstückes. Hierdurch wird einmal die Bildung einer ringförmigen Strictur am Afterausgange, wie sie bei circulärer Umschneidung des Afters beobachtet wird, vermieden, anderntheils der willkürliche Verschluss des Afters durch die Functionirung des erhaltenen Sphincterentheiles ermöglicht, so dass die Geheilten nachmals über die Leistungsfähigkeit ihres Afters wenig Klage hatten.

In dem letztgeschilderten Falle von circulärer Resection (Fig. 5) trat auch in der höher oben gelegenen circulären Narbe eine Stricturirung nicht ein, offenbar deshalb nicht, weil nach Vereinigung des oberen Stumpfes mit der erhaltenen vorderen Mastdarmwand und Herabnähen des hinteren Wundumfanges in der Afterhöhe die Narbe nicht quer, sondern schräg nach hinten absteigend das Rectum durchsetzte. Dies könnte zu der Erwägung führen, ob es nicht zweckmässig wäre, auch bei der nach andersartigen Methoden ausgeführten Mastdarmresection einen Theil des Umfanges des oberen Stumpfes bis herab in die Höhe des Aftereinganges zu führen und dort zu vernähen, weil dadurch eine quere ringförmige Narbe vermieden würde.

Hiernach lässt sich der Werth der sacralen und perinealen Methode dahin präcisiren, dass die sacrale Methode die grössere Möglichkeit der Entfernung alles Kranken, insbesondere auch der hochsitzenden Carcinome schafft, die perineale aber bessere functionelle Resultate bietet. Dadurch wird man auf den Gedanken hingeleitet, beide Methoden zu combiniren, d. h. bei der Resection den Mastdarm gleichzeitig mit horizontalem und verticalem Schnitte zu durchsetzen, um einer circulären Vernarbung vorzubeugen. Sicher bin ich nicht der Erste, noch weniger der Einzige, welcher diesen Gedanken gehabt hat, habe aber durch die Zusammenstellung meiner Fälle etwas zur Lösung der hier einschlagenden Fragen beitragen wollen.

XXIII.

Zur Verhütung des Cretinismus und cretinoider Zustände nach neuen Forschungen.

Von

Theodor Kocher

in Bern.

(Hierzu 5 Abbildungen im Text und Tafel XV.)

Einleitung.

Wenn wir über die Verhütung des Cretinismus nach neuen Forschungen uns orientiren wollen, so ist es nöthig, einerseits genau festzustellen, was wir mit dem Worte Cretinismus gegenwärtig bezeichnen, und welches die Erfolge der bisherigen Bemühungen zur Heilung und Verhütung des Uebels gewesen sind. Wir werden zu zeigen haben, dass wir den Begriff des Cretinismus enger fassen, als es bislang in der Regel geschah, wenigstens in der Mehrzahl früherer Publicationen. Dass man bei den ersten Beschreibungen des Cretinismus nicht ein specifisches Krankheitsbild aus verwandten Zuständen herausfinden konnte, liegt auf der Hand, obschon gerade die frühesten Beschreibungen, wie sie aus dem 16. und 17. Jahrhundert uns überliefert sind, sich noch am reinsten mit der echten Form des Cretinismus befassen. Denn die ersten Beobachter, wie Josias Simmler[1]), Felix Plater[2]), entnahmen ihre Beschreibungen dem Studium verhältnissmässig eng begrenzter Cretinenherde, wo überwiegend diejenige Noxe zur Wirkung kam, die wir jetzt als die Grundlage für die Entwicklung des echten Cretinismus ansehen müssen, nämlich die Schädlichkeiten, welche Erkrankungen der Schilddrüse herbeiführen. Die Beschreibungen der oben genannten Autoren beziehen sich auf das Wallis.

Es ist durchaus nicht ersichtlich, ob die „Beati“ und „Innocentes“, welche in alten Testamenten und Kirchenbüchern aus dem 15. und 16. Jahrhundert (Köstl) Erwähnung finden, sich auf Formen des echten Cretinismus und nicht blos auf Idioten ganz im Allgemeinen beziehen.

---

1) Descriptio Valesiae. 1574. 2) Observationes. Basil. 1614.

Aehnliches lässt sich von den Beobachtungen des Holländers P. van Foreest[1]) im Veltlin aus der 2. Hälfte des 16. Jahrhunderts sagen, aber zum grossen Theil auch noch von denjenigen aus dem 17. und ganzen 18. Jahrhundert überhaupt. Was Wagner, Scheuchzer, Zimmermann, der grosse Haller[2]) uns berichten, ist wesentlich dem Studium des Leidens aus ganz beschränkten und intensiven Krankheitsherden entnommen, und in noch höherem Maasse gilt dies von den Schilderungen von de Saussure[3]) aus dem Aostathal, Ramond de Carbonnières[4]) aus den Pyrenäen und Fodéré's[5]) aus der jetzigen Maurienne. Wenn auch in Bezug auf Herkunft der Cretinen und ihre Beziehung zu anderen Krankheiten schon allerlei subjective Deutungen mit unterlaufen, so steht doch die einfache Beschreibung im Vordergrund der erwähnten Mittheilungen. Dieselben haben den Erfolg gehabt, die allgemeine Aufmerksamkeit auf die Cretinenfrage zu lenken, und Anlass geboten, auch entfernt von den Hauptherden in viel grösserer Verbreitung mehr oder weniger schwer mit dem Leiden behaftete Individuen aufzufinden. Es kann nicht unsere Aufgabe sein, aller der hochverdienten Männer zu gedenken, welche sich seither mit dem Gegenstande beschäftigt und sich um dessen Kenntniss verdient gemacht haben. St. Lager[6]) füllt mit der blossen Zusammenstellung der Literatur über Kropf und Cretinismus 22 enggedruckte Druckseiten. Eine Uebersicht giebt das rühmlichst bekannte Handbuch der historisch-geographischen Pathologie von August Hirsch.

Man weiss jetzt, dass der Cretinismus so gut wie der Kropf über die ganze Erde verbreitet ist, und St. Lager bringt Zahlen über die gegenwärtige Ausdehnung des Uebels bei (1867), welche geeignet sind, die Wünschbarkeit energischen Vorgehens zur Bekämpfung des Uebels ins rechte Licht zu stellen. Allerdings sind bei diesen Zahlen fast immer die Idioten überhaupt, mit Einschluss namentlich der Taubstummen, in dem gleichen Rahmen zusammengefasst. Wir erwähnen nur, dass Baillarger die Zahl der Idioten und Cretinen in Frankreich noch gegenwärtig (1873) auf 120000 berechnet.

Noch erschreckender sind die Verhältnisszahlen, welche von

1) Opera omnia. Frankfurt 1660.
2) Nov. comment. Göttingen 1771.
3) Voyages dans les Alpes. Genève 1779.
4) Strassburg 1789.
5) Turin 1792.
6) Etude sur les causes du cretinisme et du goitre endemique. Paris 1867.

Köstl für Steiermark, von der sardinischen Commission für die Maurienne, von Göhlert für Graz und Umgebung, von Rösch für Württemberg u. s. w. aufgestellt wurden, wo das Verhältniss der Idioten zu den Bewohnern einzelner Gemeinden bis auf 1:7 ansteigt.

Wenn wir uns fragen, was in unserem Jahrhundert, wo erst das allgemeine Interesse einen höheren Grad erreicht hat, für Heilung und Verhütung des Uebels geschehen ist, so darf man mit Genugthuung anerkennen, dass Regierungen und gemeinnützige Gesellschaften mit Einzelnen gewetteifert haben, um durch eingehende Studien die Mittel zur Abhülfe kennen zu lernen, und nach Maassgabe der dadurch gewonnenen theoretischen Anschauungen Einrichtungen zur Bekämpfung des Uebels getroffen haben. Die Regierungen der die Hauptherde des Cretinismus umfassenden Länder haben in grossem Maassstab statistische Erhebungen machen lassen, und die grossartigen Werke der zu diesem Zwecke ernannten Commissionen, der sardinischen zuerst, dann der französischen, österreichischen, sächsischen (Iphofen), zeugen von den Anstrengungen, die in den letzten Jahrzehnten gemacht worden sind.

Dass alle diese Bemühungen grosse praktische Erfolge zu verzeichnen haben, steht ausser Zweifel; allein wenn wir uns fragen, in welcher Richtung hauptsächlich Nutzen gestiftet wurde, so scheint es ebenso sicher, dass nicht sowohl auf eigentlich therapeutischem Wege, als durch fortschreitende Civilisation dasjenige erreicht worden ist, was an Fortschritten zu Stande kam. Das geht deutlich hervor aus der Thatsache, dass die nicht geringe Zahl von Anstalten, welche geschaffen worden sind, an Heilerfolgen nichts erreicht, ja gründlich Fiasco gemacht haben, sobald sie sich die Heilung der unglücklichen Cretinen zum Hauptziel setzten. Keine Anstalt ist in dieser Hinsicht so bekannt und so berühmt geworden, als diejenige des Dr. Guggenbuhl auf dem Abendberg. Aber die kurze Dauer derselben hat gelehrt, dass man sich in den vermeintlichen Heilungen gründlich getäuscht hatte. Alle Anerkennung verdienen diese wichtigen Einrichtungen zur Verpflegung und menschenwürdigen Versorgung der Cretinen und Idioten überhaupt und haben in dieser Hinsicht grossen Segen gestiftet. Aber der wirkliche Fortschritt hat doch wesentlich darin bestanden, dass man die Ausbildung des Cretinismus zu seinen hässlichsten und weitgediehensten Formen unmöglich gemacht hat dadurch, dass die Herde des Cretinismus bekannt und zugänglich gemacht wurden, und dass eine grosse Zahl sanitärer und wirthschaftlicher Verbesserungen ein-

geführt werden konnte, sobald einmal das Licht der Civilisation in die dunklen Alpenthäler hineinzuleuchten begann. Es ist grossartig, was hier die Civilisation gewirkt hat: der Cretinismus hat an einzelnen Orten in ganz erheblichem Maasse abgenommen oder, um der Wahrheit näher zu kommen, hat ganz erheblich mildere Formen angenommen, so dass man die hässlichsten Erzeugnisse desselben selten mehr zu Gesicht bekommt. Man darf freilich nicht der „Civilisation" überhaupt Erfolge gutschreiben, welche ihr nicht zukommen. Hierfür vorläufig blos ein Beispiel: Köstl weist auf die Berichte der sardinischen Commission hin hinsichtlich der beiden in das Aostathal mündenden Seitenthäler von Challant und Gressoney. Beide Thäler haben die gleichen meteorologisch-tellurischen Verhältnisse, dieselbe Vegetation aufzuweisen, beide „dasselbe" Gletscherwasser mit übereinstimmenden chemischen Bestandtheilen. Der Unterschied ist blos der, dass die mit Kropf und Cretinismus behafteten Thalbewohner von Challant Viehzucht und Ackerbau treiben, schlechte und unreinliche Wohnungen haben und jede Erziehung vernachlässigen, die von obigen Uebeln völlig verschonte Bevölkerung von Gressoney dagegen sehr industriös ist, reinlich, zweckmässig lebt, für die Armen und für Kindererziehung sorgt. Diese weiter vorgeschrittene Civilisation sei die Erklärung für das Fehlen des Cretinismus. Schon St. Lager macht auf den capitalen Unterschied aufmerksam, dass die Bewohner dieser Thäler keineswegs das Wasser des gemeinsamen, blos in 2 Arme getheilten Flusses, sondern Quellwasser hatten, und dass dieses Quellwasser in den beiden Thälern eine andere chemische Zusammensetzung zeigt. Die geologische Bodenformation sei nach den Nachweisen von Sismonda in beiden Thälern verschieden. Man ist deshalb a priori berechtigt, die grössere Rührigkeit und höhere Culturstufe der Bewohner von Gressoney, soweit dieselbe vorhanden ist, ebensowohl als eine Folge besserer körperlicher und geistiger Entwicklung aufzufassen und letztere den günstigeren Boden- und Trinkwasserverhältnissen zuzuschreiben. Rein localen Verhältnissen also verdanken sie, wie im Verlaufe unserer Besprechung sich ergeben wird, das Fehlen von Kropf und von cretinischer Entartung.

Dass die Zahl der Cretinen in der Tarantaise, Maurienne (nach Bericht der sardinischen Commission), in Visp (Berchtold), in den unteren Stadttheilen Freiburgs im Uechtland (Schubert), in Steiermark (Köstl) erheblich sich vermindert hat, ist auch nicht blos der weitergediehenen Civilisation im Allgemeinen, sondern demjenigen Antheil zuzuschreiben, welcher sich als „Eindämmung der Wässer",

„Entsumpfung der Moräste", „Regulirung der Palten in Steiermark", Sorge für gute Trinkwasserzufuhr als der wichtigste Factor für die Verhütung des Cretinismus ergiebt, wie im Folgenden gezeigt werden soll. Wir wollen dabei durchaus nicht in Abrede stellen, dass auch die blosse erzieherische Einwirkung eine Rolle bei Verhütung der ärgsten Formen des Cretinismus spiele. Dass ein Cretin auf die Stufe eines „Thier- oder gar Pflanzenmenschen" herabsinkt, beruht mit auf hochgradiger Vernachlässigung aller erzieherischen Einwirkungen, und es ist auffällig genug, dass auch bei dem künstlich erzeugten Cretinismus, wie wir zu zeigen haben werden, die schwersten Formen Individuen betreffen, deren geistige Fähigkeiten schon früher mangelhaft ausgebildet waren, oder welche nach Auftreten der Krankheit keine menschenwürdige Pflege mehr genossen. Aber von einer Verhütung auch den gelinden Formen des Cretinismus durch blos erzieherische Einwirkung und geistige Einflüsse ist gar keine Rede.

Um nun zu zeigen, auf was es ankommt, wenn wir auch mit diesen noch jetzt weitverbreiteten Formen von Cretinismus fertig werden wollen, dürfen wir es uns nicht versagen, erst die Schilderungen zu reproduciren, welche uns die besten neuesten Beobachter über die Erscheinung des Cretinismus an Orten intensiver Endemie hinterlassen haben. An diese erst werden wir den Vergleich anknüpfen können mit denjenigen Krankheiten, deren Studium das Wesen auch des endemischen Cretinismus aufgedeckt und damit die wesentlichen Hülfsmittel zur definitiven Ausrottung des Uebels an die Hand gegeben hat.

Entstehung des Cretinismus.

Was man im Allgemeinen unter Cretinismus versteht, ist bekannt, obschon man nicht einmal über die Herleitung des Namens vollkommen aufgeklärt ist.[1]) Die Combination geistiger und körperlicher Verkümmerung ist dasjenige Moment, auf welches sich die Definition stützen muss, obschon auch dies einen noch zu weiten Begriff giebt. Man hat mit Unrecht alle möglichen Formen mangelhafter Entwicklung des menschlichen Körpers und Geistes mit in den

1) Es wird hergeleitet von Chrétien (christiani ist die früher gebrauchte lateinische Bezeichnung), weil man wohl, wie mit den Ausdrücken Beati und Innocentes, die Unverantwortlichkeit, daher Sündlosigkeit damit hervorkehren wollte. Andere leiten von Creta, Kreide, wegen der kreideweissen Haut hochgradiger Cretinen, ab.

Begriff des Cretinismus hinübergezogen; man braucht aber als Sammelnamen am besten den Ausdruck Idiotie.

Der Albinismus[1]) (Leukäthiopie, Kakerlaken) muss vorläufig vom echten Cretinismus gesondert betrachtet werden, obschon er so gut wie die Taubstummheit in Begleitung desselben auftritt und dadurch bestimmte verwandtschaftliche Beziehungen bekundet. Es kommen ja auch bei Cretinismus Störungen der Pigmentbildung und Pigmentablagerung vor.

Alle die Zuständeformen von mangelhafter geistiger Entwicklung, welche auf bestimmte Erkrankungen des Gehirns im Fötalleben oder in den Kinderjahren beruhen, sind auszuschalten: so die fälschlich sogenannte spastische Spinalparalyse und der Hydrocephalus, die Epilepsie mit ihren Folgezuständen. Der Blödsinn, welchem die Mikrocephalie zu Grunde liegt, gehört ebenfalls nicht in den Bereich unserer Betrachtung.

Ganz besonders ist darauf zu achten, dass man nicht die Taubstummheit in ihren mannigfaltigen Formen ohne Weiteres mit dem Cretinismus zusammenwerfe. Sicherlich hat die Taubstummheit eine sehr nahe Beziehung zu unserem Gegenstande. Darüber belehrt schon das parallele und sehr häufig gleichzeitige Vorkommen beider Affectionen, sowohl dem Orte nach, als innerhalb derselben Familien. Aber trotz aller nahen ursächlichen Verwandtschaft (siehe bei den Ursachen des Cretinismus unsere Anschauung hierüber) ist das reine Bild eines einfach taubstummen Menschen ein so wesentlich von demjenigen eines Cretins in seiner typischen Form verschiedenes, dass es nicht gestattet ist, die Charaktere beider Krankheiten mit einander zu vermischen, wenn schon mit die besten Beobachter dies allerdings zum Schaden ihrer Schilderungen gethan haben. Wir können nichts Besseres thun, als zur Präcisirung der Anschauungen aus den vorzüglichen Schilderungen von Rösch[2]) und Maffei[3]) 2 Haupttypen von Cretinen herauszuheben. Diese trefflichen Beobachter haben uns über die hochgradigsten Formen des angeborenen Cretinismus classische Schilderungen hinterlassen, und nur der Umstand trübt die Richtigkeit derselben einigermaassen, dass sie andere Formen der Idiotie, namentlich die Taubstummheit, zu wenig streng abtrennen.

Die 2 Typen, welche wir unter Mitbenutzung unserer eigenen Untersuchungen kurz zu charakterisiren versuchen wollen, sind diejenigen,

1) Er wurde von Troxler (Der Cretinismus u. s. w. Zürich 1836) dem Cretinismus untergeordnet.

2) Untersuchungen über den Cretinismus. Erlangen 1844.

3) Der Cretinismus in den Norischen Alpen. Erlangen 1844.

welche man gar nicht mit Unrecht als die des Thiermenschen und in der schlimmsten Form als Pflanzenmenschen bezeichnet hat. [1]) Bei der ersteren Form sind alle Lebensäusserungen, welche dem Cretin noch geblieben sind, durchaus auf der Stufe des Thieres, seines Instinkts, seiner Bildungsfähigkeit, und es ist leicht, sich zu überzeugen, dass ein gut dressirter Hund im Stande ist, Alles das zu leisten, was sich von diesen verkümmerten menschlichen Geschöpfen anführen lässt.

Auf der tiefsten Stufe führt der Cretin de facto ein rein pflanzliches Leben, welches sich in keiner Weise über die Lebensthätigkeiten der Pflanze erhebt.

Was die äussere Erscheinung bei der ersten Stufe anlangt, so frappirt ausnahmslos die mangelhafte körperliche Entwicklung. Maffei fand bezüglich der Körperhöhe unter 25 Fexen, wie er sie nennt, 22 unter 4½ Pariser Fuss Körperlänge, trotz erwachsenen Alters, eine nicht kleine Zahl nicht über 3′ hoch. Die 3 Fälle, welche er als über 5′ Länge darbietend angiebt, gehören nach unserer Ansicht nicht in die Kategorie reiner Cretinen. [2]) Neben der Kleinheit fällt die Dicke des Körpers oder, besser gesagt, einzelner Körperabschnitte auf. Dies gilt ganz besonders von Kopf und Bauch. Der Kopf erscheint auf dem sehr kurzen Halse unförmlich gross, völlig so gross wie der eines gewöhnlichen Erwachsenen, ganz im Gegensatz zu den Mikrocephalen mit ihren Affen- oder Katzenköpfen, welche Rösch unter dem Titel „Cretinen mit Hirnarmuth" mit Unrecht dem Cretinismus unterordnet. Es ist allerdings nicht zu bestreiten, dass es auch wahre Cretinen mit zu kleinem Schädel giebt; überhaupt wechselt die Schädelform im Ganzen sehr bedeutend: bald erscheint er von vorn und hinten abgeplattet, bald von der Seite; bald ragt das Hinterhaupt sackartig vor, bald ist es abgeplattet; andere Male sind es die Kanten und Höcker, die auffällig vorstehen. [3]) Die Stirn

1) Die Gebrüder Wenzel haben zuerst drei verschiedene Abstufungen von einander geschieden: die vollkommenen Cretinen, welche, ganz blödsinnig, nur ein vegetatives Leben führen; die Halbcretinen, deren ganze intellectuelle Welt sich auf Aufnahme sinnlicher Eindrücke und Befriedigung der gewöhnlichen Leibesbedürfnisse beschränkt; endlich die Cretinoiden, welche über etwas Sprache und Arbeitsfähigkeit verfügen, aber immerhin keiner weiteren geistigen Ausbildung fähig sind.

2) Gerade in dieser Hinsicht ist die Definition des sonst so scharfsinnigen Maffei durchaus ungenügend, indem er die mangelhafte körperliche Entwicklung zu wenig betont.

3) Da wir die pathologisch-anatomischen Verhältnisse hier nicht in den Bereich unserer Betrachtung ziehen, so machen wir nur in der Anmerkung auf einige Punkte aufmerksam. Die sehr wechselnde Form des Schädels ist von Virchow auf prämature Synostosen einzelner, aber von Fall zu Fall wechselnder Nähte be-

ist hoch oder niedrig, öfter das Letztere, geht stark nach hinten, oder ist platt, eckig und geht senkrecht in die Höhe. Eine der constantesten, aber bereits dem Gesichtstheil angehörenden Veränderungen ist das tiefe Eingesunkensein der Nasenwurzel, in einzelnen Fällen auch des Nacken-Hinterhauptswinkels, die Verkürzung der Schädelbasis von vorn nach hinten anzeigend. Der Anblick des Gesichts ist, auch abgesehen von dem seelischen Ausdruck desselben, charakteristischer als das Schädelgewölbe. Regel ist neben der eingesunkenen Nasenwurzel eine kurze, stark aufstehende, breite Stumpfnase mit grossen Nasenöffnungen, die mehr oder weniger nach vorn sehen. Die Augen erscheinen klein, weil die Augenlider geschwollen sind, durchscheinend, das obere Lid oft überhängend. Die Wangenknochen (Jochbein) stehen stark vor, was dem Gesicht grosse Breite giebt. Der Mund ist gross, die Lippen wulstig, die Unterlippe hängt herab.

Die grosse, dicke Zunge liegt oft zwischen den Zähnen, zeigt Eindrücke von denselben. Die Zähne stehen durch den Druck der Zunge schräg nach vorn, sind sehr oft cariös. Diese Zahncaries ist so gewöhnlich, dass man deshalb und aus anderen Gründen annehmen muss, dieselbe sei nicht blos ein Zeichen von Vernachlässigung, sondern durch die cretinische Ernährungsstörung bedingt, die Mund- sowohl als Nasensecrete zeigen sich verändert. Bei Vorliegen der Zunge fliesst Speichel ab. Der Unterkiefer ist stark und breit.

Die Ohren stehen vom Kopfe ab, sind schlaff und dick.

Der Hals ist in der Regel kurz und dick. Unter 25 Fällen erwähnt Maffei 11 mit grossen Kröpfen, 7 mit kleinen und 7 ohne jeglichen Kropf. Wir werden auf dieses wichtige Verhalten der Schilddrüsen beim Cretinismus zurückkommen. Auch wo kein Kropf vorhanden ist, kann der kurze Hals dick erscheinen durch Wülste über dem Schlüsselbein.

Die Form der Brust zeigt so wenig wie die des Schädels etwas

zogen worden. Virchow unterscheidet makro- und mikrocephalische und synostotische Cretinenschädel und beseitigt damit die Auffassung von einer typischen Form, an welcher man den Cretin sofort erkennen könnte, oder welche gar für die Entwicklung des Cretinismus das Maassgebende wäre. Es ist wohl jetzt über jeden Zweifel erhaben, dass die Synostose des Sphenooccipitalfuge beim Cretinenschädel nichts Constantes ist. Grawitz schildert zwar neuerdings in einem sehr interessanten Falle (Deutsche med. Wochenschr. Bd. VIII. 1885) eine einschlägige Beobachtung. Aber Bowlby (Transactions of the Pathol. Soc. London 1884) theilt mit, dass in 4 Fällen cretinistischer Wachsthumsstörung seiner Beobachtung bei Föten jegliche prämature Synostose an der Schädelbasis fehlte.

Constantes. Sie erscheint schmal und ist flach oder asymmetrisch, auch verhältnissmässig kurz. Die Athmung ist meistens durch den Kropf, hier und da sogar stark behindert. Schleimrasseln in den oberen Luftwegen besteht bei hochgradigen Cretinen. Die Brüste sind bei weiblichen Cretinen nicht ausgebildet oder hängend.

Fast stets auffällig ist die Form des Bauches, zum Theil durch die Schlaffheit der Bauchdecken, zum Theil aber auch durch die Gefrässigkeit der Cretinen und daherige Magenerweiterung veranlasst. Die Verdauung geht sehr gut und regelmässig von Statten, blos tritt ebenso leicht wie bei Kindern Erbrechen ein, wenn der Magen über das Maass gefüllt wird.

Das Becken fand Maffei nach vorn geneigt und oft stark von vorn nach hinten zusammengedrückt.

Die Extremitäten sind dick und kurz, schlaff, muskelschwach, die Beine gewöhnlich in den Knieen gebogen, die Arme herunterhängend, bei kurzem Körper dadurch relativ lang erscheinend. Diese Schwäche der Musculatur gilt aber blos von hochgradigen Cretinen und hängt sicherlich zum guten Theil, wie der Vergleich lehrt, vom Nichtgebrauch der Glieder ab.

Die Geschlechtstheile sind meist unentwickelt, ausnahmslos ist dies bei den Hoden der Fall. Deshalb ist Geschlechtsthätigkeit Null, beim weiblichen Geschlecht die Periode unregelmässig oder ganz fehlend; doch hat man selbst bei den niedrigen Stufen diese Individuen nicht nur gravid werden, sondern Kinder rechtzeitig gebären sehen, wenn auch meistens verkümmerte Kinder oder solche mit Hirnwassersucht, die in der Regel bald starben.

Neben der geschilderten Eigenthümlichkeit der cretinischen Körperbildung mit den zwei Hauptmomenten des mangelhaften Längenwachsthums und der ungleichmässigen Grössenentwicklung einzelner Theile ist als weiteres wesentliches Charakteristicum zu nennen die Ernährungsstörung, welche man mit dem Namen Kachexie zu bezeichnen pflegt. Diese Kachexie ist nicht von allen früheren Autoren betont worden, ja zumal von denjenigen, welche die Taubstummheit zu wenig unterschieden haben (wie Maffei), ganz bedeutend unterschätzt worden. Fodéré freilich ist schon bei kleinen Kindern ausser den anderen Eigenthümlichkeiten das Oedem derselben aufgefallen.

Die sardinische Commission erklärt, dass die Einwohner der Gegenden, wo Cretinismus herrscht, ein kachektisches Aussehen darbieten. Ferrus[1]) hat sehr richtig den Cretinismus im Gegensatz

1) Mémoire sur le goitre et le cretinisme. Paris 1851.

zur Idiotie im Allgemeinen dadurch charakterisirt gefunden, dass er in Stumpfsinn, gepaart mit Kachexie, bestehe. Er fasst denselben auf als Cachexie lymphatique mit Zeichen leichter Hirncompression.

Am deutlichsten spricht sich im Hautorgan die Kachexie aus. Die Haut ist kalt, schlaff, stellenweise faltig, hat ihre Elasticität eingebüsst, so dass sie über dem Schädel in grösseren Falten sich erheben lässt, auf der Stirne grosse Querrunzeln bildet, an den Wangen in dicken Falten herunterhängt (gelegentlich auch am Gesäss und den Geschlechtstheilen) und am übrigen Körper wie im Ueberfluss vorhanden erscheint, weil kein Unterhautfett ihr Füllung und Stütze giebt und die Rundung der Körperformen herstellt.

Statt dessen ist die Haut an vielen Körperstellen mit seröser Flüssigkeit infiltrirt, ödematös, so dass die Lidspalte verengt wird, das obere Lid herabhängt; auch an den Händen und oft am Arm, Bein und Bauch ist diese teigige Infiltration auffällig. Sie scheint namentlich denjenigen Beobachtern entgangen zu sein, welche ältere Cretinen untersucht haben, da die Schwellung dann einer völligen Schlaffheit der Hautorgane Platz macht. Genaueren Beobachtern ist dagegen sogar die weniger auffällige Infiltration und Schwellung der Rachengebilde, wie des Zäpfchens und weichen Gaumens nicht entgangen.

Ein weiteres Zeichen gestörter Hauternährung ist das Verhalten der Haare und Nägel. Jene sind trocken, borstig, steif, kurz, fehlen an den Geschlechtstheilen, sind spärlich im Gesicht, an Augenbrauen und Kinn. Die Nägel sind kurz, rissig, unförmlich. Die trockene und spröde Haut schuppt sich ab. Schwitzen ist Ausnahme oder nur an einzelnen Körpertheilen (Kopf) zu beobachten.

Endlich zeigt die Haut vor allen anderen Gebilden die Blutarmuth des Individuums an trotz seines Appetites, ja seiner Gefrässigkeit. Sie ist von auffällig blasser, häufig kreideweisser Farbe, welche später Anomalien der Pigmentbildung um so deutlicher erkennen lässt, indem gelbliche und bräunliche Verfärbungen und Flecke namentlich im Gesicht, über dem Jochbogen, aber auch an verschiedenen anderen Körperstellen auftreten. Es ist wohl hauptsächlich die welke, an der Stirn in Falten gelegte Haut, neben der Mattigkeit des Ausdrucks, welche den Cretinen ein so greisenhaftes Aussehen giebt, dass sie schon nach dem 20. Jahre nicht weiter zu altern scheinen.

Maffei hat sich auch hier durch die Vermischung des Cretinismus mit anderen nahestehenden Affectionen über die Bedeutung dieser Hautveränderungen täuschen lassen, indem er dieselben nicht als

constant ansah, ebensowenig wie das verkümmerte Wachsthum. Man begreift es deshalb, wenn er sich am Ende seiner sonst so sorgfältigen Schilderungen zu dem Ausspruch verleiten lässt, „die Meinung, dass es ein Prototyp cretinöser Körperform gebe, sei das Ergebniss mangelnder praktischer Erfahrung und blühender Phantasie". Wir sind aber gegenwärtig so weit, sofort einen Cretin von jedem anderweitig Kranken, Taubstummen, Blödsinnigen, überhaupt von anderen Idioten so zu unterscheiden, dass jeder Student der Medicin mit Sicherheit die Diagnose stellt.

Auch anatomisch ist es meinem Collegen Langhans gelungen, bei der histologischen Untersuchung meiner klinischen und experimentellen Fälle bestimmte Charaktere zur Diagnose des Leidens aufzufinden. Schiffner, Nasse, Serres, Niepce haben zwar schon das Vorkommen von Atrophie, Erweichung, rother und grauer Anschwellungen an peripheren Nerven (Olfactorius, Acusticus, Facialis, Vagus) festgestellt. Auch neuere Forscher haben namentlich für die experimentellen Folgen der Schilddrüsenzerstörung Veränderungen am Nervensystem behauptet und geschildert (Rogowitsch).

Dass die geschilderten körperlichen Veränderungen schon auf den ersten Blick den Eindruck einer hochgradigen Degeneration hervorbringen, liegt auf der Hand, aber das Studium der Lebensäusserungen dieses verkümmerten Körpers weckt noch weitergehende Schlüsse. Was am meisten auffällt, sobald man sich mit einem solchen Cretin höheren Grades in Beziehung setzen will, ist der Mangel einer wirklichen Sprache und ebenso der Mangel an Sprachverständniss. Maffei erklärt, dass er bei keinem der von ihm untersuchten Cretins das Vermögen der Sprache gefunden habe, und zwar fehlte nicht nur die Lautsprache, sondern auch die Schriftsprache, ja sogar die Zeichensprache.[1])

Nicht als ob die Individuen nicht Töne von sich zu geben vermöchten; sie können in den verschiedensten Tönen unarticulirt ihren Zorn, Schmerz oder Behagen äussern, aber eben unarticulirt in Form von Schreien, Heulen, Grunzen u. s. w. Es ist auch keineswegs das mangelnde Sprachverständniss einfach auf Taubheit zurückzuführen, vielmehr mangelt das Verständniss der Worte ungefähr so wie bei sensorieller Aphasie. Das Gehör ist herabgesetzt, aber die lärmenden Töne, kräftige Musik, Donnerrollen werden wahrgenommen.

Maffei hält das Fehlen der articulirten Lautsprache für „eines

1) Man vergesse nicht, dass bei dieser Angabe Maffei blos die vollkommen ausgebildeten, von Kind auf so gewordenen Cretins seiner Schilderung zu Grunde legt.

der charakteristischen, nie fehlenden Zeichen des Cretinismus". Wir werden sehen, dass dieser Defect nur für die höheren Grade charakteristisch ist und deshalb viel weniger Bedeutung für die Definition beanspruchen kann, als die mangelhafte körperliche Entwicklung und die Kachexie. Derselbe ist vielmehr für die Taubstummheit bezeichnend, hier allerdings den eigentlichen Kernpunkt des Leidens ausmachend. Wie wir es bei gewissen Aphasischen sehen, so kann durch grosse Geduld in einzelnen Fällen das mechanische Copiren von Schriftstücken gelehrt und erlernt werden.

Auch die übrigen Sinne sind abgestumpft, das Gesicht functionirt noch relativ am besten. Doch werden auch blos starke Lichteindrücke in den höheren Graden des Leidens wahrgenommen, wie Blitz, greller Lichtwechsel; aber nach einzelnen Schilderungen lässt ein Cretin öfters Stunden lang die Sonne direct auf sein Gesicht scheinen, ohne dadurch belästigt zu sein. Bei Taubstummen ist das Gesicht im Gegensatz dazu oft ganz vorzüglich.

In hohem Grade herabgesetzt sind Geruch und Geschmack. Die Kranken zeigen bei üblen Geruchsempfindungen nicht das mindeste Unbehagen, so dass dieser Sinn verhältnissmässig früh fast völlig vernichtet erscheint. Der höhere Geschmack ist auch äusserst wenig entwickelt. Alle mögliche Speise wird hinuntergeschlungen, frisches und anrüchiges Fleisch mit derselben Gier. Wenn häufig feste Speisen einfach ausgespuckt werden, so geschieht dies, weil die Individuen nicht im Stande sind, solche zu schlucken; das Schlucken ist erschwert, und gekaut wird die Speise gar nicht. Vorliebe für süsse Speisen ist nicht selten. Sehr scharfe Speisen und Getränke, wie Branntwein, erregen ein unangenehmes Gefühl und werden ausgespuckt. In den höheren Graden ist auch dies nicht mehr der Fall.

Herabgesetzt ist auch der Tastsinn, zum Theil völlig erloschen. Während bei Schmerzempfindung unmässige Schmerzäusserungen zum Besten gegeben werden, wie dies bei Thieren auch der Fall ist, werden Schnakenstiche nicht empfunden. Auf die verschiedensten Berührungen erfolgt keine Reaction, welche das Gefühl andeutete, das dieselben erwecken. Kälte wird vermieden, Wärme mit Vorliebe aufgesucht. Ob dies aber auf ein Erhaltensein des Wärmesinnes in der Haut hindeutet, muss dahingestellt bleiben.

In hohem Grade abweichend vom Normalen, ja in zunächst noch auffälligerer Weise als die Sinnesempfindungen sind die Bewegungsäusserungen. Dieselben sind auf ein Minimum beschränkt. Neigung zum Schlaf und absoluten Dolce far niente charakterisiren den richtigen Cretin. Der Kranke sitzt Stunden lang unbeweglich und hört

dem Gange eines Mühlrades oder dem Brausen eines Wasserfalles zu, sieht auf einen glänzenden Gegenstand oder auf ein gleichmässig sich drehendes Spinnrad. Das Einzige, was Anlass zu Bewegungsäusserungen giebt, sind die Ansprüche des Magens. Das Missbehagen des Hungers wird durch unwillige Töne, Schreien und Unruhe des Körpers an den Tag gelegt. Alle Bewegungen sind höchst unbeholfen, unzweckmässig. Der Gang ist wacklig, mit gebogenen Knieen, schwerfällig. Der Cretin höchsten Grades kann blos kriechend auf allen Vieren sich fortbewegen, endlich gar nicht mehr. Auch wo die Beine noch zur Bewegung dienen, können die Arme öfters selbst zum Essen nicht mehr gebraucht werden; die Kranken müssen gefüttert werden; dass sie in diesem Falle selbst nicht mehr kauen, sondern blos die Speise hinunterschlingen, ist schon hervorgehoben worden.

Wo nicht durch Strafen erwirkt ist, dass rechtzeitig Zeichen gegeben werden, werden die Bedürfnisse unwillkürlich abgelassen.

Wenn sich ein derartiger Zustand noch um ein Weniges steigert, wie Rösch bei Cretinen höchsten Grades beschreibt; wenn der Patient sich gar nicht mehr von seinem Platze bewegen kann; wenn derselbe beständig vor sich hinstiert, nie lacht, nie spielt, auf keine Weise sich beschäftigt, nur durch Grunzen das Bedürfniss nach Nahrung kundgiebt, welche langsam eingegeben werden muss, da er nicht kaut und so langsam und schlecht schluckt, dass die Flüssigkeit bei zu raschem Zureichen zur Nase wieder herausläuft; wenn ausserdem die einzig sichtbare Bewegung die oft mühsame Athmung ist, so braucht es nicht noch des schrecklich widrigen Aussehens [1]), um den Ausdruck eines Pflanzenmenschen, natürlich cum grano salis, zu rechtfertigen. Denn wie bei diesen ist keine Locomotion möglich, Nahrung und Luft wird aufgenommen, wie sie gereicht wird. Weitere als vegetative Lebensäusserungen bestehen nicht mehr.

Von grösserem Interesse sind die Anklänge an geistiges Leben in den Fällen, wo die cretinische Verkümmerung nicht so weit gediehen ist. Hier erregen doch die Speisen noch ein gewisses Behagen, werden mit Unterschied genossen; Hunger erweckt Unzu-

1) Hier finden sich die ärgsten Typen mit dickem Kopf und Bauch, kurzem Hals, schlaffen, kalten, blauen Extremitäten mit zum Theil contrahirten Endgliedern, Klumphänden und Klumpfüssen; die blaue dicke Zunge zwischen den vorstehenden Zähnen; die Nase breit und stumpf mit nach vorn gerichteten Nasenlöchern; die Augenlider gedunsen; der Kopf auf kurzem Hals — ohne Kropf — nach vorn oder hinten gesunken; die Ohren gross, schlaff, abstehend. Virchow liefert in seiner Abhandlung über den Cretinismus höchst charakteristischen Bilder.

friedenheit, Verweigerung der Nahrung Zorn. Glänzende Gegenstände ziehen die Aufmerksamkeit auf sich. Finsterniss, heftige Geräusche, der Anblick ungewohnter Menschen oder Thiere erregt Furcht. Bedürfniss nach Schlaf und Ruhe ist auch hier sehr ausgesprochen.

Sehr interessant sind die Mittheilungen von Maffei (allerdings auf zum Theil blos analoge, nicht dem Cretinismus zuzutheilende Formen von Schwachsinn sich beziehend) über die Möglichkeit, diese Individuen zum Verrichten gewisser Thätigkeiten abzurichten, — man kann kaum einen anderen Ausdruck für diese Form der Erziehung gebrauchen.

Dass die Cretinen mit Geduld zum Copiren ihnen völlig unverständlicher Schriftstücke zu bringen sind, haben wir schon hervorgehoben. In gleicher Weise kann denselben eine Reihe häuslicher Verrichtungen einfachster Art, wie Holztragen, Ziehen eines Schlittens u. s. w., durch wiederholtes Vorzeigen gelehrt werden. Das Gezeigte wird dann ganz mechanisch in exact gleicher Weise nachgemacht. Sehr interessant ist, wie Maffei erzählt, wie man ihnen das Ausrichten von Aufträgen an entfernte Orte beibringen kann. Da sie an einmal aufgenommener Orts- und Raumvorstellung zäh festhalten, so gehen sie keine Irrwege. Um einen Neffen „Cretin", welchen nach dem Tode der Eltern eine Tante — hierzu braucht's schon Tanten! — aufzunehmen den Muth gehabt hatte, zu veranlassen, gewisse Sachen ihren Bekannten und Geschäftsverbindungen zu überbringen, nahm jene den Burschen erst mit und zeigte ihm, bei den Betreffenden angekommen, irgend einen auffälligen Gegenstand, wie sie solchen zu Hause ebenfalls besass; wenn sie ihn das nächste Mal allein schicken wollte, so übergab sie ihm das Paket, deutete den Weg und die Richtung an und zeigte ihm das ihr und dem Geschäftsfreunde gemeinsame Möbel. So richtete er seine Commissionen ganz exact aus. Auf dem Wege der Erfahrung können die Cretinen sogar einen gewissen Grad von Scharfsinn entwickeln, z. B. in der Weise, dass sie sich merken, wo und wie sie sich die ihnen zumeist behagende Nahrung verschaffen können. Aber über das, was das Thier bei solchen Anlässen an instructivem Scharfsinn entwickelt, geht auch hier die Thätigkeitsäusserung nicht hinaus.

Was die Affecte anlangt, so sind sowohl Schmerz-, Furcht- als Zornäusserungen ausser Verhältniss mit der Ursache, genau so wie bei Thieren. Eine gewisse Dankbarkeit gegen ihre Ernährer tritt deutlich zu Tage, und sie zeigen Behagen, wenn ein „Freund ihres Magens" sich ihnen nähert. Wenn Jemand sie beleidigt hat, so bleiben sie, wenn es auch unbedeutend war oder im Scherze geschah, ver-

bissen gegen den Urheber, wenn sie sich überhaupt auf die Stufe nachhaltiger Empfindung erheben. Den ausgebildeten Cretinen ist Liebe und Hass fremd. Sie lachen nicht, sie weinen nicht, Thränen vergiessen sie nie. Wie die Thiere ausserhalb der Brunstzeit haben sie keine geschlechtliche Neigung. Meist sterben die Cretinen früh, nicht selten in einem plötzlichen Ohnmachts- oder in einem epileptischen Anfall. Doch sind Beispiele von über 70-, ja 100jährigen Cretinen mitgetheilt.

Es ist aus dem Gesagten zur Genüge ersichtlich, dass die Cretinen die Dinge der Aussenwelt in sich aufnehmen können, wie sie ihnen die Sinne unmittelbar darbieten, und mehrere Sinneseindrücke insofern combiniren, als dieselben ihnen neben einander vorgeführt worden sind. An Handlungen unternehmen sie freiwillig durchaus nichts, als was ihren Trieben dient, ihrer Behaglichkeit und ganz besonders ihrer Esslust. Unkörperliche Dinge existiren für sie absolut nicht. Ein Cretin ist also der Typus eines Materialisten. Sie sind nicht im Stande, aus einer Reihe ähnlicher Eindrücke Begriffe zu bilden, nur das direct mit den Sinnen Aufgenommene existirt für sie. Demgemäss bilden sie auch keine Schlüsse und Urtheile, stellen keine Berechnungen an, können also nicht aus Ueberlegung handeln. Sie sind vollständig auf dem Standpunkt eines Thieres, und zwar im besten Falle eines gut dressirten Haushundes.

Es ist also bei einem vorgeschrittenen Cretin von einer Aeusserung der menschlichen Seele ganz und gar keine Rede mehr. Wenn man die seelischen Aeusserungen beim Menschen mit dem Momente anfangen lässt, wo man zu abstrahiren beginnt, zu abstrahiren vom Körperlichen, wo man sich mit dem Abstracten beschäftigen und dasselbe verarbeiten, ja in Gegensatz zum Körperlichen bringen und praktisch auch zur Bekämpfung der rein körperlich angeregten Triebe benutzen kann, so bemerken wir nichts von einer Seele beim Cretin. Maffei hat deshalb vollkommen Recht, dagegen zu protestiren, dass man den Cretinismus als eine Seelenkrankheit bezeichne. Die Seele könne überhaupt gar nicht krank sein; sie sei das einzig ewig Gesunde im Menschen; die Krankheit liege stets am Körper.

Dass der Cretinismus eine Störung der körperlichen Organisation, eine Leibeskrankheit sei, wie andere, diesen Satz, wie er schon von den scharfsinnigsten älteren Untersuchern über Cretinismus formulirt worden ist, können wir gegenwärtig mit ganz anderer Bestimmtheit aussprechen, als früher, weil die neueren Forschungen uns den Sitz des Leidens kennen gelehrt haben. Wir wissen jetzt, dass die krankhafte Störung ein bestimmtes Organ be-

trifft, dass die Erkrankung desselben und nur dieses Organs die Conditio sine qua non der Entwicklung des echten Cretinismus ist. Wir können diese Behauptung auch so formuliren, dass wir gegenwärtig die Ursache des Cretinismus kennen, soweit von einer Ursache gesprochen werden kann, wenn man die pathologisch-anatomische Grundlage eines Uebels nachzuweisen vermag. [1])

Welch' bedeutender Fortschritt mit dieser Erkenntniss realisirt worden ist, das vermag eine kurze Erörterung zur Genüge darzuthun.

Entstehung des Cretinismus.

Die ersten Reisenden und Beobachter, welche derartige verkümmerte Individuen, wie sie geschildert wurden, in ihren ausgebildeten Formen und in grösserer Anzahl in den beschränkten Gebieten ihrer Forschungsreisen gruppirt fanden, sind auf den Gedanken gekommen, dass man es mit einem entarteten Menschenstamm zu thun habe. Ramond de Carbonnières [2]), welcher die Pyrenäen bereiste, bezog die zahlreichen Ganz- und Halbcretinen, welche er dort beisammen fand, auf degenerirte Reste der Westgothen (Alanen). Ackermann schreibt (Gotha, 1790) über die Cretinen, eine besondere Menschenabart in den Alpen. Er fand den Beginn derselben schon in Villeneuve, wo er Individuen mit bleicher, schmutziger Gesichtsfarbe und ungeheuren Köpfen sah, die aber noch articulirte Töne hervorbringen konnten. Erst in Aigle und Bex sah er wahre Cretinen, Menschen, welche den niedrigen Thierklassen nahestehen mussten, am meisten in Martigny. Es ist nahezu belustigend für Jeden, der die intelligenten und rührigen Bewohner der genannten Ortschaften aus eigener Anschauung kennt, nach 100 Jahren diese Schilderungen nachzulesen.

Damerow (nach Rösch) parallelisirt die Cretinen mit den Ab- und Ausartungen der malayischen Rasse, mit den Papus und mit den Affen (1834).

Spätere Untersuchungen, welche schon über die grössere Verbreitung der Cretinen auf der Erdoberfläche aufgeklärt waren,

1) Ackermann, Malacarne u. A. haben früher die pathologisch-anatomische Grundlage des Cretinismus in abnormem Schädel- und Hirnbau zu erkennen geglaubt, und Ackermann führte ersteren auf Rhachitis zurück. Wir haben schon angeführt, dass sich diese Annahme als falsch erwiesen hat, wie überhaupt mit obigem bestimmten Befund die alten Ansichten über die Beziehungen des Cretinismus zu Scrophulose und Rhachitis zum guten Theil erledigt sind. Die, welche den Cretinismus als Krankheit auffassten, glaubten ihn als die höchste Form der Scrophulose oder Rhachitis ansprechen zu sollen.

2) Strassburg 1789.

griffen auf grosse Naturereignisse zur Erklärung einer so auffälligen Entartung menschlicher Wesen zurück. Professor Demme, mein berühmter Vorgänger an der chirurgischen Klinik in Bern, beschäftigt sich in seiner Rectoratsrede vom November 1840 mit dem Cretinismus und giebt der Ueberzeugung Ausdruck, dass Degenerationen so hohen Grades, wie sie die Cretinen darbieten, unmöglich die Folgen kurzwirkender Ursachen sein können, dass da vielmehr gewaltige Einflüsse, wie Kriege und Pest, welche auf mehrere Generationen einwirken, einzig im Stande seien, durch Erregung aller pathischen Elemente in einem Volke die endemischen Schädlichkeiten der Cretinengegenden zu dem Grade zu steigern, dass das Menschengeschlecht in solcher Weise ausarte.

Man hat des Ferneren ganz besonderen Werth darauf gelegt, dass die Vererbung der cretinischen Missbildung das Leiden in bestimmten Gegenden fixire, und Fodéré hat betont, dass der Cretinismus eine Erbkrankheit sei, immer von den Voraussetzungen ausgehend, dass einmalige oder kurzwirkende Schädlichkeiten nicht im Stande seien, menschliche Wesen in solchem Grade ihrem ursprünglichen Typus zu entfremden.

Gegen diese Erblichkeitstheorie hat im Jahre 1844 Maffei ganz bestimmt Stellung genommen, und mit vollem Recht. Ja schon Ackermann hat 1790 gegenüber der Deutung der Cretinen als einer eigenen Menschenrasse darauf hingewiesen, dass oft auch gesunde Eltern Cretinen erzeugen können, ferner der Cretinismus durch Ortswechsel heilbar sei und endlich nicht gleich bei der Geburt auftrete. Eine genau Beobachtung erweist, dass bei den hochgradig cretinisch entarteten Individuen gar keine Möglichkeit der Fortpflanzung besteht. Nicht blos fehlt jegliche geschlechtliche Neigung, und beim männlichen Geschlecht Erectionen und Ejaculationen, und ist beim weiblichen keine oder ganz unregelmässige, seltene und spärliche Menstruation vorhanden, sondern die Hauptzeugungsorgane, soweit sie der directen Untersuchung zugänglich sind, nämlich die Hoden, sind atrophisch. Wo aber noch Zeugungsfähigkeit besteht, da erzeugen Cretinen entweder so elende, mit Atrophie oder Hydrocephalus behaftete Kinder, dass dieselben entweder nicht längere Zeit am Leben bleiben, oder aber der Cretinismus nimmt in dem Grade zu, dass schon in der dritten Generation die schwersten Formen auftreten, welche ein totales Aussterben nach sich ziehen. Dieses Aussterben der schwer mit Cretinismus behafteten Familien ist durch viele Beispiele erwiesen.

Die Annahme, dass gewisse Bevölkerungen von langer Hand her unter dem Einfluss von cretinogenen Schädlichkeiten gestanden haben

müssen, um bei einer gewissen Höhe und Concentration der erwähnten Schädlichkeiten oder bei Eintritt von unterstützenden Ursachen den Cretinismus hervorzubringen, wird vollends hinfällig, wenn man Folgendes bedenkt: Durch völlig zuverlässige Männer ist die Thatsache verbürgt[1]), dass gesunde und kräftige Eltern, welche fern von der Gegend der Endemie wohnten und dort gesunde Kinder gezeugt hatten, sofort ein oder mehrere Cretinen in die Welt setzten, als sie in die Gegend des herrschenden Cretinismus gezogen waren. Dabei bekamen die Eltern höchstens Kröpfe, aber blieben selber von jeder Spur cretinischer Entartung verschont.

Aber nicht nur das —: dieselben Eltern brachten wieder gesunde Kinder zur Welt, als sie in ihren alten Wohnort zurückgekehrt waren, oder sie bekamen später an Ort und Stelle neben Cretinen gesunde, wohlgebildete Kinder. Da lag es doch auf der Hand, dass die Schädlichkeit nach kurzdauernder Einwirkung ihre volle Wirkung zu entfalten vermochte. Mir sind von Dr. Bonvin in Sitten derartige Fälle als durch seine eigene Beobachtung sicher verbürgt mitgetheilt worden, und die Literatur weist ebenso bestimmt festgestellte Beispiele dieser Art auf.

Indem man sich so überzeugen musste, dass bei der Entstehung des Cretinismus weder eine Entartung gewisser Volksstämme oder Menschenrassen, noch eine durch Jahrzehnte und Jahrhunderte wirksame und endlich zu voller Höhe ihrer Wirkung gediehene Schädlichkeit, noch eine namentlich durch Heirathen in sehr beschränktem Bekannten- und Verwandtenkreise gesteigerte Vererbung von Krankheit und Missbildung im Spiele sei, hielt man noch zwei Theorien aufrecht, welche einander nahe stehen. Die eine, von Rösch, Maffei und Anderen vertretene geht dahin, dass „an ganz bestimmte Gegenden und Orte gebundene klimatische Verhältnisse" (Rösch), „das ganze kosmische Leben der grossen Alpenzüge der Continente" (Maffei) zusammenwirke, um die cretinische Degeneration zu erzeugen. Zu diesem kosmischen Leben rechnet Maffei die ganze Lebensweise und Be-

1) Virchow in seinen Untersuchungen über den Cretinismus in Unterfranken stellt diese Thatsache ebenfalls ins gehörige Licht, setzt aber hinzu: „Erfahrungen dieser Art scheinen zu beweisen, dass in gewissen Gegenden . . . . . Ursachen existiren, welche beim Erwachsenen den Kropf, beim Fötus und vielleicht noch bei zarten Kindern nicht blos Störungen der Schilddrüse, sondern auch Störungen der in der Bildung und Entwicklung begriffenen Centralnervenapparate . . .hervorbringen können. Sind diese einmal ausgebildet, so scheint keine Einwirkung mehr stattfinden zu können, welche nachweisbare Störungen der geistigen Thätigkeit setzt."

schäftigung der Bewohner, ihre Familienkrankheiten, die ganze Summe der meteorologischen Einflüsse in den Alpen. Da aber Maffei einsehen muss, dass mit einer solchen Erklärung der Wechsel von Cretinen und gesunden Kindern in derselben Familie bei gleichbleibenden Verhältnissen nicht verständlich wäre, so nimmt er noch occasionelle Ursachen zu Hülfe, als Krankheiten, Dyskrasien, Art der Auffütterung und Erziehung der Kinder, welche für das Auftreten des Cretinismus entscheidend seien.

Es mag hier schon angedeutet werden, dass man bei einer solchen Summe zusammenwirkender Ursachen nicht daran denken konnte, den Cretinismus durch prophylaktische Maassregeln in absehbarer Zeit zu verdrängen, und darum erklärt auch Guggenbühl:[1]) „Es steht geschrieben: ‚Ihr werdet immer Arme um Euch haben'; so ist's auch mit den Cretinen. Die Ausrottung des Uebels wäre mehr als ein ägyptischer Pyramidenbau..... Um so wichtiger und dringender sind Anstalten in allen Ländern, in deren Bereich die Entartung gehört."

Die andere, durch bedeutende Vertreter gestützte Theorie ist die, dass der Cretinismus durch dieselbe Schädlichkeit zu Stande komme, wie der Kropf. Dabei geht die Auffassung der Autoren insofern aus einander, als die Einen annehmen, (Morel, Niepce, Köstl, Meyer-Ahrens, Bouchardat, unter den Neuesten namentlich Bircher in Aarau, welcher mit grosser Sachkenntniss und Gründlichkeit die geologischen Verhältnisse der Verbreitung von Kropf und Cretinismus untersucht und in einer 1883[2]) erschienenen Schrift dargelegt hat) dass der Kropf selber schon eine erste Stufe des Cretinismus oder, besser gesagt, cretinischer Erkrankung und Entartung darstelle, also dem Cretinismus unterzuordnen sei. Andere Autoren fassen den Zusammenhang so auf, dass der Kropf das Resultat der geringeren, der Cretinismus das Ergebniss der stärkeren Einwirkung derselben schädlichen Potenz sei (Virchow, Ges. Abh., S. 931).

Bevor die bestimmtere eventuelle Beziehung von Kropf und Cretinismus erörtert werden kann, muss nachgewiesen werden, worauf sich die Voraussetzung einer gemeinsamen Ursache beider Leiden gründet. Die Gründe zu dieser Annahme sind leicht zu entwickeln.

Die gründlichsten und einsichtsvollsten Beobachter haben mit grösster Bestimmtheit festgestellt, dass alle in grösserem Maassstabe angestellten Erhebungen die Thatsache ergaben, dass Cretinismus in irgend erheblicher Verbreitung einzig und allein da vorkommt, wo der Kropf als endemisches Leiden

1) Rösch, S. 222.

2) Basel bei Benno Schwabe.

beobachtet wird. Der Kropf aber ist die wichtigste aller endemischen Krankheiten, und es ist für denselben der Beweis geleistet, dass sein Vorkommen auf umschriebene Regionen beschränkt ist, dass er in grösster Intensität im Bereich gewisser Gebirgszüge und Alpenthäler auftritt, aber in dieser Beschränkung auf bestimmte Bodenformation über die ganze Erdoberfläche verbreitet angetroffen wird. Man kann deshalb eigentliche Kropfkarten aufstellen, welche übersichtlichen Aufschluss über das Vorkommen des Kropfes in jetziger Zeit geben.

In welchem Maasse die Schweiz und speciell der Canton Bern für die Kropfendemie günstige Bodenverhältnisse bietet, habe ich unter Mithülfe einer grösseren Zahl von Medicin Studirenden und Assistenten durch Untersuchung nahezu sämmtlicher Schulkinder des Cantons Bern in den Jahren, wo der Kropf zur Ausbildung zu kommen pflegt, festzustellen gesucht und die Resultate dieser von competenten Untersuchern vorgenommenen Statistik in einer Kropfkarte des Cantons Bern vereinigt, welche in den Verhandlungen der bernischen naturforschenden Gesellschaft veröffentlicht wurde. Es geht aus dieser Karte hervor, dass der Canton Bern ein in hohem Maasse von der Kropfendemie heimgesuchtes Terrain ist, wenn auch glücklicher Weise die Orte, an welchen, wie St. Lager von Savoyen berichtet, die Bevölkerung ebensogut nach Kröpfen, wie nach Köpfen gezählt werden kann, eine Ausnahme sind.

Die Thatsache, dass der endemische Kropf an gewisse Terrainformationen gebunden erscheint, hat einzelne treffliche Beobachter nicht von der Meinung zu überzeugen vermocht, dass die geologische Bodenformation dabei eine Hauptrolle spielt (Maffei). Wo man aber den geologischen Verhältnissen nachging, zumal wo man die Untersuchungen auf Gebiete beschränkte, innerhalb welcher detaillirte geologische Karten bestehen oder angelegt werden können, kam man zu der Einsicht, dass der Boden der für Vorkommen oder Ausbleiben des Kropfes maassgebende Factor ist. Um hier vorläufig nur einigermaassen die Anschauungen zu präcisiren, führen wir nach St. Lager's Anordnung die Resultate auf, welche M'Clelland bei Durchforschung des Kemaon als Arzt der Armee in Bengalen erhalten hat. Aufmerksam gemacht durch rasch zunehmende Kropfepidemien bei Regimentern, welche gewisse Stationen bezogen, während anderswo stationirte völlig frei blieben, nahm er eine detaillirte Untersuchung der einzelnen Orte und Dörfer vor und zieht aus derselben den Schluss: Auf Granit, Gneiss, Amphibol- und Glimmerschiefer 1 Kropfiger auf 500 Bewohner; auf Thonschiefer, Talk und Sandstein 1 : 136;

auf metallhaltigem Kalk und kalkhaltigen Anschwemmungen 1 : 3; nur hier finden sich neben Kropf Cretinen im Verhältniss von 1 : 32 Bewohnern (im Ganzen 34 Cretinen). St. Lager resumirt die Resultate, von seiner eigenen Anschauung etwas präoccupirt, dahin, dass das vom Uebergangskalk mit Kupferpyrit herkommende Wasser den Kropf erzeuge, das aus den Thonschichten unter dem Kalk entströmende Wasser relativ unschädlich sei. Wir werden bei der weiteren Besprechung der geologischen Verhältnisse sehen, dass auch die neuesten Untersuchungen über die Kropfverbreitung noch erhebliche Abweichungen ergeben. Unsere Untersuchungen ergeben, verglichen mit denjenigen Bircher's und Schneider's und der Mehrzahl der Anderen deshalb so abweichende Vertheilung, weil wir die Zahl der Kröpfe nicht blos nach den auffälligen Exemplaren und nicht blos nach Untersuchungen des männlichen Geschlechts in schon erwachsenem Alter (Rekrutenaushebungen) bestimmt haben, sondern die Schulkinder beiderlei Geschlechts in denjenigen Jahren der Untersuchung unterzogen, wo erfahrungsgemäss der Kropf zur Entwicklung kommt.

Aber mag Art und Weise der Einwirkung des Bodens für den Kropf auch noch zweifelhaft sein, sicher bleibt es, dass Kropf und Cretinismus an denselben Orten unter übereinstimmenden Verhältnissen vorkommen. Man wird also auf die nahe Beziehung dieser zwei Leiden mit Nothwendigkeit hingewiesen.

Nicht nur das: nicht blos das gleichzeitige und gleichartige Vorkommen ist constatirt, sondern überall springt sofort in die Augen, dass die Cretinen in vielen Fällen mit Kröpfen, zum Theil sogar gewaltigen Kröpfen behaftet sind, und dass in den Cretinenfamilien Kropf bei den anderen Mitgliedern vorkommt, ganz besonders bei den Eltern. In dieser letzteren Hinsicht ist die Beobachtung freilich lückenhaft. Es wäre sehr wünschenswerth, zu wissen, ob stets entweder Vater oder Mutter eines Cretinen mit Kropf behaftet sind oder nicht. Es bestehen Angaben, dass ganz wohlgebildete, gesunde Eltern Cretinen zur Welt brachten, wenn sie in die Gegend der herrschenden Endemie zogen. Auch die Geschwister sind öfter ganz wohlgebildet und gesund, körperlich und geistig gut, sogar sehr gut entwickelt. Ich vermag diesen Behauptungen, soweit sie das Vorkommen von Kropf bei den Familienmitgliedern leugnen, einen gar zu grossen Werth nicht beizumessen, denn eine directe und genaue Untersuchung auf das Verhalten der Schilddrüse ist nicht gemacht worden. Es genügte, festzustellen, dass eine auffällige Kropfbildung nicht bestand. Dies ist aber gar nicht maassgebend. Ungleich verbreiteter als die

gewaltigen, ohne Weiteres sichtbaren Kröpfe sind solche, welche man als dicken Hals oder Blähhals ausdrücklich von den Erkrankungen der Schilddrüse zu trennen sich bemüht hat. So trennt Maffei (1844) den Blähhals als Bronchocele vom Kropf und lässt demselben eine Anschwellung und Ausdehnung des Zellgewebes am Halse um den Kropf herum zu Grunde liegen. Diese Bronchocele sei nicht endemischer Abstammung, stehe in keinem ursächlichen Zusammenhang mit dem Cretinismus, finde sich sowohl im Gebirge als in flachen Gegenden. Dies ist ein völliger Irrthum. Eine solche weitverbreitete Halsanschwellung durch Schwellung des Zellgewebes giebt es nicht, und das Volk hat ganz Recht entgegen den Gelehrten, auch hier schlechtweg von Kropf zu sprechen. Dem dicken Hals und Blähhals liegt dieselbe Erkrankung der Schilddrüse zu Grunde, welche auch die sichtbar vorragenden und entstellenden Kropfgeschwülste erzeugt. Blos die Grösse und Form ist eine andere. Es giebt vollkommen schlanke, elegante Hälse, welche blos beim Husten sich blähen, aber doch der Sitz tiefer gelegener und um so gefährlicherer Kröpfe sind. Ich kann mich dabei auf Virchow berufen, welcher schon die Unzuverlässigkeit der Angaben über das Nichtvorhandensein von Kropf hervorhebt, wenn derselbe wegen seiner tiefen Lage keine äusserliche Vorragung bedinge.

Auf Grund derartiger Erwägungen halte ich den Beweis für nicht erbracht, dass irgendwo und wann ein cretinisches Kind von Eltern geboren worden sei, welche Beide frei von Kropf gewesen wären, und überhaupt in Familien, wo Kropf nicht vorkam. Im Gegentheil muss ich betonen, dass in allen Fällen, wo die Untersuchung wirklich nach Gebühr ausgeführt worden ist, die ausdrückliche Angabe besteht, dass der Vater und noch häufiger und regelmässiger die Mutter mit einem grossen oder kleinen Kropf behaftet war. Auch in meinem eigenen, beschränkten Beobachtungskreise kenne ich keinen einzigen Fall von Cretinismus, wo die Eltern nicht mit Kropf behaftet gewesen wären. In Sardinien fand man allerdings bei 3613 Vätern von Cretinen 2494 mal weder Kropf (setzen wir hinzu: auffälligen Kropf), noch Cretinismus, bei 3652 Müttern von Cretinen 2262 ohne auffälligen Kropf und Cretinismus; immerhin ist selbst da, wo doch nur die grossen Kröpfe und die offenkundigen Formen des Cretinismus gezählt sind, bei 962 Vätern und 1281 Müttern Kropf, bei 51 und 43 Cretinismus, bei 106 und 66 Beides zusammen constatirt worden, d. h. also bei 2415 Eltern von 7265 auffällige Kröpfe, welche — wie erwähnt — gegenüber den nur als Blähhals erscheinenden Kröpfen die erhebliche Minderzahl bilden.

Die Möglichkeit der Abstammung cretinischer Kinder von kropffreien Eltern ist ja auch vom Standpunkte der neuesten Auffassung des Cretinismus nicht zu bezweifeln für diejenigen Fälle, wo Kinder gesunder Eltern in schwer endemisch behafteten Orten nicht nur geboren worden sind, sondern, ich möchte am liebsten sagen: ihr fötales Leben durchlebt haben. Es ist denkbar, dass die Schädlichkeiten auf den fötalen Organismus durch die Mutter hindurch einwirken, ohne dass letztere in Mitleidenschaft gezogen wird. Analoge Erfahrungen bei „anderen" Infectionskrankheiten können da Aufschluss geben.

Ursache des Cretinismus (Cachexia strumipriva).

Das gleichzeitige Vorkommen von Kropf und Cretinismus ist nicht nur für die örtliche Verbreitung, sondern auch für Fortpflanzung innerhalb von Familien unbestrittene Thatsache, und man kann hinzusetzen, dass unsere bisherigen Kenntnisse über die Bedeutung dieser zwei Leiden blos das Minimum des wirklichen Thatbestandes bezeichnen. Es ist anzunehmen, dass die Beziehungen noch viel constantere und regelmässigere sind, als wir zur Stunde nachzuweisen vermögen.

Wie wohlbegründet erscheint nach den auseinandergesetzten Gründen die Ansicht derjenigen, welche den beiden Uebeln einen gemeinsamen Ursprung zuweisen! Es scheint nicht zu weit gegangen, anzunehmen, dass dieselbe Schädlichkeit bei gelinder Einwirkung den Kropf herbeiführt, bei intensiver Wirkung den Cretinismus, letzteren zumal dann, wenn occasionelle Ursachen, wie Krankheit der Eltern oder des Kindes, schlechte Ernährungs- und Wohnungsverhältnisse, Fehlen aller civilisatorischen Momente mitwirken. Findet man ja doch den Cretinismus der Kropfendemie gleichsam blos aufgepflanzt, erst bei einem gewissen Grade derselben zuerst in die Erscheinung tretend, sowohl geschichtlichen als auch zur Stunde geographischen Erhebungen zufolge, und seinen höheren Grad blos erreichend, wo intensive Kropfendemie herrscht, zumal in Orten, welche durch ihre hohe Lage und Abgeschlossenheit der Civilisation ferne liegen.

Aber auch diese Auffassung ist in der erwähnten Form eine durchaus falsche, und es liegt im Interesse der Verhütung sowohl, als Behandlung des Cretinismus ausserordentlich viel daran, dass dies mit aller Schärfe ausgesprochen werde. Die Schädlichkeiten, welche den Kropf erzeugen, führen niemals, und wenn sie auch noch so mächtig einwirken, direct zum

Cretinismus, nicht einmal in seinen gelindesten Graden; erst dann und nur dann entsteht Cretinismus, wenn durch die kropfige Entartung der Schilddrüse, aber ganz ebenso gut durch jede andere Schädlichkeit, die Function der Schilddrüse aufgehoben oder schwer beeinträchtigt ist. Aber in diesem Falle kommt allerdings der Cretinismus, sei es in gelinderer oder schwererer Form, auch stets zum Ausbruch. Mit dieser bestimmten Fassung können einzelne frühere Aussprüche gut in Einklang gebracht werden, wie derjenige von Morel: „Le goitre est la première étape sur le chemin qui conduit au cretinisme" und von Lombroso: „Si riduce la questione di cretinismo a questione di gozzo".

Für diesen Satz wollen wir nun den Beweis antreten.

Schon Troxler[1]) hebt nicht nur hervor, dass der Cretinismus auch als Kachexie aufgefasst worden sei, sondern er ist schon der Ansicht, dass uns die Bedeutung der Schilddrüse erst werde klar werden durch die Ergründung des Cretinismus. Dieses Organ sei von einer nicht genug erkannten Wichtigkeit für das psychische Leben.

Ord datirt seine Untersuchungen über das Verhalten der Schilddrüse bei Myxödem, welche er 1877 publicirte, schon auf das Jahr 1861 zurück.

Curling[2]) hat 2 Fälle beschrieben von Fehlen der Schilddrüse bei Cretins.

Hilton Fagge hat 1871 bei seinen Untersuchungen über sporadischen Cretinismus und später Bourneville bei Beschreibung zweier Fälle auf die Atrophie der Schilddrüse die Aufmerksamkeit gelenkt, und Fagge hat die Vermuthung ausgesprochen, dass die gesunde Schilddrüse einen dem Cretinismus entgegenwirkenden Einfluss ausübe, dass in den meisten Theilen Englands die Ursache des Cretinismus nur schwach wirke, dass aber bei Atrophie der Schilddrüse letzterer zu Stande komme.

Nachdem Sir W. Gull 1873 durch die Schilderung des „cretinoid state in adult age in women" das Interesse für diejenige Krankheit geweckt hatte, welche von Ord unter dem Namen des Myxödem als eigenes Krankheitsbild hingestellt wurde, hat man mehrfach, zuerst ohne besonderen Werth darauf zu legen, Schwund der Schilddrüse bei dieser Krankheit beobachtet.

Im Jahre 1870 hatte ich schon in einer kurzen Mittheilung[3])

1) Schweizerische Naturforscherversammlung. Juli 1830.

2) Med. chir. Transactions 1850. Vol. XXXIII. p. 303.

3) Vgl. Deutsche Zeitschr. f. Chirurgie.

erwähnt, dass eine Patientin, welcher wir die Totalexstirpation der Schilddrüse gemacht haben, Erscheinungen von Cretinismus zeige. Bei Gelegenheit des hygienischen Congresses im Herbst des Jahres 1882 in Genf besprach ich mit Herrn Professor Reverdin daselbst die Folgen der Kropfoperationen, und 6 Tage später machte Herr Reverdin der medicinischen Gesellschaft in Genf Mittheilung über 2 ähnliche eigene Beobachtungen. Eine Notiz über diese Mittheilungen erschien in der Revue médicale de la Suisse romande.

Allein diese kurzen Mittheilungen von Curling, von mir, von Fagge, von verschiedenen Autoren, welche über Myxödem Mittheilungen gemacht haben, sowie die des Herrn Reverdin waren nicht geeignet, grössere Aufmerksamkeit zu erregen, da sie die Meinung erwecken mussten, dass krankhafte, speciell cretinoide Erscheinungen nach Kropfexstirpation blos etwas Zufälliges und Ausnahmsweises seien. Ist doch noch von 17 Totalexcisionen des Kropfes, welche Herr Reverdin in den Nummern vom 15. April und 15. Mai 1883 der Revue médicale publicirt, und von denen die letzte Operation am 17. November 1882 gemacht ist, die grosse Mehrzahl als von vorzüglichen Erfolgen begleitet angegeben: die Endresultate der Operation werden mit den Worten geschildert, dass der Patient sich „einer guten Gesundheit seither erfreue", „einer vollkommenen Gesundheit" (2 mal), dass der „Allgemeinzustand ein ausgezeichneter" sei (2 mal), ja dass der Patient „sich à merveille befinde" (3 mal). Nur bei 5 Fällen ist von späteren Störungen die Rede. Diese Störungen werden aber in einem Falle als troubles bizarres auf hysterische Anfälle bezogen, in einem 2. Falle wird die Anämie auf heftige Gebärmutterblutungen zurückgeführt und nur angemerkt, es sei schwer zu entscheiden, ob nicht zum Theil bis zu einem gewissen Grade die Anämie die Folge der Operation sein könne. In einem dritten Falle ist die Rede von Symptomen von Anämie und allgemeiner Schwäche, aber in Form eines binnen einigen Monaten bis zur Rückkehr zu vollkommener Gesundheit sich bessernden Zustandes. In einem 4. Falle ist Herrn Reverdin blos von den Angehörigen über Störungen nach der Operation berichtet worden; bei der Untersuchung des Herrn Reverdin erwies sich der Patient wieder als vollkommen hergestellt. Es bleibt deshalb ein einziger Fall übrig, bei welchem bleibende Störungen direct constatirt worden sind.

Ganz anders war das Resultat unserer Untersuchungen über die Folgen der Totalexstirpation. Wir mussten bei unserer Mittheilung auf dem Chirurgencongress in Berlin aus genauer Untersuchung und Beobachtung von 18 Fällen den Schluss ziehen: 1) dass alle Patienten,

welche der Totalexstirpation der Schilddrüse unterworfen werden, mehr oder weniger Störungen ihres Allgemeinbefindens erfahren; 2. dass diese Störungen sich zu einem wohlcharakterisirten Krankheitsbild zusammenfassen lassen, welches ich mit dem Namen der Cachexia strumipriva bezeichnete; 3. dass dieses Krankheitsbild bei jungen Individuen mit dem Cretinismus grosse Aehnlichkeit zeige und deshalb anzunehmen sei, dass zwischen Cretinismus und Schilddrüse ein ganz bestimmtes Abhängigkeitsverhältniss bestehe; 4. dass die Totalexstirpation der Schilddrüse eine unzulässige Operation sei.

Meine damaligen Mittheilungen wurden, weil vollkommen unerwartet und neu, nicht anerkannt, ja zum Theil bespöttelt. Erst als Reverdin auf Grund derselben seine Kranken einer erneuten Untersuchung unterwarf und meine Beobachtungen im ganzen Umfang bestätigte, als analoge Beobachtungen von anderer Seite sich mehrten, als der französische Chirurgencongress Herrn Reverdin für seine Verdienste um die Frage der Bedeutung der Totalexcision der Schilddrüse mit dem Officierskreuz der Ehrenlegion belohnte, entschloss man sich allgemein, die Cachexia strumipriva anzuerkennen, aber von Seiten derselben deutschen Autoren, welche sich vorher ablehnend verhalten hatten, nur, um ohne Prüfung der thatsächlichen Verhältnisse mit besonderem Nachdruck zu betonen, dass Herr Reverdin die Cachexia strumipriva zuerst gekannt und beschrieben habe.[1])

Mit dem Nachweise des Vorkommens einer Cachexia strumipriva war der Boden gewonnen, auf welchem sich das wahre Verhältniss zwischen Cretinismus und Kropf weiter erforschen liess.

Wer einen einzigen Fall von Totalexstirpation der Schilddrüse in der Wachsthumsperiode des menschlichen Körpers und ihre Folgezustände zu Gesichte bekommen hat, musste durch die Analogie des Bildes mit demjenigen des wahren Cretinismus (nicht mit der Idiotie im Allgemeinen) betroffen sein. Wir geben in Fig. 3 die genaue Zeichnung eines Cretins, der gegenwärtig im Grindelwald lebt, von gesunden Eltern stammt, aber cretinöse Geschwister hat, nach Photogramm von Herrn Zeichenlehrer Kiener angefertigt; ebenso nach Photogrammen 2 Abbildungen von Ord aus dem Berichte der Myxödemcommission, einen Patienten vor und zur Zeit der myxödematösen Erkrankung betreffend (Fig. 1 u. 2); endlich die getreuen Zeichnungen eines unserer Patienten mit Cachexia strumipriva

1) Wir behalten es einer anderen Gelegenheit vor, auf diese Frage zurückzukommen, und möchten blos denjenigen Autoren, welchen es um die Sache zu thun ist, Gelegenheit geben, etwas gerechter zu urtheilen.

Fig. 5) neben dem Bilde des Patienten in seinem 14. Lebensjahre (Fig. 4, vor der Kropfoperation). Die Analogie des äusseren Aussehens ist eine in die Augen springende.

Wir geben einen Auszug aus unserer Schilderung des Krankheitsbildes nach Totalexcision der Schilddrüse beim Menschen am 1. Sitzungstage des XII. Congresses der Deutschen Gesellschaft für Chirurgie 4. April 1883, mit Ergänzungen aus unseren seitherigen Berichten und Beobachtungen:

Bald nach Entlassung aus dem Spital, oft erst nach Monaten tritt Müdigkeit, Schwäche und Schwere in den Gliedern ein. Diesem Schwächegefühl gehen häufig Schmerzhaftigkeit, Ziehen in Armen und Beinen, Hals, Schultern und Leibschmerzen voraus. Wir können hinzufügen, dass oft schon am Tage nach der Operation über Steifigkeit und schmerzhaftes Ziehen in den Extremitäten, namentlich in den Armen geklagt wird, welches sich bis zu Zuckungen und Contracturen, in den schweren Fällen zum regelrechten Bilde der Tetanie steigern kann. Fibrilläre Zuckungen der Muskeln haben wir öfter notirt.

Dem Gefühl von Müdigkeit parallel geht dasjenige von Kälte, natürlich am ausgesprochensten in der kalten Jahreszeit, aber auch schon an kühlen und regnerischen Sommertagen auffallend genug. Bei niedriger äusserer Temperatur spricht sich dieses subjective Gefühl im Blauwerden und Anschwellen der Hände und Füsse, insonderheit ersterer, wie auch der Nase und Ohren aus. Im Winter sind Frostbeulen etwas Gewöhnliches. Die Patienten fühlen schon jetzt, dass sie ihre körperliche Arbeit nicht so leicht mehr verrichten können, wie früher, und viel rascher ermüden.

Mit diesem Müdigkeitsgefühl bei Inanspruchnahme der körperlichen Kraft geht Hand in Hand eine Abnahme der geistigen Regsamkeit. Die Auffassung eines Gedankens ist langsamer und die Reaction auf äussere Einwirkungen entsprechend verlangsamt. Sehr auffällig ist die langsame Sprache, welche natürlich, aber allem Anschein nach doch nur zum Theil, von der Langsamkeit des Denkens abhängt.

Die Ueberlegung ist aber klar geblieben, so dass man die Patienten durchaus nicht etwa als dumm oder blöde bezeichnen kann. Sie haben vielmehr das Gefühl eines Hindernisses im Gebrauch ihrer sensiblen, motorischen und sensorischen Apparate und ärgern sich darüber.

Mit den Sensibilitäts- und Motilitätsstörungen bei voller Urtheilsfähigkeit Hand in Hand gehen Anschwellungen des Körpers, anfänglich schwankend, nur auf einzelne Körpertheile, z. B. sehr früh

Fig. 1.

Fig. 2.

Fig. 3.

Fig. 4.

Fig. 5.

auf die Lider beschränkt und vom Charakter des Oedems. Dies ist die Zeit, wo die Patienten aussehen, wie Nephritiker, und da nach dem Berichte der Myxödemcommission bei Myxödem auch interstitielle Nephritis beobachtet wird, so ist man versucht, an frühe Mitleidenschaft der Nieren zu denken; allein die Harnuntersuchung ergiebt hierfür keine Anhaltspunkte. Das gedunsene Gesicht ist die auffälligste Veränderung, und die damit verbundene Missstaltung namentlich der Nase und der Lippen und die Beeinträchtigung des Mienenspiels, die Ausgleichung der Falten erweckt frühe den Eindruck einer geistigen Schwerfälligkeit, Theilnahmlosigkeit und Trägheit. Schwellung der Hände und Füsse und des Bauches trägt das Ihrige dazu bei, die Unförmlichkeit des Körpers zu verstärken und den Eindruck zu vermehren, dass diesem plumpen und schweren Körper degenerative Vorgänge auch in den Organen des Geistes zu Grunde liegen. Den Charakter der Degeneration erhält der Körper ferner durch das Auftreten gewisser Altersveränderungen, welche sich schon nach einer Reihe von Monaten ausgeprägt geltend machen können, aber immer mehr in die Erscheinung treten, nämlich das Dünnerwerden, Struppigwerden und endlich das Ausfallen der Haare, das Rauh- und Schuppigwerden der Haut mit gelblicher und bräunlicher Pigmentirung in Form von unregelmässigen Flecken oder diffusen Färbungen, wie man dieselben bei alten Leuten so oft findet. Je länger die Hautschwellung gedauert hat, desto auffälliger wird auch die Erschlaffung derselben, welche sich in Bildung von Hautfalten namentlich an der Stirne kundgiebt. Auch die Ohrknorpel werden schlaff und weich. Wie die Haut, so schwellen die Schleimhäute an, so dass die dicke Zunge mit Zahneindrücken, das schwer herabhängende Gaumensegel mit dickem Zäpfchen auffallen. Gar oft besteht übler Geruch aus dem Munde und besonders starke Ozaena.

Neben der Müdigkeit, Apathie und Gedunsenheit sticht eine mehr oder weniger hochgradige Anämie in die Augen. Indess entspricht die Untersuchung des Blutes nicht immer dem äusseren Aussehen der Haut und der Schleimhäute, und sicherlich trägt die ödematöse Infiltration analog wie etwa bei einer Phlegmasia alba dolens am Bein einer Wöchnerin viel zu der Blässe des Körpers bei. Eine grosse Abnahme der Zahl der rothen Blutkörperchen und des Hämoglobin ist Regel, auch kann das letztere allein mehr vermindert sein, aber die Abnahme der Spannung in den Arterien, d. h. die Kleinheit, leichte Unterdrückbarkeit und Langsamkeit des Pulses, ist ausser Verhältniss zu dem Grade der messbaren Anämie. Es muss also die Schwäche und Verlangsamung der Circulation ebenso sehr

in nervösen Einflüssen, wie in der Blutveränderung, ja in einem höheren Grade in ersteren begründet sein.

Die Athmung erscheint oberflächlich und langsam, ungenügend für die übrige Körperentwicklung. Athemnoth besteht in der Regel nicht; doch wird über solche ab und zu geklagt, sobald eine Anstrengung, auch nur durch Treppensteigen, ausgeführt werden soll. Ausnahmen sind eigentliche unmotivirte Dyspnoeanfälle. Die Lungencapacität hat in messbarer, erheblicher Weise abgenommen.

Das Schlucken ist öfter für feste Speisen erschwert, und es wird über das Gefühl des Würgens geklagt. Zähschleimige Secretion wird beobachtet. Der Appetit ist vermindert. Kopfschmerzen und Schwindel sind eine Ausnahme, dagegen treten später geistige Störungen und epileptische Zufälle in einer erheblichen Zahl von Fällen hinzu und bilden die unmittelbare oder indirecte Todesursache.

In nicht wenigen Fällen haben wir tuberculöse Erkrankungen sich entwickeln sehen, namentlich Tuberculose der Drüsen und Gelenke.

Wir behalten einer anderen Gelegenheit die Besprechung der experimentellen Forschungen vor, wie sie durch Fuhr in Giessen in maassgebender Weise angebahnt, durch zahlreiche ausgezeichnete Forscher fortgeführt und durch Horsley in entscheidender Weise zu einem gewissen Abschluss gebracht worden sind. Wir werden dann Mittheilung von unseren seit 1883 fortgesetzten experimentellen Untersuchungen machen.

Es geht auch aus unseren seitherigen weiteren Beobachtungen mit aller Evidenz hervor, dass in allen Fällen ohne Ausnahme die totale Entfernung der Schilddrüse Symptome hervorruft, welche in das Gebiet des Cretinismus gerechnet werden müssen. Die totale Entfernung der Schilddrüse betonen wir ausdrücklich und nicht etwa die Entfernung eines Kropfes. Es ist nöthig, dies speciell hervorzuheben, denn seit wir den Beweis eines solchen constanten Zusammenhanges durch Beibringung grösserer Beobachtungsreihen erbracht haben, hat sich bei dem Publikum die Meinung gebildet, dass diese bedenklichen Folgen sich an die Kropfoperation überhaupt anschliessen. Ja es giebt viele Aerzte, sogar Professoren an Hochschulen, welche auf Grund dieser Meinung dringend von der Vornahme von Kropfoperationen abrathen. Wir haben durch unsere ursprüngliche Bezeichnung Cachexia strumipriva zu dieser Auffassung beigetragen, aber deshalb auch schon 1867 vorgeschlagen, den Namen der Cachexia thyreopriva zu benutzen. Jene Auffassung ist eine im höchsten Grade verkehrte und stellt die Wahrheit auf den Kopf. Eine Kropfoperation, wie sie zur

Stunde ausgeführt wird, hat im Gegentheil auf die Entwicklung der Schilddrüse, resp. auf ihre Function einen durchaus wohlthätigen Einfluss und dient dazu, die Vernichtung derselben hintanzuhalten, wirkt also mit zur Verhütung der übelsten Folgen, welche ein Kropf haben kann. Wenn man die grosse Masse derjenigen Kröpfe ansieht, welche als sogenannter Colloidkropf die weitaus gewöhnlichste Form bilden, so zeigt sich (vgl. Tafel XV) in der Regel schon bei einem einfachen Durchschnitt, dass die krankhafte Veränderung im Drüsengewebe von ganz umschriebenen Punkten ausgeht, von einzelnen sogenannten Drüsenläppchen. Von diesem Punkte aus wächst das Aftergebilde in der Weise, dass es die gesund bleibenden Partien, meist in unregelmässiger Weise, auf die Seite drängt. Am klarsten stellt sich das Verhältniss dar, wenn sich blos ein einziger, wenn auch noch so grosser Herd, ein sogenannter Kropfknoten entwickelt. Das gesund gebliebene Schilddrüsengewebe bildet allmählich nur noch eine Kapsel um den Kropfknoten herum, gewöhnlich in der Weise, dass es in ungleicher Dicke denselben überzieht, weil der Knoten selten genau im Centrum einer Schilddrüsenhälfte seinen Anfang nimmt. Wie die histologische Untersuchung ergiebt, werden die Bestandtheile der Drüse, die Drüsenbläschen und Follikel, zunächst in der unmittelbaren Nähe der Neubildung durch das fortschreitende Wachsthum derselben plattgedrückt; gleichzeitig werden sie infolge der Zerrung oder vielleicht auch chemisch wirkender Einflüsse vom Kropfknoten aus in Bindegewebe eingeschachtelt, welches aus dem Stützgewebe der Drüsenfollikel entsteht. So entsteht eine bindegewebige Kapsel um den Knoten innerhalb der erwähnten Drüsenkapsel.

Infolge dieser Vorgänge von Druck, Zerrung u. s. w. wird allmählich das functionirende Drüsengewebe atrophisch, es geht zum Theil zu Grunde. In der Mehrzahl der Fälle ist dies allerdings nur einseitig der Fall. Es kommt nur nach der Richtung zu Stande, nach welcher der Knoten stärker wächst, also gewöhnlich nach der Vorderfläche und allenfalls Aussenfläche des Halses zu, wo der Kropf sich frei entwickeln kann. Aber es heisst den Thatsachen keinen Zwang anthun, wenn man annimmt, dass ein solcher Druck auch nach allen Seiten so stark wirken kann, dass schliesslich das gesammte oder wenigstens der grösste Theil des functionirenden normalen Schilddrüsengewebes zu Grunde geht. In solchen Fällen liegt es auf der Hand, dass eine Entfernung des Kropfes durch die von Professor Socin in Basel zu Ehren gebrachte Enucleation oder durch die Enucleationsresection, welche wir in der Regel der reinen Enucleation

vorziehen, überhaupt durch eine partielle Kropfexstirpation geeignet ist, die schlimmsten Folgen der Erkrankung der Schilddrüse zu verhüten. Welch' grossen Segen im Uebrigen die Kropfoperationen stiften, das weiss wohl der am besten zu beurtheilen, welcher nur zu häufig die schweren Kropfformen in späten Stadien zu Gesichte bekommt. Wer etwas weiss von den Athembeschwerden, den Erstickungszufällen, welchen derartige Patienten ausgesetzt sind, ganz abgesehen auch von den vielen und peinlichen Störungen der Circulation, der wird nicht leichtfertig von einer Operation abrathen, welche mit einem Schlage, in Zeit von wenigen Tagen und mit einem Minimum von Beschwerden die Gefahr dauernd beseitigt. Dass die Kropfoperation eine gefährliche Operation durchaus nicht mehr ist, wenn man nicht bis ins schlimmste Stadium damit zuwartet, das haben wir durch unsere Beiträge zur Statistik wiederholt bewiesen. Wir verfügen über eine Serie von 178 ununterbrochenen Heilungen nach Kropfoperation, obschon unter dieser Zahl schwere und leichte, ja sehr complicirte Fälle, auch entzündete und krebsige, überhaupt maligne Strumen mitgerechnet sind.

Es geht aus dem Gesagten zur Genüge hervor, wie man es sich zu erklären hat, dass man beträchtliche Kröpfe bei Cretinen und Halbcretinen sowohl, als „bei gewöhnlichen Dummköpfen" (Maffei), aber auch bei verständigen und sogar sehr gelehrten Herren und bei sehr liebenswürdigen Damen antrifft. Der Kropf hat mit dem Cretinismus so lange absolut nichts zu schaffen, als noch gesunde Schilddrüsensubstanz erhalten ist; er wird einzig und allein dadurch gefährlich, dass er die Schilddrüse zum Schwund bringen und so deren Function bis zu völliger oder nahezu völliger Aufhebung beeinträchtigen kann. Diese Gefahr kann durch Operation verhütet werden.

Man wird sich billig fragen, warum die erwähnten Folgen bei der enormen Häufigkeit der Kröpfe in gewissen Gegenden nicht öfter eintreten. Darauf ist Folgendes zu antworten.

Die Zeit der Entwicklung des Kropfes ist das Ende des ersten Jahrzehnts. de Saussure behauptet, wer im 10. Jahre noch keinen Kropf habe, bekomme später keinen mehr. Wir haben diese Behauptung bei unseren Untersuchungen an Schulkindern im grossen Maassstabe bestätigen und belegen können, dass nämlich vor dem 7. und 8. Jahre ein Kropf eine Ausnahme ist, und dass er bis zum 13. und 14. Jahre an Häufigkeit zunimmt. In den ersten Jahren erreicht aber der Kropf keine beträchtliche Grösse, so dass er sehr oft blos als dicker Hals erscheint. Von einer zerstörenden Einwirkung desselben auf die

Schilddrüse ist deshalb in der Regel nicht die Rede. Stärkere Entwicklung kann er in den Pubertätsjahren und nachher, hauptsächlich auch zur Zeit der Schwangerschaft bei Frauen erlangen. Sonst aber hat späteres Wachsthum von Kröpfen nicht mehr dieselbe Bedeutung. Es handelt sich bei diesem sehr oft um Gewebsveränderungen in einzelnen schon lange vorhandenen Kropfknoten durch secundäre oder zufällige Einflüsse, wie sie bei den so häufigen Blutungen und bei der nicht minder häufigen Cystenbildung eine Rolle spielen. Einzelne Kropfknoten, mögen sie noch so gross werden, haben aber eine völlige Zerstörung des Schilddrüsengewebes kaum je zur Folge. Wohl mag auch dann noch öfter, als man sich denkt, wie übrigens schon im früheren Alter, eine Behinderung der Schilddrüsenfunction gewissen Symptomen, namentlich Anämie, Ernährungsstörungen, Trägheit und mangelhafter geistiger Regsamkeit, zu Grunde liegen, aber es kommt nicht zu ausgebildeter Erkrankung. Ausserdem fällt ganz besonders der Umstand ins Gewicht, dass bei dem erworbenen Cretinismus, sobald einmal das Wachsthum vollendet ist, selbst die schweren Formen des Cretinismus nicht mehr den Grad erreichen, wie zur Zeit der Ausbildung des Körpers. Darin müssen wir einen Hauptgrund erblicken, dass man sich so lange der Thatsache verschliessen konnte, dass es eine Anzahl von cretinoiden Erkrankungen giebt, welche erst im erwachsenen Lebensalter erworben werden. Hier ist ein bestimmtes Längenwachsthum und überhaupt eine bestimmte Körperentwicklung gegeben, und auch für die geistigen Fähigkeiten wird man a priori nicht erwarten, dass sie sich in demselben Maasse zurückbilden, wie sie bei frühester Entwicklung des Cretinismus in ihrer Ausbildung behindert werden. Die Zeit, in welche ganz schwere Schädigungen der Schilddrüsenfunction durch die kropferregenden Einflüsse zu Stande kommen, ist die Zeit vor der Geburt, und hier leidet die kindliche Schilddrüse nur bei der intensivsten Einwirkung des Kropfagens. Angeborene Kröpfe sind eine Ausnahme, eine noch grössere Ausnahme ist die angeborene Schilddrüsenatrophie.

Sporadischer (spontaner) Cretinismus (Myxödem).

Die Geschichte des sogenannten Myxödems ist ausserordentlich lehrreich. Obschon darauf hingewiesen werden darf, dass schon Felix Plater einen sporadischen und endemischen Cretinismus unterschied, und obschon der erste Beobachter, welcher die Aufmerksamkeit 1873 auf genanntes Leiden lenkte, Sir William Gull, durch den Titel, welchen er seiner ersten Mittheilung gab: „On a cretinoid

state supervening in adult life in women", die Analogie mit dem Cretinismus hervorhob, so herrschte doch die Meinung, dass man es mit einer neuen Krankheit zu thun habe, bei den meisten Autoren, welche sich mit dem Gegenstande beschäftigten, vor, so dass man es für angemessen hielt, einen neuen Namen für dieselbe einzuführen. Der Name ist hergenommen von einer Hauptveränderung, welche der Körper in einem gewissen Stadium der Krankheit darbietet, nämlich von der Verdickung und derben Infiltration der Haut, welche zurückgeführt wird auf eine gesteigerte Schleimablagerung in dem Zellgewebe. Die genauen Untersuchungen und Vergleichungen, welche namentlich Halliburton bei den menschlichen Myxödemfällen von Ord und ganz besonders bei dem myxödematösen Affen Horsley's angestellt hat, lassen an der Thatsache, dass vermehrter Schleimgehalt der Gewebe in gewissen Fällen und in gewissen Stadien besteht, gar keinen Zweifel übrig. Nach anderswo mitzutheilenden Analysen meines ausgezeichneten Freundes Professor Nencky scheint es ebenso sicher, dass diese Veränderung in sehr charakteristischen Fällen fehlt. Dies wird auch in dem Berichte der englischen Myxödemcommission hervorgehoben, nämlich dass es blos bestimmte Stadien sind, in welchen die Veränderung besteht. Der Name Myxödem passt demgemäss nur für ein gewisses Stadium der Krankheit, welche wir mit dem Namen der Cachexia thyreopriva zu bezeichnen vorgeschlagen haben. Der Name Cachexie pachydermique von Charcot passt auf Anfangs- und Endstadium der Krankheit ebenfalls nicht.[1])

1) Ich will dabei gar nicht verkennen, dass es, man möchte fast sagen eine Forderung der Humanität ist, einen neuen Namen für die gelinden und gelindesten Formen des Cretinismus einzuführen. Denn schliesslich ist der alte Name Cretin durchaus mit dem Bilde des vollendeten Cretinismus verknüpft, und Jedermann verbindet mit dem Namen Cretinismus die Vorstellung eines solchen Maasses geistiger Verkümmerung neben körperlicher Degeneration, dass derselbe auf gelinde Grade absolut keine Anwendung findet. Auch hat der Name Cretin, trotz der seit mehr als einem halben Jahrhundert betonten Nachweise, dass es sich um eine Krankheit handelt, so gut wie bei einer Auszehrung oder Wassersucht, stets den fatalen Beigeschmack eines durch theilweises Selbstverschulden der Familien herbeigeführten Uebels. Es muss deshalb der Name Cretinismus reservirt bleiben, wie derjenige des Myxödems für ein bestimmtes Stadium der Krankheit, nämlich dasjenige, in welchem die körperlichen Veränderungen zu ausgesprochenen Störungen der geistigen Thätigkeit geführt haben. Dies tritt ein in späten Stadien, meist blos wenn die Krankheit in der Entwicklungszeit begonnen hat oder ein Individuum betrifft, welches schon von vornherein geringere Verstandeskräfte aufwies, endlich wenn das betreffende Individuum grosser Vernachlässigung preisgegeben ist.

Ich habe bereits erwähnt, dass ich in einen Vortrage vor der chirurgischen Section der British medical association in Dublin 1887 meinen für operativen Creti-

Ich kann es mir ersparen, die Schilderung des Myxödems in allen Einzelheiten wiederzugeben. Dieselbe ist in dem 1888 erschienenen Bericht enthalten, welcher auf Betrieb der Clinical Society of London und unter Mitwirkung einer grossen Zahl englischer und auswärtiger Aerzte von den Herren Ord als Präsident und einem Comité der in der Frage competentesten Autoren herausgegeben worden ist.

Ich habe es immer als ein Glück angesehen, dass ich zu der Zeit, wo ich meine Beobachtungen über Cachexia strumipriva zum ersten Male vortrug, noch keinen Fall von dem in England cultivirten Myxödem gesehen hatte. Dr. Felix Semon in London, welchem dieses Leiden genau bekannt war, war es, welcher sofort bei Lectüre meiner Arbeit, in specie der Schilderung der Symptome durch die vollkommene Analogie mit dem Symptomenbilde des Myxödems betroffen wurde und mich auf diese innigen Beziehungen brieflich auf-

nismus gewählten Namen der Caxechia strumipriva für den Cretinismus überhaupt in der Form zu benutzen vorgeschlagen habe, dass man von Cachexia thyreopriva statt strumipriva spricht. Der Name ist unter allen vorgeschlagenen der zutreffendste, nur etwas lang. Ausserdem ist in demselben der gelinden Formen der Krankheit, wo noch Reste functionirender Schilddrüsensubstanz übrig sind, zu wenig Rechnung getragen. Man dürfte deshalb einfach von einer Cachexia thyreoidea sprechen, wie etwa von einer Leucaemia splenica. Leider besitzt man nur ein paar lange Worte für das in Frage stehende Organ: Glandula thyreoidea (viereckige, schildförmige Drüse), welches sich sehr schlecht zur Bildung eines kurzen Namens eignet, der das deutsche Wort Schilddrüsenarmuth wiedergeben würde. Dasselbe gilt von dem übrigens unrichtigen Namen der Bronchocele für Kropf. Der kurze Name Athyreie wäre correct, aber auch schon zu viel sagend, obschon man für Blutarmuth auch kurzweg Anämie sagt. Richtig wäre die Bezeichnung der Mikrothyreie, wie man von Mikrocephalie spricht, aber, da das Organ trotz des Defectes normaler Schilddrüsensubstanz sehr oft vergrössert ist, wiederum etwas gezwungen. Das Wort χοιρας (hervorragend) ist nach Fuhr gerade im Gegensatz zu Schilddrüsenschwellungen bei den älteren Autoren für Lymphdrüsengeschwülste benutzt worden. Endlich eignet sich auch das mehr volksthümliche lateinische Wort guttur (mit welchem wohl das französische goitre zusammenhängt) wenig zu complicirter Wortbildung.

Die Anämie, welche das in Frage stehende Leiden begleitet, soll nach einigen Autoren keineswegs constant sein, dagegen ergeben die bei unseren Fällen gemachten Untersuchungen von Langhans sehr constante und charakteristische pathologisch-anatomische Veränderungen am Nervensystem, und zwar in erster Linie der peripheren Nerven in grösserer Ausbreitung. Es schliesst sich das Leiden daher wohl am engsten gewissen Formen von sogenannter Neuritis an, und es mag wohl sein, dass sich später als der zutreffendste Name derjenige einer Neurosis thyreopriva oder schlechtweg thyreoidea herausstellen dürfte, d. h. einer durch Schilddrüsenleiden veranlassten Nervenkrankheit. Wir halten es gar nicht für nöthig, den Namen der Neurose in alle Zukunft blos denjenigen Affectionen des Nervensystems vorzubehalten, deren anatomische Grundlage oder Ursache uns unbekannt ist.

merksam machte, sowie er auch zuerst das Interesse der englischen Aerzte auf die bedeutungsvolle Analogie von Cachexia strumipriva und Myxödem lenkte. Wer sich die Mühe nehmen will, die Symptome des Myxödems, wie sie durch die erwähnte Sammelforschung zusammengetragen worden sind, mit der Schilderung zu vergleichen, welche ich von der Cachexia strumipriva gegeben habe, der wird die vollständige Identität der beiden Krankheiten in ihren Erscheinungen nicht verkennen können. Die zusammenfassende Schilderung des Leidens durch das Myxödem-Comité ist folgende: Ein Hauptsymptom ist die Zunahme des Körperumfangs; die unelastische, derbe Anschwellung der Haut, nicht Eindrücke aufnehmend, nicht hängend; die Trockenheit und Rauhigkeit der Haut; die mangelhafte Ernährung der Haare mit Ausfallen derselben. Alle diese Symptome werden auf irritative Wucherungen im Bindegewebe der Haut, hauptsächlich in der Nähe der Talg-, Schweissdrüsen, Haarfollikel zurückgeführt, zum Theil auf die Ablagerung von mucinreicher Oedemflüssigkeit.

Ferner schwillt an verschiedenen Stellen Haut und Unterhaut an, so über dem Schlüsselbein (beruht auch zum Theil auf Zunahme des Unterhautfettes). Die Schleimhäute schwellen an, und diese Infiltration führt im Munde zu Affection der Zähne, analog dem Haarausfall auf der äusseren Haut.

Das Gesicht verliert seinen Ausdruck. Die Stimme wird monoton, oft näselnd, die Sprache mühsam, langsam. Die Gedanken werden langsam aufgenommen und geäussert. Das Gedächtniss wird mangelhaft und schlecht. Ebenso werden die Bewegungen mit Langsamkeit ausgeführt. Die Individuen haben Neigung, umzufallen. Stumpfsinn und Schläfrigkeit stellen sich ein. Dabei kann plötzliche Reizbarkeit eintreten. Ja in der Hälfte der Fälle kam es zu Hallucinationen, ebenso oft zu eigentlichen Geistesstörungen. Zittern und Contracturen, welche Horsley beim Affen fand, und welche ein so hervorstechendes Symptom beim Hunde im Anfangsstadium bilden, ist nur als Spätsymptom in einem Falle erwähnt.

Neigung zu schweren Blutungen sind in einzelnen Fällen verzeichnet.

Das Bild stimmt mit demjenigen, welches wir für die Cachexia strumipriva aufgestellt haben, überein. Blutungen haben wir in Form von Menorrhagien gesehen. Die Neigung, umzufallen, ist von uns nicht speciell erwähnt worden. Auch eine Neigung zur Bildung von Warzen ist von uns nicht notirt worden. Dagegen fällt uns auf, dass in dem Symptomenbilde, welches das englische Myxödem-Comité giebt, nicht erwähnt sind: 1. das anämische Aussehen. Mag dasselbe durch wirk-

liche Verminderung der Blutkörperchen und des Hämoglobin bewirkt oder durch die ödematöse Infiltration, namentlich des Gesichts und der Augenlider, vorgetäuscht sein, so ist es bei der Cachexia strumipriva sehr auffällig, und wir haben es auch bei den von uns beobachteten Myxödemfällen bemerkt. 2. Die Kälte und damit zusammenhängend die bläuliche Verfärbung der Extremitäten. Sie ist namentlich in der kalten Jahreszeit sehr auffällig, wie ja auch nach der Angabe des Comités die übrigen Symptome durch kühle Temperatur gesteigert werden. Die dicken blauen Hände und Füsse der Patienten, welche frisch ins Spital eintraten, sind uns sehr auffällig gewesen, zumal wenn noch die häufigen Frostbeulen hinzukamen. Im Spital verloren sich diese Symptome.

3. Bemerkenswerth im Gegensatz zu der Schwäche ist die gute Entwicklung der Musculatur im myxödematösen Stadium der Cachexia strumipriva. Auch dieser Punkt findet in dem Bericht keine Erwähnung. Die Individuen, welche sich nur langsam und träge bewegen, zeigen eine auffallend kräftige Musculatur, wenn sie sich mit gröberer Arbeit zu beschäftigen haben.

4. Steifigkeit der Glieder ist von uns oft nachgewiesen worden, während der Bericht im Gegensatz zu dem Verhalten der Thiere dies als eine Ausnahme bezeichnet. Wir bemerken dabei ausdrücklich, dass diese Steifigkeit sich nicht blos auf Fälle bezieht, welche in das neurotische Stadium Horsley's hineinfallen, resp. Zeichen von Tetanie darbieten. In diesem Stadium ist die Steifigkeit der Glieder ein keineswegs seltenes Symptom, aber auch später begegneten wir demselben.

5. Was einen letzten Unterschied unserer Beobachtungen mit den Schilderungen der Myxödemcommission bildet, ist das öftere Vorkommen von epileptischen Zufällen schwerer und leichterer Art, oft nur in ganz kurzem plötzlichen Heruntersinken des Kopfes, oft in schwereren Anfällen bestehend. Ob die „Neigung zu fallen", von welcher die Commission spricht, nicht vielleicht eine Analogie zu unseren Beoachtungen bildet?

Die Abweichungen in den Schilderungen von Myxödem und Cachexia strumipriva beziehen sich, wie ersichtlich, blos auf Einzelheiten, und wo die Unterschiede beträchtlicher erscheinen, da findet sich die Erklärung darin, dass von den Engländern das Myxödem fast ausschliesslich bei Erwachsenen (vorwiegend Frauen) beschrieben ist, die Cachexia strumipriva dagegen nicht nur bei Kindern vorkommt, sondern bei denselben Angesichts der noch bestehenden Entwicklung des Körpers ungleich höhere Grade erreicht. Laut Be-

richt der Myxödemcommission kommt die Erkrankung bei einem Manne auf 6 Frauen vor und kann vom Jünglingsalter bis ins späteste Alter ihren Anfang nehmen. Meine seit 1883 unausgesetzt fortgeführten Untersuchungen haben mich belehrt, dass Myxödem auch bei Kindern in typischer Weise vorkommt (vgl. Tafel XV), und dass andererseits die Cachexia strumipriva die regelmässige Folge von Kropfexcision auch bei Erwachsenen ist, ja dass bei Letzteren auch die schwersten Formen beobachtet werden.

Während man früher den Befund von Schilddrüsenatrophie bei Myxödem wenig beachtete, für einen zufälligen ansah, haben sich seit Bekanntwerden der Cachexia strumipriva die Anschauungen so völlig geändert, dass die Myxödemcommission zu dem Schlusse kommt, die Veränderung, speciell Atrophie der Schilddrüse, sei der constanteste, ja einzig constante pathologisch-anatomische Befund bei Myxödem. Das heisst aber nichts mehr und nichts weniger, als dass das Myxödem und die Cachexia strumipriva dem Wesen nach identische Krankheiten sind.

Die grosse Bedeutung der Beobachtungen über Myxödem liegt aber darin, dass sie, nachdem einmal die Natur dieses Leidens durch die Mittheilungen über Cachexia strumipriva ins rechte Licht gestellt war, zeigen, dass es noch andere als endemisch wirksame Schädlichkeiten giebt, durch welche die Schilddrüse zerstört werden kann. Welcher Natur dieselben sind, ist freilich in den wenigsten bisherigen Fällen klar, aus dem einfachen Grunde, weil man dem Verhalten der Schilddrüse überhaupt zu wenig Aufmerksamkeit geschenkt hat bei der Fragestellung nach den Ursachen. Wenn wir in dem Werke über Myxödem das Kapitel der Aetiologie nachschlagen, so ist leider ersichtlich, dass nur Gelegenheitsursachen aufgezählt sind. Als sicher betrachte ich es, dass die Schilddrüse durch entzündliche Vorgänge atrophiren kann, wie andere Drüsen auch, dass sie ferner durch maligne Neubildungen ganz zerstört werden kann. Ob Syphilis, Tuberculose und die sogen. Ernährungsstörungen, wie Alkoholmissbrauch eine Rolle spielen, muss noch durch weitere Beobachtungen aufgeklärt werden.

Es wird in Zukunft nöthig sein, sich bei jedem Falle von Myxödem, resp. von sporadischem und nicht operativem Cretinismus genau zu erkundigen nach den Antecedentien bezüglich Wohnort und Geburtsort mit Rücksicht auf daselbst nachweisliche Kropfendemien, bezüglich der Familienverhältnisse, Vorkommen von Kropf oder Cretinismus; endlich wird man von dem Individuum selber über alle die Schädlichkeiten sich Aufschluss verschaffen müssen, welche die Schilddrüsenfunction zu beeinträchtigen vermögen, wie Traumen, Ent-

zündungen, Gebrauch von Jodmitteln etc., speciell auch Infectionskrankheiten. Denn das genaue Studium der Strumitis auf unserer Klinik durch Dr. Tavel hat ergeben, dass bei den allerverschiedensten Infectionskrankheiten sich metastatisch die Krankheitserreger in der Schilddrüse abzulagern und zu entwickeln vermögen und mehr oder weniger schwere Schädigungen des Organs durch entzündliche Veränderungen herbeiführen. Für den Augenblick muss es genügen, festzustellen, dass wir Formen von Cretinismus kennen, welche den endemischen Einflüssen nicht ausgesetzt waren, die man als Ursache des Leidens beschuldigt hat. Da bei diesen Formen gerade wie bei der als Cachexia strumipriva bezeichneten Varietät des Cretinismus das Fehlen der Schilddrüse constatirt ist, so ist damit die Grundlage für die Deutung auch des endemischen Cretinismus gewonnen.

Identität der verschiedenen Formen und Grade des Cretinismus.

Durch die Entdeckung der Cachexia strumipriva und ihrer Identität mit Myxödem und dem Cretinismus in den gelindesten und schweren Formen war das Wesen dieser letzteren Krankheit dahin präcisirt, dass der Ausfall der Schilddrüsenfunction für das Zustandekommen des Leidens bestimmend sei. Diese Auffassung ist durch die experimentelle Controle bestätigt worden. Wir werden an einem anderen Orte auf dieses Kapitel zu sprechen kommen. Statt dass also eine grosse Zahl von zusammenwirkenden Ursachen sich vereinigten, deren Wirksamkeit man sogar als auf grosse Zeitabschnitte fortdauernd gedacht hatte, um eine so erschreckende Verkümmerung menschlicher Wesen herbeizuführen, zeigte sich, dass der Ausfall einer ganz kleinen, bislang für bedeutungslos gehaltenen Drüse binnen wenigen Jahren, ja Monaten das Bild des Cretinismus zu Wege zu bringen vermochte.

Jetzt löste sich auch auf einmal eine Reihe von Widersprüchen. Die Beobachtungen wurden klar, welche die Mehrzahl der älteren Beobachter schon mit aller Bestimmtheit gemacht haben, dass gar nicht selten gerade bei sehr ausgebildeten und hochgradigen Cretinen nicht nur nichts von einem Kropf vorhanden war, sondern der Hals völlig normal und schlank erschien. Ackermann, welcher constatirte, dass der Cretinismus ohne alle Geschwulst der Schilddrüse bestehen könne, nimmt aus dieser Thatsache Anlass, den Kropf für eine Folge des Cretinismus anzusehen.

Iphofen erzählt, dass ihm in Aosta und Pollin gesagt wurde, dass die angeborenen Kröpfe später vergingen, aber dass gerade diejenigen Kinder, welche später Cretinen werden, Kröpfe nicht auf die Welt

bringen. Maffei fand bei 25 ausgebildeten Cretinen 7 mal keinen Kropf, 6 mal blos kleinen Kropf; Rösch geht sogar so weit, zu behaupten, dass die zwerghaften Cretinen „gewöhnlich" keinen Kropf zeigen, überhaupt bei den ärgsten Formen kein Kropf gefunden werde.

Die sardinische Commission macht die Angabe, dass von 5923 Cretinen blos 3912 Kröpfe zeigten, dagegen 2011 keinen Kropf. Es ist dagegen allerdings schon erinnert worden, dass solche Angaben cum grano salis zu verwerthen sind, da die Zahl 2011 blos bedeutet, dass so viele Cretinen keine auffälligen Kropfbildungen zeigten.

Immerhin haben nur wenige Beobachter (St. Lager nennt Saussure, Ferrus, die Commission sarde, Trousseau und Köberle) aus dem zeitweiligen Fehlen des Kropfes Anlass genommen, den gemeinsamen Ursprung beider Affectionen zu bestreiten. Virchow hat in seiner meisterhaft klaren Weise das Verhältniss von Kropf und Cretinismus präcisirt (l. c. S. 938): Der Cretinismus kommt überall im Centrum der Kropfterritorien vor und muss als das Resultat stärkerer Einwirkung derselben schädlichen Potenz angesehen werden. Das auf die ganze Erdoberfläche vertheilte, stets an dieselbe Beschaffenheit des Bodens gemeinsam gebundene Vorkommen beider Leiden schien eine so schwerwiegende Thatsache, dass sie keine andere Erklärung, als die übereinstimmenden Ursachen zuliess. St. Lager weist mit classischer Gründlichkeit diesen Parallelismus in Auftreten von Kropf und Cretinismus nach auf dem ganzen Erdkreis, blos mit dem quantitativen Unterschied, dass der Cretinismus erst von einer gewissen Intensität der Kropfendemie an sich neben derselben zeigt und erst von da ab derselben parallel an Häufigkeit zunimmt.

Auch der Umstand, dass eine Zahl von mit Kropf behafteten Individuen sich durch hohen Grad von Intelligenz auszeichnen, konnte den Eindruck nicht verwischen, dass in Gegenden hochgradiger Endemie der Kropf auf die intellectuellen Fähigkeiten der Bevölkerung im Grossen und Ganzen die betrübendsten Wirkungen ausübe.

Die Erklärung für alle die Ausnahmen und Schwankungen im Verhalten zwischen Kropf- und cretinischer Entartung ist nun gefunden, da man weiss, dass es gar keines Kropfes bedarf, um von Cretinismus befallen zu werden, sondern dass der Kropf seine ganze Bedeutung nur darin hat, dass er wie eine Reihe anderer Schädlichkeiten, aber allerdings als die weitaus verbreitetste, die Schilddrüsenfunction vernichtet.

Seit ich die Cachexia strumipriva kennen lernte, habe ich mich bemüht, mir von dem Verhalten der Schilddrüse bei nicht

durch operative, sondern endemische und andere Einflüsse cretinisch gewordenen Individuen durch eigene Untersuchung Gewissheit zu verschaffen, und lege zunächst in Folgendem die Resultate einer im Jahre 1884 in Wallis und Berneroberland unternommenen Reise nieder, bei welcher ich im Vispthal und herab bis Sitten und im Oberhaslethal mir unter Beihülfe von Aerzten und Dorfautoritäten sämmtliche Individuen kommen liess oder aufsuchte, welche von den Nachbarn und Bekannten als Nohlen, Gauche oder Cretinen angesehen wurden.

Ich bekam im Ganzen 32 mehr oder weniger schwerfällige, mehr oder weniger stumpf- und blödsinnige Individuen zu Gesicht. Ich musste mich aber bald überzeugen, dass der kleinste Theil dieser Individuen der Kategorie der Cretinen im engeren Sinne des Wortes beizuzählen war. Eine grosse Anzahl blödsinniger, verkrüppelter und verkümmerter Individuen waren evident durch frühere palpable und bekannte Veränderungen des Gehirns in diesen Zustand gerathen. So sah ich mehrfach das typische Bild der fälschlich sogenannten spastischen Spinalparalyse, sowie die Folgezustände des chronischen Hydrocephalus. Diese Fälle sind von ärztlicher Seite leicht auszumerzen und bilden immerhin ein beschränktes Contingent der sogenannten Gauchen oder Noblen. Die Hauptzahl der „Cretinen" dagegen waren einfach Taubstumme, und ich habe bei dieser Gelegenheit die Ueberzeugung gewonnen, dass die Mehrzahl der älteren sowohl als neueren Statistiken über Vorkommen und Häufigkeit des Cretinismus nichts mehr und nichts weniger angeben, als eine gewisse Summe von Taubstummen und Cretinen zusammen, dass wir gar keine grössere Statistik besitzen über das Vorkommen des echten Cretinismus allein. Man sehe blos die ältere Definition des Cretinismus an, so wird man einsehen, dass eine klare Scheidung dieser beiden Gebiete selbst ärztlichen Untersuchern nicht gelingen konnte. Es ist zur Genüge nachgewiesen, dass die geographische Verbreitung derjenigen Formen mangelhafter Entwicklung, welche man dem Gebiete der Taubstummheit zuweisen zu sollen glaubt, mit der Vertheilung des Cretinismus auf der Erdoberfläche zusammenfällt. Wo viele Cretinen, da sind auch viele Taubstumme (so hat die Schweiz nach St. Lager 5000 Cretinen und 3976 Taubstumme, der Canton Bern 1306 Cretinen und 1955 Taubstumme). Es liegt uns fern, in Zweifel ziehen zu wollen, dass für die Taubstummheit eine enge Beziehung zum Kropf und seinen endemisch wirksamen Ursachen und ebenso zum Cretinismus besteht. Allein identisch sind die beiden Affectionen deshalb keineswegs. Wir sehen in keinem einzigen Falle, soweit ich neben meinen eigenen zahl-

reichen Erfahrungen die Literatur zu übersehen vermag, auf Atrophie oder totale Exstirpation der Schilddrüse Taubstummheit eintreten [1]); stets erfolgt von den gelindesten bis zu den höchsten Graden eine allgemeine Ernährungsstörung, welche für den echten Cretinismus als Schlüssel angesehen werden muss.

Der Unterschied zwischen den beiden Affectionen ist der, dass die Störung der seelischen Thätigkeit bei Cretinismus deutlich als eine Folge auffälliger körperlicher Veränderungen eintritt, d. h. dass erstere Schritt hält mit der zunehmenden Degeneration und Verkümmerung des Körpers. Dies gilt auch für die so häufigen Sprachstörungen.

Bei der Taubstummheit dagegen kann sich der Körper ganz gut und kräftig entwickeln, sogar zu schönen Formen, sowohl was die Gesichtsbildung, als Grösse und Harmonie des übrigen Körpers betrifft; die übrigen Sinnesorgane können sogar eine sehr hohe Ausbildung erlangen, zumal der Gesichtssinn. Die Empfindung kann scharf sein, die Bewegungen können mit grosser, ja ungewöhnlicher Kraft und für ganz bestimmte Aufgaben sogar mit Geschicklichkeit ausgeführt werden, — Alles im Gegensatz zum ausgebildeten Cretinismus, bei welchem Unbeholfenheit und Schwerfälligkeit zu den frühesten Störungen gehören. Wo aber bei Taubstummen die Gebrauchsfähigkeit der Sinne und Muskeln beeinträchtigt ist, da lassen sich die körperlichen Störungen ohne Schwierigkeit als eine Folge des ungenügenden Gebrauchs dieser Organe auffassen, und was an Mangelhaftigkeit geistiger und seelischer Aeusserungen auffällig ist, findet seine Erklärung in der mangelhaften Ausbildung des Gehörs und Hörverständnisses und der mangelnden oder unvollkommenen Sprache. Man ist, soviel ich zu urtheilen vermag, für die Charakterisirung der endemischen Taubstummheit viel zu sehr von der Anschauung ausgegangen, dass nothwendig ein Mangel an Gehörsempfindung diesem Leiden zu Grunde liegen müsse, aus welchem sich dann der Mangel einer Sprachbildung schon ganz natürlich erkläre. Franke zwar rubricirt die Taubstummheit deshalb unter den Cretinismus, weil nicht etwa das Gehör gänzlich fehle, sondern ein Mangel an Sprachfähigkeit vorliege, welcher nach F. Plater nicht in den Sinnesorganen, sondern in den Nerven liege. Es giebt Formen, wie wir

1) Man dürfte auf Grund weiter unten gegebener Erwägungen dieser Frage allerdings noch experimentell näher treten. Herr Cand. med. de Quervain beobachtete bei unseren operirten Hunden als Regel, dass sie nach totaler Schilddrüsenexcision nicht mehr bellten, selbst wenn die kachektischen Erscheinungen zurückgingen.

sie seit dem genauen Studium der Localisationslehre bei Gehirnkrankheiten zur Genüge kennen, bei denen zwar das Gehör als solches erhalten, das Individuum also eigentlich nicht taub ist, aber das Sprachverständniss fehlt, wie bei der sogenannten auditiv-sensorischen Aphasie. Bei Hirntraumen, wo diese Form durch Läsion des Schläfenlappens zu Stande gekommen ist, hat man gar leicht den Eindruck, als höre ein Individuum nicht oder doch schwer, während es nur nicht reagirt, weil es das Gesprochene nicht zu deuten weiss bei ganz gut erhaltenem Gehör. Dass daraus eine grosse Varietät von Formen resultirt, lässt sich leicht ersehen.

Unter unseren 32 Nohlen, welche wir selbst untersucht haben, fanden wir neben den verschiedensten Graden von Taubstummheit nur 6, in welchen wir das Bild der Cachexia strumipriva und des Myxödems rein wiedererkannten, welche also dem echten Cretinismus zuzuzählen waren. Bei diesen liess sich in 4 das Vorhandensein eines Kropfes nachweisen, bei den 2 anderen aber war nicht nur kein Kropf vorhanden, sondern wir konnten hier am Lebenden den Nachweis leisten, der bei endemischem Cretinismus bislang noch ausstand, dass auch gar nichts von einer Schilddrüse zu finden war. Man wird uns zutrauen, dass wir die nöthige Uebung haben, eine Schilddrüse herauszufühlen, nachdem wir über 600 Kropfexstirpationen ausgeführt haben.

Wir wollen die Fälle von echtem endemischen Cretinismus, die wir untersucht haben, ganz kurz skizziren:

1. 5jähriger Knabe, sehr stark ödematös gedunsen, völlig wie bei Cachexia strumipriva aussehend. 3 jüngere Kinder sind gesund. Der Knabe isst wenig, will nicht trinken, hat eine kleine, aber die Trachea comprimirende Struma. Versteht schlecht, spricht Mamma und Papa. Die Mutter hat eine Struma.

2. u. 3. 2 Brüder; der eine derselben kann noch sprechen und hat einen mässigen Kropf, ist nicht stark gedunsen; der andere zeigt stark gedunsenes Aussehen mit dicken Händen, ist klein und schwerfällig, mit dicker Zunge und völligem Cretintypus. Er ist 70 Jahre alt, hat keinen Kropf.

4. Echter Cretin von 60 Jahren. Die Eltern sind ganz munter und gesund gewesen und hatten zuerst 9 gut entwickelte Kinder zur Welt gebracht, als sie in Goms, also in der Höhe, wohnten. In Sion erzeugten sie 3 Cretinen, der erste stärker als der letzte ausgeprägt. Das jüngste Kind ist wieder normal, aber klein.

Patient ist gedunsen, die Haut faltig. Er versteht schlecht, spricht schwer. Hände sehr kurz, namentlich die Finger dick und kurz, wie abgenutzt; kurze, nicht vorragende Nägel. Grösse eines 10jährigen Kindes.

5. Cretin von 37 Jahren, taubstumm, nicht gross, aber auch nicht dick. Andeutung von Bart. Er ist sehr anämisch, die Augenlider ganz durchsichtig, gedunsen. Er scheint sehr kurzsichtig zu sein. Der Schädel zeigt nichts Auffälliges. Im Halse eine gewaltige knollige Struma beider Lappen mit starker Tracheostenose. Trachea nicht deutlich zu fühlen. Larynx klein.

Patient lässt sich Zucker in den Mund stossen. Ein Bruder, der noch viel dümmer war, ist gestorben. Er selbst ist das 5. von 9 Kindern; die 4 ersten waren normal, 2 sind ganz klein gestorben. Dann kamen 3 ganz dumme, schon von frühester Kindheit an; dann folgten wieder 2 normale Kinder, von denen eins starb; der andere Bruder, welchen ich sah, ist gross und schlank, aber sehr blass und mager. Die 2 jüngsten Kinder sind 1/4 Stunde höher oben geboren worden.

Die Eltern sind normal, ohne Kropf laut Angabe.

6. 4jähriger ausgesprochener Cretin. Von Geburt an gedunsen und cretinartig. Hört nicht und spricht nicht. Die Eltern haben blos dieses Kind. Besonders gedunsen ist das Gesicht, namentlich die Lider. Haut sehr blass. Zunge dick. Hände und Füsse mager, nicht blau, nicht gedunsen. Die Glieder erscheinen etwas steif. Grösse eines 2jährigen Kindes. Grosse Fontanelle noch nicht geschlossen. Strabismus und links innen unten ein Coloboma iridis. Trachea klein, bei Druck auf dieselbe sofortige Athemnoth mit Blauwerden. Gar nichts von einer Schilddrüse zu fühlen. Hals sehr dünn.

Die kräftige und gesunde Mutter ist in den 40er Jahren und hat eine knollige Struma.

Bei 2 Taubstummen waren so stark ausgesprochene Veränderungen, wie bei Cretinismus, namentlich bezüglich Gedunsenseins, Anämie, dicker Haut mit Wülsten über der Clavicula, Kleinheit, dass man sie wohl ebenso gut dem Cretinismus zuzählen könnte. Beide zeigten Kropf.

Trotz der Forderung, die Taubstummen von dem Cretinismus im engeren Sinne zu trennen, möchte ich nämlich durchaus nicht leugnen, dass es Uebergangsformen zwischen Taubstummen und Cretinen giebt, bei welchen die Entscheidung für die eine oder andere Kategorie sehwer fällt. Dies ergiebt sich nicht blos aus den Schilderungen, namentlich von Maffei, auf das Unzweideutigste, sondern auch ich habe bald diese, bald jene Symptome des echten Cretinismus bei Taubstummen gesehen. Besonders trifft man zwerghaften Wuchs, andere Male ausgesprochene Anämie, endlich Gedunsenheit der Haut, namentlich im Gesicht, an.

Sämmtliche Taubstumme, die ich untersucht habe, zeigten Kröpfe und zwar in der grossen Mehrzahl solche, welche einen erheblichen Druck auf die Trachea ausübten. Wo der Kropf fehlt, weil die Schilddrüse zu Grunde gegangen ist, da entwickelt sich eben mit Nothwendigkeit mehr als Taubstummheit, nämlich der echte Cretinismus. Da die Sprachstörungen sich auch bei der Cachexia strumi-

priva verhältnissmässig früh geltend machen, und da natürlich auch gelinde Veränderungen der Sprachorgane — ich meine speciell der Nerven und Nervencentren — viel bedenklichere Folgen nach sich ziehen müssen im ersten Kindesalter, als später, so könnte man sich denken, dass das Verhältniss zwischen Taubstummheit und Cretinismus etwa in folgender Weise sich gestaltet: die Taubstummheit könnte bedingt sein durch eine vielleicht gerade durch die Schwangerschaft oder doch während derselben zu Stande gekommene oder gesteigerte Schädigung der mütterlichen Schilddrüse, so dass die secundären Störungen im Körper der Mutter und des Fötus eintraten, bei beiden aber oder auch nur bei Letzterem mit der Geburt vorbeigingen, indess bei dem zarten kindlichen Organismus im Bereich der besonders früh erkrankenden nervösen Sprachorgane Veränderungen hinterlassend, welche sich nicht mehr ausglichen. In dem Falle wäre die Taubstummheit der Rest eines von der Mutter auf den Fötus übertragenen Cretinismus, welcher sich nicht zu weiteren sichtbaren Veränderungen am Körper entwickelte, weil die kindliche Schilddrüse vom Momente der Geburt ab genügend functionirte. Vielleicht auch ist die Taubstummheit überhaupt ein Residuum vorübergehender cretinischer Ernährungsstörung auch nach der Geburt durch starke, aber nicht dauernde Schädigung der Schilddrüse. Daher die Häufigkeit starker Kröpfe bei Taubstummen. Eine Schilddrüse muss ein nicht cretinischer Taubstummer immer besitzen.

Wir haben schon an anderer Stelle erwähnt, dass es angeborene Kröpfe giebt, so dass Kinder mit sehr erheblichen Schwellungen der Schilddrüse auf die Welt kommen. Aber gerade diese Individuen sollen nach Angabe der Beobachter später in der Regel nicht Cretinen werden. Könnten sie nicht vielleicht ein Contingent zur Taubstummheit liefern, auch wenn, wie behauptet wird, der angeborene Kropf in der Regel zurückgeht? Mag dem sein, wie ihm wolle, so können wir jedenfalls daraus ersehen, dass die kindliche Schilddrüse schon im Fötalzustand durch das mütterliche Blut hindurch schwere Schädigungen erfahren kann.

Nach der ersten Hypothese wäre die Taubstummheit ein Rest congenitaler Cachexia thyreopriva, bei welcher die mangelhafte Thätigkeit der mütterlichen Schilddrüse der bedingende Factor ist. Das Kind erholt sich aber nach der Geburt, weil seine eigene Schilddrüse nicht zu Grunde gegangen ist. Wie wir sehen werden, ist der gewöhnliche typische Cretinismus nicht in demselben Sinne congenital, sondern nur dessen Ursache, die Schilddrüsenatrophie, ist congenital, das Kind kann aber anscheinend normal auf die Welt

kommen, weil sein Körper sich bis zum Zeitpunkt der Geburt unter dem Einfluss einer mehr oder weniger normal functionirenden mütterlichen Schilddrüse entwickelte.

Wir haben ausser den 6 geschilderten echten Cretinen bei unseren Kropfuntersuchungen in Lauterbrunnen und Grindelwaldthal noch 12 Fälle gefunden, welche den gelinden Graden des echten Cretinismus beigezählt werden dürfen: Kleiner Wuchs neben mangelhafter geistiger Entwicklung, Anämie und namentlich die charakteristische Hautveränderung mit Gedunsenheit des Gesichts und der Lider waren die gewöhnlichen Symptome. Von diesen 12 Cretinen hatten 5 keinen Kropf; leider ist nur bei einem einzigen ausdrücklich nicht blos das Fehlen eines Kropfes, sondern auch einer Schilddrüse erwähnt; 4 hatten kleine Kröpfe und blos 3 starke Kröpfe. Endlich können wir uns auf mehrere Beobachtungen von cretinischen Kindern berufen, welche wir z. B. wegen Makroglossa in die Klinik aufnahmen, und bei welchen durch exacte wiederholte Untersuchungen, zum Theil durch Autopsie der Mangel einer Schilddrüse sichergestellt ist. Wir geben zum Vergleich mit den anderen Fällen die Abbildung (s. Taf. XV nach Photogramm) eines 1 jährigen Kindes mit angeborener Cachexia strumipriva, bei welchem durch Autopsie der Mangel einer Schilddrüse, der schon am Lebenden diagnosticirt war, festgestellt wurde. Professor Langhans wird über die Befunde am Nervensystem berichten.

Wir glauben genügendes Material beigebracht zu haben, um die Behauptung zu rechtfertigen, dass auch dem endemischen so gut wie dem sporadischen und operativen Cretinismus eine hochgradige Störung der Function der Schilddrüse bis zu völliger Aufhebung derselben zu Grunde liegt. Wie ein Kropf durch Druck und Zerrung die gesunden Reste der Schilddrüsensubstanz zur Einstellung ihrer Function oder zur Atrophie bringen kann, haben wir oben auseinandergesetzt. Es kann ausserdem die kropfige Degeneration sich auf die ganze Schilddrüse erstrecken und auf diese Weise ihre Function beeinträchtigen. Es erübrigt, zu erörtern, wie das Zustandekommen einer Atrophie der Schilddrüse ohne Kropf sich erklären lässt.

Einmal kann ein fötaler Kropf vorhanden gewesen sein, welcher verschwunden ist und mit seinem Schwund den Rest der normalen Schilddrüse vernichtet hat. Eine Berechtigung zu dieser Auffassung liegt in der von zuverlässigen Beobachtern verbürgten Angabe, dass angeborene Strumen gar nicht selten verschwinden, dass sich das Kind dann in der Regel gut und gesund entwickelt, in anderen Fällen

aber auch zum Cretin erwachsen kann. Möglicher Weise übt die Schilddrüse während des Fötallebens ihre Function noch nicht aus; dann wäre eine grössere Neigung zu Atrophie ebenso gut vorhanden, wie bei anderen nicht functionirenden Organen (z. B. bei den Ektopien des Hodens u. s. w.). Des Weiteren ist es denkbar, dass auch entzündliche oder infectiöse Veränderungen in der fötalen Schilddrüse Platz greifen können. Dr. Tavel hat gezeigt, eine wie grosse Zahl von Mikroorganismen sich in der Schilddrüse anzusiedeln vermag und daselbst Entzündung erregen kann. Entzündung hinterlässt aber oft genug bei Drüsen (z. B. Hoden) und zwar gerade in der Zeit stärkerer Entwicklung (Pubertät) Atrophie. Im Fötalleben zeigt auch die kindliche Schilddrüse eine verhältnissmässig erhebliche Entwicklung. Ist aber die Annahme einer erst nach der Geburt in Kraft tretenden Function der Schilddrüse irrig, so lässt es sich durch Analogien stützen, dass Eltern, welche eine durch starke Kropfentwicklung in ihrer Ausbildung beeinträchtigte Schilddrüse besitzen, auf den Fötus schon eine mehr oder weniger atrophische Schilddrüse übertragen können. Da wir ferner wissen, dass die kropferzeugenden Agentien durch die Mutter auf das Kind sehr intensiv einwirken können, so ist es nicht verwunderlich, dass eine infolgedessen fötal erkrankte Schilddrüse bei auch nur vorübergehender Erkrankung völlig functionsuntüchtig wird. Die letzte Angabe macht es begreiflich, dass — wie behauptet wird — selbst ganz gesunde Eltern, wenn sie namentlich frisch in Kropfgegenden gezogen sind, Cretinen erzeugen können. Der Fötus hat durch das mütterliche Blut die Schädlichkeit in seine Schilddrüse aufgenommen, und infolge intensiver und früher Erkrankung der Drüse ist Atrophie des Organs eingetreten. Die Mutter braucht nicht nothwendiger Weise auch einen Kropf dabei bekommen zu haben, da die Erwachsenen lange nicht mehr dieselbe Empfänglichkeit für das Kropfagens besitzen, wie sie in früheren Jahren vorhanden ist.

Dass aber ein Leiden, welches bei Erwachsenen eine hochgradige Ernährungsstörung und Kachexie herbeizuführen vermag, wie dies bei Zerstörung der Schilddrüse, exactem Nachweis zufolge, zutrifft, beim kindlichen Körper viel schwerere Folgen für die ganze Entwicklung haben muss, liegt völlig klar. Dies ist um so mehr der Fall, als die schwersten Veränderungen das Nervensystem betreffen[1]), zunächst das periphere, später zweifellos auch das centrale Nerven-

1) Prof. Langhans, welcher die histologische Untersuchung bei unseren Fällen von Cachexia strumipriva, welche zur Section gekommen sind, und auch experimentell der der Schilddrüse beraubten Thiere gemacht hat, wird zu dieser Behauptung demnächst die Belege veröffentlichen.

system. Man begreift die schweren Folgen, welche die Störung für die Entwicklung geistiger Fähigkeiten haben muss, wenn sie diese sogar nach ihrer Ausbildung noch in hohem Maasse zu beeinträchtigen vermag.

Ein scheinbar merkwürdiger Umstand in der Entwicklung des endemischen Cretinismus ist allgemein übereinstimmend und erfahrungsgemäss der, dass der Cretinismus nicht im eigentlichen Sinne des Wortes ein angeborenes Leiden ist. Maffei bemerkt ausdrücklich, dass er niemals in der Lage gewesen sei, bei der Geburt eines Kindes auf später sich entwickelnden Cretinismus zu schliessen. Erst im 4.—5. Lebensmonat zeigten sich die ersten Spuren. Aber gerade diese Eigenthümlichkeit erklärt sich nach der oben vertretenen Anschauung über die Ursache resp. pathologisch-anatomische Grundlage des Cretinismus auf das Einfachste, wie ich schon bei Besprechung der Taubstummheit beiläufig erwähnte.

Solange sich das Kind im Mutterleibe befindet, werden seine Gewebe durch das mütterliche Blut versorgt, sowohl was Zufuhr der Nahrungsstoffe, als Abfuhr der Ausscheidungsproducte anbelangt. Wenn also auch die Schilddrüse des Fötus nicht zur Ausbildung gelangt oder durch Erkrankung atrophisch geworden ist, so functionirt die Schilddrüse der Mutter vollkommen genügend für Mutter und Kind. Es ist deshalb verständlich, dass das Kind nicht mehr von cretinischer Degeneration an seinem Leibe im Momente der Geburt darbieten wird, als die Mutter selber. Hat Letztere blos einen Kropf bei noch genügender Function nicht erkrankter Schilddrüsentheile, so wird das Kind rund, fett, gut aussehend und gut gebildet auf die Welt kommen. Das lehrt die Erfahrung. Erst wenn die Ernährung des Kindes, speciell seines Nervensystems, auf dessen eigene Schilddrüsenfunction angewiesen ist, treten wie beim erworbenen Cretinismus allmählich die Störungen zu Tage. Uebrigens nicht immer so allmählich. Rösch macht darauf aufmerksam, dass oft ein Anfall von Gichtern oder ein Trauma den Ausbruch des Leidens oder das Eintreten ausgesprochener Symptome verschulde, ähnlich etwa wie nach unserer und anderer Beobachter Erfahrung die operative Cachexia thyreopriva oft durch primäre Tetanie eingeleitet wird. Dass das Neugeborene nicht immer völlig munter und gut genährt das Licht der Welt erblickt, ist selbstverständlich, sobald Schädlichkeiten anderer Art auf Mutter und Kind eingewirkt haben. Ein gutes Aussehen des Kindes ist aber selbst dann erklärlich, wenn der Vater Halbcretin ist. Maffei behauptet, dass bei dieser ehelichen Combination die Kinder in der Regel keinen Schaden nehmen, eine Beobachtung,

welche allerdings nicht verallgemeinert werden darf. Gerade Rösch hat mehrfach bei cretinischem Vater und gesunder Mutter entartete Kinder gesehen.

Wo dagegen die Mutter auch noch so wenig cretinisch verändert ist, da sollte man erwarten — wenn die fötale Schilddrüse ihre physiologische Function noch nicht ausübt —, dass das Kind schon bei der Geburt Zeichen derselben Entartung darbiete. Denn wie ist es denkbar, dass die für die Integrität der mütterlichen Gewebe nicht zureichende Schilddrüsenfunction dem in der Fötalzeit rapid sich entwickelnden Körper des Kindes genügen könnte? Es überrascht deshalb keineswegs, dass bei Verbindung zwischen gesunden Männern und halbcretinischen Weibern Kinder geboren werden, welche sich meist als nicht lebensfähig erweisen, sei es wegen mangelhafter Ausbildung des Körpers überhaupt, sogenannter Atrophie, sei es wegen Hydrocephalus. Es mag wohl sein, dass sich diese Atrophie, Hydrocephalus u. s. w. bei genauem Studium als letzte Grade cretinischer Entartung, modificirt durch die Entwicklungsverhältnisse im Mutterleib, herausstellen. Hat doch schon Ferrus den Cretinismus als eine Hydrocephalie oedemateuse chronique aufgefasst und die constantesten unter den nervösen Störungen hierauf zurückgeführt, da dieselbe zu ungleichmässiger Ausbildung einzelner Hirntheile führe und zu hochgradiger Atrophie beschränkter Abschnitte. Er beruft sich auf F. Ch. Stahl, welcher entweder Hydrocephalus externus oder internus und Verwachsung der Hirnhäute constatirte. Dass es Fälle giebt, wo der spätere Cretinismus schon bei der Geburt erkennbar ist, darüber belehrt schon Jos. Simmler, ferner Trombotto (Mitglied der sardinischen Commission), welcher davon spricht, dass Kinder schon in den ersten Lebensmonaten dicken Kopf von unregelmässiger Form, niedrige Stirn, hängende Lider und Lippen, platte Nase, dicke, vorragende Zunge, kurzen, dicken Hals, schmale Brust, langsame Athmung, dünne Arme und Beine und fahle Hautfarbe darbieten. Iphofen berichtet über die Meinung des Stadtpfarrers von Aosta, dass man die zukünftigen Cretinenkinder schon bei der Geburt an einem welken, abgezehrten Körper erkenne.

Allein auch bei cretinischer Mutter besteht die Möglichkeit, dass ein geringerer Grad von wirklich angeborenem, d. h. mit den deutlichen Zeichen des Leidens auf die Welt gebrachtem Cretinismus sich im Verlauf des Wachsthums zurückbilde, da ja das Kind eine vom Vater ererbte normale Schilddrüse besitzen kann, welche den im Mutterleib erlittenen Schaden gut zu machen vermag. Auch darüber bestehen bestimmte Beobachtungen von Rösch.

Dass Verheirathung zwischen Cretinen höheren Grades nicht vorkommt oder steril bleiben müsste, ist schon auseinandergesetzt. Heirathen geringgradiger Cretinen ergeben sowohl angeborenen, als sich in dieser Richtung weiter entwickelnden Cretinismus verschiedener Grade; indess da auch ab und zu bei der nicht völlig zu Grunde gegangenen Schilddrüsenfunction der Eltern eine functionstüchtige Schilddrüse ererbt werden mag, so kann auch hier der Fall eintreten, dass die Kinder später vollsinnig und wohlgebildet erscheinen, wenn sie auch bei der Geburt von mütterlicher Seite das Zeichen der Krankheit aufgeprägt erhalten hatten.

Wenn man nicht ohne Weiteres annehmen will, dass die fötale Schilddrüse bereits im Mutterleibe für den kindlichen Organismus functionire, eine Annahme, welche allerdings vielen Autoren Angesichts der relativ erheblichen Grösse des Organs selbstverständlich erscheint, so müsste als Regel angenommen werden, dass ererbter und zugleich angeborener Cretinismus nur von der Mutter übertragen sein kann, ererbter Cretinismus, der erst nach Monaten und Jahren in die Erscheinung tritt, nur von dem Vater herkommt. Es ist sehr wünschenswerth, dass bei weiteren Studien dieser Unterschied des ererbten und zugleich angeborenen, des ererbten, aber nicht angeborenen Cretinismus nicht aus dem Auge verloren werde. Der ererbte und angeborene Cretinismus (in unserem Sinne) ist — im Gegensatz zu oft zu lesenden Angaben — eine Seltenheit. Er setzt nicht blos eine mit Kropf behaftete Mutter voraus, sondern eine Mutter, welche selbst an cretinischer Degeneration, d. h. Atrophie der Schilddrüse leidet. Der ererbte, aber nicht angeborene Cretinismus setzt einen cretinischen Vater voraus bei relativ gesunder Mutter. Aber im ersten Falle kann das Kind von der gesunden Elternseite eine wohl- oder genügend entwickelte Schilddrüse geerbt haben, welche nach der Geburt zu functioniren anfängt und die Zeichen des angeborenen Cretinismus wieder beseitigt.

Wenn wir deshalb erfahren, dass es nach Maffei Regel ist, dass bei gesunder Frau ein gelinder Grad des Cretinismus des Vaters ohne Schaden bleibt; durch die Gebrüder Wenzel aus 2 Beobachtungen, dass cretinoide Mütter später gesunde, wohlgebildete Kinder hatten, nachdem sie auf nicht ermitteltem Wege gravid geworden waren; wenn wir ferner die Behauptung, welche nach St. Lager Dubini aufstellt, berücksichtigen, dass cretinisch angethane Eltern, wenn sie den Wohnort wechseln und in ein kropf- und cretinenfreies Land ziehen, gesunde Kinder in die Welt setzen; endlich erfahren, dass nach genügend verbürgten Mittheilungen diejenigen Frauen,

welche ihre Schwangerschaftszeit statt in ihrem kropfbelasteten Wohnorte in einer kropffreien Gegend bis zur Niederkunft zubringen, gesunde Kinder gebären, selbst wenn sie vorher Cretinen zur Welt brachten, so müssen wir zu der Ueberzeugung kommen, dass die bei Weitem häufigste Form des Cretinismus die blos angeborene, aber nicht ererbte ist.

Denn so müssen wir doch schliesslich diejenige Form nennen, welche im Mutterleibe durch Einwirkung der Kropfagentien erworben wird. Angeboren ist dabei freilich blos die Schilddrüsenatrophie, und die cretinischen Symptome entwickeln sich erst vom Momente der Geburt ab. Es ist demgemäss als der Hauptfactor beim angeborenen, wie bei dem später erworbenen Cretinismus die Einwirkung der Schädlichkeit zu betrachten, welche von aussen aufgenommen und der Schilddrüse durch das Blut zugeführt wird. Der vermeintlich ererbte Cretinismus ist in der Regel blos ein in unserem Sinne angeborener, d. h. ein während der Fötalzeit erworbener; die Schädlichkeit und das pathologisch-anatomische Substrat ist dasselbe, wie beim später erworbenen Cretinismus; nur wird der schädliche Stoff durch die Mutter von aussen aufgenommen und der fötalen Schilddrüse zugeführt. Es bleibt also immer der Einfluss des Bodens der maassgebende Factor, und man könnte die allerdings fast drastische Behauptung St. Lager's begreifen, dass ein Newton, Corneille, Michel Angelo Idioten statt Genies geworden wären, wenn sie einige Meter von ihrem Geburtsort entfernt zur Welt gekommen wären.

Es liegt entgegen dem strengen Fatalismus ein wahrer Trost für Familien- und Menschenfreunde in dem Nachweis, dass mit Kropf und sogar leichten Graden cretinischer Entartung behaftete Eltern durchaus nicht nothwendig ihren Nachkommen diese Uebel vererben, im Gegentheil bei Beachtung gewisser Vorschriften gesunde Kinder zur Welt bringen können. Dass allerdings die Gefahr einer Vererbung gesteigert wird, wenn mit Kropf und leichten Graden cretinischer Entartung behaftete Eltern einander verwandt sind, das macht St. Lager aus der Erfahrung englischer und amerikanischer Thierzüchter wahrscheinlich, welche keine besseren Mittel zur Fortpflanzung selbst rein zufälliger Körpereigenthümlichkeiten kennen, als die Kreuzung demselben Elternpaare entstammender Thiere unter sich, wenn beide die gewünschte Varietät darbieten.

Wir möchten deshalb für Kropf und gelinde Grade cretinischer Entartung der Erblichkeit eine Bedeutung gewahrt wissen, zumal da, wo wegen Abgeschlossenheit des Ortes oder wegen Abschliesslichkeit der begüterten und vornehmen Familien nahe Verwandtenheirathen

an der Tagesordnung sind. Fabre de Meyronnes (nach St. Lager) soll schon erklärt haben, dass nur die Vererbung des Kropfes in den Familien Ursache des Cretinismus sei.

Wir haben gezeigt, dass der Cretinismus durchaus nicht an das Vorhandensein oder Nichtvorhandensein eines Kropfes gebunden ist, dass derselbe einzig und direct abhängig ist von der Aufhebung der Schilddrüsenfunction. Diese kann zu Stande kommen durch kropfige Entartung, aber auch durch Entzündung und Vereiterung (Professor R. Demme theilte uns einen einschlägigen Fall mündlich mit) und durch Entfernung der Schilddrüse wegen maligner Neubildungen. Es ist wahrscheinlich, dass die bei Myxödem gefundene Atrophie der Schilddrüse auch durch Allgemeinerkrankungen erworben sein kann, da sich dieselbe öfters an erschöpfende Krankheiten anschliesst, namentlich zu Zeiten, wo, wie im Wochenbett, ohnehin Störungen im Bereich jenes Organs eintreten. Alle diese Schädigungen bewirken durch Zerstörung der Schilddrüse resp. ihrer Function ein und dieselbe chronische Krankheit, den Cretinismus, besser gesagt: die Cachexia thyreopriva, denn wie gezeigt wurde, ist der typische Cretinismus nur ein spätes resp. hochgradiges Stadium derselben. Wenn sich das Bild dieses Leidens für den Beobachter in so ausserordentlich weit auseinanderliegenden Grenzen und Graden bewegt, so ist dagegen zu erwähnen, dass die genauere klinische Untersuchung selbst in den leichtesten Graden die Verwandtschaft herauszufinden, d. h. die Diagnose zu stellen vermag, und dass die pathologisch-anatomische Veränderung, welche die Störung der Schilddrüsenfunction nach sich zieht, qualitativ ebenfalls identisch ist und vor Allem in bestimmten histologischen Veränderungen der Nervensubstanz besteht.

Zur Erklärung für die grossen Unterschiede im klinischen Bilde ist auf folgende Verhältnisse aufmerksam zu machen: 1. Schon eine blos theilweise Beeinträchtigung der Function der Schilddrüse zieht Störungen nach sich, die freilich dem Grade nach erheblich von dem letzten Stadium differiren, wo die Schilddrüse ganz zu Grunde gegangen ist.

2. Mannigfaltige quantitative Abweichungen in der Erscheinung des Leidens bedingt der Zeitpunkt der Einwirkung der Schädlichkeiten auf den Körper. Wir wissen von anderen Krankheiten, welche gewaltige Differenzen sich zeigen, je nachdem schon in der Fötalzeit oder zur Zeit des Wachsthums des kindlichen Körpers oder endlich nach vollendetem Wachsthum in früheren oder späteren Perioden die Veränderungen sich geltend machen. Man denke blos an die ver-

schiedenen Formen der fötalen, kindlichen und tardiven Rhachitis. Die Wirkung muss sich nothwendiger Weise so abstufen, dass im Allgemeinen die schwersten Schädigungen bei frühester Einwirkung zu Wege kommen.

Der sporadisch vorkommende Cretinismus kann sehr verschiedene Gelegenheitsursachen haben, als deren Wirkung die Schilddrüsenatrophie zu Stande kommt. Der endemische Cretinismus dagegen, welcher bei Weitem die Hauptrolle spielt, und dessen Verhütung wir bei unserer diesmaligen Erörterung allein im Auge haben, ist die indirecte Folge der Ursachen, welche die gewöhnliche (kropfige) Anschwellung der Schilddrüse bewirken. Es ist nothwendig, wenn wir die Mittel kennen lernen wollen, welche den Cretinismus verhüten sollen, dass wir uns mit den Ursachen des Kropfes beschäftigen. Wir haben ja freilich gezeigt und uns an Ort und Stelle selber überzeugt, dass der Cretinismus in seinen schlimmsten Formen seit Ende des letzten und seit Anfang dieses Jahrhunderts ganz gewaltig abgenommen hat. Gerade in Wallis, wo früher de Rambuteau noch 3000 Cretinen schwerer Form zählte, ist es jetzt schon nicht leicht, ein halbes Dutzend hochgradige Cretinen zusammenzubringen. Allerdings darf nicht vergessen werden, dass bei den damaligen Cretinzählungen alle Idioten ohne Unterschied mitgezählt zu werden pflegten.

Die Abnahme der Zahl der Cretinen bezieht sich aber blos auf die schweren Formen. Dass diese sich vermindert haben, erklärt sich zum Theil aus Abnahme der indirecten ursächlichen Schädlichkeiten, nämlich derjenigen, welche schwere Kropfformen erzeugen. Zum anderen Theil ist es sicher die fortschreitende Civilisation, welche bis in die Alpenthäler hinein sich erstreckt hat, die den Schlüssel giebt zur Verminderung der allerschlimmsten Formen des Cretinismus. Denn gerade die Erfahrungen, welche man mit den operativen Fällen gemacht hat, lehren, dass noch eine hochgradige Vernachlässigung aller auf Ausbildung von Körper und Geist einwirkenden Factoren dazu gehört, um die Degeneration bis zu den Grenzen fortschreiten zu lassen, wo der Mensch in seinen Lebensäusserungen einem Thier vollkommen gleich geworden ist, ja wo sich dieselben auf rein vegetative Formen beschränken. Wir haben an unseren operativen Fällen von Cretinismus, aber ausserdem auch bei angeborenen Formen wiederholt beobachten können, eine wie erhebliche Besserung die Individuen nach ein paar Wochen ihres Aufenthalts im Spital darbieten. Die Kälte und blaue Verfärbung der Extremitäten, die Rauhigkeit der Haut, die ödematöse Schwellung des Gesichtes, der Lider und die

Infiltration der Zunge nimmt ab, der Kranke wird viel munterer, theilnehmender, beweglicher. Das vermag schon einfache Reinlichkeit, geregelte gesunde Kost und einige geistige Anregung zu bewirken. Bei einem kleineren Cretin, welchen wir mit aus dem Munde vorragender dicker Zunge behufs operativer Beseitigung dieser Complication aufnahmen, verlor sich diese Entstellung nach einigen Monaten von selbst unter Eintritt der oben geschilderten allgemeinen Besserung des körperlichen und geistigen Befindens.

Es steht demgemäss über allem Zweifel, dass der Verkehr mit anderen Menschen, die Besserung der Wohnungs- und Nahrungsverhältnisse, Canalisationen u. s. w., überhaupt die zunehmende Civilisation erhebliche Besserung für den Cretinismus gebracht hat.

Aber eine um so wichtigere Rolle spielt die cretinische Degeneration zur Stunde in ihren gelinden Formen. Was schon die älteren Autoren gesehen haben, das hat noch seine volle Geltung, ist übrigens durch vergleichende Zahlen bei Rekrutenaushebungen zu belegen, dass nämlich in Gegenden, wo Kropf und Cretinismus endemisch vorkommen, einer grossen Zahl von Individuen ein besonderer Stempel aufgedrückt ist: viele Einwohner sind gedrungener Statur, klein, aber dick, die Haut und andere Gewebe zeigen eine gewisse Schlaffheit, und ebenso mangelt dem Gang und den Bewegungen überhaupt die Elasticität. Diese werden langsam, mehr oder weniger unbeholfen ausgeführt, vor Allem ist die Sprache langsam. Schweres Fassungsvermögen, öfter als Schwerhörigkeit ohne Grund imponirend, und entsprechende Langsamkeit des Denkens ist Regel und bedingt einen gewissen Grad von Gleichgültigkeit und Theilnahmlosigkeit. Wie ein Kind, das von Geburt zum Cretin heranwächst, die ersten Lebensmonate nichts Abnormes darbietet, ausser bei einem auffällig kräftigen Appetit ein ungewöhnliches Bedürfniss nach Ruhe und Schlaf, eine Schwerfälligkeit der Zunge und der Glieder, während öfter erst im 3. und 4. Lebensjahre die absolute Theilnahmlosigkeit durch mangelndes Interesse an Spiel und Geselligkeit deutlich als krankhaftes Verhalten zu Tage tritt; wie bei operativem Cretinismus Monate lang, ja oft Jahre hindurch die Verlangsamung der vegetativen und animalischen Körperfunctionen, Schlaffheit der Gewebe, Langsamkeit der Herzthätigkeit, Trägheit und Schwierigkeit der Bewegungen im Vordergrund des Symptomenbildes stehen, so sind auch bei den gelindesten Formen des endemischen Cretinismus diejenigen Eigenthümlichkeiten vorherrschend, welche strenge Beurtheiler und Erzieher schlechtweg als Dummheit und Faulheit kennzeichnen. Das sind sonst diejenigen Untugenden, gegen

welche bekanntlich selbst Götter vergebens kämpfen, und wenn wir Mittel und Wege zeigen, Kropf und Cretinismus zu verhüten, so ist Menschenfreunden und Regierungen der betreffenden Länder ein ungeahntes Feld von Erfolgen eröffnet.

Wenn man bis in die neueste Zeit [1]) hervorgehoben hat, dass der Kropf bei den besten hygienischen Verhältnissen sich entwickelt, der Cretinismus dagegen an secundäre, zum guten Theil sociale Missstände gebunden sei, so glauben wir ausdrücklich hervorheben zu sollen, dass gerade in Zeiten zunehmender geistiger Bildung und Gesittung die gelinden Grade des Cretinismus in dem Verhältnisse zunehmen müssen, wie der Kropf zunimmt. [2]) Denn man kann es als sicher betrachten, dass die Erkrankung der Schilddrüse in ihren höheren Graden nicht ohne Einfluss auf deren physiologische Function und demgemäss nicht ohne Einfluss auf cretinische Körperbildung sein kann. Wenn wir unsere Kropfzählungen mit früheren für den Canton Bern vergleichen, so müsste eine ganz erhebliche Zunahme des Kropfes constatirt werden. Wir dürfen aber nicht vergessen, dass die früheren Statistiken nicht von Aerzten nach eigenen Untersuchungen jedes Patienten gemacht sind, wie dies bei unserer Zusammenstellung der Fall war, sondern dass man meistens nur, wie bei Rekrutenmusterungen, die grösseren und namentlich knotigen Formen als Kropf aufgezeichnet hat.

Aber ich weiss auch, dass man noch zur Zeit, wo ich studirte, in Berlin den Kropf als ein fast unbekanntes Uebel ansah, während jetzt zahlreiche Operationen dort ausgeführt werden. St. Lager erwähnt für die Schweiz Trimmis, Matt und Buchs als Stätten, wo Zunahme des Kropfes constatirt wurde. In Mariquita (Neu-Granada), welches wegen der Schönheit seiner Frauen zur Zeit berühmt gewesen sei, sollen diese jetzt die hässlichsten Difformitäten zeigen. Der Grund wird von St. Lager einestheils in der zunehmenden Anlage von Sodbrunnen, andererseits in den vielen Erdrutschungen gefunden, welche die Kohlenlager, ein exquisites Kropfterrain, blosslegen.

1) Baillarger, Enquête sur le goitre et le cretinisme. Paris 1873.

2) Virchow (Gesammelte Abhandlungen. 1862. S. 929) betont schon ausdrücklich die Auffassung, dass schon bei geordneter, nicht medicinischer Erziehung die cretinischen Störungen bis zu einem Maasse überwunden werden können, wo das gestörte Individuum als ein brauchbares, nur noch etwas stumpfes Mitglied der Gesellschaft dasteht. Diese Individuen, sagt Virchow, entbehren dann der Productivität . . . . . aber trotz ihrer mangelhaften Entwicklung, ihrem kindischen und unbehülflichen Wesen und ihrer schweren Zunge überraschen diese Cretinösen oft durch ihre Leistungen als Resultat fortgesetzter Uebung. Ihr Gedächtniss ist mitunter ebenso treu, wie ihre Geschicklichkeit gross.

Baillarger weist durch Vergleich der Perioden von 1816 bis 1836 und 1846—1865 nach, dass während 50 Jahren in Frankreich die Kropfendemie in 26 Departements zugenommen, in blos 17 abgenommen hat, und zwar hat sich die Zahl der Behafteten in 8 Departements wenigstens verdoppelt. Sie ist in mehreren Departements neu aufgetreten. Auch der Cretinismus hat in einzelnen Departements (Hautes-Alpes) zugenommen bis auf 22 pro mille, so dass in ganz Frankreich über 120000 Idioten und Cretins vorhanden sind (3,2 pro mille).

Ursache des Kropfes (Trinkwassertheorie).

Was ist die Ursache des Kropfes? In den Werken, in welchen die Meinungen der Autoren nebeneinandergestellt sind, sind 2—3 Druckseiten mit der blossen Aufzählung der Theorien ausgefüllt. Es hat keinen Nutzen, dieselben hier zu wiederholen. Wir haben schon angeführt, dass es als ein unbestrittenes Ergebniss der wissenschaftlichen Erhebungen betrachtet werden darf, dass das endemische Vorkommen des Kropfes sich an bestimmte Gegenden der Erdoberfläche, speciell der Gebirgsgegenden und ihrer Abdachungen und Ausläufe bindet. In dieser Hinsicht sind schon vor nahezu einem Jahrhundert die zuverlässigsten Autoren vollkommen einig gewesen.

Allein ein zweites Ergebniss steht gegenwärtig ebenso gesichert da, dies nämlich, dass es nichts Anderes sein kann, als die Beschaffenheit des Bodens, welche den wirksamen Factor für das Zustandekommen der Endemie darstellt. Wir sagen absichtlich nicht die geologische Beschaffenheit des Bodens, denn man möchte diesen Ausdruck zu sehr in dem Sinne der blos mineralogischen Zusammensetzung deuten. Es ist durch die über die ganze Erde ausgedehnten Untersuchungen zur Genüge dargethan, dass die Kropfendemie in allen Höhenlagen, bei der verschiedensten Configuration der Erdoberfläche, unter den verschiedensten meteorologischen Einflüssen (Wärme, Elektricität, Feuchtigkeit, Ausdünstungen, stagnirende Luft, Mangel an Sonne) vorkommt. Die Lebensverhältnisse der Bewohner sind in keiner Weise für das Auftreten des Kropfes maassgebend: weder mangelhafte Nahrung, noch ungesunde Wohnungen, noch Elend und Armuth jeder Art sind Ursachen des Kropfes. [1])

Als der einzig constante Factor, durch welchen das Terrain auf die Gesundheit der Bewohner in dem Sinne der Kropferzeugung

1) Man vergleiche die gründliche und vorzügliche Erörterung aller dieser Verhältnisse bei St. Lager.

schädlich einwirken kann, ist das Trinkwasser zu betrachten, welches dem Boden entquillt oder denselben durchfliesst. Wir schliessen uns mit voller Ueberzeugung auf Grund unserer eigenen Untersuchungen dieser Auffassung an. Wenn auch in der Ausdehnung beschränkt, so konnten unsere Erhebungen über das Vorkommen des Kropfes im Canton Bern (Schweiz) um so gründlicher durchgeführt werden durch Untersuchung fast sämmtlicher Schulkinder durch ärztlich geschultes Personal. Wir heben aus denselben nur die Thatsache hervor, dass wir im Lauterbrunnenthale durch Untersuchung der Schulkinder diejenigen Familien zu finden und zu bestimmen vermocht haben, welche gemeinsame Brunnen besitzen. Mitten in schwer belasteten Kropfgegenden sahen wir eine gewisse Zahl von Individuen vom Kropf verschont bleiben, welche sonst in ganz gleichen Lebensverhältnissen sich befanden, wie die anderen, und es ergab sich, dass diese Ausnahmsindividuen eine eigene Quelle benutzten, und bei genauerer Nachforschung fanden wir sämmtliche Familien, welche dieses Wasser tranken, mit allen ihren Mitgliedern vom Kropf verschont. Aehnliche Mittheilungen stellt A. Hirsch zusammen, und es sind solche Nachweise geeignet, den Satz zu begründen: Das Trinkwasser ist die Ursache des Kropfes; es enthält den kropferzeugenden Stoff. Ganz analog sind die umgekehrten Beobachtungen von Maffei, welcher seinerseits keineswegs geneigt ist, dem Trinkwasser die Rolle der eigentlichen Ursache des Kropfes zuzugestehen: Auf einem Bauerngute in einem Seitenthale der Salza wurden sämmtliche Kinder des Besitzers mehr oder weniger cretinös. Die Sage ging, dass man seit Menschengedenken nicht wisse, dass die dritte Generation eines Besitzers sich auf dem Gute erhalten habe, vielmehr, zu Cretinen entartet, das Gut fremden Händen überlassen musste. Dabei waren alle Lebensverhältnisse günstig und das beschuldigte Wasser reichlich und schmackhaft. Der gegenwärtige Besitzer des Gutes, Kropfleithen genannt, war ein gesunder Mann, die Mutter Halbcretin, auf dem Gute geboren; der Vater Letzterer ebenfalls mit leichtem Cretinismus behaftet, dessen Eltern dagegen ganz gesunde Leute, aus anderer Gegend auf das Gut gezogen. Köstl erklärt es nach Dr. Stur für keine ungewöhnliche Erscheinung, dass in Bauernfamilien, welche kaum etliche 1000 Schritt von einander entfernt wohnen, ihren Wasserbedarf jedoch aus verschiedenen Quellen beziehen, sich die Mitglieder durch das Vorhandensein von Kröpfen und Cretinen auffallend unterscheiden.

Eine Bauernwohnung wurde (Dr. Stur) während mehrerer Generationen von Familien bewohnt, welche grösstentheils aus Cretinen

bestanden. Da kaufte sie ein verabschiedeter Soldat, der jedoch so klug war, sich den Wasserbedarf von einer anderen, entfernteren Quelle zuzuleiten. Seither soll Besserung eingetreten sein.

Iphofen, welcher das Trinkwasser resp. das Fehlen der Kohlensäure in demselben als Ursache des Kropfes ansieht, berichtet über 2 derartige Beispiele von localem Cretinismus, das erste in dem Schmiedegebäude zu Plauen bei Dresden. Die Kinder mehrerer hinter einander dort wohnender Familien waren Cretinen geworden. Die zur Zeit dort wohnende Familie Niedner zeugte 3 cretinöse Kinder, die bei der Geburt alle gesund und munter erschienen waren; das 4. Kind hatte blos einen Kropf, war aber sonst körperlich und geistig gut entwickelt.

Im Zielerhäuschen der Stadt Freiberg hatten die vorher anderswo lebenden Eltern 8 gesunde Kinder geboren; hier gebar die Mutter noch 4 Kinder. Eins davon starb, 3 wurden Cretinen. Iphofen erwähnt der Angabe von v. Hoff, laut welcher die Gemeinde Mannbach in Thüringen Mitte vorigen Jahrhunderts eine grosse Anzahl kropfbehafteter und blödsinniger Individuen darbot, die sich nach Verschüttung eines Brunnens völlig verloren. Die königlich sardinische Commission berichtet über das Fehlen des Kropfes bei den Consumenten einer einzigen von 3 Quellen im Dorfe Arignano, während die beiden anderen Quellen Kropf hervorriefen. Sie bezweifelt zwar die Bedeutung des Wassers — nur weil die chemische Analyse dieselben Bestandtheile, blos in variirenden Quantitäten, ergab. Auf andere als mineralische Bestandtheile wurde nicht untersucht.

Ein Hauptverfechter der Trinkwassertheorie der Neuzeit ist St. Lager.[1]) Dieser Autor hat es zuerst übernommen, in ausgedehnterem Maasse eine auf die Hygiene angewandte Geologie zu verfassen, indem er nachzuweisen suchte, dass in gleicher Weise, wie für Landwirthschaft und Viehzucht längst bekanntermaassen Wachsthum und Art der Pflanzen und Thiere ganz wesentlich vom Boden abhängen, so auch die Entwicklung des Menschen in sehr enger Beziehung stehe mit der Zusammensetzung des Bodens, auf welchem er lebe. Letztere bedingt nach St. Lager an einem Orte die höchsten Grade von cretinischer Degeneration, an anderen Orten die Ausbildung zu vollkommener Schönheit und Stärke; und zwar ist es das Wasser, welches einen Hauptfactor bei dieser Einwirkung ausmacht.

1) Etudes sur les causes du cretinisme et du goitre endémique. Paris 1867.

Schon Hippokrates [1]), Aristoteles, Galen und Celsus sollen nach St. Lager das Wasser für die Kropfbildung verantwortlich gemacht haben. Von den ältesten Zeiten her kannte man einzelne Brunnen, welche als Kropf (Cretinismus?) erzeugend verrufen waren. Vitruv und Plinius sollen solche in Chios, Böotien, Phrygien, in den Apenninen erwähnen. Paracelsus habe die metallischen und mineralischen Bestandtheile des Wassers beschuldigt. Mit Unrecht sei diese Theorie in Misscredit gekommen, als mit dem Aufblühen der Chemie durch Scheele, Priestley, Lavoisier, Berzelius und Gay-Lussac nicht auch sogleich die schädlichen Bestandtheile des Wassers nachgewiesen werden konnten.

In der Schweiz sollen schon von Agricola und Wagner 1546 und 1680 eine Anzahl Kropfbrunnen genannt worden sein, so in Köniz, Utzistorf, Kilchberg und Oberburg. Wir bemerken, dass auch bei unseren Untersuchungen im Canton Bern von der Bevölkerung, zumal Lehrern und Behörden auf dem Lande gewisse Brunnen als Kropfbrunnen bezeichnet worden sind wegen ihrer constanten und bekannten Wirkung. Namentlich hat Dr. Kummer mehrere derartige Quellen aufgefunden. St. Lager hat hinsichtlich dieser Kropfbrunnen einen reichen Schatz von Erfahrungen in seinem Werke zusammengetragen. Wir beschränken uns darauf, einige der charakteristischen Belege in die Erinnerung zurückzurufen.

Es ist durch competente Personen erhärtet, dass junge Leute, „deren Vaterlandsliebe mit der Abneigung gegen den Militärdienst nicht Schritt hielt", sich in kurzer Zeit Kröpfe zu verschaffen wussten durch Gebrauch gewisser Quellen. St. Lager kann die Mittheilung von Mgr. Billiet durch eigene Nachforschung an Ort und Stelle bestätigen, dass in der Commune de Planaise auf einem sonnigen Hügel sämmtliche dort ansässige Familien Kropf und Cretinismus darboten und nur eine einzige Familie, welche Regenwasser genoss, vollkommen frei von diesen Uebeln war. Diese Erfahrung steht in völliger Uebereinstimmung mit dem, was wir selber in Lauterbrunnen ermitteln konnten. Iphofen erwähnt einer Beobachtung von Gautieri, wonach eine Familie plötzlich Kröpfe bei ihren Angehörigen entstehen sah, weil eine Magd zu faul war, das Wasser aus der bisherigen Quelle herzuholen und dasselbe aus einer früher gemiedenen, trüberen Quelle in der Nähe entnahm.

St. Lager hebt hervor, dass da, wo Regenwassercisternen benutzt werden, es keinen Kropf giebt, und wo vorher solcher vorkam,

1) Nach Fuhr in Giessen fände sich freilich der Kropf in den hippokratischen Schriften überhaupt nicht genannt.

derselbe nach Anlage derartiger Cisternen verschwand. In Holland und Venedig gebe es aus diesem Grunde keinen Kropf.

Erwähnt sei ferner die Angabe von Hancke, dass von 380 Soldaten, welche in die Festung Silberberg in Schlesien gelegt wurden, blos 70 keine Kröpfe erwarben, weil sie kein oder gekochtes und nachher geklärtes Wasser getrunken hatten. Bei den Soldatenepidemien in Clermont blieben die Officiere allein kropffrei, weil sie Wein tranken.

Boussingault sah in einer Kropfgegend eine Familie von diesem Uebel verschont bleiben, weil sie das Wasser stets vor dem Genuss 2 Tage stehen liess. Aus gleichem Grunde — wohl weil sich die schädlichen Bestandtheile setzen, vielleicht auch umsetzen und zersetzen können — soll auch das Pfützenwasser am Fuss von Hügeln nicht Kropf machen.

Richardson theilt die Beobachtung mit, dass das Wasser des Saskatschewan im Fort Edmonton Kropf hervorrufe, einige Meilen weiter abwärts dagegen nicht mehr. Die Bewohner von Marseille leiden nicht unter der Kropfendemie, obschon sie das Wasser der Durance trinken, welches im Briançonnais eine solche hervorruft. Faivre hat in Brasilien beobachtet, dass gewisse Wasser an der Quelle Kropf erzeugten, nach Leitung in Röhren einige Meilen weit nicht mehr. Metz und Nancy sollen viel weniger Kropf zeigen, als die Dörfer, welche in ihrem Quellgebiete liegen. Es ist natürlich nicht zu übersehen, dass die Städtebewohner sehr viel mehr Gelegenheit haben, andere Getränke zu benutzen, als die Landbewohner.

Umgekehrt kann auch ein ursprünglich kropffreies Wasser erst bei Durchströmen durch gewisse Wiesen und Weiden seine kropferzeugenden Eigenschaften annehmen, wie Ferrus von Ayet (Ariége) bezeugt. Diese Erfahrung liefert den Schlüssel dazu, in welcher Weise man sich erklären kann, dass Canalisation aus einem Kropfwasser ein unschädliches Wasser machen kann.

Vertiefung schon bestehender Sodbrunnen, so dass sie in andere Erdschichten zu liegen kamen, hat, wie Manson für Nottingham angiebt, unschädliche Wasser plötzlich zu Kropfwassern umgestaltet.

Maffei giebt zu, dass es Quellwasser gebe, welches als stetes Getränk Affectionen der Schilddrüse, aber, wie er meint, auch der Knochen und Gelenke hervorrufen und unter anderweitigen günstigen Verhältnissen das Entstehen des Cretinismus befördern könne. Dass er — beiläufig — mit seiner Behauptung vollkommen Recht hat, dass es nirgends ein Wasser gebe, welches den Cretinismus direct erzeuge das haben wir durch genügende Beweise im Obigen erhärtet.

Maffei erklärt in Uebereinstimmung mit der namentlich beim Militär gemachten Beobachtung, dass er da, wo er den Wein als das tägliche gewohnte Getränk der Familie vorgefunden habe, keinen Cretinismus gesehen habe. Damit kommen wir auf die Frage des Alkoholmissbrauchs für die Genese des Cretinismus. Derselbe ist in vielen älteren Schriften und namentlich von Laienbeobachtern wiederholt beschuldigt und unter den wesentlichen Ursachen der cretinischen Degeneration aufgeführt. Uns ist es bei unseren Untersuchungen aufgefallen, dass in den paar Fällen, in welchen wir ausdrücklich erfuhren, dass Kinder aus einer richtigen Schnapserfamilie stammten, diese Kinder sich gerade durch den Mangel an Kropf und an Zeichen von Cretinismus auszeichneten. Aber allerdings sahen diese Kinder sehr anämisch und elend aus und waren klein geblieben. Es muss deshalb die Wirkung des Alkohols als eines ursächlichen Momentes insofern bestimmt zurückgewiesen werden, als derselbe, wo er das Wasser als Getränk ersetzt, die Bildung von Kröpfen verhütet und also auch die Ausbildung des echten Cretinismus von dieser Seite unmöglich macht. Wo aber erblich diese Leiden bereits vorhanden sind, oder wo die Kinder Kropfwasser geniessen, während die Eltern den Schnaps für sich reserviren, da ist der Alkoholmissbrauch wie jede verfehlte Ernährung, ja noch in viel höherem Maasse geeignet, den durch die cretinischen Veränderungen eingeleiteten Verfall zu steigern und hochgradig zu machen. Aber auch nur in diesem Sinne. Dass der Alkoholismus andere Formen von Idiotie, geistigen und körperlichen Störungen hervorruft, ist durch grosse Beobachtungsreihen gestützt.

Hinsichtlich des Weingenusses dagegen haben auch wir constatirt, dass mehrere Male Kinder, welche im Gegensatz zu ihren Schulkameraden schlanke Hälse darboten, uns auf die Frage, ob sie Wasser tränken, erwiderten: Nein, Wein! und sich als Söhne von Wirthsleuten herausstellten.

Die mitgetheilten Beispiele dürften wohl genügen, zu zeigen, dass es eine Reihe von Thatsachen giebt, welche nur durch die Trinkwassertheorie des Kropfes ihre Erklärung finden; ja es ist diese Anschauung durch eine solche Summe von Beobachtungen gestützt, dass es endlich an der Zeit scheint, dass Behörden und Regierungen, denen das leibliche und geistige Wohl des Volkes befohlen ist, mit aller Energie sich mit der Frage des Tinkwassers beschäftigen.

Allerdings dürften die Regierungen die Forderung stellen, dass die Wissenschaft über das kropferzeugende Agens im Wasser erst bestimmten Aufschluss schaffe, bevor kostspielige Aenderungen

und Unternehmungen in den Trinkwasseranlagen eingeleitet werden. Alle bisherigen Bemühungen, über den eigentlich schädlichen Stoff Aufschluss zu erhalten, sind erfolglos geblieben. St. Lager widmet einem Theil seines Werkes den Nachweis, dass alle bisherigen Theorien sich widerlegen lassen:

Der Kropf ist nicht die Folge des Gehaltes des Wassers an Kalk- und Magnesiacarbonat [1]) und Sulfaten, nicht die Folge eines Mangels an Phosphaten, nicht die Folge mangelnden Jods (Chatin), mangelnden Luftgehaltes und Sauerstoffs oder gar mangelnder Kohlensäure im Wasser; Schnee und Eiswasser erzeugen ihn nicht infolge ihrer Kältewirkung. Aber man kann auch schon dasselbe sagen von der Behauptung St. Lager's, dass gewisse Metalle im Boden, aus welchem das Trinkwasser entstammt, Ursache der Kropfbildung seien. Es ist gezeigt worden (vgl. Hirsch), dass auch bei einem an dem beschuldigten metallischen Stoff reichen Boden der Kropf fehlen kann.

St. Lager glaubte unter Benutzung der auf die gesammte Erdoberfläche sich beziehenden Publicationen ein neues gemeinsames Element herausgefunden zu haben bei sämmtlichen die Kropfendemie tragenden Bodenformationen.

Nachdem er die geologischen Verhältnisse der Kropfleiden in der alten und neuen Welt erörtert und beurtheilt hat, kommt er zu dem Schluss, dass die Kropfendemie (und somit der endemische Cretinismus) zusammenfalle mit den metallführenden Bodenformationen und in erster Linie mit denjenigen Terrains, welche Pyrit (Eisenkies) führen („pyrite de fer").

In zweiter Linie der Häufigkeit sei den kropferzeugenden Gesteinen eigen der Gehalt an Kupferkies. Baillarger hält als Resultat der geologischen Untersuchungen für gesichert, dass die Kropfendemie auf den Dolomitformationen ausserordentlich häufig sei.

Wir haben es mit der gütigen Unterstützung unseres Collegen Professor Balzer, unseres hochgeschätzten Geologen, unternommen, für den Canton Bern die Vertheilung der Kröpfe auf die geologischen Verhältnisse zurückzuführen.

Schon früher hat Dr. J. R. Schneider bei den Aufnahmen von statistischen Verhältnissen über den Idiotismus im Canton Bern sich bemüht, die sehr verschiedene Häufigkeit dieser Degeneration in den

1) Grange (Courrier suisse. Lausanne 1850) hat die Magnesiabildungen im Boden beschuldigt, und Geologen wie Studer, Sismonda, Elie de Beaumont haben die Uebereinstimmung des Vorkommens von Kropf- und Magnesiaformationen auf geologischen Karten bestätigt (Köstl).

einzelnen Landestheilen auf die geologischen Unterschiede zurückzuführen. Er kommt zu dem Resultat, dass auf Jura bloss 1 Cretin auf 614 Bewohner komme, auf Alpenformation 1 : 361, dagegen auf Molasse 1 : 271.

Dr. Bircher in Aarau hat aus seinen Untersuchungen in der Schweiz und unter Vergleich des aus anderen Ländern Bekannten den Schluss gezogen: 1. Der Kropf kommt nur auf marinen Ablagerungen vor und zwar auf den marinen Sedimenten des paläozoischen Zeitalters, der triasischen Periode und der Tertiärzeit. 2. Frei von Kropf sind die aus dem Erdinnern gluthflüssig aufgestiegenen und auf der Oberfläche erstarrten Erruptivgebilde, das krystallinische Gestein der archäischen Formationsgruppe, die Sedimente des Jura- und Kreidemeeres, des quaternären Meeres, sowie sämmtlicher Süsswasserablagerungen.

Unsere eigenen Untersuchungen im Canton Bern [1]) sind in Uebereinstimmung mit der Forderung Virchow's [2]) angestellt worden, dass die Ausdehnung und Verbreitung des Kropfes nicht nach Angaben von Laien, sondern auf Grund bestimmter wissenschaftlicher, d. h. von competenter Seite angestellter Nachforschungen bestimmt werde. Sie haben gezeigt, in theilweiser Uebereinstimmung mit den Angaben von Schneider und Bircher, dass das Molassegebiet auffällig belastet ist, der Jura verhältnissmässig wenig Erkrankungen aufweist. Dagegen ist die Juraformation im Berner Oberland nach unseren Untersuchungen sehr stark behaftet. Ebenso fanden wir die Kreideformation, Flysch bald stark, bald wenig behaftet, und eine genaue Prüfung der Verhältnisse ergab, dass die Bodenformation, welche sich das eine Mal frei zeigte, an einer anderen Stelle behaftet war, und zwar, sobald sie starke Beimengungen und Verunreinigungen organischer Natur aufwies.

Es ist also nicht sowohl die Gesteinsart, welche der Bodenbeschaffenheit zu Grunde liegt, als die darin enthaltenen organischen Stoffe maassgebend dafür, ob das aus einem Terrain abfliessende Trinkwasser Kropf hervorbringt oder nicht.

Die Aussichtslosigkeit, das kropferzeugende Agens in einem mineralischen Bestandtheile des Bodens zu finden, lässt es begreifen, dass schon früher die Frage erörtert wurde, ob organische Materien bei der Kropferzeugung eine Rolle spielen. Nach Hirsch hätte sich Humboldt zuerst in dem Sinne ausgesprochen, dass Kropf

1) Das Vorkommen des Kropfes im Canton Bern: Verhandlungen der Naturforschenden Gesellschaft. Bern 1888.

2) Ueber den Cretinismus in Franken.

und Cretinismus den Infectionskrankheiten zuzuzählen seien. Er bekennt sich auch zu dieser Theorie und erwähnt als deren Anhänger Nivet, Barkowski, Virchow, Schaussberger, Gugger, Troxler, Bramley, Vest. St. Lager nennt als Vertreter der Theorie von der Bedeutung organischer Materien Ancelon, Vingtrinier, Tourdes, Morel, Hofmann, Köberle. Moretin hat diese Ansicht in einer These behandelt. Virchow hat in seinen Untersuchungen über den Cretinismus in Franken als das eigentliche ursächliche Moment der Kropferzeugung ein diffusibles Agens, ein Miasma angesprochen, wie Tourdes, Fayrer und Ancelon nach Hirsch, und hauptsächlich deshalb diese Annahme für die wahrscheinlichere gehalten, weil zwar „zuweilen das Trinkwasser die unzweifelhafte Ursache des Kropfes enthalte, andere Male dagegen entschieden nicht enthalte, und in diesen letzteren Fällen müsse die Ursache in einem Ding gesucht werden, das mit dem Wasser in Contact kommen könne, und da bliebe kaum etwas Anderes übrig, als die Luft".

Die Gründe, welche Virchow zu diesem Ausspruche veranlassen, sind aber, soviel ich sehe, nicht andere, als diejenigen, welche St. Lager den Gegnern der Trinkwassertheorie entgegenhält, nämlich dass sie das Trinkwasser als Medium verwerfen, weil ein bestimmter, von ihnen supponirter Stoff sich nicht constant in demselben finde an Orten, wo Kropf vorkommt.

Zschokke aus Aarau[1]) hat sehr interessante Beobachtungen über die Bedeutung organischer Verunreinigungen bei dem Studium des Vorkommens des Kropfes im Canton Aargau gemacht: Die Bewohner des rechten Aareufers (des südlichen) neigen zum Cretinismus hin und seien mit Kropf behaftet. Die Gewässer dieses Aareufers seien aber viel mehr mit Extractivstoffen thierischer und pflanzlicher Art vermengt, als diejenigen des nördlichen Ufers, wo die Bewohner gesund und gut entwickelt seien. Das Wasser sei hier viel kalkhaltiger und reicher an schwefelsauren Salzen. Auf dem rechten Aareufer kommen auf 1000 Einwohner 20 Taubstumme, auf dem nördlichen dagegen bloss 2 pro mille.

St. Lager selber will die kropferzeugende Eigenschaft der organischen Substanzen im Wasser nicht ganz verwerfen. Für die bedeutungsvollsten derselben hält er die bituminösen Stoffe, Mineralöle u. s. w., welche oft selbst in vulkanischen Gegenden vorkommen, wo die Eruptivmassen durch sedimentäre Schichten durchgehen und die vegetabilischen Stoffe zerstören. Er meint, mineralische Bestandtheile

1) Zschokke, Annalen der Staatsarzneikunde von Schneider u. s. w. 1840.

müssten stets in einer gewissen Combination dabei mitspielen, weil der Kropf so bestimmt an gewisse geologische Formationen gebunden sei.

Man hat geltend gemacht, dass das Kropfwasser oft trübe sei, nach St. Lager in Mompox, beim Lenaflusse in Sibirien, im Urowthal, beim Erriffluss in Marokko, am Himalaja. Allein wenn dies auf organische Beimengungen deuten dürfte, so ist nicht zu vergessen, dass auch das schönste krystallhelle und reinste, von organischen Verunreinigungen so gut wie vollkommen freie Wasser gelegentlich Kropf hervorruft.

So hat Prof. Lampadius für Freiberg im sächsischen Erzgebirge, wo Kröpfe herrschen, die grosse Reinheit des Wassers nachgewiesen, und wir müssen im Interesse der Verhütung solcher populärer Deutungen über Reinheit und Unreinheit des Wassers das Resultat unserer eigenen Untersuchungen im Berner Oberland nochmals hervorheben. Wir fanden das herrlichste Wasser daselbst als Ursache schwerer Kropfendemien. Aber eine sorgfältige bacteriologische Untersuchung, welche Prof. Dr. Tavel anzustellen die Güte hatte, erwies in dem mit allen Cautelen aufgefangenen Wasser eine ungeahnte Zahl der verschiedensten Pilz- und Bacterienarten. In einem völlig klaren, schönen und frischen Wasser wurden nicht weniger als 33 verschiedene Arten von lebenden pflanzlichen Wesen gezüchtet. Dasjenige, nicht minder und nicht mehr klare und frische Wasser dagegen, welches wir der früher bereits geschilderten Quelle entnahmen, in deren Bereich gar kein Kropf beobachtet wurde, ergab eine ungleich geringere Zahl organisirter Beimengungen, nämlich blos 9 Arten.

Aus derartigen Untersuchungen muss mit hoher Wahrscheinlichkeit der Schluss gezogen werden, dass nicht blos organische Verunreinigungen, sondern organische Krankheitserreger es sind, welche die Anschwellung der Schilddrüse hervorrufen, wie sie der grossen Zahl von acuten sowohl als chronischen Krankheiten, namentlich auch solchen zu Grunde liegen, welche ebenfalls mit Anschwellungen bestimmter Gewebe einhergehen. Wie dieselben wirken, ist noch völlig unklar. Klebs und Bircher glaubten schon früher die bestimmte Art kleinster Lebewesen gefunden zu haben, welche der Kropfbildung zu Grunde liegen.

Eine ganz andere Frage ist aber, ob die Krankheitserreger, wie dies häufig bei analogen Krankheiten geschieht, in der Schilddrüse sich ablagern und hier eine günstige Entwicklungsstelle finden, so dass sie weiter wachsen können. Es ist denkbar, dass nur bestimmte Zer-

setzungsproducte dieser Protophyten oder Protozoen schädlich auf das Parenchym der Schilddrüse wirken, oder dass die Krankheitserreger in den Producten der von ihnen krankhaft veränderten Zellenthätigkeit zu Grunde gehen. Allen Bemühungen zum Trotz ist es bis jetzt nicht gelungen, ein Mikrozoon oder Mikrophyton im Kropfgewebe selber nachzuweisen. Verschiedene Gründe machen es sehr wahrscheinlich, dass die supponirten Kropferreger kein langes und zähes Leben im Körper haben, sonst wäre es kaum erklärlich, dass der Kropf nur so lange zunimmt, als das schädliche Wasser einwirkt, und sich in den Anfangsstadien zurückbildet ohne jegliches Medicament, sobald man aus dem Bereiche der Einwirkung entrückt ist, d. h. gar kein Wasser mehr oder unschädliches Wasser trinkt.

Wir wissen so gut wie Andere, dass Kröpfe auch „spontan" weiterwachsen. Wir haben an anderer Stelle auf die Neigung zu verstärktem Wachsthum in der Pubertätszeit, zur Zeit der Menses, zu gewissen Jahreszeiten, bei gewissen Beschäftigungen und Berufsarten (bei Schulkindern, Lastträgern) hingewiesen. Aber doch hat Saussure annähernd Recht, wenn er als Regel hinstellt, dass ein Mensch, der in seinem 10. Jahre noch keinen Kropf hat, keinen mehr bekommt. Freilich muss man dann mit Nachdruck hinzusetzen — wenn er nicht etwa seinen Wohnort oder, um das ausscheidende Moment beim Namen zu nennen, sein Trinkwasser wechselt. Das Wachsthum, welches wir so oft bei Erwachsenen und bejahrten Leuten noch antreffen, hat eine andere Bedeutung: Behinderte Athmung und Circulation, als Folge des Kropfes, führt zu venösen Blutstauungen und Erweiterung der Gefässe und dadurch zu serösen Infiltrationen, Blutungen und Bindegewebswucherungen. In letzteren und im Kropfgewebe treten regressive Metamorphosen mit Verfettung und Verkalkung ein. Auch die vermehrte Ausschwitzung in Cysten, die Verdickung und Verhärtung der Wand derselben können als secundäre Veränderungen aufgefasst werden, welchen blos Circulations- und Ernährungsstörungen zu Grunde liegen. Abgesehen davon ist der Kropf eine noch lange nicht genug gewürdigte Ablagerungsstätte für entzündliche Infectionsstoffe verschiedenster Art und für diejenigen Stoffe, welche krebsige und bösartige Neubildungen zur Entwicklung bringen. Die ausführliche Erörterung dieser Verhältnisse behalten wir einer anderen Abhandlung vor.

Alle diese Umstände erklären zur Genüge, warum der Kropf mehr als andere langsam wachsende Neubildungen im menschlichen Körper nachträglichen Umwandlungen seiner Gewebsbestandtheile ausgesetzt ist, und warum in späteren Stadien die ätiologische und cura-

tive Kropfbehandlung nicht mehr verfangen wollen, sondern blos noch chirurgische Hülfe übrig bleibt. Sie mahnen aber auch um so dringlicher, die günstige Zeit für Beseitigung der Schilddrüsenanschwellungen nicht unbenutzt vorbeigehen zu lassen.

Verhütung von Kropf und Cretinismus.

Wenn es keinem Zweifel unterliegt, dass die Theorie von der Entstehung des Kropfes unter Mitwirkung organisirter Bestandtheile des Trinkwassers es verdient, mit allen Hülfsmitteln der neueren Bacteriologie verfolgt zu werden, so wollen wir zum Schlusse zu Gunsten dieser Auffassung nur noch diejenigen Gründe hervorheben, welche uns unmittelbar auf das Gebiet der Therapie überleiten, indem sie uns schon gegenwärtig wichtige Anhaltspunkte bieten zur Bekämpfung der Erkrankungen der Schilddrüse und mit ihr der cretinischen Zustände aller Art.

Wenn nach St. Lager ein Wasser an der Quelle Kropf erzeugt und einige Meilen weitergeleitet nicht mehr, so können wir uns sehr schwer vorstellen, dass ein mineralischer, resp. unorganischer Stoff, wie z. B. Schwefeleisen oder schwefelsaures Eisen, so rasch auch Wasser verschwunden sein könnte, wohl aber haben wir Analogien genug für die Annahme, dass das Wasser — wie man bei unseren Filtriranlagen im Grossen sehen kann und bestimmt nachgewiesen hat — seine nicht gelösten, resp. organisirten Bestandtheile durch Niederschlag und Zurückhaltung verloren hat. In dieser Hinsicht geben Mittheilungen St. Lagers noch bestimmteren Aufschluss, wenn wir erfahren, dass eine Familie von Kropf verschont blieb, trotzdem sie auf Kropfwasser angewiesen war, nur weil sie das Wasser zwei Tage lang stehen, resp. die ungelösten Bestandtheile sich setzen liess; ferner, dass auch in der Natur da, wo Gelegenheit zur Klärung durch momentane Stagnation gegeben ist, ein Kropfwasser seine schädlichen Eigenschaften verlieren kann.

Endlich berichtet St. Lager über Beobachtungen, wo durch Kochen des Wassers die kropferzeugenden Schädlichkeiten zerstört wurden (s. oben), und spricht sich bestimmt dahin aus, dass durch Kochen, Stehenlassen und Abgiessen die schädlichen Bestandtheile vom Kropfwasser eliminirt werden können. „Je soutiens avec Pline, Galien, Dioclès, Rufus, Avicenne et les Chinois, que l'ébullition est le meilleur moyen de corriger les eaux malsaines.“ Auch ich glaube mich durch meine Beobachtungen bestimmt überzeugt zu haben, dass Leute, welche nur gekochtes und geklärtes Wasser trinken, das Wachsthum des Kropfes in den Anfangsstadien aufhalten können,

und dass bei Kindern von kropfbehafteten Eltern die Strumabildung ausbleibt, wenn kein ungekochtes Wasser genossen wird.

In welchem ausgedehnten Maasse diese Vorschrift gegenwärtig auf dem Gebiete der Chirurgie Anwendung findet, ist bekannt: ungekochtes Wasser auf eine Wunde bringen, gilt als unverzeihlicher Fehler, weil man — wie der Ausdruck lautet — die Wunde inficirt. Während einer halben Stunde gekochtes Wasser darf ungestraft und in beliebigen Quantitäten in Wunden gegossen werden. Es ist ähnlich mit dem Wasser, welches wir in unseren Magen giessen. Obschon letzterer viele Schädlichkeiten durch die Einwirkung des sauren Magensaftes aufzuheben vermag, so vermag er doch für einige der schlimmsten Krankheitserreger nichts zu leisten.

Man hat mit grossen Opfern Trinkwasserleitungen angelegt, um den Typhus zu verhüten, und zwar mit dem glänzendsten Erfolge. Einige Städte, wo diese Anlagen wirklich mit aller Sachkenntniss und Sorgfalt hergestellt sind, wissen seit der Zeit nicht mehr, was eine Typhusepidemie ist. Und zwar hat man diese Opfer gebracht zu einer Zeit, wo man den Ansteckungsstoff des Typhus noch nicht kannte. Derselbe ist seither nachgewiesen worden. Warum sollte man nicht zur Verhütung des Kropfes, welcher unvergleichlich mehr Schaden anrichtet, als der Typhus, in analoger Weise vorgehen?

Die Schwierigkeiten sind hier allerdings grösser. Um den Typhus zu verhüten, braucht man nur eine beliebige Quelle so zu fassen und zu leiten, dass keine Verunreinigung derselben von aussen stattfinden kann, kein Einsickern von Typhuskeimen aus den Wohnstätten in der Nähe liegender Bauernhäuser, Dörfer u. s. w. Das kropferzeugende Agens dagegen findet sich wahrscheinlich schon in der Quelle, wenn sie aus dem Boden oder aus einer Felsenspalte hervorsprudelt. Die chemische und bacteriologische Untersuchung geben uns zur Stunde noch kein Mittel an die Hand zur Entscheidung, welche Wasser schädlich, welche unschädlich sind in Bezug auf Erkrankung der Schilddrüse. Wir sind ganz auf das physiologische Experiment, d. h. auf die Erfahrung angewiesen, ob ein Wasser Kropf macht oder nicht. Solche Erfahrungen lassen sich aber ohne zu grosse Schwierigkeiten für bestimmte Orte sammeln.

Wir haben schon vor acht Jahren bei den Behörden den Antrag gestellt, eine von uns in Lauterbrunnen, inmitten exquisiten Kropfterrains, als vollkommen unschädliches Wasser erkannte und entdeckte Quelle — also nach unseren früheren Erörterungen zugleich eine Kropfheilquelle — anzukaufen und in richtiger Fassung der be-

treffenden Gemeinde zur Verfügung zu stellen, indem man den Gebrauch derselben als alleiniges Trinkwasser für die Menschen empfehle.

Was sich mit Zuleitung unschädlichen Wassers erreichen lässt, davon sind in jedem ausführlichen Werke über endemischen Kropf Beispiele zu finden. Zu früher Angeführtem machen wir hier noch aufmerksam auf die Angaben von Coindet, dass sich die Kröpfe in der Stadt Genf seit Beischaffung des See-Rhonewassers durch hydraulische Maschinen in erheblichem Maasse vermindert hätten. Die Wichtigkeit des Genusses eines gesunden Wassers selbst zur Heilung des Kropfes, besser ausgedrückt: die spontane Heilbarkeit des Kropfes bei Wegfall der Schädlichkeiten kann nicht genug betont werden. Wir haben diese Thatsache constatirt bei Leuten, welche mit Kröpfen in den Bereich kropffreier Quellen zogen und dort ihre Halsanschwellung verloren.

St. Lager betont, dass eine Reihe von Kropfquellen Jod enthalte, wie die eisenhaltigen Quellen in der Regel, also das Heilmittel par excellence für Kropf, und dass die für Heilung des Kropfes berühmten Quellen (Saxon, Wildegg, Lavey) nur Jodquellen ohne Eisen, allgemeiner ausgedrückt ohne schädliche Beimengungen seien. Die Kropfheilquellen liegen auch mitten im Lande der Kropfendemien, nicht wie die „Malaria in Europa und das Chinin in Amerika". Bei gehörigem Suchen werden sich, wie wir mit Sicherheit sagen können, noch eine grössere Zahl von Kropfheilquellen finden lassen, auch wenn kein Jod darin enthalten ist.

Ein Beispiel für die durchschlagende Bedeutung neuer Trinkwasseranlagen ist dasjenige der Gemeinden St. Bon und Bozel in der Tarantaise. In Bozel zählte die sardinische Commission auf 1472 Bewohner 900 Kröpfige und 109 Cretinen, während St. Bon — in weniger als 1 Km. Luftdistanz am anderen Thalabhang gelegen — einen kräftigen, intelligenten Menschenschlag aufwies. Als entgegen den Rathschlägen der erwähnten Commission der Gemeinderath von Bozel eine auf der Höhe von St. Bon gelegene Quelle ins Dorf leiten liess, war der Erfolg der, dass St. Lager bei seiner späteren Untersuchung an dem betreffenden Orte blos noch bei Greisen Kröpfe vorfand, aus der Zeit der früheren Wasserversorgung herstammend, und blos noch erwachsene Cretinen aus derselben Zeit.

Soweit sich also gesundes Quellwasser finden lässt, sollte kein Opfer gescheut werden, dieses an Stelle der alten Kropfwässer in Städte und Dörfer zu leiten, und sollte die Benutzung anderer Quellen und Brunnen als Trinkwasser verboten werden.

Man wird einwenden, dass solche Verbote wenig nützen werden;

allein wenn wir auch nicht so praktisch sein möchten, wie Jener, der den Gehorsam dadurch zu erzwingen glaubte, dass er vorschlug, „die Kröpfe als Luxusartikel mit einer Steuer zu belegen", so halten wir doch dafür, dass man mit der gehörigen Belehrung sehr viel ausrichten wird.

Man weiss noch viel zu wenig den Unterschied zwischen Wasser und Wasser zu machen. Es ist sehr interessant, bei St. Lager zu lesen, dass es Orte giebt, resp. gegeben hat, wo man ein „feines" Wasser ebenso gut zu schätzen weiss, wie einen feinen Wein, und wo dasselbe liqueurgläschenweise dem Gaste, den man ehren will, vorgesetzt wird.

Ob sich in genügender Zahl kropffreies Quellwasser in Gegenden wird finden lassen, wo die Endemie grosse Verbreitung zeigt, ist fraglich, und man wird sich deshalb noch nach anderen Mitteln zur Abhülfe dieser Volkskrankheit umsehen müssen. Dass eine Verunreinigung des Wassers auf dem Leitungswege vorkommen kann, ist früher erwähnt, und dies muss selbstverständlich so gut für den Kropf wie für den Typhus durch richtige Leitungsanlagen vermieden werden.

Daneben kann möglicher Weise die Anlegung von Reservoirs am Platze sein, welche so beschaffen sein müssen, dass die unlöslichen und organischen Bestandtheile sich ruhig setzen und dann auch beseitigt werden können. Doch sind die Erfolge dieses Verfahrens noch nicht im Grossen geprüft. Ebensowenig ist dies der Fall für die Filtration.[1]) In grossen Städten, wo man nur verunreinigtes Wasser zum Trinken benutzen kann, und wo die Filtrationsanlagen eine sehr grosse Rolle spielen, liegen über deren Zuverlässigkeit die eingehendsten Untersuchungen vor, aber nirgends mit Rücksicht auf die Frage, ob die Stoffe, welche Kropf erzeugen, zurückgehalten werden können.

Eine in hohem Maasse beachtenswerthe Form der Beschaffung eines (bezüglich Kropf) unschädlichen Wassers ist die Einrichtung von Regenwassercisternen, welche St. Lager und Baillarger vorschlagen, was bei dem reichlichen Regen, dessen wir uns in den letzten Jahren erfreuen, eine ausgiebige Wasserversorgung schaffen würde.

Sollten sich alle bisherigen Vorschläge für einzelne Orte als unausführbar erweisen, so bleibt für den Augenblick nichts Anderes übrig, als zu dem bereits vielfach als probat erwiesenen Mittel zu

1) Diese Vorschläge bezüglich Anlegung von Regenwassercisternen, Reservoirs Einrichtung von speciellen Filtrationsanlagen sind schon bei St. Lager und Baillarger ausführlich begründet.

greifen, das Wasser zu kochen, wie die Chirurgen es machen und — die Chinesen. Wir sehen sonst mit stolzer Verachtung auf die Zopfträger des himmlischen Reiches herab, aber diesmal ist der Zopf auf unserer Seite. Die Chinesen können es nicht begreifen, dass „diese abendländischen Barbaren rohes Wasser trinken", und ich begreife es auch nicht. Bei den meisten Speisen haben wir Abscheu, sie roh zu geniessen, mit rohem Wasser vergiften wir uns tagtäglich unbedenklich.[1]) Es muss von zuständiger Seite noch in ganz anderem Maasse zwischen Brauchwasser, das zum Waschen und Baden dient, und zwischen Trinkwasser unterschieden werden, als bisher. Das „caveant consules, ne quid respublica detrimenti capiat" gilt auf diesem Gebiete, wo es so viel geistigen und leiblichen Schaden für die Bevölkerung abzuwehren giebt, für Behörden und gemeinnützige Gesellschaften in ganz besonderem Grade.

Erklärung der Abbildungen
auf S. 583 und Taf. XV.

Fig. 1 u. 2 sind dem Berichte der Myxödemcommission der Clinical Society of London entnommen und stellen einen Patienten von Dr. Ord mit Myxödem dar, vor und nach seiner Erkrankung.

Fig. 3 giebt die nach Photogramm sehr getreue Zeichnung eines typischen 38jährigen Cretinen aus Grindelwald, von gesunden Eltern abstammend, aber mit ähnlich degenerirten Geschwistern.

Fig. 4 u. 5 sind ebenfalls sehr correcte Zeichnungen (Zeichenlehrer Kiener hat dieselben nach Photogrammen angefertigt) eines unserer Patienten mit Cachexia strumipriva vor und nach der Operation.

Fig. 6. (Taf. XV.) Angeborener Cretin, 1jährig, mit Makroglossa, welche von selbst sich zurückbildete. Das Fehlen der Schilddrüse ist am Lebenden constatirt und durch die Autopsie erhärtet.

Fig. 7 (Taf. XV.) nach dem Präparat einer am Cadaver excidirten Schilddrüsenhälfte zeigt die erhaltene gesunde Kropfkapsel am hinteren und oberen Umfang und deren Schwund unter dem Druck der sich entwickelnden Kropfknoten zu bindegewebiger Kapsel am vorderen Umfang.

---

1) Es sei blos angedeutet, dass mit dem Gebrauch jodirten Küchensalzes Versuche im Grossen gemacht sind; denn an Orten (nach St. Lager), wo Kropf herrscht, bleibt derselbe aus nach Gebrauch gewisser Salze, so des Salzes von Mira in der Provinz Los Pastos (Boussingault) und Neu-Granada (Roulin). Ferner ist denkbar, dass z. B. Zusatz eines Aromaticum, Aqu. Menthae Citronensaft u. s. w., zum Wasser sich wirksam erweisen dürfte.

XXIV.

Ueber Nephrorrhaphie und Nephrektomie bei Wanderniere.

Von

Prof. Tillmanns.

Ueber den Werth der Nephrorrhaphie bei Wanderniere sind die Ansichten wohl noch getheilt. Vor Allem ist die Frage zu beantworten, in welchem Procentsatz dauernde Heilungen durch die Nephrorrhaphie erzielt worden sind. Daher dürften weitere Beiträge über die Nephrorrhaphie immer noch erwünscht sein.

Ich habe die Nephrorrhaphie 16 mal ausgeführt, in sämmtlichen Fällen trat Heilung ein, so dass ich die Operation bei aseptischer Ausführung für durchaus gefahrlos halte. Keen[1]) hat 134 Fälle von Nephrorrhaphie mit 4 Todesfällen zusammengestellt, von diesen 4 Todesfällen konnten aber 2 der Operation selbst nicht zur Last gelegt werden. Die Nephrorrhaphie habe ich natürlich nur dann ausgeführt, wenn wirklich hochgradigere Beschwerden vorhanden waren und dieselben anderweitig, z. B. durch Tragen einer entsprechenden Bandage, nicht zu beseitigen waren. Der Grad der Beschwerden bei Wanderniere ist bekanntlich sehr wechselnd. In der grössten Mehrzahl der Fälle, welche ich gesehen, waren die Beschwerden infolge der Wanderniere hochgradig, so dass die Kranken ihre Berufspflichten nicht erfüllen konnten.

Bezüglich der Technik der Nephrorrhaphie hat man sich wohl im Allgemeinen an die Vorschriften gehalten, welche Hahn[2]) zuerst angegeben hat.

In Seitenlage des Kranken wird am äusseren Rande des M. sacrolumbaris ein senkrechter Schnitt etwa von der 11. oder 12. Rippe bis in die Nähe der Crista ossis ilei gemacht. Nach Durchtrennung der Haut, des Unterhautzellgewebes und nach entsprechender Durch-

1) Annals of surgery. Vol. XII. p. 81—115.

2) Berliner klin. Wochenschr. 1882. Bd. XIX. S. 10.

schneidung des M. latissimus dorsi wird die oberflächliche Fascie des M. sacrolumbaris an dessen äusserem Rande von oben nach unten eröffnet und der Muskelbauch mittelst Wundhaken nach innen, nach der Wirbelsäule hin abgezogen. Darauf erfolgt die Durchtrennung der hinteren Scheide des M. sacrolumbalis, des M. quadratus lumborum und des sogenannten fibrösen Blattes des Peritoneums. Dann ist der Zugang zu dem retroperitonealen Raum der Nierengegend frei. Die Wanderniere wird nun von der Bauchseite in die Wunde gedrängt und nach Eröffnung der Fettkapsel möglichst an normaler Stelle hinter der 12. Rippe durch Nähte fixirt.

Ich habe die Fixation der Niere stets in der Weise vorgenommen, dass ich immer die Nähte durch die Nierensubstanz selbst anlegte. Nach genügender Ablösung der Nierenkapsel wurde letztere meist durch 1 Seiden- und 1 Catgutnaht fixirt, ausserdem wurden gewöhnlich 2 Nähte durch die Nierensubstanz selbst gelegt, meist 1 Seiden- und 1 Catgutnaht. Irgend welche schädliche Folgen habe ich infolge der Anlegung der Nähte durch die Niere nicht gesehen. Blut im Harn habe ich nur ausnahmsweise beobachtet. Seide und Catgut dürften das zweckmässigste Nahtmaterial für die Nephrorrhaphie sein. In einem Falle habe ich Silkwormgut benutzt, letzteres halte ich nicht für zweckmässig; diese Fäden schneiden zu rasch durch, es trat daher in dem betreffenden Falle auch ein Recidiv der Wanderniere ein. Die äussere Wunde habe ich in sämmtlichen Fällen drainirt und durch Naht geschlossen. Stets trat Heilung per primam in 8 bis 12—14 Tagen ein. Bei Tamponade der Wunde kommt man wohl nicht so rasch zum Ziele. Nur in einem Falle wurde die Operationswunde tamponirt, weil gleichzeitig mit der Nephrorrhaphie von der Lumbalgegend aus ein Leberechinococcus incidirt wurde.

Nach der Heilung der Operationswunde habe ich die Kranken noch etwa 4—5 Wochen lang — meist zu Hause — liegen lassen, so dass die gesammte Curdauer etwa 6—7 Wochen beträgt. Diese Zeit genügt, um eine feste Verwachsung der Niere zu erzielen. Stehen die Kranken nach der Heilung der Operationswunde zu früh auf, dann erfolgt leicht ein Recidiv der Wanderniere, wie z. B. in einem von mir operirten Falle.

Bezüglich der sonstigen Methoden der Nephrorrhaphie sei kurz Folgendes hervorgehoben:

In einigen Fällen hat man statt des gewöhnlichen verticalen Schnittes parallel dem Rande des M. sacrolumbaris einen grossen Lumbalschnitt parallel der 12. Rippe gemacht. Dieser Schnitt ist für die meisten Fälle von Wanderniere nicht zweckmässig.

Um die Niere an möglichst normaler Stelle hinter der 11. und 12. Rippe zu befestigen, habe ich in einem Falle die 12. Rippe resecirt und dann die Niere an den 11. Intercostalraum und an das Periost der 12. Rippe befestigt. Der Erfolg war ein vollkommener. Auch de Paoli und Duvet erzielten auf dieselbe Weise in je einem Falle einen günstigen Erfolg. Gleichwohl habe ich in allen übrigen Fällen von der Resection der 12. Rippe abgesehen und mich stets damit begnügt, die Niere so hoch als möglich nach oben zu schieben. Auch ohne Resection der 12. Rippe kann man ja auch die Nahtschlingen durch den 12. Intercostalraum und um die 12. Rippe herum legen. Vor Allem muss man die untere Spitze der hinter die 12. Rippe geschobenen Niere durch eine Naht befestigen.

Früher hat man mehrfach bezweifelt, ob es möglich sei, eine dauernde Befestigung der Niere durch Nephrorrhaphie zu erzielen. Wenn man die Nähte durch die Substanz der Niere einerseits und durch die Muskeln des Wundrandes resp. durch den Intercostalraum andererseits legt, ist das gewiss möglich und zur Genüge durch günstige Heilungen erwiesen. In einem Falle, wo der Patient an Phthisis pulmonum 7 Wochen nach der Nephrorrhaphie starb, liess sich bei der Section nachweisen, dass 7 Wochen nach der Operation die Niere so fest mit der Umgebung verwachsen war, dass eine Verschiebung sicher nicht wieder eingetreten wäre. Das Bindegewebe war straff, reich an jungen Blutgefässen, stellenweise war das Gewebe schon stark narbig. An der Spitze der Niere befand sich reichliches Narbengewebe. Ebenso beweisend für die Möglichkeit einer festen Verwachsung der Niere durch Nephrorrhaphie ist ein Fall von Langenbuch.[1]) Einige Monate nach der Nephrorrhaphie stürzte die Patientin von der Treppe herab, die Wanderniere war scheinbar infolge dieses Traumas wieder vorhanden. Nach Eröffnung der alten Narbe fand Langenbuch, dass die Niere an der Fixationsstelle, wo sie durch vier durch die Substanz der Niere angelegte Seidennähte angenäht worden war, fest eingeheilt war, dass sie selbst nicht durch das Trauma verschoben war, sondern der Leberlappen.

Endlich seien noch die experimentellen Untersuchungen verschiedener Autoren erwähnt, z. B. von Vanneufville[2]), Tuffier[3]) u. A., welche ebenfalls dafür sprechen, dass eine feste unverrückbare Verwachsung der reponirten Niere durch Nephrorrhaphie möglich ist. Die Hauptsache ist nur, dass die Fett- und fibröse Kapsel ge-

1) Deutsche med. Wochenschr. 1889. Bd. XV. S. 16.

2) Thèse de Paris. Schmidt's Jahrb. 1889. Bd. 224. S. 273.

3) Etudes expérimentelles sur la chirurgie du rein. Ibidem.

nügend abgelöst und zur Fixation benutzt werden, oder noch besser, dass man die Nähte durch die Substanz der Niere selbst anlegt. In der Statistik von Frank[1]) befinden sich 11 Fälle, bei welchen die Nähte durch die Nierensubstanz geführt waren; nur in einem Falle war keine dauernde Heilung erzielt worden, in allen übrigen wurde mehrere Monate bis mehrere Jahre nach der Operation dauernde Heilung constatirt. Aehnlich günstig war das Resultat in weiteren 7 Fällen, welche Paul Wagner[2]) zusammenstellte. Nach Keen (l. c.) waren von 59 Fällen, in welchen die Nähte durch die Nierensubstanz gelegt waren, 39 (66,1 Proc.) geheilt und 11 (18,6 Proc.) gebessert. Von 27 Fällen, in welchen die fibröse Kapsel durch die Naht gefasst wurde, zeigten sich 15 (55,5 Proc.) geheilt und 4 (14,8 Proc.) gebessert. Von 19 Nephrorrhaphien nur durch die Nierenfettkapsel waren 9 geheilt, 2 gebessert. Ob die Heilung in den letzteren Fällen vorherrschend stets eine dauernde war, möchte ich fast bezweifeln. Nach Frank waren von 39 Fällen 21 dauernd geheilt.

Die von mir durch Nephrorrhaphie operirten 16 Fälle sind kurz folgende. Dieselben sind mit meiner Zustimmung und auf meine Veranlassung zum Theil bereits in der Dissertation meines vormaligen Assistenten Herrn Dr. Rosenthal beschrieben worden. Von den 16 Fällen besitzen wir über 12 Fälle genauere Angaben bezüglich des Enderfolges, in 6 Fällen konnte 1, 2, 3 Jahre nach der Nephrorrhaphie vollkommenes Wohlbefinden constatirt werden. Von den übrigen 6 Fällen sind 4 ebenfalls mit Rücksicht auf die Nephrorrhaphie als dauernd erfolgreich zu bezeichnen, so dass von 12 Fällen 10 erfolgreich waren. In einem Falle trat der Tod 52 Tage nach der Operation an gleichzeitig vorhandener Phthisis pulmonum ein; hier ergab die Section, dass die Wanderniere an der Fixationsstelle sehr fest durch Bindegewebe verwachsen war. In 2 Fällen wurde Recidiv 1/2 Jahr nach der Operation constatirt. In 3 Fällen bestand gleichzeitig traumatische Neurose, welche hochgradige Beschwerden verursachte. Die Wanderniere konnte nicht wieder gefühlt werden, aber die traumatische Neurose, welche bereits vor der Operation vorhanden war, trat nach der Operation wieder mehr hervor, so dass infolge dessen die Kranken wieder arbeitsunfähig waren. Die Nephrorrhaphie hat auch in diesen 3 Fällen zu einer dauernden Fixation der Niere geführt. Ueber 4 Fälle konnten wir keine genauen Angaben erhalten.

Die operirten Fälle, welche ich in aller Kürze im Auszuge hier mittheile, sind folgende. Auf eine genauere Wiedergabe der Kranken-

1) Berliner klin. Wochenschr. 1889. Bd. XXVI. Nr. 9—11.

2) Schmidt's Jahrb. 1889. Bd. 224.

geschichten muss ich — wohl auch im Interesse des Lesers — verzichten. In sämmtlichen Fällen handelt es sich um rechtsseitige Wanderniere, bei einer Frau waren beide Nieren dislocirt infolge ausgedehnter allgemeiner Erschlaffung des Peritoneums bei einer grossen Bauchhernie nach Laparotomie. Die Ursachen für das häufige Vorkommen der rechten Wanderniere sind bekannt; vor Allem ist es nach unserer Ansicht die Leber, durch welche die rechte Niere dislocirt wird, daher auch das häufige Vorkommen von Wanderniere im Anschluss an Leberschwellungen, z. B. infolge von Gallenstauungen.

1. Frau St., 29 Jahre alt. Multipara. Echinococcus hepatis und rechtsseitige Wanderniere.

Anfang 1887 bemerkte Patientin eine Geschwulst in der Lebergegend, und immer mehr traten stechende, bohrende Schmerzen in der rechten Leber- und Nierengegend ein, welche nach Magen und Schulterblatt ausstrahlten und während der Menstruation besonders heftig wurden. Seit etwa 10 Wochen auffallenderes Wachsthum der Geschwulst in der Lebergegend. Nie Icterus und Kolikanfälle. Keine Obstipation.

Die genauere Untersuchung ergiebt vorn unter dem Rippenbogen eine mit der Leber verwachsene, etwa handgrosse, feste, flachkugelige Hervorwölbung im Bereich des unteren Leberrandes. Die Dämpfung erstreckt sich nach der Nierengegend, ein grosser, weicher, fluctuirender Tumor konnte deutlich gefühlt werden. Deutliches Hydatidenschwirren. Diagnose: Echinococcus hepatis. Eine gleichzeitig vorhandene rechtsseitige Wanderniere konnte vorläufig nicht nachgewiesen werden.

Laparotomie: September 1887. Am äusseren Rande des Rectums wird die Bauchhöhle durch einen Explorativschnitt eröffnet und die Diagnose Echinococcus hepatis bestätigt. Ausser dem nach der Nierengegend sich erstreckenden grossen Echinococcussack fand sich eine bis zur Crista ilei dislocirte rechte Niere. Schluss des Explorativschnittes in der vorderen Bauchgegend durch Naht, Eröffnung der Bauchhöhle von der Lumbalgegend aus am Rande des M. sacrolumbaris, um hier sowohl die Nephrorrhaphie auszuführen, als auch den Echinococcussack anzunähen und dann zu spalten.

Nach Resection der 12. Rippe wird die Wanderniere durch zwei durch die Substanz der Niere gelegte Catgutnähte an möglichst normaler Stelle hinter der 11. Rippe fixirt. Dann wurde der Echinococcussack in der Wunde durch Nähte fixirt und nach 4 Tagen gespalten und entleert. Tamponade der Wunde. — Vollständige Heilung in 48 Tagen.

3 Jahre nach der Operation vollständiges Wohlbefinden constatirt.

2. Frl. M., 22 Jahre alt. Primipara. Rechtsseitige Wanderniere. Hochgradige Beschwerden, so dass Patientin dringend die Operation wünscht. Die rechtsseitige Wanderniere findet sich im Bereich der rechten Crista ilei und ist hier deutlich zu fühlen. — 29. October 1887 Nephrorrhaphie (3 Catgutnähte durch die Substanz der Niere). Naht und Drainage der Hautwunde. Heilung per primam. — 1 Jahr nach der Operation vollständiges Wohlbefinden constatirt.

3. Hermann K., 27 Jahre alt. Rechtsseitige Wanderniere. Traumatische Neurose. — Im September 1887 fiel Patient von der Leiter rücklings auf eine eiserne Treppe. Infolge dieses Sturzes wurde der Kranke 27 Wochen in der hiesigen chirurgischen Klinik im Krankenhause St. Jacob behandelt. Hochgradige Schmerzen in der rechten Nierengegend, nach der rechten Schulter ausstrahlend, Uebelkeit, ausgesprochene traumatische Neurose, wie auch von Prof. Flechsig constatirt wurde. Patient wurde vielfach der Simulation angeschuldigt. Nephrorrhaphie (durch die Substanz der Niere 2 Catgutnähte und 1 Seidennaht). Naht und Drainage der Operationswunde. Heilung per primam.

In der Folgezeit traten die Erscheinungen der traumatischen Neurose immer mehr in den Vordergrund. Die rechte Wanderniere habe ich bei mehreren Untersuchungen mehrere Monate nach der Operation nicht wieder nachweisen können.

4. Dr. L., 48 Jahre alt. Rechtsseitige Wanderniere mit Nephrolithiasis. Phthisis pulmonum. — Patient — selbst Arzt — leidet seit 13 Jahren an Nierensteinen, seit 6 Jahren heftigere Kolikanfälle. Urin zeitweilig bluthaltig, nie eiterhaltig. 3 Querfinger unter dem Leberrand nach der Lumbalgegend hin ein harter, länglicher Tumor — die rechte vergrösserte Niere — zu fühlen. Patient wünscht dringend durch Operation von seinen Schmerzen befreit zu werden.

Operation: Lumbalschnitt. Die rechte dislocirte Niere ist um ihren Hilus nach links gedreht. Da an der scheinbar normalen Niere keine Nierensteine äusserlich zu fühlen sind, die Schmerzen wahrscheinlich nur durch die Torsion des Ureter bedingt waren, so wurde die Niere in normale Stellung und Lage gebracht, und es wurden 2 Catgutnähte durch die Substanz der Niere angelegt. Die früheren Schmerzen hörten seit der Operation auf. Patient starb 52 Tage nach der Operation an seiner Phthisis pulmonum mit zunehmendem Marasmus.

Die Section ergab hochgradigste allgemeine Atrophie, Phthisis pulmonum. Die vor 52 Tagen durch Nephrorrhaphie fixirte rechte Wanderniere war mit der Umgebung durch Bindegewebe so fest verwachsen, dass sie wohl nie wieder ihren Platz verlassen hätte.

5. Hermann L., 49 Jahre alt. Rechtsseitige Wanderniere. Traumatische Neurose. — Januar 1887 stürzte Patient rücklings 5 Meter hoch herab. Seitdem heftige, nach der Schulter strahlende Schmerzen in der rechten Nierengegend. Verdauungsstörungen. Erscheinungen von traumatischer Neurose. Die rechte dislocirte Niere ist deutlich im rechten Hypogastrium zu fühlen. Nephrorrhaphie am 24. August 1888 (1 Catgut- und 2 Seidennähte durch die Substanz der Niere). Naht und Drainage der Hautwunde. Heilung per primam.

In der Folgezeit habe ich den Kranken mehrfach untersucht, die früher vorhandene Wanderniere habe ich nicht wieder gefühlt, dagegen ist der Kranke infolge der vorhandenen traumatischen Neurose nach wie vor erwerbsunfähig.

6. Frau K., 36 Jahre alt. Rechtsseitige Wanderniere. — Hochgradige Beschwerden, so dass die Kranke meist zu Bett liegen muss. Am 8. Februar 1888 Nephrorrhaphie (1 Catgut- und 1 Seidennaht durch die

Substanz der Niere). Naht und Drainage der Operationswunde. Heilung per primam. — 2 Jahre nach der Operation vollkommenes Wohlbefinden constatirt.

7. Frau M., 55 Jahre alt. Rechtsseitige Wanderniere. — Im Jahre 1879 fiel Patientin 3 Meter hoch herab auf die rechte Seite. Hochgradige Schmerzen im Bereich der Nierengegend, Verdauungsstörungen. Ausgesprochene Erscheinungen von traumatischer Neurose. Am 16. Mai 1889 Nephrorrhaphie (1 Seidennaht durch die Substanz der Niere und 2 durch die Kapsel). Naht und Drainage der Operationswunde. Heilung per primam. Nach der Operation haben die Beschwerden unverändert, nach kurzer, vorübergehender Besserung, fortgedauert, sie sind durch die vorhandene traumatische Neurose bedingt. Ein Recidiv der Wanderniere konnte nicht constatirt werden.

8. Frau P., 37 Jahre alt. Multipara. Rechtsseitige Wanderniere, wahrscheinlich durch Trauma entstanden. — Im Jahre 1889 sprang Patientin einen Tag nach der Entbindung plötzlich aus dem Bett. 8 Wochen später, als sie wieder ihre Arbeit zu verrichten anfing, empfand sie zunehmende Schmerzen in der rechten Seite, welche nach vorn und hinten nach dem Schulterblatt ausstrahlten. Hochgradige Obstipation. Patientin war nicht im Stande, ihre häuslichen Geschäfte zu verrichten, musste meist liegen. Die Untersuchung ergiebt rechtsseitige Wanderniere. Am 20. Februar 1890 Nephrorrhaphie (je 1 Catgut- und 1 Seidennaht durch die Nierensubstanz und durch die abgelöste Kapsel). Naht und Drainage der äusseren Hautwunde. Heilung per primam. — 1 Jahr nach der Operation wurde vollkommener Erfolg constatirt, Patientin war wieder arbeitsfähig.

9. Frau Kr., 30 Jahre alt, Multipara. Rechtsseitige Wanderniere mit hochgradigen Beschwerden, so dass die Frau dringend die Operation wünschte. Nephrorrhaphie wie im 8. Fall. Vollständiger Erfolg, 2 Jahre nach der Operation war Patientin vollständig frei von Beschwerden.

10. Frau P., 30 Jahre alt. Rechtsseitige Wanderniere, wahrscheinlich seit Anfang 1885. — Patientin hatte stets schwere Arbeit zu verrichten, schwer zu heben und zu tragen. Die Schmerzen im Leib wurden besonders hochgradig nach einem Typhus und nach einem Fall mit nachfolgendem Abortus (1889). Früher (1887) längere Zeit Icterus. Seit mehreren Monaten fühlt Patientin in der rechten unteren Bauchseite zuweilen eine bewegliche Geschwulst. Hochgradige Obstipation. Patientin muss häufig zu Bett liegen, vermag ihren häuslichen Pflichten nicht nachzukommen. Rechte dislocirte Niere deutlich eine Hand breit unterhalb des unteren Randes der vergrösserten Leber zu fühlen. Am 16. Mai Nephrorrhaphie (je 1 Seiden- und Catgutnaht durch die Nierensubstanz und die genügend abgelöste Nierenkapsel). Naht und Drainage der Hautwunde. Heilung per primam. 18 Tage nach der Operation geheilt entlassen. — Die Frau konnte sich zu Hause nicht genügend pflegen, sie hat zu früh den häuslichen Geschäften wieder nachgehen müssen. Daher ist in diesem Falle kein Erfolg erzielt worden. Zu Anfang 1892 hatte die Frau ihre früheren Beschwerden wieder.

11. und 12. Frau H., 49 Jahre alt. Beiderseitige Wanderniere, beiderseitige Nephrorrhaphie. Recidiv links, linksseitige Nephrektomie. Heilung. — Patientin hat seit etwa 25 Jahren meist das Bett hüten müssen, weil sie bei der geringsten körperlichen Anstrengung, im Gehen und Stehen, heftige Leibschmerzen empfand. Im Jahre 1885 wurde von zwei namhaften Gynäkologen eine kleine rechtsseitige Ovariengeschwulst diagnosticirt. 1885 wurde die Laparotomie vorgenommen, aber die vermeintliche Ovariengeschwulst war nicht gefunden worden. Infolge dieser Laparotomie litt Patientin an einer hochgradigen Bauchhernie, in welcher sich der grösste Theil des Darmes befand. Beiderseitige Wanderniere in Narkose deutlich nachzuweisen. Infolge der intensiven Schmerzen, der hochgradigen Obstipation war Patientin zu jedem operativen Eingriff bereit.

Am 14. Mai 1889 Nephrorrhaphie rechts (je 1 Seiden- und Catgutnaht durch die Niere selbst und die entsprechend abgelöste Kapsel). Heilung per primam.

Am 11. September 1889 Radicaloperation der Bauchhernie und Nephrorrhaphie links (2 Silkworm- und 2 Catgutnähte durch die Niere und die abgelöste Kapsel). Heilung per primam.

Nach $^1/_2$ Jahre war die linke Wanderniere recidivirt, die Silkwormfäden hatten wahrscheinlich zu frühzeitig durchgeschnitten. Die Schmerzen waren nach Angabe der allerdings hochgradig hysterischen Frau so unerträglich, dass sie dringend um nochmalige Operation, eventuell um Entfernung der linken Niere bat.

Am 12. Mai 1890 Lumbalschnitt behufs Nephrorrhaphie, eventuell Nephrektomie. Die von der unteren Bauchgegend in die Wunde heraufgedrängte Niere war auffallend vergrössert, fühlte sich eigenthümlich hart und höckerig an. Da Verdacht auf Erkrankung (Neubildung?) der Niere bestand und die andere, rechte Niere nachgewiesenermaassen gesund war, wurde die Nephrektomie vorgenommen. Tamponade der Hautwunde. Heilung. Von Seiten der rechten Niere waren keine Beschwerden vorhanden, sie functionirte gut. Die Kranke blieb aber hochgradig hysterisch. Patientin ist, wie ich in Erfahrung gebracht habe, $2^1/_4$ Jahre nach der letzten Operation an einer intercurrenten Krankheit gestorben.

Von den 12 Fällen, über welche wir genauere Nachricht besitzen, ist in 6 Fällen, wie gesagt, eine vollkommene, dauernde Heilung erzielt worden, so dass die Kranken von ihren früheren Beschwerden vollständig befreit waren.

Bezüglich dieser Fälle (1., 2., 6., 8., 9. und 10.) sei kurz Folgendes bemerkt:

Frau St. hat, 3 Jahre nach der Operation, nicht die geringsten Schmerzen, sie ist, wie sie angiebt, im Stande, auch schwere Arbeit ohne irgend welche Beschwerden zu verrichten.

Frl. M. giebt an, dass sie 1 Jahr nach der Operation sich dauernd ganz wohl befindet und keine Schmerzen hat.

Frau K. geht 2 Jahre nach der Operation ihren häuslichen Ge-

schäften wieder nach und klagt gar nicht mehr über die früheren Beschwerden.

Frau P. (Fall 8) verrichtet 1 Jahr nach der Operation wieder ihre häuslichen Arbeiten; sie hat zuweilen noch Schmerzen rechts vom Nabel, die heftigen Kreuzschmerzen und die hartnäckige Obstipation sind gänzlich verschwunden.

Frau Kr. giebt 2 Jahre nach der Operation an, dass sie sich vorzüglich wohl befinde, und dass ihre früheren Beschwerden nie wiedergekehrt seien.

Frau H. hat 1 Jahr nach der Operation nie wieder Beschwerden gehabt.

6 Fälle bleiben noch übrig; auch unter diesen befinden sich 4 durch Nephrorrhaphie geheilte Fälle. Von diesen ist Dr. L. mit Rücksicht auf die Nephrorrhaphie zu den günstigen zu zählen, weil 7 Wochen nach der Operation bei dem an Phthisis pulmonum gestorbenen Manne die Section ergab, dass die Wanderniere sehr fest an ihrer Fixationsstelle verwachsen war. In 3 Fällen (Nr. 3, 5 und 7) handelt es sich gleichzeitig um traumatische Neurose, und durch diese sind die Patienten in erster Linie in ihrem Wohlbefinden resp. in ihrer vollen Erwerbsfähigkeit gestört. Durch wiederholte Untersuchung der Fälle 3, 5 und 7 habe ich ein Recidiv der Wanderniere nicht constatiren können. Somit bleiben nur 2 Fälle übrig (Frau H. mit beiderseitiger Wanderniere und Frau P.), wo ein Recidiv erfolgte. Bei Frau H. war je 1 Silkworm- und Catgutnaht durch die Niere und die abgelöste Kapsel gelegt worden. Die durch die Niere und die Kapsel gelegten beiden Silkwormnähte haben wahrscheinlich zu früh durchgeschnitten, und die beiden Catgutnähte allein haben nicht genügt, um die Niere genügend lange zu fixiren. Das Recidiv bei Frau P. erklärt sich aus dem Umstande, dass Patientin zu früh nach der Operation ihren häuslichen Arbeiten nachgegangen ist.

Die günstigen Resultate, welche ich erzielt, dürften in erster Linie dadurch bedingt sein, dass ich vor Allem die Niere selbst, zuweilen ausserdem die abgelöste fibröse Kapsel durch Seiden- und Catgutnähte fixirt habe. Nicht minder wichtig ist, dass alle Kranken nach der Heilung der Operationswunde noch 4 Wochen lang zu Bett gelegen haben. Auf Grund des erwähnten Sectionsbefundes glaube ich, dass es genügt, wenn die Kranken im Ganzen vom Tage der Operation 6—7 Wochen lang liegen.

Ausser diesen 12 Fällen, von welchen ich 10 als vollständig gelungene Nephrorrhaphien betrachte, habe ich noch in 4 anderen Fällen die Nephrorrhaphie ausgeführt. Auch hier trat Heilung per

primam ein, aber über die Enderfolge habe ich nichts Genaueres erfahren können.

Bezüglich der Nephrektomie bei Wanderniere kann ich mich kurz fassen. Die Nephrektomie ist natürlich nur bei anderweitiger Erkrankung der Wanderniere indicirt. Ausser der bereits oben erwähnten Nephrektomie bei Frau H. (Fall 11 und 12) habe ich noch 3 mal die Wanderniere exstirpirt. Sämmtliche Patienten wurden geheilt. Zweimal handelte es sich um Geschwulstbildung in der betreffenden Wanderniere (Adenom und cystöse Entartung). Einmal war die Wanderniere mit Epilepsie verbunden, welche erst seit der nachgewiesenen Wanderniere aufgetreten sein sollte. Da es sich vielleicht um eine Reflexepilepsie infolge der Wanderniere handelte, so wurde dieselbe exstirpirt. Nach erfolgter Nephrektomie traten in den ersten Monaten keine epileptischen Anfälle mehr auf, dann aber zeigten sich wieder vereinzelte Anfälle, aber viel seltener. Ob die Epilepsie schliesslich gänzlich aufhörte, konnte leider nicht in Erfahrung gebracht werden.

Berichtigungen.

Auf Seite 360 Zeile 15 v. o. lies statt *λαπαροί*: *ἡ λαπάρα*.
" " 365 " 15 v. u. " " Terillos: Terillon.
" " " " 3 " " " " gaeube: gauche.
" " " " 2 " " " " Guérison. Complête: Guérison complète.

Druck von J. B. Hirschfeld in Leipzig.

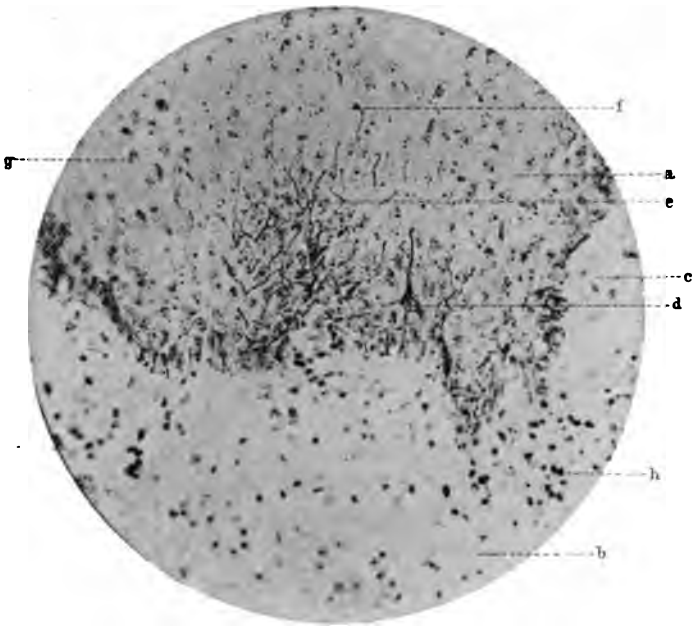

Fig. 1.

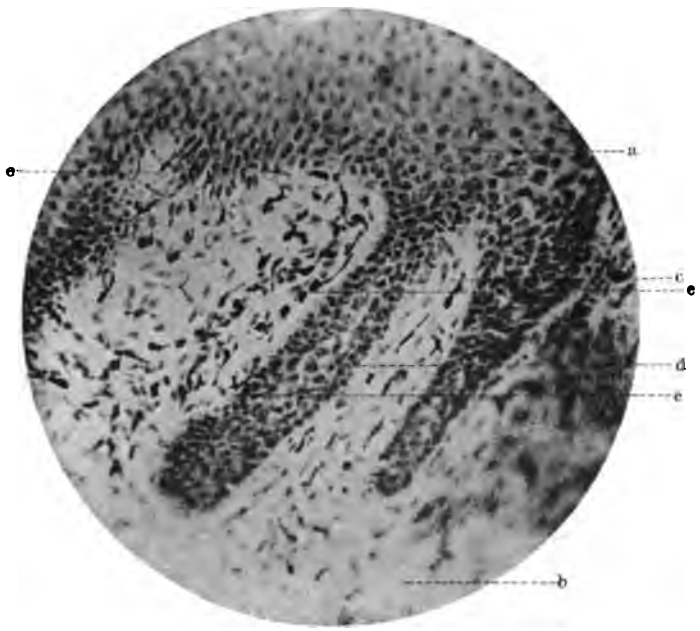

Fig. 2.

Lichtdruck von Julius Klinkhardt, Leipzig.

Verlag von F. C. W. Vogel in Leipzig.

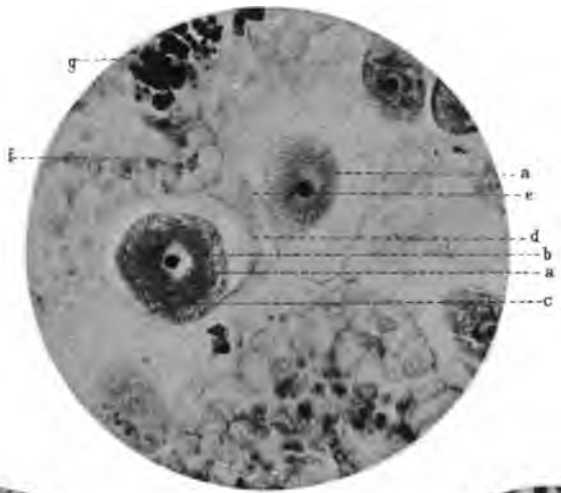

Fig. 5.

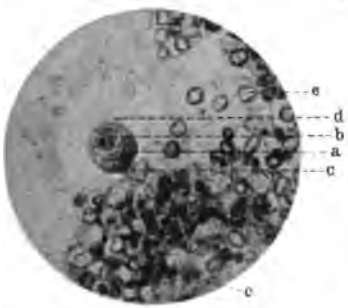

Fig. 3.

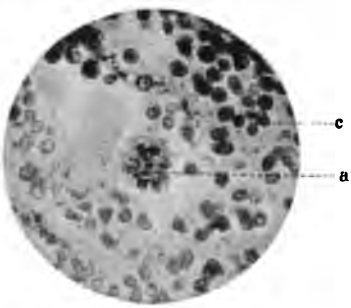

Fig. 4.

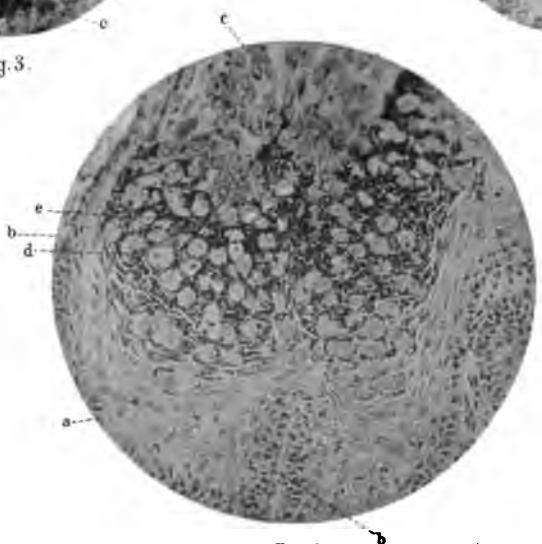

Fig. 6.

Karg, Carcinom.

Lichtdruck von Julius Klinkhardt, Leipzig.

Verlag von **F. C. W. Vogel** in Leipzig

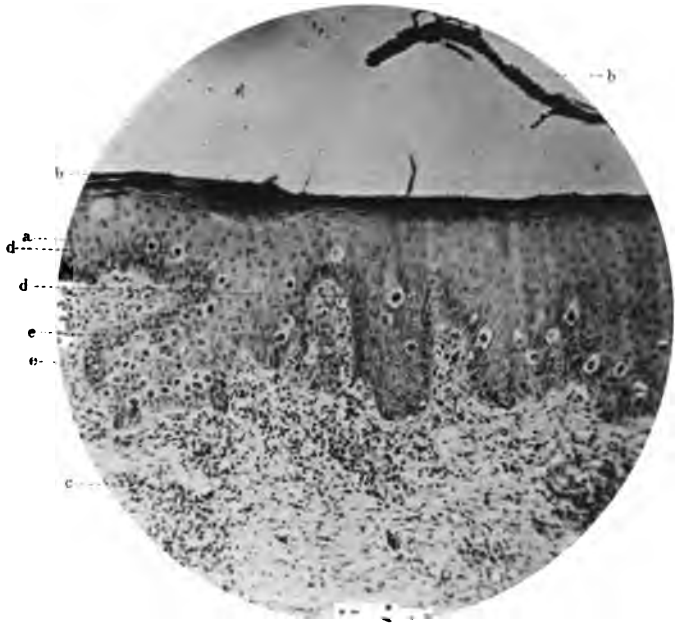

Fig. 7.

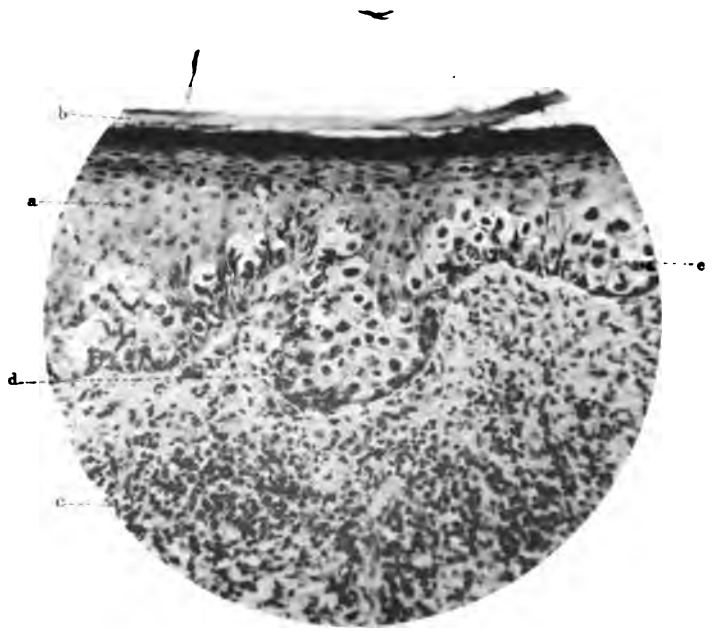

Fig. 8.

Lichtdruck von Julius Klinkhardt, Leipzig.

Verlag von F.C.W. Vogel in Leipzig.

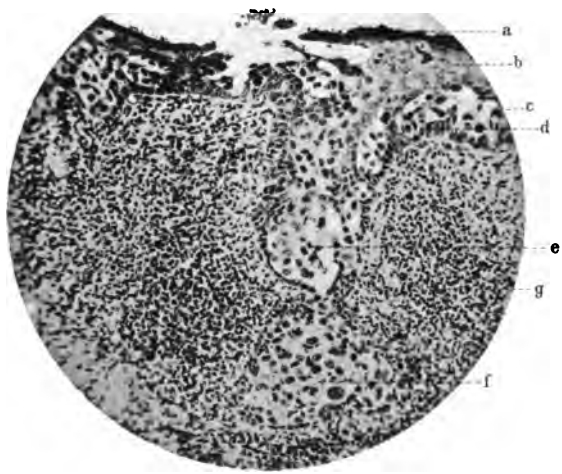

Fig. 9.

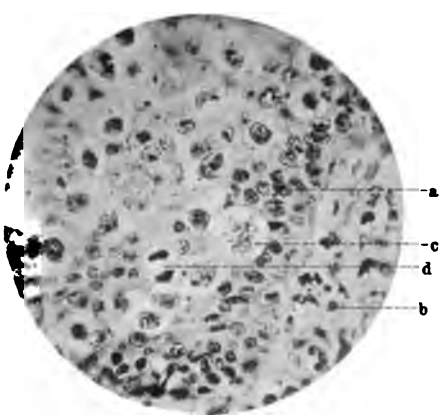

Fig. 10.

Fig. 11.

Lichtdruck von Julius Klinkhardt, Leipzig.

Verlag von F.C.W. Vogel in Leipzig

Fig. 12.

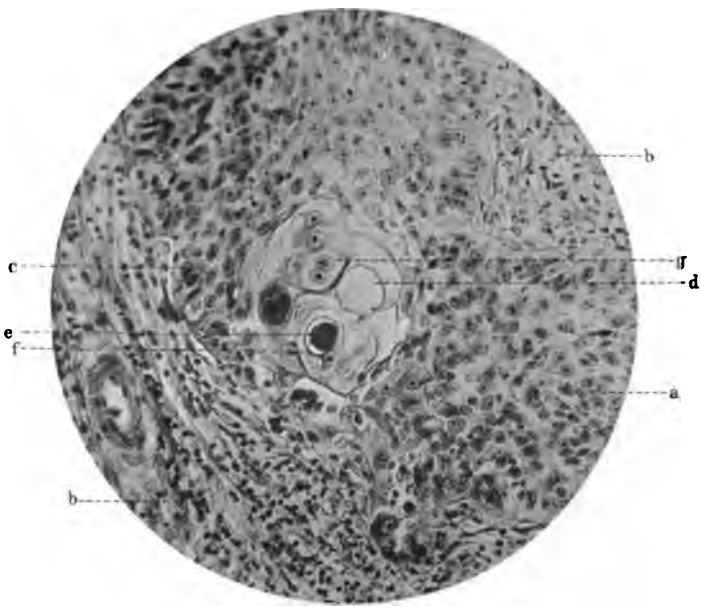

Fig. 13.

Lichtdruck von Julius Klinkhardt, Leipzig.

Verlag von F. C. W. Vogel in Leipzig.

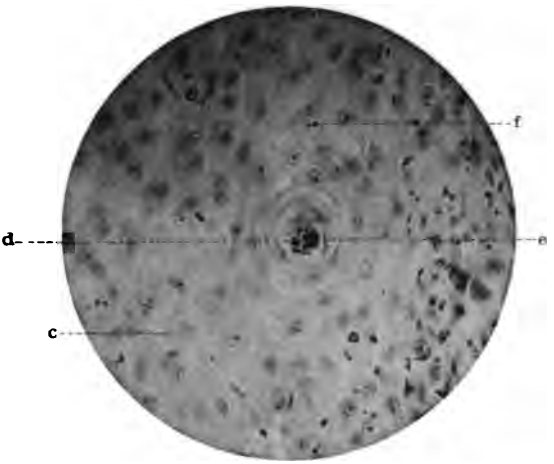

Fig. 14.

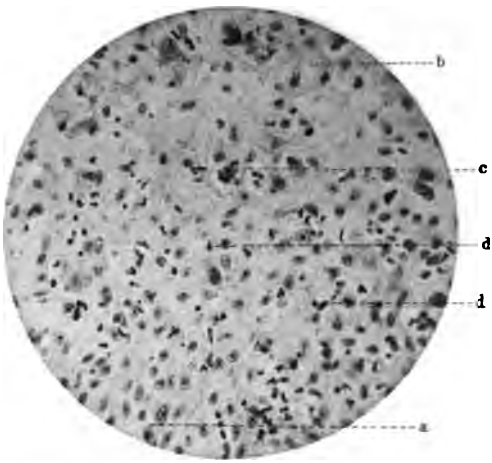

Fig. 15.

Fig. 23.

Lichtdruck von Julius Klinkhardt, Leipzig.

Verlag von F. C. W. Vogel in Leipzig.

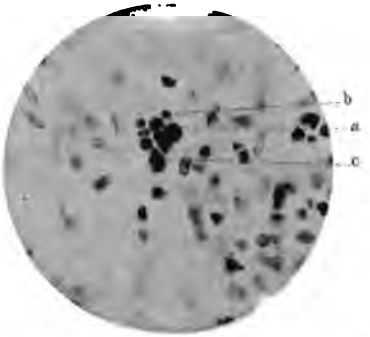

Fig. 18.

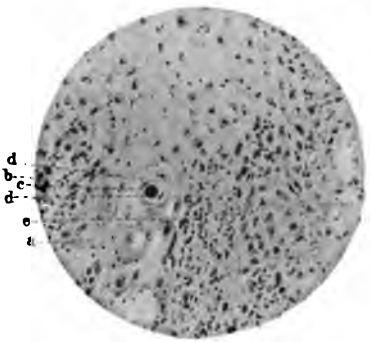

Fig. 16.

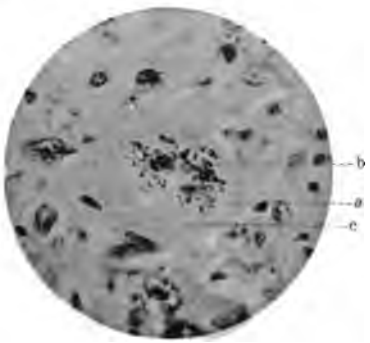

Fig. 17.

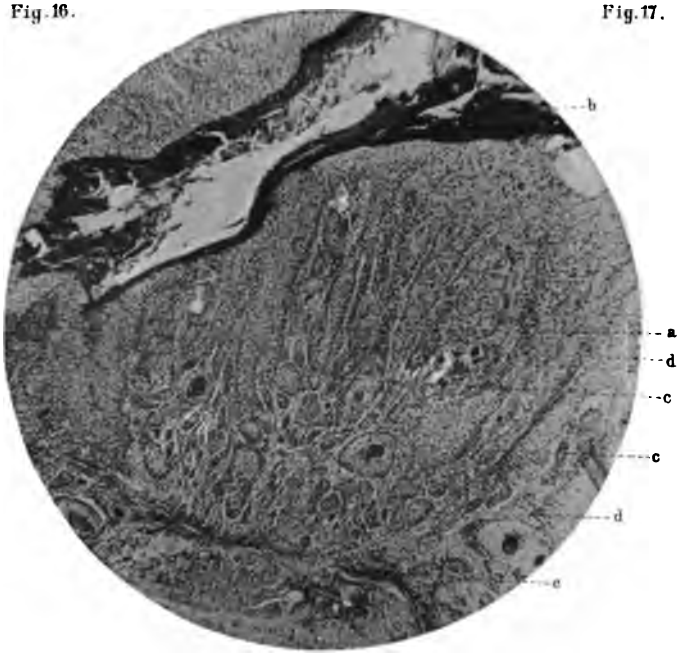

Fig. 19.

Verlag von F. C. W. Vogel in Leipzig.

Fig. 20.

Lichtdruck von Julius Klinkhardt, Leipzig.

Verlag von F. C. W. Vogel in Leipzig

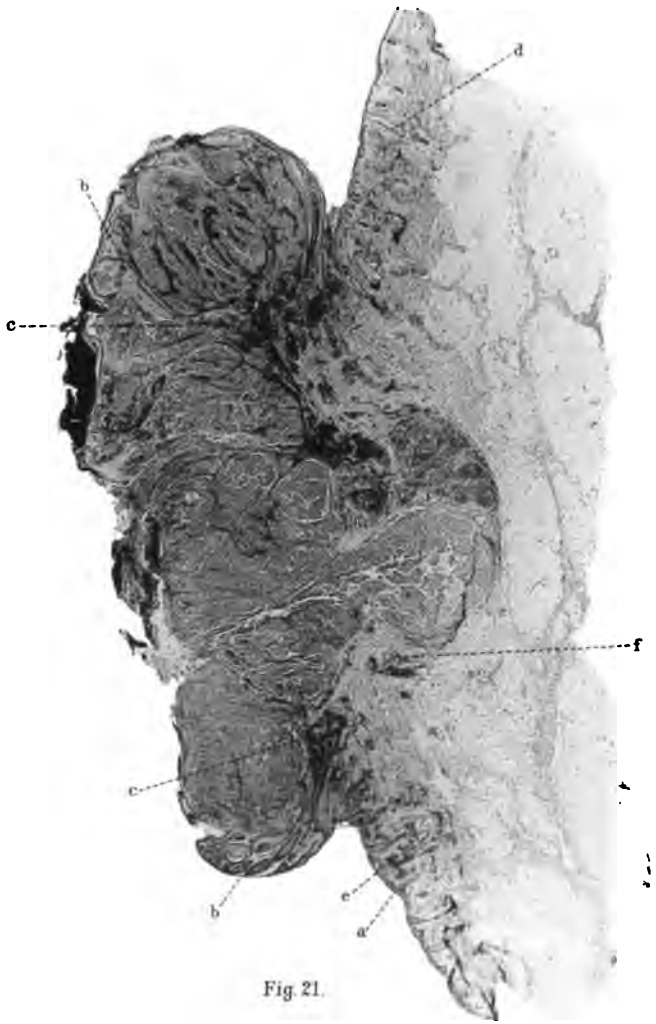

Fig. 21.

Lichtdruck von Julius Klinkhardt, Leipzig.

Verlag von F. C. W. Vogel in Leipzig

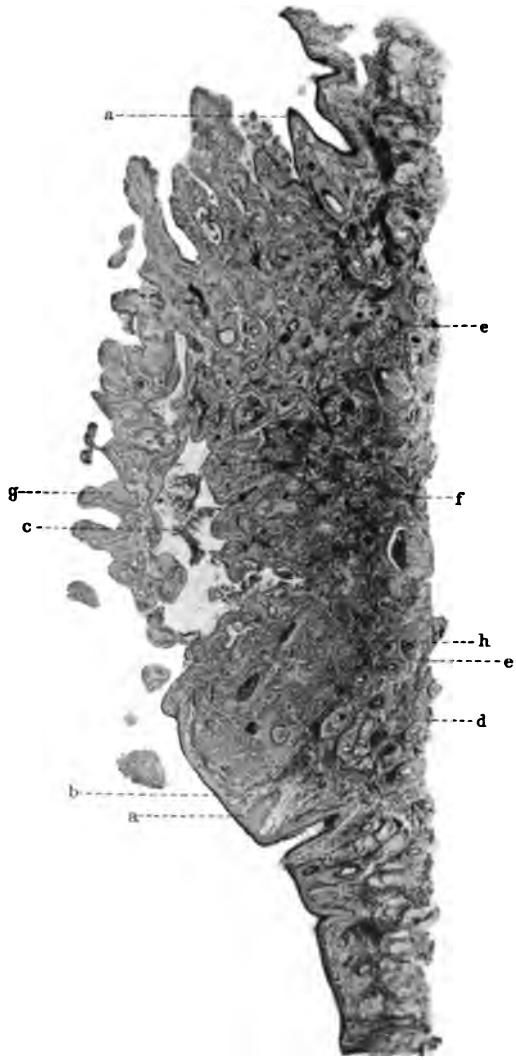

Fig. 22.

Lichtdruck von Julius Klinkhardt, Leipzig.

Verlag von F. C. W. Vogel in Leipzig.

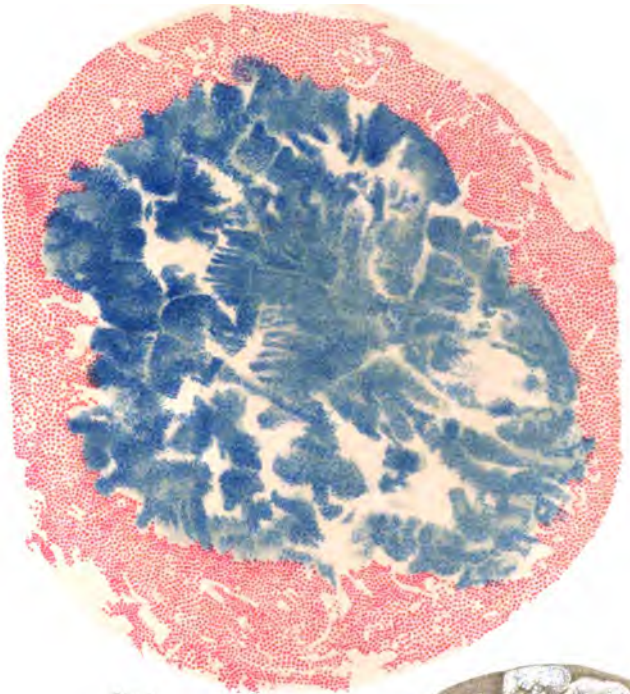

Fig. 1.

Fig. 4.

Fig. 3.

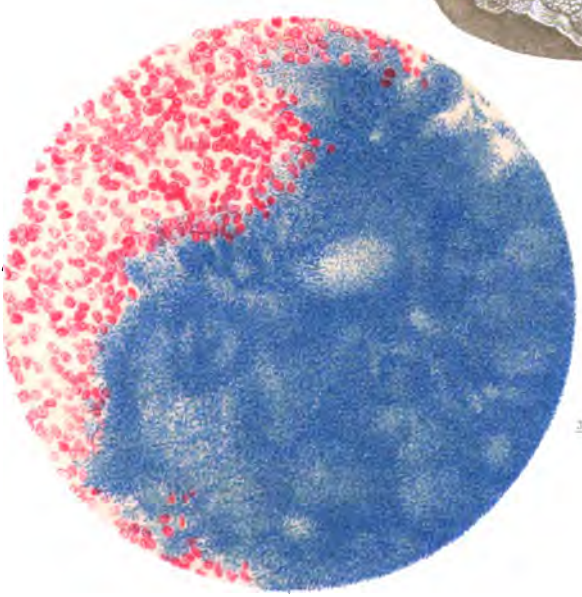

Fig. 2.

Hesse

F.C.W. Vogel



Fig. 1.

Fig. 2.

Fig. 3.

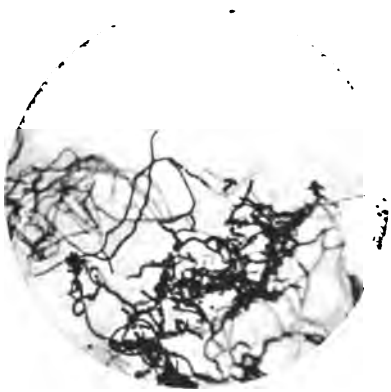

Fig. 4.

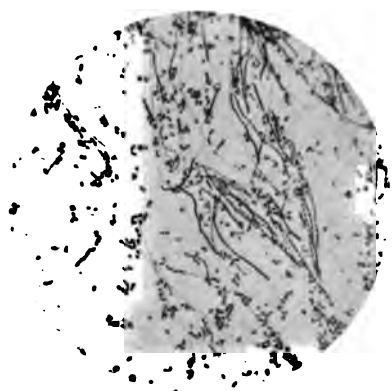

Fig. 5.

Lichtdruck von Julius Klinkhardt, Leipzig.

Verlag von F. C. W. Vogel in Leipzig.

Fig. 1.

Fig. 2.

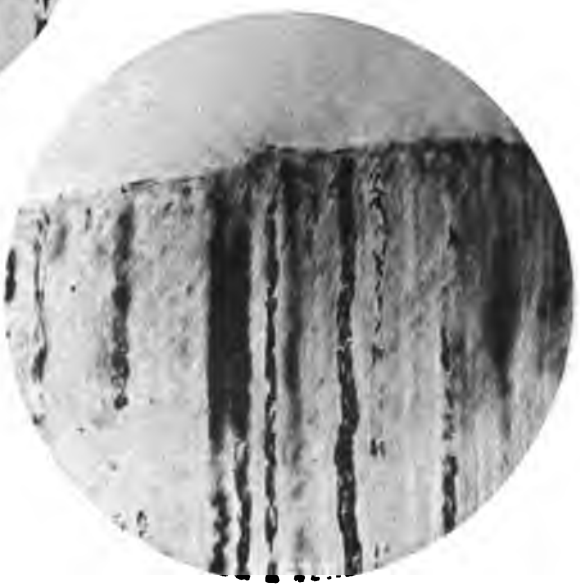

Fig. 3.

Lichtdruck von Julius Klinkhardt, Leipzig.

Verlag von **F. C. W. Vogel** in Leipzig.

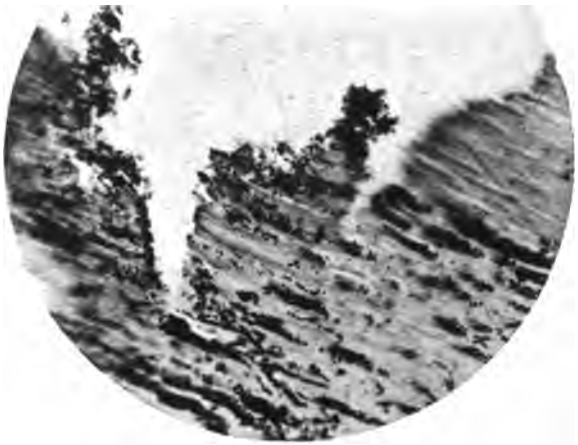

Fig. 4.

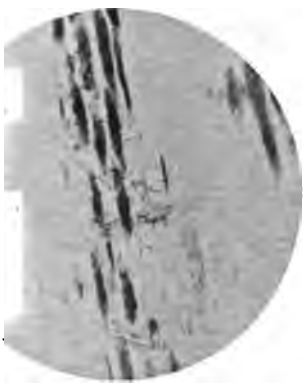

Fig. 6.



Fig. 5.

Verlag von F. C. W. Vogel in Leipzig.

Lichtdruck von Julius Klinkhardt, Leipzig.

Kocher, Cretinismus.

F.C.W.Vogel

DEC 10 1906

19 Jul
84

~~41A~~
~~6021~~

3 2044 103 049 490